This is a digital copy of a book that was preserved for generations on library shelves before it was carefully scanned by Google as part of a project to make the world's books discoverable online.

It has survived long enough for the copyright to expire and the book to enter the public domain. A public domain book is one that was never subject to copyright or whose legal copyright term has expired. Whether a book is in the public domain may vary country to country. Public domain books are our gateways to the past, representing a wealth of history, culture and knowledge that's often difficult to discover.

Marks, notations and other marginalia present in the original volume will appear in this file - a reminder of this book's long journey from the publisher to a library and finally to you.

Usage guidelines

Google is proud to partner with libraries to digitize public domain materials and make them widely accessible. Public domain books belong to the public and we are merely their custodians. Nevertheless, this work is expensive, so in order to keep providing this resource, we have taken steps to prevent abuse by commercial parties, including placing technical restrictions on automated querying.

We also ask that you:

+ *Make non-commercial use of the files* We designed Google Book Search for use by individuals, and we request that you use these files for personal, non-commercial purposes.

+ *Refrain from automated querying* Do not send automated queries of any sort to Google's system: If you are conducting research on machine translation, optical character recognition or other areas where access to a large amount of text is helpful, please contact us. We encourage the use of public domain materials for these purposes and may be able to help.

+ *Maintain attribution* The Google "watermark" you see on each file is essential for informing people about this project and helping them find additional materials through Google Book Search. Please do not remove it.

+ *Keep it legal* Whatever your use, remember that you are responsible for ensuring that what you are doing is legal. Do not assume that just because we believe a book is in the public domain for users in the United States, that the work is also in the public domain for users in other countries. Whether a book is still in copyright varies from country to country, and we can't offer guidance on whether any specific use of any specific book is allowed. Please do not assume that a book's appearance in Google Book Search means it can be used in any manner anywhere in the world. Copyright infringement liability can be quite severe.

About Google Book Search

Google's mission is to organize the world's information and to make it universally accessible and useful. Google Book Search helps readers discover the world's books while helping authors and publishers reach new audiences. You can search through the full text of this book on the web at `http://books.google.com/`



Archiv für Gynäkologie

DEPOSITED IN
BOSTON MEDICAL LIBRARY,
BY THE
PUBLIC LIBRARY OF THE
CITY OF BOSTON.

No 5776.53
69,
1903.

BOSTON
MEDICAL LIBRARY
8 THE FENWAY

Digitized by Google

L71
2117

Digitized by Google

Digitized by Google

Digitized by Google

Digitized by Google

384.

ARCHIV

FÜR

GYNAEKOLOGIE.

Rec'd JUN 18 1903

HERAUSGEGEBEN VON

BÖRNER IN GRAZ, G. BRAUN IN WIEN, BUMM IN HALLE, CHROBAK IN WIEN, DOEDERLEIN IN TÜBINGEN, DÜHRSSEN IN BERLIN, EHRENDORFER IN INNSBRUCK, FEHLING IN STRASSBURG, FRITSCH IN BONN, GUSSEROW IN BERLIN, KEHRER IN HEIDELBERG, L. LANDAU IN BERLIN, LEOPOLD IN DRESDEN, P. MÜLLER IN BERN, NAGEL IN BERLIN, PFANNENSTIEL IN GIESSEN, VON ROSTHORN IN HEIDELBERG, RUNGE IN GÖTTINGEN, SCHATZ IN ROSTOCK, SCHAUTA IN WIEN, TAUFFER IN BUDAPEST, VON VALENTA IN LAIBACH, WERTH IN KIEL, VON WINCKEL IN MÜNCHEN, WYDER IN ZÜRICH, ZWEIFEL IN LEIPZIG.

REDIGIRT VON

GUSSEROW UND LEOPOLD.

577.052

NEUNUNDSECHSZIGSTER BAND.

Erstes Heft.

Mit 4 Tafeln und 4 Abbildungen im Text.

6812

BERLIN 1903.

VERLAG VON AUGUST HIRSCHWALD.

N.W. Unter den Linden No. 68.

Digitized by Google

Verlag von **August Hirschwald** in Berlin.

Soeben erschien:

Allgemeine

Gynaecologie

von Prof. Dr. **R. Kossmann.**
1903. gr. 8. Mit 51 Textfig. 16 M.

Die mikroskopische Diagnose

der

bösartigen Geschwülste

von Prof. Dr. **D. v. Hansemann.**
Zweite Aufl. gr. 8. Mit 106 Textfig.
1902. 8 M.

Die mikroskopische Technik

und

Diagnostik in der gynäkolog. Praxis.
Für Studirende und Aerzte
von
Dr. **Karl Abel.**
Zweite vermehrte Auflage.
1900. 8. Mit 73 Abbildg. 5 M. 60.

Die Fruchtabtreibung durch Gifte und andere Mittel.

Ein Handbuch für Aerzte und Juristen
von Prof. Dr. **L. Lewin** u. Dr. **M. Brenning.**
1899. gr. 8. Preis 8 Mark.

Lehrbuch

der

speciellen Chirurgie

für Aerzte und Studirende
von
Geh. Med.-Rath Prof. Dr. **Franz König.**
Siebente Auflage. Drei Bände. gr. 8.
Mit Holzschn. 1898/1900. 44 M.

Elemente

der

pathologisch-anatom. Diagnose.

Anleitung
zur rationellen anatomischen Analyse
von Prof. Dr. **Oskar Israel.**
Zweite Auflage.
1900. kl. 8. Mit 21 Fig. im Text. 3 M.

Pathologisch-anatomische

Diagnostik

nebst Anleitung zur Ausführung von
Obductionen sowie von pathologisch-histologischen Untersuchungen
von Professor Dr. **Joh. Orth.**
Sechste durchgesehene und vermehrte Auflage.
1900. gr. 8. Mit 411 Abbildgn. 16 M.

Verlag von **August Hirschwald** in Berlin.

Soeben erschien:

Die traumatische Spätapoplexie

von Prof. Dr. **Rob. Langerhans.**
1903. gr. 8. 2 M.

Das Gewebe und die Ursache der Krebsgeschwülste.

Unter Berücksichtigung des Baues der einzelligen thierischen Organismen
von Dr. **Ludwig Feinberg.**
1903. gr. 8. Mit 4 Tafeln. 10 M.

Erste

ärztliche Hülfe

bei plötzlichen Erkrankungen und Unfällen.
In Verbindung mit
Wirkl. Geh. Rath v. Bergmann, weil. Geh. Med.-Rath Dr. Gerhardt, Geh. Med.-Rath Dr. Liebreich, Prof. Dr. A. Martin
bearbeitet und herausgegeben von
Professor Dr. **George Meyer.**
1903. 8. M. 5 Textfig. Gebunden. 8 M.

Die Kunst der Juno Lucina in Rom.

Geschichte der Geburtshilfe von ihren ersten Anfängen bis zum 20. Jahrhundert mit nicht veröffentlichten Dokumenten
von Prof. Dr. **G. Emilio Curàtulo.** (Rom.)
1902. gr. 8. Preis 9 M.

Ueber Marion Sims

und seine Verdienste um die Chirurgie.
Rede, gehalten zur Stiftungsfeier der Kaiser-Wilhelms-Akademie
von Geh. Rath Prof. Dr. **R. Olshausen.**
1897. gr. 8. Preis 80 Pf.

Die künstliche Frühgeburt bei Beckenenge.

Auf Grund von 60 Fällen aus der Kgl. Universitäts-Frauenklinik in Tübingen dargestellt von Dr. **Otto Sarwey.**
1896. gr. 8. Mit 7 Abbildg. u. 3 Taf. 6 M.

Encyklopädie der Therapie.

Herausgegeben von
Geh. Med.-Rath Prof. Dr. **O. Liebreich.**
Unter Mitwirkung von
Professor Dr. **M. Mendelsohn**
und Sanitäts-Rath Dr. **A. Würzburg.**
Drei Bände. gr. 8. 1896—1900. 72 M.

Handbuch der Hygiene

von Prof. Dr. **F. Hueppe.**
gr. 8. 1899. Mit 210 Abbildgn. 13 M.

Digitized by Google

ARCHIV

FÜR

GYNAEKOLOGIE.

K 5776.53
69
1903

HERAUSGEGEBEN VON

BÖRNER IN GRAZ, G. BRAUN IN WIEN, BUMM IN HALLE, CHROBAK IN WIEN, DOEDERLEIN IN TÜBINGEN, DÜHRSSEN IN BERLIN, EHRENDORFER IN INNSBRUCK, FEHLING IN STRASSBURG, FRITSCH IN BONN, GUSSEROW IN BERLIN, KEHRER IN HEIDELBERG, KNAUER IN GRAZ, KRÖNIG IN JENA, L. LANDAU IN BERLIN, LEOPOLD IN DRESDEN, P. MÜLLER IN BERN, NAGEL IN BERLIN, PFANNENSTIEL IN GIESSEN, VON ROSTHORN IN HEIDELBERG, RUNGE IN GÖTTINGEN, SCHATZ IN ROSTOCK, SCHAUTA IN WIEN, TAUFFER IN BUDAPEST, VON VALENTA IN LAIBACH, WERTH IN KIEL, VON WINCKEL IN MÜNCHEN, WYDER IN ZÜRICH, ZWEIFEL IN LEIPZIG.

REDIGIRT VON

GUSSEROW UND LEOPOLD.

NEUNUNDSECHSZIGSTER BAND.

Mit 12 lithographirten Tafeln und 54 Abbildungen im Text.

BERLIN 1903.

VERLAG VON AUGUST HIRSCHWALD.

N.W. Unter den Linden No. 68.

Digitized by Google

BOSTON MEDICAL
JUN 29 1964
LIBRARY

Sept. 24-1963

PUBLIC LIBRARY
OF THE
CITY OF BOSTON

Digitized by Google

Inhalt.

Heft I.

Seite

Blumreich, Zur Lehre vom Fracturenbecken. (Hierzu Tafel I.) . . 1
De-Paoli, Ueber die Behandlung der Placenta praevia mit der Methode Bossi 12
Runge, Ueber die Veränderungen der Ovarien bei syncytialen Tumoren und Blasenmole, zugleich ein Beitrag zur Histogenese der Luteïncysten. (Mit 2 Abbildungen im Text.) 33
Seitz, Zwei sub partu verstorbene Fälle von Eklampsie mit vorzeitiger Lösung der normal sitzenden Placenta; mikroskopische Befunde an Placenta und Eihäuten. (Hierzu Tafell II, III und IV.) . . 71
Fuchs, Anatomische und klinische Beiträge zur Vaporisation des Uterus. (Mit 1 Abbildung im Text.) 100
Hoehne, Zur Differentialdiagnose von Nabelschnurgeräusch und fötalem Herzgeräusch und zur Indikationsstellung bei intra partum erkanntem fötalen Herzfehler. (Mit 1 Abbildung im Text.) . . . 132
Jung, Erfahrungen bei der Behandlung eitriger Affectionen der Adnexe und des Becken-Bindegewebes 173
Dührssen, Nochmals die Bossi'sche Methode 215
Einladung 220

Heft II.

Bondi, Die syphilitischen Veränderungen der Nabelschnur. (Hierzu Tafel V.) 223
Wolff, Weiterer Beitrag zur Therapie der Geburt beim engen Becken 249
Bucura, Wochenbettstatistik 305
Nebesky, Kasuistischer Beitrag zur Kenntniss der Adenomyome des Uterus. (Hierzu Tafel VI.) 339
Kundrat, Ueber die Ausbreitung des Carcinoms im parametranen Gewebe bei Krebs des Collum uteri. (Hierzu Tafel VII—VIII und 28 Figuren im Text.) 355
Behm, Ueber Hyperemesis gravidarum mit Aufstellung einer neuen Intoxicationstheorie vom Wesen der Krankheit 410
Kayser, Ueber die Bedeutung des Lig. rotundum uteri bei Herniotomien 431
Müller, Antwort auf die Bemerkung Albert's zu dem Aufsatz Müller's „Ueber die Entstehung der Eklampsie“ 440

Digitized by Google

Heft III.

Seite

Wormser, Die Regeneration der Uterusschleimhaut nach der Geburt. (Hierzu Tafel IX und X und 20 Abbildungen im Text.) . . . 449
Hitschmann und Lindenthal, Zur Frage der Deciduabildung bei Phosphorvergiftung. (Hierzu Tafel XI und XII.) 580
Hitschmann und Lindenthal, Der weisse Infarct der Placenta . 587
Hitschmann, Ein Beitrag zur Kenntniss des Corpuscarcinoms . . 629
Volk, Das Vorkommen von Decidua in der Cervix. (Hierzu 1 Abbildung im Text.) 681
Sittner, Bauchschwangerschaft beim Kaninchen 688
Hirschl, Bericht über die Gesundheitsverhältnisse bei 1000 Neugeborenen in den ersten Lebenstagen 702
Leopold, Zur Eröffnung der neuen Königl. Frauenklinik in Dresden. (Hierzu 1 Abbildung im Text.) 717
Bossi, Berichtigung 728

Digitized by Google

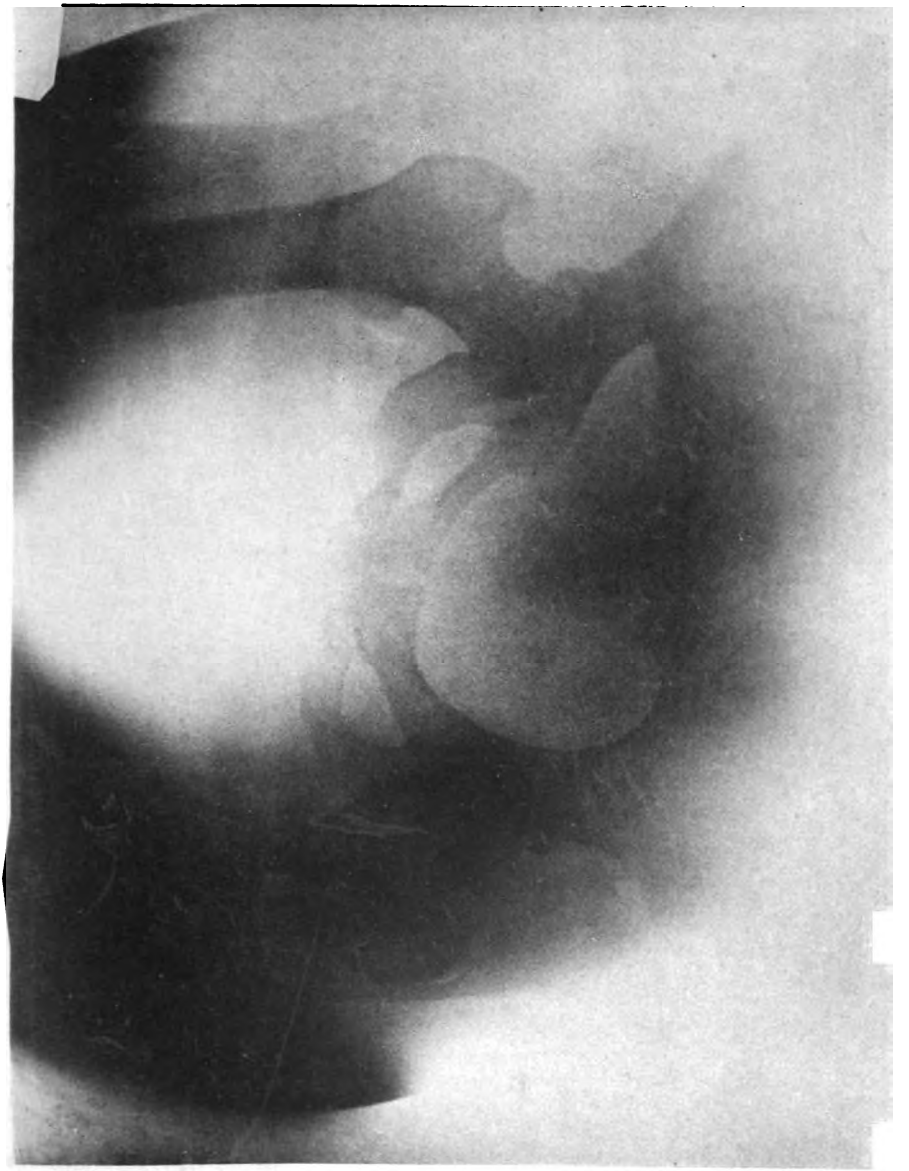

Lichtdruck von Stange & Wagner, Berlin S O.

Digitized by Google

Digitized by Google

Zur Lehre vom Fracturenbecken.

Von

Dr. **Ludwig Blumreich,**
Assistenzarzt der geburtshülflich-gynäkologischen Universitätspoliklinik der Königl. Charité.

(Hierzu Tafel I.)

So häufig man als Geburtshelfer auf mehr oder weniger erhebliche Raumbeeinträchtigung des Beckens und dadurch zu Wege gebrachte Geburtshindernisse stösst, so selten liegt die Aetiologie derartiger Raumbeschränkungen in Beckenbrüchen, die entweder mit starkem Callus oder mit Schiefstellung der Bruchenden geheilt sind. Beckenfracturen sind ja im Allgemeinen recht selten. Nach den Hauptstatistiken (Gurlt, Handbuch der Lehre von d. Knochenbrüchen. 1861. Bd. I; Fracturen-Statistik des Londoner Hospitals. Archiv für klinische Chirurgie. Bd. III; Edmund Rose, Charité-Annalen. Bd. XIII. Heft II) wird die Frequenz auf 0,3 bis 1 pCt. aller Fälle angegeben. Eine genaue Zahl festzustellen, wird nach König (Lehrbuch der Chirurgie. Bd. III) durch die in vielen Fällen vorhandene Unsicherheit in der Diagnose unmöglich gemacht.

Für gewöhnlich handelt es sich nicht nur um einen einzigen Bruch, sondern fast regelmässig combiniren sich Fracturen an mehreren Abschnitten des Beckens, der Beckenring als Ganzes erleidet Continuitätstrennungen.

Da die schweren Gewalten, welche zu Beckenfracturen führen, viel häufiger Männer, besonders solche der arbeitenden Klasse, treffen, so wird es erklärlich, dass das weibliche Geschlecht ein sehr viel geringeres Contingent zu diesen Brüchen liefert.

Die Prognose der Beckenbrüche ist keine günstige, es kommt häufig zu weit greifenden Läsionen des Genitaltractus, der Därme, des Harnapparates, des Peritoneum, oft werden auch Gehirn und Rückenmark in Mitleidenschaft gezogen, die mehr oder weniger rasch zum Exitus führen. So ist es natürlich, dass es, wie

Digitized by Google

Schauta (Handbuch der Geburtshülfe von Peter Müller. Bd. II) sich ausdrückt, zu den allerseltensten Ereignissen gehört, wenn verheilte Beckenfracturen sich bei der Geburt als störend geltend machen.

Die Wichtigkeit solcher Fälle liegt nun einmal in ihrer Einwirkung auf den Geburtsverlauf, sodann darin, dass man nicht selten aus der Beckenform einen Schluss auf die Bedeutung bestimmter Momente ziehen kann, denen ein Einfluss auf die Gestaltung der Beckenanomalien zugeschrieben wird.

Ich möchte daher über einen Fall von Fracturenbecken mit sehr ausgesprochenen Formveränderungen berichten, bei dem ich als Assistent der geburtshülflichen Poliklinik der Charité zweimal Gelegenheit hatte, die Entbindung zu leiten bezw. zu beobachten.

Am 12. 4. 00 wird die Hülfe der geburtshülflichen Poliklinik in Anspruch genommen wegen „Beckenverengerung, Kopf will nicht eintreten."

Bei meinem Eintreffen finde ich eine 23jährige Primipara, Frau Louise M. Bei der Nachforschung nach früheren Krankheiten giebt die Kreissende an, sie sei vor 5 Jahren beim Fensterputzen 2 Stock hoch aus dem Fenster gefallen und zwar von vorn her auf die linke Seite des Körpers, wie das übereinstimmend ihre Angehörigen und weitere Augenzeugen bekundet haben sollen. Bei dieser Gelegenheit will sie einen Doppelbruch des Unterkiefers, des linken Armes, ferner Beckenbrüche erlitten haben, sie habe $2^1/_2$ Monat im Krankenhause fest gelegen und sei nach 4 Monaten entlassen worden. Das Gehen sei ihr im Krankenhause zunächst sehr schwer gefallen, sie konnte nur mit Schmerzen gehen, allmälig habe sich das gebessert, jedoch hinke sie seit jener Zeit noch immer ein wenig, am stärksten zur Zeit der Menstruation und wenn sie viel laufe. Auch habe sie noch ab und zu Schmerzen in der linken Hüfte, namentlich bei der Regel sei die ganze Hüftgegend sehr empfindlich[1]).

[1]) Meine Nachforschungen im Lazaruskrankenhause, wo die Patientin an dem von ihr angegebenen Tage aufgenommen worden ist, haben ein spärliches Resultat ergeben. Der Auszug aus dem Journal, welcher mir freundlichst übersandt wurde, lehrt, dass in dem Krankenblatt ein „Beckenbruch" überhaupt nicht vermerkt ist. Die Patientin sei mit Brüchen am Unterkiefer, am linken Unterarm und einigen Quetschungen in das Krankenhaus aufgenommen worden und nach 4 Monaten geheilt entlassen. Von den damals im Berliner Lazaruskrankenhause functionirenden Aerzten ist zur Zeit keiner mehr dort. Die zuverlässige und intelligente Patientin selbst giebt dagegen mit aller Bestimmtheit an, es habe sich bei ihr um „mehrfache Beckenbrüche" gehandelt. Auch abgesehen von diesen eigenen Angaben der Patientin ist es durchaus wahrscheinlich, dass die Beckenfracturen gemeinschaftlich mit den anderen Brüchen entstanden sind, denn weder in ihrem früheren, noch in ihrem späteren Leben lassen sich irgend welche anamnestische Anhaltspunkte für eine so schwere Verletzung feststellen. Auch datiren das Hinken und die Schmerzen im Becken erst seit dieser Zeit.

Digitized by Google

Die letzte Regel sei Juni 99 eingetreten, die Wehen begannen am 10. 4. 00, zu welcher Stunde lässt sich nicht mit Sicherheit ermitteln. Der Blasensprung ist am 11. 4. Nachmittags 5 Uhr erfolgt. Seit dem Vormittag des 11. 4. will Patientin gar keine Wehen mehr verspürt haben.

Status 12. 4. 00 Nachm. $1^3/_4$ Uhr: Gracile Person von mittelgutem Ernährungszustand. Patientin befindet sich augenblicklich ausser Bett. Die Betrachtung der stehenden Frau vom Rücken her lässt erkennen, dass die Lendenwirbelsäule eine leichte Skoliose mit der Convexität nach links herüber zeigt.

Die äusseren Beckenmaasse sind folgende:

Entfernung der beiden Spin. ant. sup. 23 cm.
" " " Cristae ilei $26^1/_2$ cm.
Conjug. ext. 18 cm.

Mit Rücksicht auf die Anamnese und die Skoliose der Lendenwirbelsäule werden die hauptsächlichsten schrägen Maasse genommen.

Entfernung der Spin. ant. sup. dextr. zur Spin. post. sup. sin. = 22 cm.

Entfernung der Spin. ant. sup. sin. zur Spin. post. sup. dextr. = $18^1/_4$ cm.

Processus spin. des letzten Lendenwirbels zur Spin. ant. sup. dextr. = 20 cm.

Processus spin. des letzten Lendenwirbels zur Spin. ant. sup. sin. = $15^1/_2$ cm.

Unterer Symphysenrand zur Spin. post. sup. sin. = 19 cm.

Unterer Symphysenrand zur Spin. post. sup. dextr. = 18 cm.

Der Fundus uteri steht am Rippenbogen. Im Fundus ein grosser Theil, links davon kleine Theile. Oberhalb der Symphyse ein zweiter grosser Theil fühlbar. Herztöne rechts unterm Nabel, 148 Schläge.

Temperatur der Mutter 38°, Puls beschleunigt 124, aber kräftig. Allgemeinbefinden subjectiv durchaus gut.

Bei der inneren Untersuchung fällt auf, dass die linke Spina ischii stärker, als die rechte in das Becken hinein vorspringt. Der linke horizontale Schambeinast springt schnabelartig weit in das Becken hinein vor, ein zweiter Knick nach innen befindet sich am linken Ramus descendens ossis pubis. Das Promontorium ist mit gekrümmtem Finger zu erreichen. Die Entfernung zwischen dem äussersten Ende des nach der Beckenhöhle zu prominirenden Vorsprunges am linken horizontalen Schambeinast und dem Promontorium ist sehr gering, schätzungsweise $3^1/_2$ bis 4 cm. Die Austastung der beiden Beckenhälften mit der gleichnamigen Hand ergiebt, dass die Linea arcuata links einen im Ganzen gestreckten Verlauf zeigt, ferner, dass eine starke Verengerung im queren Durchmesser vorliegt, dadurch, dass die nach links hinten von der Verbindungslinie zwischen Promontorium und vorspringendem Callus am horizontalen Schambeinast gelegene Beckenpartie geburtshülflich garnicht in Betracht kommt und eine Art todter Ecke bildet. Die grösste Entfernung zwischen der Linea arcuata rechts und der genannten Verbindungslinie beträgt schätzungsweise $7^1/_2$ bis 8 cm.

Der Kopf ist dem Beckeneingang fest aufgepresst, mit einem kleinen Segment in den Eingang eingetreten. Die sehr starke Kopfgeschwulst erschwert die Palpation von Nähten und Fontanellen ausserordentlich, doch scheint es, als ob die kleine Fontanelle in der Führungslinie des Beckens stände. Der Muttermund zeigt einen etwa noch 2 Querfinger breiten Saum; der mittelst Katheter entleerte Urin ist etwas trübe, jedoch nicht bluthaltig.

Digitized by Google

Es wurde zunächst abgewartet.

Nach 6 Uhr meldet der auf dem Fall gebliebene Volontärassistent, dass die Herztöne des Kindes unregelmässig und langsamer würden.

Status um 6½ Uhr Abends: T. 38,3°, Puls 156, trockne Lippen. In der Zwischenzeit seien nur seltene und kurzdauernde Wehen aufgetreten. Die kindlichen Herztöne sind nicht mehr mit Sicherheit zu hören; es geht Meconium in grossen Mengen ab. Der durch Katheter entleerte Urin ist trübe, der Muttermundsaum noch immer zwei Querfinger breit, aber jetzt stark ödematös. Kopfstand ist unverändert.

Mit Rücksicht auf die hohe Pulsfrequenz der Mutter und das nicht unerhebliche Oedem des Muttermundes wird beschlossen, die Entbindung im Interesse der Mutter vorzunehmen. Da die Herztöne des Kindes, welche noch eine halbe Stunde vorher kräftig gewesen waren, sehr rasch gesunken und schliesslich garnicht mehr hörbar waren und Meconium in grossen Quantitäten abging, wurde bereits erfolgtes oder doch wenigstens ganz nahe bevorstehendes Absterben des Kindes angenommen, von einem Zangenversuch abgesehen, zumal mit Rücksicht auf die sehr ungünstigen Raumverhältnisse des Beckens, und sogleich perforirt.

Das Martin'sche trepanförmige Perforatorium wird an der tiefsten Stelle eingebohrt, das Gehirn mittelst Uteruskatheter zerstört und die Schädelhöhle ausgespült. Die für zweite Schädellage bestimmten beiden Blätter des Fehling'schen vierblättrigen Cranioklasten werden eingeführt. Es gelingt zunächst nicht das äussere Blatt zwischen Kopf und Muttermundsaum über den Beckeneingang hinaus in die Höhe zu bringen, so fest ist der Muttermund zwischen Kopf und Beckeneingang eingeklemmt. Nach mehrmals wiederholtem Anlegen des Cranioklasten fasst derselbe den Kopf gut und letzterer wird nunmehr in Hinterhauptslage entwickelt. Der Damm bleibt intact. Nach einigen Minuten folgt der Rumpf des Kindes spontan nach, der Brustkorb desselben ist bei der Passage durch das Becken kielförmig zusammengedrückt worden.

Die Betrachtung des Kindes ergiebt dessen völlige Reife, (52 cm Länge, Gewicht ohne Hirn 3800 g), die Perforationsöffnung sitzt unmittelbar auf der kleinen Fontanelle; diese also war der am tiefsten stehende Punkt gewesen.

Eine Viertelstunde nach der Geburt des Kindes beginnt es zu bluten. Reiben des Uterus bleibt erfolglos, daher wird bei gut contrahirter Gebärmutter die Nachgeburt exprimirt. Dieselbe ist vollständig, die Placenta zeigt Kalkablagerungen in grosser Menge. Injection einer Spritze Ergotin subcutan. 10 Minuten später wird der Uterus wieder schlaff. Trotz energischen äusseren Reibens gelingt es mir nicht, ihn zur Contraction zu bringen. Ich massire daher den Uterus bimanuell. Jedoch diese Massage, sowie Ausspülung des Uterus mit mehreren Litern heisser Lysollösung bleiben erfolglos. Da die Patientin stark anämisch geworden und der Puls kaum noch fühlbar ist, wird zur Tamponade von Uterus und Vagina geschritten. Bei derselben wird constatirt, dass nirgends ein Riss vorhanden ist. Unmittelbar nach der Tamponade steht die Blutung vollkommen. Der Puls hebt sich erst ganz allmälig nach Application von 3 Spritzen Kampferäther, Rectalinfusion von einem Liter physiologischer Kochsalzlösung, Hochlagern der Beine, Wärmflaschen. Bei unserem Fortgang 3 Stunden post partum ist der Puls 130.

Wochenbett: Am nächsten Tage wird bei Herausnahme der Tamponade die Conjugata diagonalis gemessen, dieselbe beträgt 10½ cm,

Digitized by Google

also Conjugata vera ca. $8^1/_2$ cm. Das Wochenbett ist zunächst völlig fieberfrei bis zum Abend des 4. Tages. Hier leitet ein Schüttelfrost ein ziemlich hohes Fieber ein. In den nächsten 12 Tagen hat Patientin täglich einen ca. $^3/_4$ Stunde dauernden Schüttelfrost. Die Pulsfrequenz hielt sich durchschnittlich auf 120. Die Temperatur war Morgens durchschnittlich 38,5, Abends etwa 39,5. Schlaf und Appetit schlecht. Im Uebrigen fühlte sich Patientin subjectiv ganz wohl, Krankheitserscheinungen waren objectiv nicht weiter nachzuweisen. Vom 28. ab sank die Temperatur, die Schüttelfröste hörten auf, vom 2. Mai ab ist Patientin völlig entfiebert.

Nach der ersten Geburt trat die Regel bei der Patientin zunächst nicht wieder ein; als sie am 4. Sept. desselben Jahres wegen Unterleibsbeschwerden die gynäkologische Poliklinik der Charité wieder aufsuchte, stellte ich fest, dass sie von Neuem Gravida geworden war, der Uterus entsprach an Grösse etwa einer Gebärmutter am Ende des zweiten Graviditätsmonats. Ende Februar kam sie wieder in die Poliklinik, der Fundus stand jetzt nahe dem Rippenbogen.

Eine Berechnung der Schwangerschaftszeit nach dem Termin der letzten Menstruation war ja leider nicht möglich, jedoch wurde aus der Ausdehnung der Gebärmutter geschlossen, dass die Schwangere sich etwa am Ende des 9. Schwangerschaftsmonats befände. Ich rieth ihr daher, sich zwecks Einleitung der künstlichen Frühgeburt sofort auf die geburtshülfliche Abtheilung der Charité aufnehmen zu lassen. Dies geschah auch, und am 3. März 01 wurde von dem derzeitigen Stationsassistenten die künstliche Frühgeburt durch Einlegung eines Metreurynters eingeleitet. Am 4. März wurde der Metreurynter ausgestossen und alsbald darnach ein männliches Kind in Fusslage spontan geboren. Das Kind war 42 cm lang, kam leicht asphyktisch zur Welt, wurde alsbald wieder belebt, starb indessen schon nach einer Stunde.

Auch an diese Geburt schloss sich eigenthümlicherweise eine leichte puerperale Pyämie mit 8 tägigem Fieber und einigen Schüttelfrösten an. Indessen auch hier war das Endresultat ein günstiges, die Patientin genas.

Eine neue Schwangerschaft ist seitdem nicht wieder eingetreten.

Da es immerhin misslich ist, nach dem Untersuchungsbefund an der Lebenden eine genaue Schilderung eines so unregelmässig geformten Beckens zu entwerfen — es war besonders die Palpation der Hüftbeine durch das Fettpolster sehr erschwert — so habe ich Herrn Professor Grunmach, Vorstand des Röntgen-Instituts der Universität, ersucht, von dem Fracturenbecken eine Aufnahme zu machen. Diese wurde in der Weise hergestellt, dass die Patientin, nur mit dem Hemd bekleidet, auf dem Rücken liegend, sich auf eine Bank ausstreckte; unter die Beckenpartie wurde eine photographische Platte von entsprechender Grösse geschoben. Das erhaltene Röntgogramm giebt die Formen des Beckens im Ganzen sehr deutlich wieder, besonders gut ist der vordere Beckenhalbring herausgekommen. Man sieht sehr deutlich den erheblichen Unterschied in der Höhe der beiden Tubera ischii, das rechte steht ganz

Digitized by Google

erheblich tiefer als das linke. Die Symphyse ist nach rechts hin gedrängt, sie verläuft etwas schräg von rechts oben nach links unten, der Schambogen bildet einen nach links sehenden Winkel.

Am Os pubis finden sich zwei Fracturstellen, beide mit deutlich difformem Callus. Die eine liegt am horizontalen Schambeinast, nahe der Eminentia ileo-pectinea, die andere am absteigenden, etwa dort, wo er in das Os ischii übergeht. Der erstere Bruch hat möglicherweise die Pfannengegend mit hineinbezogen, wenngleich sich das kaum noch entscheiden lässt; die Calluslinie verläuft allerdings nach dem Foramen ovale zu.

Die Linea innominata der fracturirten Seite verläuft stark gestreckt, die der gesunden Seite in der vorderen Beckenhälfte etwas stärker, hinten dagegen ziemlich normal gekrümmt.

Wie das Tuber ischii, so liegt auch die linke Pfannengegend entsprechend höher, deutlich ausgeprägt ist ihre veränderte Lage zur Frontalebene, die Pfanne sieht mehr nach vorn; dem entspricht die Lage des Oberschenkelkopfs und -Halses.

Das linke Os ilei steht erheblich steiler, dabei ist es nach rückwärts verschoben.

Die Gegend der linken Spina anterior superior und der darunter gelegenen Partie des Hüftbeins scheint durch eine Fractur nach innen und vorn umgelegt zu sein, wenigstens deutet darauf der scharf umrandete, breite, schwarze Streifen, der die obere Circumferenz der Pfanne mit der Crista ilei verbindet.

Die grosse, diffuse, dunkle Partie in der Gegend der linken Articulatio sacro-iliaca und lateral davon gegenüber den deutlichen Conturen auf der rechten Seite beweist, dass hier ein ausgedehnter Bruch mit starker Callusbildung stattgefunden hat. Die genaue Localisation der Fractur, ferner wie weit dabei Zertrümmerung grösserer Partien mit im Spiel war, lässt sich aus dem Bilde mit Sicherheit nicht schliessen, doch scheint die dem Kreuzbein nahe liegende Darmbeinpartie nicht unerheblich mitbetroffen zu sein.

Die Gegend des Promontorium ist nur undeutlich zu erkennen, immerhin ergiebt die Betrachtung des Röntgogramms, dass die Entfernung der hinteren Partie der Linea innominata von dem Vorsprung des linken horizontalen Schambeinastes eine so geringe ist, dass die linke Beckenhälfte für den Geburtsact völlig wegfallen musste.

Dass an den genannten Stellen jedenfalls Verletzungen des Beckens stattgefunden haben, beweist auch die noch jetzt vor-

Digitized by Google

handene ausgesprochene Druckschmerzhaftigkeit; während die Betastung aller übrigen Beckenpartien gänzlich schmerzlos ist, ruft die Palpation der Gegend der Synchondrosis sacro-iliaca und ihrer Nachbarschaft, ferner der beiden Fracturstellen im Schambein, sowie der Nachbarschaft der Spina anterior superior lebhafte Schmerzensäusserungen hervor.

Die Tubera ischii stehen weit auseinander. Die Beckenhöhle und der Beckenausgang haben an der starken Verengerung des Einganges nicht theilgenommen.

Der Mechanismus des Zustandekommens dieser Fracturen war der folgende: Der Körper schlug nach den ganz genauen Angaben mit der linken Seite und zwar von vorn her auf das Pflaster auf. Die fracturirende Gewalt traf also das Becken in der Richtung von links vorn nach rechts hinten, das heisst einer Mittelstellung zwischen frontal und sagittal. Aehnliche Brüche konnte Kusmin[1]) experimentell erzeugen, wenn er Leichen auf die eine Seite legte, dann dem Gebiet der Spina superior anterior der anderen Seite entsprechend ein Holzbrett quer aufband und gegen dieses einen Schlag mit einem bestimmten Holzstück ausführte.

Auch die Leichenversuche von Arcilza[2]) bewirkten bei seitlicher Belastung ähnliche Bruchlinien.

In dem Fall von Fracturenbecken, den von Mars[3]) beschreibt und wo er eine von rechts und vorn auftreffende Gewalt supponirt, finden sich ziemlich analoge Deformitäten, nur dass sie in der rechten Beckenhälfte sassen.

In unserem Fall kam es durch das Aufschlagen wohl zu einem förmlichen Abbrechen der vordersten Partie der linken Darmbeinschaufel. Für diesen Bruch kommt die von Riedinger[4]) für die meisten Fälle der Fracturen der Spina anterior superior und der Crista ilei gegebene Erklärung als „Rissbruch" jedenfalls kaum in Betracht.

Die comprimirende Gewalt, welche in der Richtung des rechten, schrägen Beckendurchmessers wirkte, erzeugte dann die typischen Fracturen des vorderen Theiles des Ringes, dort, wo die dünnsten, biegsamsten Abschnitte der Knochen direct neben den widerstandsfähigen, gröberen Knochentheilen liegen, nämlich

1) Wiener Med. Jahrbücher. 1882.
2) Arcilza, Centralblatt für Chirurgie. 1881.
3) v. Mars, Dieses Archiv. Bd. 36.
4) Riedinger, Langenbeck's Archiv für Chirurgie. Bd. 20.

Digitized by Google

an dem Tuberculum ileo-pectineum und am absteigenden Schambeinast.

Am hinteren Beckenhalbring lassen sich, wie schon gesagt, die Einzelheiten der Veränderungen nicht so genau aus dem Bilde erkennen. Die hier zu erwartenden Verletzungen hängen ganz von der Richtung der Gewalteinwirkung ab.

Trifft eine Kraft in sagittaler Richtung die Schoossfugengegend und gleichzeitig die Darmbeine, besonders die Gegend der oberen Darmbeinstachel, dann kommt es zu einer Drehung des Darmbeines nach aussen. Dadurch werden die Ligamenta sacro-iliaca an der Vorderfläche des Kreuzbeins angespannt. Reissen sie ein, dann klafft die Synchondrosis sacro-iliaca, halten sie aber aus, so überwinden sie den Widerstand der Knochen und reissen den Kreuzbeinflügel an der schwächsten Stelle in der Gegend der Foramina sacralia ab.

Oder aber man findet an der vorderen Kreuzbeinfläche einen Zertrümmerungsbruch, hinten dagegen einen Rissbruch. König[1]) hat hierfür die einleuchtende Erklärung gegeben, dass in solchem Fall das Darmbein in das benachbarte Kreuzbein hineingetrieben würde und es so zertrümmere. Dann würden hinten die Bänder gespannt und rissen entsprechende Knochenstücke ab.

Wirkt die Kraft frontal ein, so entsteht hinten ebenfalls entweder ein Klaffen der Gelenkverbindung zwischen Darm- und Kreuzbein oder eine Darmbeinfractur, welche von der Crista ilei mehr oder weniger senkrecht zur Incisura ischiadica verläuft.

Die diffuse schwarze Partie im Bilde um die Gegend der Kreuzdarmbeinfuge herum spricht, wie schon erwähnt, für ausgedehntere Knochenauflagerungen, vielleicht für einen Zertrümmerungsbruch im Sinne König's.

Was nun die Entstehung der schräg-ovalen Beckenform im Anschluss an die erlittenen Fracturen anbelangt, so handelt es sich um Feststellung, in wie weit die verschiedenen Factoren, einmal die primäre Verschiebung durch die fracturirende Gewalt, dann der Druck der Rumpflast und schliesslich der Zug der Muskeln und Bänder eingewirkt haben.

Was das letztere Moment anbelangt, so lenkte Gusserow[2])

1) König, Lehrbuch der speciellen Chirurgie. Bd. III.
2) Gusserow, Dieses Archiv. Bd. 11.

Digitized by Google

bei der Beschreibung eines Fracturenbeckens aus der Sammlung Stein's des Aelteren, die Aufmerksamkeit auf die hohe Bedeutung des Muskelzuges und hob hervor, dass hier ein Beispiel der Muskelwirkung auf Formveränderung des Beckens gegeben sei, wie es am menschlichen Becken noch nicht beobachtet, sondern nur durch Kehrer's Experimente[1]) am Thierbecken bekannt sei.

Gusserow schliesst in diesem Fall die Einwirkung der Rumpflast gänzlich oder fast gänzlich aus. Denn es fehlte an der Wirbelsäule jegliche Verkrümmung; auch war die kranke Beckenhälfte nicht nach hinten verschoben. Andererseits war die gesunde Beckenhälfte gänzlich unverändert, also konnte die Rumpflast auch nicht auf jener geruht haben. Es handelt sich daher in diesem Fall nach Gusserow um eine schräge Verschiebung des Beckens infolge von Schiefheilung der Beckenfractur. Dass diese Schiefheilung aber mit so bedeutender Verschiebung der fracturirten Beckenhälfte nach oben stattfinden konnte, das dürfte hauptsächlich der Wirkung des M. iliacus und der Bauchmuskeln zuzuschreiben sein, deren Spannung während des langdauernden Heilungsprocesses nicht entgegengewirkt werden konnte.

Ebenso bestreitet von Mars in seinem Fall von Fracturenbecken den Einfluss der Rumpflast bei der Ausbildung der schrägovalen Verschiebung. Er meint, wenn die Veränderungen seines Beckens erst nach Ausbildung eines Callus, beim Gehen, durch die Einwirkung der Rumpflast zu Stande gekommen seien, dann müssten sie sich dadurch ausgebildet haben, dass die Last des Körpers länger auf dem rechten Bein — dem der fracturirten Beckenhälfte — ruhte. Das sei aber nicht anzunehmen, weil die Frau, wenngleich von ihrer Fractur geheilt, das rechte Bein wegen einer gewissen Schmerzhaftigkeit in dieser Beckenhälfte schlechter bewegen konnte.

Die Argumentation in dem Fall Gusserow's ist beweiskräftig. Da eine Verschiebung der kranken Beckenhälfte nach hinten ganz fehlte, während sie nach oben hin sehr ausgesprochen war, da ferner die Wirbelsäule gestreckt verlief, so braucht die Rumpflast garnicht herangezogen werden, und die Einwirkung des Muskelzuges auf die fracturirten Knochenpartien wird in helles Licht gerückt.

---

1) Kehrer, Beiträge zur vergleichenden und experimentellen Geburtskunde. 1869 und 1875.

Digitized by Google

Anders in dem Fall von v. Mars. Die sehr starke Abplattung der kranken Beckenhälfte von vorn nach hinten macht es wohl möglich, dass hier nicht ausschliesslich die primäre Dislocation und der Muskelzug schuld sind. Dass sie in hohem Maasse mitwirken, ist ja sicher, aber die hochgradige Abplattung in der Pfannengegend scheint mir doch auch einigermaassen für die Mitbetheiligung der Rumpflast zu sprechen. Leider existiren keine Angaben über den Verlauf der Lendenwirbelsäule, ob gestreckt oder gekrümmt.

Auch in meinem Fall möchte ich diesem Moment wenigstens eine gewisse Bedeutung beilegen, eben mit Rücksicht auf die sehr starke Verschiebung der fracturirten Beckenhälfte nach hinten. Es ist wohl möglich, dass meine Patientin zu gehen anfing, bevor eine absolut feste Consolidation des Callus eingetreten war. Dafür spricht auch die sehr heftige Schmerzhaftigkeit in der linken Hüfte und die Schwerbeweglichkeit in den ersten Wochen nach dem Aufstehen, über die die Patientin berichtet.

Die Skoliose der Lendenwirbelsäule mit der Convexität nach der kranken Seite hin kann jedoch zur Unterstützung dieser Vermuthung nicht herangezogen werden. Denn da sie sich bei verticaler Suspension der Kranken ausgleicht, so handelt es sich wohl hier nicht um eine traumatische Verkrümmung, sondern nur um eine compensatorische, um das höherstehende Tuber ischii sinistrum dem Boden zu nähern und dadurch die scheinbare Verkürzung des linken Beines auszugleichen.

Auch bei der Frage der Entstehung der schrägen Verengerung im Anschluss an Beckenfracturen muss man also meiner Meinung nach individualisiren. Auch hier wird es Fälle geben, bei denen nur oder doch fast nur der eine der beiden Factoren, abnorme Belastung oder Muskelwirkung, betheiligt ist, während in wieder anderen beide Momente gemeinschaftlich die Gestaltung der Beckenform zu Wege bringen — wie das Gusserow bereits für die schräg verengten Beckenformen besonders betont hat.

Von Interesse ist es schliesslich, den Einfluss der Beckenform auf die Einstellung des Kopfes zu studiren.

Der Mechanismus bei den schräg verengten Becken ist ja überhaupt sehr eigenthümlich. Das voluminöse Hinterhaupt kann sich entweder weitständig oder engständig einstellen, d. h. entweder in die geräumigere, oder in die engere Beckenhälfte eintre-

Digitized by Google

ten. Nach Ritgen[1]), Litzmann[2]) und Martin[3]) ist die weitständige Einstellung des Schädels die günstigere, Thomas[4]) giebt dagegen auf Grund einer statistischen Erhebung über 15 Fälle an, dass die engständige Einstellung zweckmässiger sei.

In den bisher publicirten Fällen von Geburten beim Fracturenbecken fehlen leider genauere Mittheilungen über die Einstellung des Kopfes zum Becken und den Durchtrittsmechanismus[5]).

Ein Blick auf die beigegebene Tafel lehrt, dass die engere, linke Beckenhälfte für den Geburtsakt hier völlig fortfallen musste. Geburtshülflich in Betracht kann nur diejenige Partie des Beckeneingangs kommen, welche begrenzt ist durch die rechte und den Anfangstheil der linken Linea innominata, dem Vorsprung am linken, horizontalen Schambeinast und der Verbindungslinie zwischen diesem und dem Promontorium. In diesen übrig bleibenden Beckenraum trat nun der Kopf so ein, wie beim gleichmässig allgemein verengten Becken, d. h. mit stark gesenktem Hinterhaupt.

Ein besonders ungünstiges Moment war in diesem Fall die sehr starke primäre Wehenschwäche. Es ist nicht völlig ausgeschlossen, dass sehr kräftige Wehen das Hinderniss des Beckeneinganges doch allmälig noch überwunden hätten. So aber kam es, als erst ein kleines Segment des Kopfes im Eingang stand, zu zwingender Indication von Seiten der Mutter und zum Absterben des Kindes.

---

1) Ritgen, Neue Zeitschrift für Geburtshülfe. Bd. 28 u. 30. Monatsschrift für Geburtskunde. Bd. 2.

2) Litzmann, Die schräg-ovalen Becken. Kiel 1853.

3) Martin, Progr. de pelv. obliq. oval. Jena 1841.

4) Thomas, Das schräg verengte Becken. Leyden und Leipzig. 1861.

5) Die interessantesten Fälle sind folgende: Lenoir berichtet in den Archives générales de médecine 1859 über Fälle von Papavoine, Rowland Gibson und David. Im ersteren Fall war der Kopf der vorangehende Kindstheil, die Entbindung wurde durch eine sehr schwierige Zange bewerkstelligt, die Mutter starb alsbald. Rowland Gibson machte zweimal Embryotomie bei vorangehendem Kopf, beide Mal glücklicher Verlauf. Im Fall von David kam es zu mehrfachen Fracturen des Os sacrum, Frau starb unentbunden. Stephenson, the Lancet, February 1856, entwickelte mit der Zange ein lebendes Kind.

Digitized by Google

(Aus dem Institute für Geburtshülfe und Gynäkologie der Universität Genua. Professor Bossi.)

Ueber die Behandlung der Placenta praevia mit der Methode Bossi.

Von

Dr. **Wilhelm De-Paoli,**
Assistent.

Klar tritt uns in verschiedenen geburtshilflichen Arbeiten des In- und Auslandes die Neigung entgegen, bei Placenta praevia den Kaiserschnitt anzuwenden. Es beweisen dies die zahlreichen, von mehr oder minder glücklichem Erfolge begleiteten Fälle, die in der Fachliteratur mitgeteilt werden. Noch vor beiläufig zehn Jahren konnte man freilich an die Behandlung der Placenta praevia mittelst Sectio caesarea nicht denken, da der Prozentsatz der Genesungen nach letzterer nicht so günstig stand wie jetzt. Aber die Empfehlung eines ernsten operativen Actes, Aufzählung günstiger Resultate in Kliniken und Entbindungsanstalten genügen nicht, um den Geburtshelfer leichthin zur Unternehmung der Behandlungsweise zu bestimmen. Dabei ist zu bedenken, dass die Mehrzahl der Fälle von Placenta praevia in der Privatpraxis vorkommen, es auch meistentheils unmöglich ist, die Patientin in eine geeignete Anstalt unterzubringen, somit der Kaiserschnitt, welcher nur günstigen Erfolg bei sehr erfahrener Hand des Operateurs und gut geschulter Assistenz verspricht, in Räumen vorgenommen werden muss, die diesem Zwecke keineswegs entsprechen. Dieser operative Eingriff bedeutet daher ausserhalb einer entsprechenden Anstalt vielmehr den Verlust der Kranken als deren Rettung, und es erscheint weder menschenfreundlich noch

Digitized by Google

klug, für die allgemeine Praxis eine solche Behandlungsweise als System aufstellen zu wollen.

Bossi suchte auf diesen Punkt schon in verschiedenen Mittheilungen[1]) die Aufmerksamkeit der Geburtshelfer zu lenken und empfahl darin, sowie in den Berichten der seiner Leitung unterstellten Universitätsklinik und geburtshilflichen Ambulanz etc. seine Methode auch bei Placenta praevia, indem er sie mit illustrativen Fällen darlegte.

Sangregorio[2]) sowie Ferri[3]) veröffentlichen Fälle von Placenta praevia; beide von der Guardia ostetrica Milanese.

Auch der Autor dieser Mittheilung legte dem 3. medic. Congresse Regionale Ligure ein Memorial vor „Osservazioni cliniche sopra alcuni casi di placenta previa centrale“ und in einer Zusammenfassung der ersten 50 Fälle von glücklicher Anwendung des Dilatatoriums Bossi betonte er die Nützlichkeit, sowie die Unschädlichkeit des Instrumentes, da niemals solche Lacerationen vorkamen, welche einen chirurgischen Eingriff mittels geeigneter Nähte erforderten.

Aus den Berichten des Auslandes entnehmen wir, dass Professor Knapp[5]) in Prag das erste Mal die Methode Bossi gerade in einem Falle von Placenta praevia anwandte und einen erfolgreichen Ausgang zu verzeichnen hatte.

Leopold[6]) führt in seiner zweiten Mittheilung einen Fall an,

1) a. Metodo per provocare rapidamente il parto. Comunicazione al Congresso medico internazionale a Berlino 1890. (Gazzetta degli ospedali e delle Cliniche 1891. No. 29.) — b. Sur la dilatation artificielle du col de la matrice dans la pratique obstétricale. Communication à la Société obstétricale de France. Avril 1896. — c. Méthode pour provoquer l'accouchement rapide dans les cas graves de dystocie. (Nouvelles Archives d'obstétrique et de Gynécologie. Paris 1892, pag. 79.) — d. Sulla dilatazione meccanica strumentale immediata del collo dell'utero nel campo ostetrico. Annali ost. e Ginecol. 1900. pag. 161, 255.

2) Sangregorio, Giornale per le Levatrici, rendiconto della Guardia ostetrica di Milano.

3) Ferri, Giornale delle Levatrici. No. 12. 1893.

4) De Paoli, Osservazione cliniche sopra alcuni casi di placenta praevia centrale. Rassegna d'ostetricia e ginecologia. 1897. — Sopra 50 casi di felice applicazione del dilatatore Bossi. Rassegna di ostetricia e ginecologia. 1896.

5) L. Knapp, Zur Kasuistik des Accouchement forcé unter Anwendung von Bossi's Dilatator. Centralblatt für Gynäkologie. No. 35. 30. Aug. 1902.

6) Leopold, Zur schnellen vollständigen Erweiterung des Muttermundes mittels des Dilatatoriums von Bossi, namentlich bei Eklampsie. Centralblatt für Gynäkologie. 1902. No. 15.

Digitized by Google

der eine Primipara betraf mit Placenta praevia centrale, welche 5 convulsive als Eklampsie diagnosticirte Anfälle hatte und im 9. Monate schwanger war. Nach Anwendung des Bossi'schen Dilatatoriums konnte die Wendung vorgenommen werden und die Frau genas.

Als in der amerikanischen gynäkologischen Gesellschaft[1]) die Frage über die Behandlung der Placenta praevia vorgelegt wurde, nahmen an der Discussion die hervorragendsten Gynäkologen theil, und obwohl einige davon sich günstig für den Kaiserschnitt aussprachen, waren doch die meisten der Meinung, dass diese ernste Operation gegenwärtig allzu häufig angewandt wird.

Es soll hier nicht über die Aetiologie der Placenta praevia gesprochen werden, ob sie central oder marginal sei, sondern nur über deren Behandlungsweise, und daraus möchte ich klinische Beobachtungen ableiten, welche ich auf dem Felde der operativen Geburtshilfe nicht für unnütz erachte, indem ich zugleich die Ideen unserer Schule darzulegen beabsichtige.

Was operative Eingriffe in Fällen von Placenta praevia anbetrifft, gehen wir äusserst vorsichtig zu Werke und greifen chirurgisch erst ein, wenn absolute Nothwendigkeit vorliegt. Der Patientin wird unbedingte Bettruhe auferlegt, jede Gelegenheit zur Beförderung der Entbindung sorgfältigst vermieden. Wie es Auvard vorschlug, suchen auch wir den Verlauf der Schwangerschaft ungestört zu lassen, damit der Fötus eine grössere Lebensfähigkeit erlange nnd gegen die Hindernisse seiner Geburt genügend gerüstet sei. Sobald jedoch die natürlichen Hilfsmittel ohne Erfolg bleiben, so dass das Leben der Frau in Gefahr kommt, greifen wir mit der mechanischen Erweiterung des Uterus ein. Den Kaiserschnitt konnten wir bis heute vermeiden, weil es uns stets glückte, die Frau ohne chirurgischen Eingriff zu entbinden; die Statistik stellt der Methode das ehrenvollste Zeugniss aus. Tamponaden per vaginam werden bei grösserem Blutverluste gemacht und auch nach Umständen wiederholt.

Levret war für schnelle Entbindung, allein die Bedingungen ad hoc fehlen in einem grossen Theile der Fälle und es stellt sich dagegen die Nothwendigkeit der forcirten Geburt ein mittels ein-

---

1) The American Journal of obstetric and diseases of women and children. September 1902. Vol. XLVI. p. 357.

Digitized by Google

fachen Zuges, oder anderer unblutiger oder blutiger Methoden. Die grosse Sterblichkeit zwang jedoch andere Wege einzuschlagen und wies in erster Reihe auf die Tamponade mit oder ohne Zerreissung der Membranen (Leroux). — Ausser dem Pfropfen wurden mehr oder weniger grosse Gummiblasen angewandt, Säckchen von Barnes, von Champetier de Ribes, der Kolpeurynter von Braun, der Metreurynter etc. Diese Mittel bringen stets mehr oder minder grosse Unannehmlichkeiten mit sich; sie sind schwierig zu gebrauchen, dann verletzen sie sehr leicht die Gewebe, verursachen kleine Verschiebungen an den vorliegenden Kindestheilen und legen die Infectionsgefahr nahe. Vor allem aber erweitern diese Mittel den Uterushals nicht rasch genug, um den Fötus rechtzeitig extrahiren oder die Wendung vornehmen zu können, und sie gefährden daher aufs äusserste das Leben der Patientin. In Bezug auf die Zeitdauer der Erweiterung des Halses geben sie uns keinerlei Garantie.

In den interessanten Discussionen über dieses Thema behaupteten Schatz[1]) und Hofmeier[2]), dass bei Placenta praevia die angeführten Mittel nicht immer in Anwendung kommen können, und dass die Asepsis wegen der Umständlichkeit der Einführung der Säckchen etc. nicht immer aufrecht erhalten werden kann.

Es erübrigt nun, auf den Kaiserschnitt überzugehen, den Lawson-Tait[3]) im Jahre 1890 als Behandlungsweise bei Placenta praevia vorgeschlagen hatte und welchen in Italien Omboni von Cremona[4]) im Mai 1897, Mattioli[5]), Pasquali[6]) ausgeführt hatten. Die von Letzterem operirten Frauen waren überdies noch mit schweren Beckenfehlern behaftet.

Miranda schlägt die Anwendung des Kaiserschnittes als einzige Behandlungsweise vor. Pestalozza und Guzzoni wollen in ihrer neuesten Abhandlung den Kaiserschnitt nur in Ausnahme-

1) Schatz, VII. Congress für Gynäkologie. 1897.

2) Hofmeier, VII. Congress für Gynäkologie. 1897.

3) Lawson-Tait, On the treatment of unavoidable hemorrhage by removal of the uterus. Lanbet. 1899.

4) Stradiotti, Nuovo contributo alla casistica del taglio cesareo per placenta previa. L'arte ostetrica. Anno XVI. No. 17. Sett. 1902.

5) Mattioli, Un taglio cesareo per placenta previa. Archivio Italiano di Ginecologia. 1899.

6) Pasquali, Qualche considerazioni sopra alcune operazioni cesarea. Atti della Società di ostetricia e ginecologia. 1896.

Digitized by Google

fällen angewendet wissen. Chiarboni[1]) ist Gegner des Kaiserschnittes und wendet ein, man sei bei dem conservierenden Kaiserschnitte nicht immer sicher, dass sich nicht Blutung durch uterine Inertia oder den breiten Sitz der placentaren Insertion einstelle. Man habe dieselben Uebelstände zwar auch mit Modificationen von Porro, und mit der totalen Abtragung wüchsen die Gefahren dieses bedenklichen operativen Actes. Der Kaiserschnitt wurde auch bei Eklampsie ausgeführt, allein es scheint, dass diese Frage durch Leopold entschieden ist. Er sagt in seiner diesbezüglichen Mittheilung: „Und doch ist es bei einer Eklamptischen, bei Placenta praevia und allen den anderen Fällen, welche eine möglichst baldige Entbindung verlangen, dringend wünschenswerth, auch bei noch geschlossenem Collum eine sichere und schonungsvolle Methode zu besitzen, welche die inneren Geburtswege baldigst so weit öffnet, dass ein Kind hindurchgleiten kann. Bekannt hierfür sind die stählernen Dilatatorien, wie sie von Busch, B. Schultze u. A. angegeben worden sind. Doch scheint mir zu diesem Zwecke keines so geeignet zu sein, wie das von Prof. Bossi in Genua construirte.“ Im Centralblatt für Gynäkologie, No. 9, schreibt derselbe Autor: „Es erhellt der grosse Werth dieses Verfahrens von selbst und unser Grundsatz, dass bei Eklampsie nur in Ausnahme fällen zum Kaiserschnitte geschritten werden soll, erscheint gerechtfertigt.“

Welches können nun die Vorzüge des Kaiserschnittes vor der Methode Bossi sein? Diese verlangt mechanische unverzügliche Erweiterung des Uterushalses und berücksichtigt nicht so sehr das anzuwendende Instrument, als den Grundsatz der Methode. Die Sectio caesarea ist allerdings heutzutage weniger gefährlich als noch vor 10 Jahren, aber sie beansprucht, wie schon anfangs bemerkt wurde, grosse Vorsicht und Vorbereitungen in jeder Hinsicht und stellt bei Placenta praevia eine höhere Verantwortlichkeit an den Operateur, da sie einen Ausnahmefall bildet.

Mit der Methode Bossi kann die Frau zu jeder Zeit der Schwangerschaft entbunden werden, bei langem und unnachgiebigem Uterushalse und in kürzester Zeit. Manche Autoren nehmen an, dass bei langem und rigidem Collum nur der Kaiserschnitt retten kann. Diesen Annahmen trat Bossi in den schon ange-

1) Greco, Etiologia e cura della Placenta previa. Rassegna ost. e ginec. Anno 1902.

Digitized by Google

führten Arbeiten über die mechanische Dilatation entgegen, ebenso Leopold, Knapp[1]), Beck[2]) u. A.; auch ich[3]) in einigen klinischen Mittheilungen. Was die Starrheit des Collum anbelangt, bemerkt Massarenti, so kann diese bei Placenta praevia und besonders Placenta praevia centralis nicht vorkommen. Die forcirte Geburt bei Placenta praevia vertheidigt Professor Tibone[4]) und in einer seiner Arbeiten über die Placenta praevia führt er einen klinischen Fall an, zu dem er sagt: „dass die Einführung eines Dilatatoriums wenigstens die Mutter gerettet hätte, allein er fand die Frau bereits sterbend vor". Cuzzi äussert sich in einer seiner Mittheilungen: „Wenn der Tampon und die anderen Mittel sich als unwirksam erweisen, wenn die Kreissende in Todesgefahr schwebt, und wenn die Ausführung der Wendung durch verschiedene Handgriffe sich als unmöglich erweist, so ist dennoch die Erweiterung des Uterusmundes angezeigt, um die Extraction des Fötus zu bewerkstelligen."

Es ist keineswegs unsere Absicht, bei Placenta praevia die mechanische Erweiterung als allgemeine Behandlungsweise annehmen zu wollen; wir geben eben dieser den Vorzug vor dem Kaiserschnitt in allen Fällen, wo schwere Blutungen bei nicht verstrichenem Uterushalse zur Entleerung des Uterus drängen. Wir wenden immer, wie es die klinischen Fälle beweisen, zuerst den Tampon an, der nach Umständen wiederholt wird, aber es kommen Fälle vor, in denen trotz sorgfältigen Tampons das Blut forttröpfelt, und ehe die Patientin entbunden ist, verliert sie bis zur Erschöpfung Blut. Daher ist die mechanische unverzügliche Erweiterung bei Placenta praevia so angemessen, weil sie sicher und rasch wirkt und dem Geburtshelfer erlaubt, die Zeit anzuwenden, welche er für geboten hält in Bezug auf den Ernst der Complicationen und folglich auf die allgemeinen Umstände der Kranken und die mehr oder weniger heftigen Blutverluste.

1) Knapp, Accouchement forcé bei Eklampsie. Prager med. Wochenschrift. 1900. No. 51.

2) Beck, Die mechanische Erweiterung des Uterushalses mittels des Dilatatoriums Bossi. Prager med. Wochenschr. 1897. No. 14.

3) De Paoli, Altri due casi di provocazione del parto, metodo Bossi. Riforma Medica 1890. — Altri due casi di eclampsia in gestazione trattati col metodo Bossi. Annali ost. 1894. — Considerazioni cliniche sopra so casi di applicazione col dilatatore Bossi. Rassegna ost. e ginec. 1895.

4) Tibone, Del parto forzato. Tesi di concorso per esame e titolo per la cattedra die ostetricia di S. Catterina in Milano. 1862.

Digitized by Google

Wir wollen die Bossi'sche Methode keineswegs scholastisch interpretirt wissen, da ja in der Klinik jeder einzelne Fall Verschiedenheiten in seinem Verlaufe und seinem Stadium darbietet, aber wir behaupten, dass die Methode Bossi dem Kaiserschnitte und allen anderen Mitteln vorzuziehen ist in schweren Fällen, wo die Erweiterung des Uterushalses mittels der Hand sich entweder unmöglich, oder zu mühsam und langedauernd erweist in Bezug auf grossen Blutverlust und den allgemeinen Zustand der Kranken.

Die Frau auf natürlichem Wege zu entbinden ist das wirkliche Ziel der operativen Geburtshülfe, und diese darf nicht künstliche Wege, wie den abdominalen, aufsuchen, was nur zu oft unerfahrenen oder operationsbegierigen Geburtshelfern als einziges Mittel erscheint.

Die Methode Bossi entspricht vollkommen den wirklichen Anforderungen, welche die Geburtshülfe an die unmittelbare, mechanische, instrumentale Erweiterung des Uterushalses stellt, und sie setzt mittels eines geeigneten Instrumentes den Geburtshelfer in den Stand, den Uterushals hinreichend zur Extraction des Fötus zu erweitern, und zwar zu jeder Zeit der Schwangerschaft, ob der Hals nachgiebig, verkürzt oder eingerissen sei, mit Einschluss des kurzen und engen Halses der Ipara, mit beliebigem Zeitaufwande, je nach der Dringlichkeit des Falles.

Mit der Methode Bossi beherrscht der Geburtshelfer die Situation, da er die Uterushöhle mit Sicherheit zu entleeren und den häufigen Metrorrhagien post partum mittels einer Uterus-Scheidentamponade vorzubeugen vermag, welche von höchstem Nutzen und durchaus unschädlich ist, vorausgesetzt, dass sie von geschickter Hand ausgeführt wird.

Unsere Methode entspricht folgenden Bedingungen:

a) die Scheide nicht zu verletzen, weil die Arme sich durch Kreuzung öffnen; ein ausserordentlicher Vortheil, da sonst ausser der Scheidenverletzung auch nochdie Gewebe in einer Weise gegen das Schambein gedrückt würden, dass es für die Patientin unerträglich und für die Gewebe gefährlich wäre;

b) mit Erfolgsicherheit zu jeder Zeit der Schwanger-

Digitized by Google

schaft angewendet werden zu können, auch bei geschlossenem oder noch nicht verstrichenem Uterushalse und bei Iparae;

c) den Geburtshelfer in den Stand zu setzen, hinreichende Erweiterung zu erlangen, damit er den Fötus extrahiren kann, in welchem Stadium der Entwicklung sich dieser auch befinde;

d) dem Geburtshelfer die Gewissheit zu geben, dass er eine genügende Dilatation je nach den Umständen in einem mehr oder minder langen Zeitraum, in schweren Fällen sogar in 15—20 Minuten erreichen kann;

e) keine Zerreissungen zu verursachen ausser jenen, welche auch bei spontaner Geburt gewöhnlich vorkommen, da nicht mit Gewalt, sondern nach und nach nur in den Pausen und unter Führung des Zeigefingers und der in Fühlung mit dem Halse sich befindlichen linken Hand erweitert wird.

Können die anderen unsicheren Hülfsmittel oder der Kaiserschnitt dieser Methode vorgezogen werden?

Wie aus den klinischen Berichten hervorgeht, denen ich folgende Fälle entnehme, kann und soll die unmittelbare mechanische Erweiterung mit Vortheil in Fällen von Placenta praevia angewendet werden, in denen sich die gewöhnliche Behandlungsweise erfolglos zeigt, und sie ist dieser und dem Kaiserschnitte insbesondere absolut vorzuziehen.

Fälle von Placenta praevia, hauptsächlich centraler, bei welchen die heftige Blutung ein schnelles Eingreifen erfordert und die Tamponade sich entweder ungenügend erweist oder innere Hämorrhagien befürchten lässt.

1. Fall.

Pluripara, 6 Monate schwanger; Placenta praevia; Collum zeigt normale Länge; mechanische Erweiterung in 15 Minuten wegen heftiger Metrorrhagie; Extraction des Fötus. Die Patientin genesen.

Frau N. N., 28 Jahre alt, im 5. Monate schwanger, wurde am 11. December im gynäkologischen Ambulatorium untersucht. Sie hatte dreimal zuvor normale Geburten, war nie ernstlich krank. Erste Menstruation mit 16 Jahren, immer regelmässig. In den ersten Monaten dieser Schwangerschaft litt sie viel an Uebelkeit und Erbrechen und im 2. Monate begannen Blutverluste. Bei der Untersuchung constatirte Prof. Bossi Schwangerschaft im 6. Monate, complicirt mit marginaler Placenta praevia. Er verordnete absolute Ruhe und Hydrastis canadensis. Acht Tage darauf trat heftige Metrorrhagie auf. Ein College begleitete mich zur Patientin und wir wandten in diesem dringenden Falle das mechanische Dilatatorium an. Der Uterushals war lang, nicht erweitert und nicht nachgiebig. Nach den entsprechenden Vorbereitungen erhielten

Digitized by Google

wir mittels des Instrumentes eine Erweiterung von 7 cm und zwar in 15 Minuten. Nach künstlicher Zerreissung des Eisackes und Herausnahme des Dilatatoriums konnte ich einen lebenden Fötus mit der Hand entwickeln und da die Blutung nicht aufhörte, auch die Placenta. Die Diagnose erwies sich als richtig: sie war links inserirt. Physiologisches Wochenbett. Am 10. Tage verliess die Patientin genesen das Bett.

2. Fall.

N. N., 8 Monate schwanger, Metrorrhagie, Placenta praevia lateralis. Oedeme an den unteren Gliedmaassen. Dilatatorium Bossi bei nicht verstrichenem Uterushalse. In 18 Minuten Erweiterung. Wendung und Extraction, lebender Fötus. Genesung der Patientin.

Pluripara — 29jährige Frau von kräftiger Constitution. Stets regelmässige Entbindungen. Während dieser Schwangerschaft hatte sie leichte Blutungen. Um 11 Uhr Nachts am 1. Mai 1889 traten heftige Schmerzen und Blutungen ein, so dass nach uns geschickt wurde. Der Arzt fand den allgemeinen Zustand gut, die unteren Gliedmaassen ödematös, den Uterus contrahirt, den Fötus lebend mit 150 p. m. Herzschlägen. Bei der Untersuchung wird normale Länge des Halses constatirt; unteres Segment dick, Kopf beweglich. Schwangerschaft im 8. Monate, Lage des Fötus O. I. D. A. mit Placenta praevia margin. complicirt. Es wird vorerst Tamponade und eine beruhigende Arznei angewandt. Morgens 10 Uhr wird auf Rath des Prof. Bossi der Dilatator angesetzt, da der Uterushals keine Veränderungen zeigte. Nach 20 Minuten Wendung und Ausziehung, leicht asphyktischer Fötus, der rasch wieder belebt wird. Die Nachgeburt folgt auf Behandlung des Uterus nach Credé. Auf Ergotin, heisse Scheidenwaschungen hört die Blutung vollständig auf. Normaler Verlauf des Wochenbettes.

3. Fall.

Pluripara — 7. Monat der Schwangerschaft. Placenta praevia centralis, unverstrichener Hals, heftige Metrorrhagie. Anwendung des Bossi'schen Dilatatoriums, Wendung und Extraction, Tamponade. Lebender Fötus. Genesung der Frau.

Mehrgebärende, gesunde und robuste Frau. Mit 12 Jahren hatte sie den Typhus durchgemacht; erste Menstruation mit 15 Jahren, dann immer regelmässig in jeder Hinsicht. Sie verheirathete sich mit 20 Jahren und wurde nach zwei Monaten schwanger. Schwangerschaft und Wochenbett regelmässig und so auch zwei folgende. Bei der vierten, also der gegenwärtigen Schwangerschaft, blieb sie gesund bis zum 7. Monate. Um diese Zeit kamen dreimal Blutverluste, welche jedoch durch Ruhe und flüssigen Extract von Hydrastis canadensis gestillt werden konnten. Der vierte Blutverlust wich keinem Mittel und der gerufene Arzt constatirte ausserdem noch Rückgang des allgemeinen Befindens; der Uterushals war verstrichen, 1 cm erweitert und nicht nachgiebig. Nach den gewöhnlichen Vorbereitungen setzte er den Dilatator an und konnte nach 15 Minuten die Wendung ausführen und einen lebenden Fötus entwickeln. Da der Uterus sich nur schwach contrahirte, wurde eine Scheiden-Uterustamponade gemacht. Das Puerperium verlief regelmässig.

Digitized by Google

4. Fall.

Pluripara — Schwangerschaft im 8. Monate. Querlage. Uterushals mit unnachgiebigen Rändern. Schwere Metrorrhagie wegen Placenta praevia centralis. Anwendung des mechanischen Dilatatoriums, Wendung. Lebender Fötus. Normales Wochenbett.

26jährige gesunde Frau, hatte nur die gewöhnlichen Kinderkrankheiten durchgemacht. Erste Menstruation mit 16 Jahren, dann immer regelmässig. Verheirathete sich mit 21 Jahren und wurde nach einem Jahre schwanger, abortirte jedoch im dritten Monate und hatte hierauf eine puerperale Infection durchzumachen. Zwei Jahre hierauf kam sie mit einem wohl ausgebildeten Kinde nieder, welches sie selbst ernährte. Im Wochenbette wurde sie wegen Uterusläsionen von ihrem Arzte behandelt. In der jetzigen Schwangerschaft litt sie viel an Erbrechen und Uebelkeit, sowie an hartnäckiger Verstopfung. Während des 7. Monats begannen Blutverluste, zuletzt trat eine ernste Metrorrhagie auf. — Das äusserliche Examen ergab schwere Anämie, Puls leer, 120, Respiration 28, Temperatur 36,7. Leichtes Forttröpfeln des Blutes, obwohl eine Tamponade von in Eisenchloridlösung getauchter Gaze eingelegt war. Nach den sorgfältigsten diesbezüglichen Vorbereitungen und Herausnahme des Tampons, heisser Scheidenspülung u. s. w. zeigte sich der Hals nicht verstrichen, mit unnachgiebigen Rändern. Ich setze den Dilatator an und die Blutung wird wieder heftiger; daher beschleunige ich die Erweiterung, so dass ich die Placenta zerreissen konnte. Nach 15 Minuten war ich im Stande, die Wendung vornehmen zu können und dann auch die Extraction des Fötus. Dieser war asphyktisch, aber erholte sich. Die Placenta folgte bald nach. Nun musste auf die Patientin in aufmerksamster Weise eingewirkt werden, und unsere Sorgfalt wurde auch durch ein normales Puerperium derselben vollständig belohnt. Die Frau hatte darauf wieder eine Entbindung, und zwar eine vollständig normale, durchgemacht.

5. Fall.

Pluripara — im 8. Monate schwanger. Erstgradiger Beckenfehler, Querlage C. J. D. Placenta praevia centralis. Schwere Hämorrhagie. Ansetzen des Dilatatoriums, Wendung und Ausziehung. Todter Fötus. Normales Wochenbett.

Frau N. N., 32 Jahre alt, litt in ihrer Kindheit an Rhachitis und leichten Kinderkrankheiten. Erste Menstruation mit 18 Jahren unter heftigen Schmerzen, die folgenden stets unregelmässig in Quantität und Zeitraum. Sie verheirathete sich mit 25 Jahren und wurde nach einem Jahre schwanger. Zangenentbindung eines gut entwickelten, todten Kindes. Normales Wochenbett. Eine darauffolgende Schwangerschaft durch Abort im 3. Monat unterbrochen. Schmerzen am Kreuzbein, in den Lenden und den Leisten längs der Schenkel. Reichliche Leukorrhoe, geringe und schmerzhafte Menstruation. In den ersten Monaten der dritten Schwangerschaft hartnäckiges Uebelsein und Erbrechen, sowie Verstopfung, reicher Abgang von Leukorrhoe. Gegen den 6. Monat trat schmerzloser Blutverlust ein, der auf Bettruhe nachliess. In der Mitte des 7. Monats überfiel sie ein heftiger Blutverlust. Die beiden von der geburtshülflichen Ambulanz geholten Aerzte constatirten ernste Metror-

Digitized by Google

rhagie und wandten den Dilatator Bossi an, da die Frau in Lebensgefahr schwebte. Der Uterushals war verstrichen und 1 cm erweitert. Kurze Zeit darauf konnte die Wendung gemacht und ein todter Fötus entwickelt werden; die Nachgeburt folgte sogleich. Normales Puerperium.

6. Fall.

Pluripara — 7. Monat der Schwangerschaft. Placenta praevia centralis. Ernste Metrorrhagie. Dilatatorium Bossi. Wendung, lebender Fötus. Normales Puerperium.

37jährige gesunde und robuste Frau. Am 17. October wurde ich zu einer Schwangeren gerufen mit gefährlicher Metrorrhagie. Ein geschätzter College hatte der Kranken schon die erste Hülfe geleistet und die Blutung schien aufzuhören. Die Untersuchung ergab: langer, dem explorirenden Finger unzugänglicher Hals; unteres Segment verdickt. Placenta praevia. Anwendung der Methode Bossi unter geschickter Assistenz und den besprochenen Vorsichtsmaassregeln; ich erhielt hinreichende Erweiterung in 18 Minuten, löste die Placenta links ab, sprengte die Blase und machte die Wendung. Lebender Fötus. Die Nachgeburt folgte spontan. Zwei Ergotineinspritzungen, zwei heisse Scheidenspülungen und vorsichtshalber eine Tamponade. Normales Puerperium.

7. Fall.

Pluripara — 9. Monat. Placenta praevia centralis. Heftige Hämorrhagie. Bossi'scher Dilatator, Wendung und Extraction, lebender Fötus. Genesung.

30jährige Pluripara am Ende der Schwangerschaft. Wegen reichlichen Blutverlustes wird ärztliche Hülfe verlangt. Die Frau ist bei Ankunft des Arztes ohnmächtig infolge der Hämorrhagie. Mit allen Mitteln der Therapie für diese Fälle wird sie wiederbelebt. Der Uterushals ist verstrichen, nicht erweitert und unnachgiebig. Nach Anwendung der zweckentsprechenden Maassregeln wurde der Dilatator angesetzt. In 15 Minuten konnte ich die Hand einführen, die Membranen durchreissen und einen Fuss ergreifen. Es war II. Lage. Langsame Extraction eines lebenden Fötus. Die Nachgeburt kommt sogleich. Heisse Spülungen, Darreichung von pulverisirtem Secale cornutum; der Uterus contrahirt sich gut. Keine Tamponade. Der Verlauf des Wochenbettes war normal. Für einige Tage wurden noch Klystiere von Jodchlorür in Proportion von 0,75 pCt. gesetzt, welche gut absorbirt wurden.

8. Fall.

Pluripara — 8. Monat. Placenta praevia centralis. Querlage C. J. D. Heftige Hämorrhagie. Dilatatorium Bossi, lebender Fötus. Die Frau stirbt.

36jährige Pluripara. In ihrer Jugend litt sie an Malariafieber. Erste Menstruation mit 14 Jahren, hierauf stets regelmässig. Sie verheirathete sich mit 19 Jahren, hatte 6 ausgetragene Schwangerschaften mit normaler Geburt und ebensolchem Puerperium. Sie wurde wegen Läsion des Endometriums über ein Jahr lang behandelt und wurde wieder schwanger. Die ersten Monate verliefen regelmässig, am Anfang des 6. Monats begannen schmerzlose Blutverluste, welche mit Bettruhe und Hydrastis canadensis erfolgreich behandelt wurden. Im 7. Mo-

Digitized by Google

nat erneuerten sich die Blutverluste mit grösserer Heftigkeit und ich wurde eiligst aus der geburtshülflichen Ambulanz geholt. Fürs Erste machte ich eine Tamponade, verordnete absolute Ruhe und Hydrastis. Nach 24 Stunden nahm ich den Tampon heraus, der Blutverlust hatte aufgehört, und da der allgemeine Zustand der Frau ziemlich gut und der Fötus noch wenig entwickelt war, glaubte ich von weiteren Eingriffen für den Augenblick absehen zu müssen. Nach 14 Tagen, ohne äussere Ursache, wurde die Frau neuerdings von heftiger Blutung befallen; die Schwangerschaft war im 8. Monate, der Fötus lebend. Nach einer Scheidentamponade belebte ich die Patientin mit erregenden Einspritzungen, Klystieren von Jodchlorür, und da trotzdem der Blutverlust nicht nachliess, bat ich Herrn Prof. Bossi, zur Patientin zu kommen. Er fand den Hals 1 cm lang, nicht erweitert und nicht nachgiebig und grosse Blutverluste. — . Nachdem er den Dilatator anwandte, erhielt er in 12 Minuten eine hinreichende Erweiterung zur Ausführung der Wendung und Entwicklung eines lebenden Fötus. Die Placenta wurde sogleich ausgestossen. Ergotineinspritzungen, heisse Spülungen, Massage, Scheiden-Uterustamponade, Hypodermoklyse, Klystiere mit Jodchlorür, Einspritzungen von Kampheröl, Coffeïn, Einschnürung der Glieder, abschüssige Lage, Wärmflaschen etc. — der Uterus contrahirt sich nicht, der Blutverlust dauert fort und die Frau unterliegt acuter Anämie.

9. Fall.

Pluripara — 8. Monat der Schwangerschaft mit Placenta praevia lateralis complicirt. Dilatatorium Bossi bei intactem Collum und Extraction eines todten Fötus in 15 Minuten. Physiologisches Puerperium.

N. N., 36 Jahre alt, Pluripara, zweimal wegen Abort Ausschabung. Jetzt zum drittenmale schwanger und zwar im 8. Monate. Seit mehr als zwei Tagen kreissend, die Blase gesprungen seit 48 Stunden, und durch die Blutungen der letzten zwei Tage besteht schwere Anämie. Puls 95, Temp. 36,5. Das Collum intact, die Blase gesprungen; Fusslage des Fötus. Ein Rand der Placenta befindet sich am Orificium uteri internum. Es wurde sofort eine Scheidentamponade gemacht; diese nach 24 Stunden herausgenommen, ohne dass das Collum Veränderungen aufgewiesen hätte. Da Symptome von Absorption, Schüttelfröste, beschleunigter Puls etc. auftraten, beschloss Prof. Bossi, die Frau mittels des mechanischen Dilatators zu entbinden, und in 10 Minuten ward die Erweiterung vollzogen und ein todter Fötus geboren. Nach ausgiebiger Desinfection war physiologischer Verlauf des Puerperiums zu constatiren.

10. Fall.

Ipara — 23 Jahre alt, im 6. Monat. Placenta praevia centralis. Erweiterung $3^1/_2$ cm. Dilatatorium. Herausholen des Fötus mit der Hand. Physiologisches Puerperium.

Die ersten Monate der Schwangerschaft verliefen bis zum 5. ohne Störung, dann traten leichte Blutungen in Zwischenräumen von wenigen Tagen auf, ohne dass ärztliche Hülfe zu rufen für nöthig befunden wurde. So kam die Patientin in den 6. Monat, in welchem heftige Schmerzen in der Kreuz- und Lendengegend, sowie Uteruscontractionen und starke Metrorrhagien den Arzt zu holen veranlassten.

Digitized by Google

Diagnose: Placenta praevia centralis. Scheidentamponade. Prof. Bossi selbst erweiterte mit seinem Dilatator und nach ungefähr 10 Minuten war es möglich, den Fötus zu entwickeln. Physiologisches Wochenbett.

11. Fall.

Mehrgebärende — 7. Monat. Heftige Metrorrhagie wegen Placenta praevia centralis. Collum 3 cm erweitert. Dilatatorium Bossi. In 20 Minuten Entwicklung des Fötus mit Wendung. Die Frau genesen, lebender Fötus.

Gut gebaute Frau von 30 Jahren mit blassen Schleimhäuten, Puls 110. Alle Anzeichen schwerer Anämie durch Hämorrhagie. Drei Tage vor dem Eintreffen des Arztes aus der geburtshülflichen Ambulanz hatte die Patientin heftigen Blutverlust und der behandelnde Arzt machte Tamponade. Nach 30 Stunden Herausnahme des Tampons, da die Blutung aufgehört hatte. In der folgenden Nacht trat wieder Hämorrhagie auf und der gerufene Geburtshelfer musste, nach erfolgloser Anwendung von Tamponade, Einspritzungen von Kampheröl und Coffeïn, Jodchlorürklystieren, sich entschliessen, das Collum mechanisch zu erweitern, da dieses 3 cm weit und überall Placentasubstanz fühlbar war. Der Dilatator erbrachte in 10 Minuten eine Erweiterung von 7 cm und nach Abnehmen desselben und Beiseiteschieben der Placenta konnte ein asphyktischer Fötus entwickelt werden, der jedoch bald wieder belebt wurde. Die Placenta folgt sogleich nach, der Uterus contrahirt sich. Nach den üblichen Vorsichts- und therapeutischen Maassregeln genas die Frau vollkommen.

12. Fall.

Pluripara — 6. Monat. Placenta praevia centralis. Lungentuberculose. Tamponade. Collum verstrichen, 1 cm erweitert, unnachgiebig. Erweiterung mittels Dilatators Bossi in 10 Minuten. Wendung. Hypodermoklyse. Die Frau gerettet, der Fötus lebt.

2 para, 22jährige Frau von zarter Konstitution, im 6. Monate der Schwangerschaft, Läsionen im Respirationsapparat. Bei Eintritt der Blutung wird tamponirt, darnach zeigt sich der Muttermund 1 cm erweitert, der Hals verstrichen mit harten Rändern und Gewebe der Placenta überall fühlbar. Nach Wiederholung der Tamponade und absoluter Bettruhe treten nach 12 Stunden wiederum heftige Blutungen auf. Nun war unter den gegebenen Umständen nicht mehr zu zögern und nach den üblichen Vorsichtsmaassregeln wurde der Dilatator Bossi angewandt. In 10 Minuten konnte an die Entbindung gegangen werden und nach 20 Minuten war diese vollendet. Die Frau, welche sehr erschöpft war, wurde mit allen dem Geburtshelfer zu Gebote stehenden Mitteln gekräftigt und nach einer sorgfältigen Behandlung konnte sie am 30. Tage das Bett verlassen. Das Kind hatte 8 Tage bei künstlicher Ernährung gelebt.

13. Fall.

Pluripara — 8. Monat mit Placenta praevia centralis. Bossi'sches Dilatatorium. Zange. Frau und Kind leben.

Kräftige Frau, 36 Jahre alt, im 8. Monate. Ich wurde aus der Ambulanz geholt, da Blutverlust eingetreten war. Das Kind fand ich in Kopflage O. I. S. A, beweglich. Die innere Untersuchung ergiebt glatte

Digitized by Google

Scheide. Collum trichterförmig, erweicht, äusserer Muttermund 2 cm erweitert, der untersuchende Finger gelangt selbst bis zum inneren. Die Placenta lässt sich fühlen. Nach der Feststellung von Placenta praevia schritt ich zur Tamponade; 12 Stunden darnach machte die vermehrte Hämorrhagie einen Eingriff nöthig. Die nur 4 cm betragende Erweiterung veranlasste mich, den Dilatator anzuwenden und nach 4 Minuten erhielt ich 8 cm Weite. Ich löste nach Herausnahme des Instrumentes die Placenta ab und setze die Zange an, denn die Blutung steigert sich. Es wird ein lebender Fötus entwickelt und die Nachgeburt folgt bald. Nachdem die Patientin noch entsprechend behandelt wurde, machte sie normales Wochenbett durch.

14. Fall.

Pluripara — 8. Monat. Placenta praevia centralis Schwere Blutung. Methode Bossi. Zange. Genesung der Frau Fötus tot.

Als ich zur Patientin gerufen wurde, hatte sie bereits von anderer Hand eine Tamponade, und da der Blutverlust augenblicklich nicht heftig war, gab ich flüssigen Extract um Hydrastis Canadensis; nach 6 Stunden erneuter heftiger Blutverlust, der mit Tamponade und Jodchlorürklystier gestillt wurde. Nach 2 Stunden wiederum Hämorrhagie, und als ich den Tampon herausnahm, fand ich den Uterus trichterförmig, 2 cm erweitert. Ich wandte den Bossi'schen Dilatator an und erhielt nach 10 Minuten 8 cm Weite; ich löste die Placenta ab, sprengte die Blase und mit der Simpson'schen Zange entwickelte ich einen toten Fötus; die Nachgeburt folgte fast sogleich. Ergotineinspritzungen, desinficirende heisse Spülungen, Uterus-Scheidentamponade. Wegen der stattgehabten heftigen Blutverluste wurde eine Hypodermoklyse von 400 gr physiologischer Lösung gegeben, sowie Koffein und Kampheröl eingespritzt. Nachdem die Kranke sich erholt hatte, wurde ihr ein Klystier mit Jodchlorürlösung von 600 gr verabreicht, welches resorbirt wurde. Nach 18 Stunden nahm ich den Tampon heraus und desinficirte mit heissen Spülungen. Es folgte ein normales Puerperium. Der Fötus war bereits vor dem operativen Acte abgestorben. Herztöne waren nicht zu hören gewesen.

15. Fall.

1 para — 7. Monat. Placenta praevia centralis. Collum erweitert auf 3 cm. Bossi'sches Dilatatorium. Zange. Frau und Kind wohl.

N. N., 26 Jahre, von regelmässigem Körperbau. In den ersten drei Monaten der Schwangerschaft litt sie an Uebelkeit, Erbrechen und Leukorrhöe. Am Ende des 6. Monats begannen schmerzlose Blutverluste, welche mit Bettruhe und flüssigem Extract von Hydrastis Canadensis behandelt wurden. Nach 14 Tagen abermals Blutverlust, der wieder gestillt werden konnte, dieses Mal jedoch mittels Tampons, welch letzterer nach 24 Stunden entfernt wurde. Da die Hämorrhagie nach 10 Tagen abermals auftrat, wurde die Tamponade wiederholt, Jodchlorürklystiere gemacht, die sehr leicht absorbirt wurden und die Patientin überwacht, da der Uterusmund verstrichen, und weder erweitert noch nachgiebig war. Am folgenden Tage neuerdings Blutung, Puls 120. Es wird zur mechanischen Entleerung des Uterus unter Beobachtung jeglicher Vorsichtsmaassregel ge-

Digitized by Google

schritten. Der Uterusmund zeigte sich bei Herausnahme des Tampons 3 cm weit; Placentasubstanz war überall deutlich fühlbar. 5 Minuten nach Einführung des mit seinen Schutzhülsen versehenen Dilatators betrug die Erweiterung ca. 8 cm und nach Zurückschieben der Placenta konnte ich mittels der Zange einen lebenden Fötus entwickeln, dem sogleich die Nachgeburt folgte. Die Patientin wurde noch sorgfältigst behandelt mit Einspritzungen etc. und machte ein normales Wochenbett durch. Am 18. Tage konnte sie das Bett verlassen.

16. Fall.

Pluripara — 7. Monat. Schwere Metrorrhagie. In die Klinik aufgenommen mit 38° Temp. 120 Puls. Placenta praevia lateralis. Bossi'sches Dilatatorium. Uterushals geschwürig und zerrissen, 4 cm erweitert. Blase gesprungen. Wendung. Lebender Fötus. Genesung der Frau.

35 jährige Frau von regelmässigem Körperbau wird in die Klinik mit 120 Puls und 39° Temp. aufgenommen. 1. Menstruation mit 15 Jahren, dann immer regelmässig. Sie verheiratete sich mit 20 Jahren und hatte 5 Schwangerschaften: 4 ausgetragene und einen Abort. Seit diesem, vor zwei Jahren ungefähr, litt sie an Kreuz- und Lendenschmerzen, Schwere in den unteren Gliedmassen, die Menstruation trat unregelmässig auf, jede zwei Wochen, heftig und mit Blutklumpen. Starke Leukorrhöe, Verstopfung. Einer Kur unterworfen, erfolgte Besserung der Zustände. In den ersten drei Monaten dieser Schwangerschaft zeigte sich starke Leukorrhöe, häufiges Uriniren, Erbrechen, Uebelkeit. Gegen den 4. Monat verloren sich die Letzteren, aber die Leukorrhöe beharrte, und die Frau machte sich Scheidenspülungen mit Borsäure. 4 Tage vor ihrem Eintritt in die Klinik hatte sie wiederholt Blutverluste, welche der Arzt mit einem Tampon zu stillen versuchte. Nachdem dieser in der Klinik herausgenommen war, fanden wir das Collum beiderseitig tief eingerissen, unteres Segment verdickt. Kopf beweglich im Beckeneingange in O. I. S. A. — Keine Blutung. Da nach 24 Stunden der Blutverlust wieder beginnt, beschloss Prof. Bossi mit seinem Instrumente einzugreifen, selbstverständlich nach genauester Vorbereitung der Patientin etc. In 15 Minuten war auf 8 cm erweitert; vor der Herausnahme des Instrumentes sprengte er den Fruchtsack, da sich Hämorrhagie einstellte. Hierauf führte er die Wendung aus und nach 5 Minuten konnte er einen lebenden Fötus entwickeln. Nach Verlauf weiterer 5 Minuten folgte die Nachgeburt. Ergotineinspritzung, Scheidenspülung. Der Uterus kontrahirt sich gut; der Blutverlust hört auf. Hypodermoklyse 400 gr physiologischer Lösung von Jodchlorür. Normales Wochenbett. Am 19. Tage verlässt die Frau die Klinik.

17. Fall.

Pluripara — 9. Monat. Placenta praevia lateralis. Muttermund 2 cm. Bossi'scher Dilatator. Zange. Frau und Kind lebend.

Frau N. N., pluripara, 26 Jahre alt, hatte nie zuvor Blutverluste. Plötzlich im 9. Monate trat heftige Blutung auf. Temp. 36,6. Puls 120. Die Untersuchung ergibt: Scheidenmündung weit, Scheide glatt, Blase und Darm leer, Uterushals einer pluripara, trichterförmig, äusserer Muttermund 2 cm weit; der innere ist für den Finger durchgängig. Kindeslage V. O. I. D. A., beweglich im Beckeneingang. Es musste sofort

Digitized by Google

zur mechanischen Erweiterung geschritten werden und nach Erfüllung aller Vorschriften der Antisepsis etc. gebrauchte ich den Dilatator, sprengte bei 5 cm Weite die Blase wegen der Blutung und erweiterte, da nun auch der Blutverlust nachliess, bis ich nach 20 Minuten die Zange anlegen und nach 10 Minuten einen lebenden Fötus entwickeln konnte. Nach einer Viertelstunde folgte auch die Nachgeburt; die Blutung wurde normal. Da der Uterus sich energisch kontrahirte, wurde von Tamponade abgesehen. Nach Anwendung der gewöhnlichen Kur: heisse Spülungen, Ergotin etc. genas die Frau vollkommen.

18. Fall.

Herr Dr. Sangregorio von der geburtshülflichen Ambulanz in Mailand war einer der Ersten in Italien, welcher das Dilatatorium Bossi bei verschiedenen und mitunter schweren Fällen anwandte, und zwar sowohl in der Privatpraxis, als in der geburtshülflichen Abtheilung des Ospedale Maggiore. In einem Falle bediente er sich desselben auch bei Placenta praevia centralis.

Pluripara — $7^1/_2$ Monat Schwangerschaft, mit Placenta praevia centralis complicirt. Mehrmals war Tamponade gemacht worden. Die Frau befand sich in ernstem Zustande von Anämie, das Collum 1 cm erweitert. Der Dilatator Bossi erzeugt in 24 Minuten eine Erweiterung von 7 cm und hierauf Wendung. Lebender Fötus, die Frau genas. (Dr. Sangregorio, 29. Mai 1892, Mailand).

19. Fall.

Herr Dr. Ferri veröffentlicht ebenfalls eine Operation mit dem Dilatator Bossi bei Placenta praevia[1]).

Viertgebärende — $7^1/_2$ Monat. Wiederholte Tamponaden wegen Hämorrhagie. Letzter Tampon 7 oder 8 Stunden, ehe ich gerufen wurde; das Blut tröpfelt fort durch den Tampon und der Zustand der Frau lässt acute Anämie befürchten. Nach Herausnahme des Tampons ergiebt sich: Erweiterung 2 cm, Uterushals fast verstrichen, an der Uterusmündung überall Placentasubstanz. Durch die äussere Palpation lässt sich das bewegliche Kopfende am Beckeneingang feststellen. Fötale Herztöne regelmässig links des Nabels vernehmbar. Die Frau war sehr geschwächt, weniger durch die gegenwärtige, als die wiederholten Blutungen, obwohl sie nicht ausserordentlich heftig waren. Es war deshalb schnelles Eingreifen nöthig, und ich suchte, indem ich die Placenta des unteren Uterussegmentes ablöste, zu den Membranen zu gelangen, um sie zu sprengen und im Stande zu sein, einen Fuss herabziehen zu können. Aber die Uterusmündung war nicht für zwei Finger durchgängig; daher wollte ich mir eine Erweiterung mittels des Dilatators Bossi verschaffen. Nach den gewöhnlichen Vorbereitungen im Interesse der Antisepsis etc. führte ich die Branchen des Instrumentes ein. Sogleich bemerkte ich, dass die Resistenz nicht stark war, wahrscheinlich, weil die Frau Mehrgebärende und die Placenta unten inserirt war. Ich fuhr fort, mechanisch zu erweitern, und nach 10 Minuten hatte ich 5 cm und in 25 Minuten 7 cm erlangt. Der Zustand der Frau flösste indessen Besorgniss ein. Der Fötus lebte noch. Nach Herausnahme des Dilatators und Ablösung der Placenta, wo ich sie am

1) Giornale per le levatrici. No. 12. 1893.

Digitized by Google

wenigsten adhärent fand, sprengte ich die Blase, machte die Wendung und sodann die Entbindung. Die Nachgeburt folgte sogleich. — Es folgten nun die bekannten Mittel zur Stärkung der Frau. Der stark asphyktische Fötus wurde mit Mühe belebt, erst nach $^1/_2$ Stunde. Das Wochenbett der Frau verlief normal, nachdem alle Regeln der Antisepsis aufs Genaueste eingehalten waren. (Dr. Ferri, 30. Juni 1893, Mailand.)

Die Methode Bossi wurde demnach in 19 der schwersten und gefährlichsten Fälle von Placenta praevia angewandt. Ueberall waren zuvor die gewöhnlichen Mittel erfolglos gebraucht, der Zustand der Mutter und des Kindes erheischten rasche Erweiterung des Uterusmundes und diese wurde in einem Zeitraum von 5 bis 25 Minuten erreicht. Theils war der Uterusmund gar nicht erweitert, oder das Collum in seiner Länge unverändert oder kaum für den Finger durchgängig. Die grösste Erweiterung von 4 cm kam in einem Falle vor, in welchem das Collum durch Narben verändert war. Es kamen keine Fälle vor von Zerreissungen des Uterushalses, so dass Suturen nöthig gewesen wären. Von den 19 Müttern starb eine, Kinder gingen drei zu Grunde. Das Wochenbett verlief regelmässig und relativ rasch. In einem kurzen Zeitraum, je nach der Dringlichkeit der Umstände, konnte in allen Fällen eine Erweiterung erzielt werden, um den Fötus mit der Zange fassen oder die klassische Wendung ausführen zu können, oder einen Fuss hinabzuziehen, ohne dass Complicationen während des operativen Actes oder des Wochenbettes eingetreten wären.

Die Methode Bossi hat demnach als einzigen Zweck die Vorbereitung des Collums zur Extraction des Fötus, und wenn ihrer erwähnt wird, ist absolut darunter zu verstehen, dass ihr die sofortige Extraction des Fötus oder die Wendung zu folgen haben.

Operative Technik in den Fällen von Placenta praevia, besonders centralis, wenn die heftige Hämorrhagie ein rasches Eingreifen erheischt und Tamponade sich entweder ungenügend erweist oder innere Blutungen hervorrufen könnte[1]):

Lage der Patientin. Die Kranke wird auf den Operationstisch gelegt oder an den Rand des Bettes in horizontaler Lage, das Becken etwas mittels eines harten Kissens erhöht, die Schenkel

1) Bossi, Sulla dilatazione meccanica del collo uterino nel campo ostetrico. Ann. di ost. e gin. Dicembre 1900.

Digitized by Google

auf den Unterleib und die Beine auf die Schenkel gebogen. Der Kopf wird niedrig gehalten, damit das Blut in grösserer Quantität gegen das Gehirn gehe. Die äusseren Geschlechtstheile werden mit Seife, Sublimatlösung — 1 : 3000 — sorgfältig desinficirt, auch ist die Trichotomie zu empfehlen. Hierauf lässt man eine ausgiebige Scheidenwaschung folgen mit einer Sublimatlösung — 1 : 3000 von 35° C. Selbstverständlich sind Blase und Darm zu entleeren.

Operative Technik. Das Instrument wird entweder mittels Auskochens sterilisirt oder durch Reiben an allen Seiten mit Watte desinficirt, welche in Kreolin- oder 3 proc. Karbolsäurelösung getaucht wurde; wenn die Zeit drängt, kann auch mit Sublimatlösung 2 : 1000 gereinigt werden, vorausgesetzt, dass man das Instrument nach dem Gebrauche gut wäscht, damit es von dem Quecksilber nicht angegriffen werde. Wenn es übrigens gut vernickelt ist, leidet es sehr wenig, wenn es auch in Sublimatlösung getaucht wird. Ist keine Erweiterung des Collum vorhanden, oder nur eine solche unter $2^1/_2$ cm, so werden die Arme des Instrumentes geschlossen und von den Gummihülsen bedeckt eingeführt. Es ist gut, mit einer desinficirenden fetten Substanz oder Carbolöl die unteren Theile der Arme zu bestreichen bis dahin, wo sie sich zum Bayonnette bilden, um ihre Einführung leichter und minder schmerzhaft zu machen, Die Enden der Arme werden nicht eingefettet, damit sie weniger leicht aus dem Halse herausgleiten, wenn sie sich erweitern. Die Einführung soll immer unter Führung der Finger geschehen. Zu diesem Zwecke werden der Zeige- und Mittelfinger der linken Hand wie eine Rinne eingeführt und mit dem äusseren Muttermunde in Verbindung gebracht, indem die Oberfläche der Hand nach vorne sieht. Mit der rechten Hand wird hierauf das Instrument ergriffen und indem man die Krümmung der Arme mit der Concavität nach vorne gerichtet hält (Beckenkrümmung), lässt man die Endarme in jene von dem Zeige- und Mittelfinger der linken Hand gebildete Rinne gleiten, bis der Cervixcanal erreicht ist.

Nun führt man bei Placenta lateralis das Instrument an der freien Seite des Cervixcanales ein, und löst die Placenta etwas ab, wenn der freie Raum zu sehr beschränkt ist.

Bei Placenta centralis führt man ebenfalls das Instrument muthig und mit relativer Geschwindigkeit in den Cervixcanal ein,

Digitized by Google

ohne sich von der Placenta beirren zu lassen, welche von dem Dilatator selbst losgelöst wird. Es schadet nichts, wenn sie in schweren Fällen auch durchstossen würde, wo es nicht gelingt, sie abzutrennen. Hier setzt der ernsteste Moment für die Operation ein wegen der Blutung, die jedoch nur kurz anhält, weil wir mit dem Dilatator ja rasch zu erweitern vermögen, sodas wir im Stande sind, den Fötus entweder mittels Wendung oder Zange zu entwickeln, Die Hämorrhagie ist unter keinen Umständen zu vermeiden; sie besteht schon und indicirt den Eingriff, ob dieser dann vaginal oder laparotomisch ausgeführt wird.

Von grosser Wichtigkeit ist ferner die Thatsache, dass während der Function des Instrumentes sich nach und nach energische Contractionen des Uterus einstellen, welche weitere Metrorrhagien verhindern.

Damit die Einführung des Dilatators leichter und schneller vor sich geht, muss die Richtung des Collum durch das Auge genau festgestellt werden, und weil sie gewöhnlich von unten nach oben läuft, drückt man zu diesem Zwecke den Griff des Instrumentes abwärts gegen den Damm zurück. Sobald die Branchen eingeführt sind, während dessen der Zeige- und Mittelfinger der linken Hand in der angewiesenen Stellung verbleiben, um die Erweiterung des Halses und die daraus sich ergebenden Modificationen controlliren zu können, hält man das Instrument mit der rechten Hand fest an seinem mittleren Theile und erweitert.

Wenn die Collumlippen sehr gespannt sind und der Uterus sich energisch contrahirt, unterbricht man die Erweiterung für ein paar Minuten. Nach der Pause dreht man wieder mit der Schraube auf und erweitert nach Bemessen. Bei Placenta praevia centralis jedoch, in dringenden Fällen, geht man besser schnell voran, mit dem Finger selbstverständlich die Controlle über den Hals und das Instrument nicht ausser acht lassend. Der Grad der Erweiterung, der uns zweckentsprechend scheint, ist 8—9 cm; bei Frühgeburten wird man sich mit weniger begnügen. Wenn die Blutung während der Dilatation zunimmt, zerreisst man die Membranen, fährt fort zu erweitern und im Falle die Blutung nicht geringer wird bei $4\,^1/_2$ oder 5 cm Weite, führt man die Hand in den Uterus ein und zieht einen Fuss herab, welchen man langsam entwickelt.

Die Zange ist immer vorzuziehen, wo man sich ihrer bedienen

Digitized by Google

kann, aber mag nun die Extraction mit Zange oder mit der Hand vor sich gehen, stets muss sogleich und rasch eingegriffen werden, sobald das Dilatatorium weggenommen ist, ehe das Collum sich zu schliessen sucht.

Was die Heraussnahme des Instrumentes anbelangt, so ist folgendes zu beobachten:

a) Mit dem Zeige- und Mittelfinger der linken Hand sind die Enden der Branchen, welche sich im Collum befinden, zu controlliren und mit der rechten Hand wird das Dilatatorium fest etwas oberhalb der Kurbel gehalten.

b) Von einem der Mitanwesenden lassen wir die Kurbel langsam von rechts nach links drehen, indem die Finger der linken Hand die Endbranchen stets controlliren, damit wir uns überzeugen, dass die Gewebe nicht von dieser während des Schliessens gepackt werden.

c) Wenn die Branchen bis beiläufig 1 cm geschlossen sind, zieht man das Instrument hervor, immer jedoch unter Führung der Finger der linken Hand, damit keine Scheidenfalten zwischen den Branchen bleiben.

Sobald nun die Frau entbunden ist, was jedesmal gelingen muss, wird eine sorgfältige Uterus-Scheidentamponade gemacht, um vor Blutverlusten sicher zu sein.

Was Prof. Bossi seit 12 Jahren behauptet und was durch überzeugende klinische Thatsachen vollauf bestätigt wird und auch meine aufrichtige Ueberzeugung ist, lässt sich wie folgt zusammenfassen:

1. Dem Kaiserschnitte in Fällen von Plac. pr. ist stets die Methode Bossi, mechanische Erweiterung, vorzuziehen.

2. Auch in anderen Fällen, bei denen das Leben der Mutter gefährdet ist, sollte die Methode Bossi eintreten, da sie nicht nur mit höchster Wahrscheinlichkeit die Mutter, sondern auch das Kind rettet.

3. Bei geschlossenem Collum und heftiger Hämorrhagie ist die mechanische Erweiterung am Platze, sowohl durch die rasche Dilatation zur Entleerung des Uterus oder durch die Möglichkeit, einen Fuss herabziehen zu können, als auch wegen der Sicherheit, welche sie uns gegen Infection giebt, da Einlegung von Säckchen, Ballons u. s. w. immer in dieser Hinsicht gefährlich werden.

Digitized by Google

4. Der praktische Arzt kann mittels der Methode Bossi zu jeder Zeit schnell und sicher die Patientin entbinden, anstatt die Geburt langsam und unsicher wirkenden Mitteln anheim stellen zu müssen, und das zum grössten Theile in wenig hygienischen Räumen und ohne geeignete Assistenz.

Die Umstände jedes einzelnen Falles bedingen dann die Modalität und die Raschheit des Eingriffes, sowie die Nothwendigkeit einer Uterus-Scheidentamponade.

Digitized by Google

(Aus dem patholog. Institut des Friedrichstädt. Krankenhauses zu Dresden. Director: Ober-Med.-Rath Dr. Schmorl.)

Ueber die Veränderungen der Ovarien bei syncytialen Tumoren und Blasenmole, zugleich ein Beitrag zur Histogenese der Luteïncysten.

Von

Dr. med. **E. Runge,**

Jetzt Vol.-Assistent a. d. geburtsh.-gyn. Universitäts-Poliklinik der Kgl. Charité.

(Mit 2 Abbildungen im Text.)

Ueberblickt man die Literatur des letzten Jahrzehntes auf dem Gebiete der Gynäkologie, so findet man zeitweise geradezu eine Hochfluth von Berichten über Fälle von syncytialen Tumoren, denen sich Erklärungsversuche über den anatomischen Aufbau, sowie die Pathogenese und die Aetiologie dieser Geschwülste in mehr oder weniger umfangreichem Maasse anschliessen. Ueber den ersteren Punkt sind sich die Autoren heute wohl ziemlich einig, weniger leider über den letzteren.

Während sich die Berichte über diese Tumoren und die mit ihnen wohl sicher in genetischem Zusammenhange stehenden Blasenmolen anfangs ausschliesslich mit diesen selbst beschäftigten, haben in den letzten Jahren vereinzelte Beobachter auch auf eine Veränderung aufmerksam gemacht, die nach ihrer Ansicht nicht ganz ohne Zusammenhang mit diesen Geschwülsten ist. Sie fanden nämlich letztere auffällig oft mit cystischer Degeneration der Ovarien combinirt. Derjenige wohl, welcher zuerst die Aufmerksamkeit hierauf lenkte, war Marchand (12), denn er sagt bei der Besprechung der syncytialen Tumoren: „Auffallend ist ferner in mehreren Fällen das gleichzeitige Vorhandensein von cystischer Entartung der Eier-

Digitized by Google

stöcke". Dieselbe Beobachtung machten dann auch andere Forscher bei Blasenmole und sprachen die Vermuthung aus, dass letztere möglicherweise ihren Grund in einer primären Erkrankung der Eierstöcke haben könnte. Den Beweis hierfür konnten sie leider nicht erbringen. In letzter Zeit haben sich dann einige Beobachter der dankenswerthen Mühe unterzogen, bei Blasenmole bezw. syncytialen Tumoren die Eierstöcke genauer zu untersuchen. Hierzu gehören vor Allem Marchand (11 u. 13), Neumann (18), Goebel (8), Fiedler (4), Poten-Vassmer (20), Schaller-Pförringer (21) und Stoeckel (27).

Ehe ich auf die Befunde dieser Forscher näher eingehe, möchte ich zuerst kurz angeben, was ich über Veränderungen der Ovarien bei syncytialen Tumoren und Blasenmole in der mir zugängigen Literatur finden konnte. Unter 144 Fällen von syncytialen Tumoren existirte bei 81 überhaupt keine Angabe über die Ovarien. Die übrigen 63 Fälle lassen sich in zwei grosse Gruppen sondern, einmal solche, wo die Ovarien normal gefunden wurden, und auf der anderen Seite die, wo cystische Entartung derselben vorlag. Unter die erste Gruppe fallen 11 Fälle, wo der Tastbefund nichts Abnormes an den Ovarien ergab, und 28 Fälle, wo auch die Inspection bei Operationen oder Sectionen an den Ovarien nichts Pathologisches oder wenigstens keine cystische Degeneration feststellen konnte. In den übrigen 24 Fällen waren die Eierstöcke mehr oder weniger ausgesprochen cystisch entartet.

Bei Blasenmolen fehlte unter 28 Fällen, über die ich in der Literatur berichtet fand, 16 mal überhaupt jede Angabe über die Ovarien, und 12 mal zeigten dieselben cystische Degeneration.

Durch das vielfache, vollständige Fehlen von Angaben ist natürlich eine exacte Feststellung der ovariellen Veränderungen nicht möglich. Auffallen wird immerhin das mehr als gewöhnlich zahlreiche Auftreten derselben.

Besonders wird dies der Fall sein, wenn man bedenkt, dass bei der combinirten Untersuchung wohl manches Ovarium als normal erscheinen kann und trotzdem, wenn auch in geringem Maasse, cystisch degenerirt ist, da ja eine Vergrösserung desselben nicht unbedingt mit dieser Entartung verbunden sein muss, und eine geringe Grössenzunahme sehr wohl dem tastenden Finger entgehen kann. Selbst in den Fällen, wo durch die Ocularinspection die Ovarien als normal erkannt wurden, würde wohl mehr als eins von ihnen sich cystisch degenerirt erwiesen haben, wenn eine mi-

Digitized by Google

kroskopische Untersuchung daraufhin stattgefunden hätte, was aber leider gemäss den Angaben in keinem der Fälle geschehen ist.

Unter diesem Gesichtswinkel betrachtet, erscheint das vielfache Vorkommen von cystischer Entartung der Eierstöcke bei syncytialen Tumoren und Blasenmolen höchst auffällig, und ist es wohl nicht unberechtigt, wenn man die Vermuthung ausspricht, dass hier ein innerer Zusammenhang bestehen dürfte.

Ich möchte nach dieser Abschweifung nun auf die Befunde zurückkommen, welche diejenigen Forscher erhoben haben, die eine genauere Untersuchung der Ovarien vorgenommen haben.

Marchand (11) fand in einem Falle von syncytialem Tumor das eine Ovarium bedeutend vergrössert durch eine stark gallertige Quellung des Parenchyms und einige cystische, innen glattwandige Hohlräume mit stark vascularisirter Innenfläche, welche mit gelben Auflagerungen bedeckt war. Das andere Ovarium war stark vergrössert, enthielt einige cystische Hohlräume und ein Corpus luteum verum. In einem anderen Falle (13) von syncytialem Tumor fand er in dem einen Ovarium eine kirschgrosse Corpus-luteum-Cyste.

Neumann (18) beschreibt die Ovarien bei einem syncytialen Tumor als in grosse, cystische Tumoren von weicher, schwappender Consistenz umgewandelt. Sie bestanden aus mehrkammerigen Cysten, die theils mit hellem, wässerigen Inhalt, theils mit einer dicken Gallerte gefüllt waren. Am rechten Ovarium fand sich in der Peripherie ein grösserer, solider Antheil, der ödematös und fast homogen erschien. In demselben waren vereinzelte, mit Blut durchsetzte Follikel enthalten und Reste von solchen, welche in Folge von Veränderung des Blutfarbstoffes rostgelb gefärbt waren. Mikroskopisch erwiesen die Ovarien sich als von Follikeln durchsetzt. Das Stroma enthielt grosse Gruppen von rundlichen, zelligen Gebilden mit hellem Protoplasma und kleinen polygonalen Kernen, zwischen denen sich einzelne Septa von Ovarialstroma erstreckten. Stellenweise sah man gelbe körnige Massen. Neumann hält diese Stellen für entstehende Corpora candicantia, indem er annimmt, dass die deciduaähnlichen Zellen die gewucherten Elemente der Theca folliculi darstellen, zwischen denen die sogenannten „Luteïnzellen“ liegen. In einem Falle von Blasenmole, über den Neumann in derselben Abhandlung berichtet, fand er ähnliche Gebilde in den Ovarien, wie in obigem Falle.

Goebel (8) sah bei einer Blasenmole das linke Ovarium in

Digitized by Google

eine gut faustgrosse Cyste umgewandelt, in deren Wand der stark ausgedehnte und verdünnte Rest des Ovariums eingezogen war. Mikroskopisch erwies sich die Cyste als ein Kystoma simplex, das in seiner bindegewebigen Wand, da wo das ausgezogene Ovarialstroma sass, mehrere kleine, kaum erbsengrosse, secundäre Cystchen trug, die er für hydropische Graaf'sche Follikel hält.

Fiedler (4) fand bei einem syncytialen Tumor beiderseits die Ovarien in kindskopfgrosse Tumoren umgewandelt, welche sich aus multiplen, kleineren Cysten zusammensetzten. In den stark verdünnten Cystenwandungen bemerkte er beiderseits an zahlreichen Stellen ausgedehnte, unregelmässige, tiefdunkelrothe Herde. Mikroskopisch fand er die Cysten mit einer mehrfachen Schicht von rundlichen Zellen ausgekleidet, die eine auffallende Aehnlichkeit mit Granulosazellen besassen.

Poten und Vassmer (20) sahen bei einer Blasenmole die Ovarien in Tumoren von Kleinapfelgrösse umgewandelt. Die Oberfläche derselben zeigte multiple erbsen- bis wallnussgrosse, halbkugelige Prominenzen, die mit theils gelblich-gelatinösem, theils dunkel-bräunlichem Inhalt gefüllten Cysten entsprachen, welche vorwiegend die Rindensubstanz einnahmen und das Ovarialgewebe stellenweise bis auf schmale Septa reducirt hatten. Auch die Marksubstanz der Ovarien war von ähnlichen, aber kleineren Cystchen durchsetzt. Selten nur zeigte die Innenfläche der grossen, wie der kleinen Cysten eine Fältelung. An zahlreichen Stellen der Oberfläche des einen Ovariums sah man kleine, stecknadelkopfgrosse, gelbliche Knötchen, sowie mehr flache Excrescenzen, die häufig eine rothe, blutfarbene, leicht erhabene Peripherie und weissgelbliches Centrum zeigten. Mikroskopisch bestand die Wandung der erwähnten Cysten deutlich aus zwei Schichten, einer äusseren, gefässreichen Bindegewebsschicht und einer inneren, verschieden breiten Schicht, die aus grossen, platten, epithelähnlichen Zellen mit grossem Kern, deutlichem Kernkörperchen und diffus sich färbendem Protoplasma bestand. Häufig waren diese Zellen platt gedrückt und machten den Eindruck eines cubischen, einschichtigen Epithels. Wo sie in mehrfacher Lage vorhanden waren, zeigten sie oft enorme Grösse. Nach dem Innenraum zu folgte auf diese Schicht häufig eine verschieden breite, von Blut durchsetzte Masse, der sich dann eine schmale Schicht von Spindel- und Rundzellen mit starkem Blutpigmentgehalt anschloss. Erst diese berührte den eigentlichen Cysteninhalt. Häufig bildete aber auch die erwähnte

Digitized by Google

äussere Bindegewebsschicht die innerste Lage. Sehr oft erstreckten sich zungenförmige Ausläufer der grossen Zellen in das Ovarialstroma hinein. Ausserdem begegnete man diesen Zellen inselartig über das ganze Ovarialstroma zerstreut. Verfasser spricht die Cysten als Corpus-luteum-Cysten und die grossen Zellen, auch die herdweis im Ovarialstroma liegenden, als Luteïnzellen an, will aber nicht entscheiden, ob es sich bei letzteren um mangelhaft zurückgebildete Reste ehemaliger corpora lutea handelt, oder ob hier eine selbstständige, enorme Wucherung der Luteïnzellen vorliegt. Die an der Oberfläche liegenden Excrescenzen waren in ihren obersten Schichten aus Spindel- und Rundzellen zusammengesetzt. Nach dem Ovarium zu folgte dann eine zahlreiche junge Capillaren zeigende Schicht. An einzelnen Stellen sah man breite Züge von Luteïnzellen bis unmittelbar an die Oberfläche des Ovariums ziehen und hier in der Peripherie der Excrescenzen enden. Es gewann den Anschein, als ob hier Corpus-luteum-Cysten die Oberfläche des Ovariums durchbrochen hatten, und es dann durch den Reiz des ausgetretenen Inhalts oder der noch weiter gewucherten Luteïnzellen zu einer circumscripten Entzündung gekommen war.

Schaller und Pförringer (21) berichten sehr genau über die gefundenen Veränderungen der Ovarien bei einem Fall von Blasenmole. Der rechte Eierstock war in einen knapp faustgrossen Tumor verwandelt. Seine Oberfläche war grobknollig, mit Höckern von Haselnuss- bis Taubeneigrösse besetzt. Im Centrum war der Tumor von derbfaseriger, fester Beschaffenheit und solide, doch fanden sich schon hier zwei hanfkorn- bezügl. erbsengrosse cystische Gebilde mit orangegelbem Inhalt. Manche der Cysten, aus denen der Tumor zusammen gesetzt war, und zwar meist die kleineren, enthielten häufig frische oder ältere Blutmassen. Bei anderen war der Inhalt gelblich bis gelb-weisslich, orangegelb bis braunroth. An keiner Stelle standen die Cysten mit einander in Verbindung. Theilweise zeigte die Cystenwandung ein rauhes, zottiges Aussehen. Die Zahl der Cysten war ausserordentlich gross.

Mikroskopisch zeigte weitaus die grösste Zahl der Cysten folgendes Aussehen: Die Wand bestand aus zwei Schichten, einer äusseren, aus kernreichem, festerem oder lockerem Bindegewebe, und einer inneren aus einer vielschichtigen Lage von grossen, bald cubischen, bald runden, bald plattenepithelähnlichen Zellen mit grossem, schön sich tingirendem Kern und diffus sich färbendem Protoplasma. Diese Zellen lagen in Zügen oder Strängen ange-

Digitized by Google

ordnet, zwischen welche sich zahlreiche von den Gefässen der äusseren Schicht andringende Capillaren einschoben. An der Grenze von Cystenwand und -inhalt sah man Zweierlei. Entweder die Zellen lockerten sich in ihrem Verband, sie wurden grösser, polymorph, mit längeren Ausläufern versehen; manchmal erschienen sie gequollen, rundlich, mit zahlreichen Fetttröpfchen erfüllt, während die Zellgrenzen undeutlich wurden, und die Kerne sich schwächer färbten. Endlich zerfielen die innersten Schichten in einen amorphen Detritus. Oder es wurden die Zellmassen getrennt von dem Cysteninhalt durch eine dünne Lage feinfaserigen Bindegewebes. Es hatte den Anschein, als ob von den jene Zellmassen durchziehenden Capillaren solide Sprossen getrieben würden. In dieser dünnen Bindegewebslage traf man häufig auf braune, eckige Pigmentkörnchen. In der Regel verlief die Innenfläche der Cystenwand nicht glatt, sondern wellig. Auch Ansammlungen von ein- oder mehrkernigen Rundzellen fanden sich in vereinzelten Cysten. An manchen Stellen drangen die Zellmassen, ohne von einer fibrösen Schicht begrenzt zu sein, weit in das Ovarialstroma hinein, und es konnte so zwischen zwei benachbarten Cysten zu einer Verschmelzung ihrer Zellmassen kommen. Einmal fand sich ein grosser Graafscher Follikel fast allseitig von den Zellmassen umgeben, seine Theca war überall erhalten. Aber auch unabhängig von den eben beschriebenen Bildungen und mit ihnen in keinem Zusammenhang stehend, fanden sich Ansammlungen jener Zellen mitten im Ovarialstroma, bald in Form von rundlichen Massen, die durch Bindegewebsstreifen in verschieden starke Nester getheilt waren, bald in Form von lang sich hinziehenden Strängen. Zuweilen lagen die Zellen in directer Umgebung grösserer Lymphbahnen. Die Verfasser sprechen diese Cysten als Corpus-luteum-Cysten an, von denen ein Theil sich in carcinomatöser Degeneration befindet, indem sie den Zellen eine starke Proliferationsfähigkeit und ein selbstständiges Wachsthum zusprechen.

Als letzte führe ich die sehr gute und ausführliche Arbeit von Stoeckel (27) an. Bei einem Fall von Blasenmole waren die beiden Eierstöcke in fast mannskopfgrosse Tumoren umgewandelt. Das makroskopische Bild derselben entsprach dem eines multiloculären Kystoms. Die Cysten waren äusserst zahlreich und von verschiedener Grösse. Die Cysteninnenfläche war leicht gewellt, zuweilen deutlich gefaltet, nur ausnahmsweise ganz glatt. Ihre Farbe wechselte zwischen einem röthlichen Weiss und einem dunkeln

Digitized by Google

Rostbraun. Der mikroskopische Befund war folgender: Das ganze Tumorgewebe zeigte sich stark ödematös durchtränkt. Im Ovarialstroma lagen feine hyaline Streifen und Massen, als Ueberreste von corpora albicantia, und in deren Umgebung Luteïnzellen. Ausserdem waren letztere auch über das ganze Ovarialstroma zerstreut, einzeln, in zusammenhängenden oder unterbrochenen Zügen, oder in kleineren Haufen. Die Wand der Cysten bestand aus vier verschiedenen Schichten. Von aussen gerechnet traf man zuerst auf einen schmalen Streifen derbfaserigen, verdichteten Bindegewebes, der gewissermaassen eine Kapsel der Cyste und eine Abgrenzung gegen das Stroma ovarii bildete. Als zweite Schicht fügte sich eine zweite Lage von Bindegewebe an, die sich durch einen grossen Zell- und Gefässreichthum auszeichnete und dementsprechend lockeres Gefüge hatte. Als dritte Schicht folgte eine vielreihige Lage von sehr auffallenden, pallisadenartig neben einander liegenden Zellen, deren Verlaufsrichtung eine zur Cystenwand senkrechte, radiäre war. Das Auffallendste an diesen Zellen war ihre Grösse. Zwischen diesen grossen, blasigen Zellen lag ein aus der zweiten Bindegewebslage stammendes Gerüst, welches in die ersten Reihen der grosszelligen Schicht hineinzog, um sich dann allmählich zu verlieren. Dieses Gerüst bestand aus feinen Bindegewebsfibrillen und zahlreichen Capillaren. Als vierte Schicht und eigentliche Auskleidung der Cyste fand sich ein der dritten Schicht aufliegender, membranartiger Belag von Bindegewebe, Blut oder Fibrinniederschlägen. Verfasser spricht diese Cysten als Corpus-luteum-Cysten an. Andere Cysten zeigten aber auffallende Abweichungen von dem eben angegebenen Bau. Dieselben waren folgende: Die eine oder die andere der ersten beiden Schichten fehlte. Oder Theca- und Luteïnzellen gingen in einander über. Oder aber die Luteïnzellen zogen schrankenlos in das Ovarialstroma hinein. Dies sieht Verfasser nicht für ein bösartiges Wachsthum an. Als Grund dafür glaubt er gefunden zu haben, dass durch das Hineinwachsen von Blutgefässen in die Luteïnzellenschicht Zellen derselben abgesprengt werden. Er hält diese Erscheinung also nicht für eine Zellwucherung, sondern nur für eine Zellverlagerung.

Eine weitere Abweichung von dem normalen Typus bestand darin, dass theilweise die Luteïnzellen direct an den Cysteninhalt heranreichten. In einer Cyste fand er auf der Luteïnschicht noch Granulosazellen. Ausser dieser Art von Cysten fand er auch solche,

Digitized by Google

und zwar in noch grösserer Anzahl, die er als Retentionscysten der Follikel anspricht. Eine dritte Art von Hohlräumen, die einen Endothelbelag hatten, hält er für stark ektasirte Lymphräume und Lymphspalten. In dem anderen Ovarium fand er ein grösseres Corpus luteum von normalem Bau und ein kleineres, wo er in noch höherem Maasse, als bei den oben geschilderten Cysten die Absprengung von Luteïnzellen constatiren konnte.

Was nun die von mir untersuchten Fälle betrifft, so standen mir von 7 Fällen von syncytialen Tumoren und von einem Fall von Blasenmole die bezüglichen Ovarien zur Verfügung. Ueber den makroskopischen Befund derselben zu berichten, ist mir leider nur bei vier der ersteren und bei der Blasenmole möglich, da sich nur diese Präparate in der Sammlung des pathologischen Institutes des Friedrichstadt-Krankenhauses zu Dresden befanden. Bei den übrigen Fällen musste ich mich mit der mikroskopischen Untersuchung von Stücken begnügen, die aus den bezüglichen Ovarien excidirt und in Paraffin eingebettet vorhanden waren. Herr Ober-Med.-Rath Dr. Schmorl hatte die Liebenswürdigkeit, mir dieselben zur Verfügung zu stellen.

Für die mikroskopische Untersuchung wurden die angefertigten Schnitte theils mit Hämatoxylin-Eosin, theils mit van Gieson'scher Lösung gefärbt. Speciell letztere Methode lieferte sehr schöne und instructive Bilder.

Im Interesse der Uebersichtlichkeit will ich zuerst den makroskopischen Befund jedes der mir zur Verfügung stehenden Fälle einzeln angeben, und dann, um Wiederholungen zu vermeiden, den mikroskopischen Befund zusammenfassend behandeln, da derselbe bei allen Fällen fast völlig derselbe ist.

Fall I.

Es handelt sich um einen syncytialen Tumor des Uterus, über den Fiedler (4) schon berichtet hat. Die beiden Ovarien sind in grosse Tumoren umgewandelt und bieten im Grossen und Ganzen das typische Bild eines multiloculären Kystoms dar. In Folge des langen Aufenthaltes in der Conservirungsflüssigkeit sind sie stark geschrumpft und haben auch dadurch an Volumen sehr eingebüsst, dass mehrere grössere Cysten eröffnet sind, und ihr Inhalt abgelaufen ist. Trotzdem haben beide noch die Grösse und die annähernde Gestalt eines frischen Gehirns einer erwachsenen Person. Schätzungsweise müssen sie in frischem Zustande ungefähr Manns-

Digitized by Google

kopfgrösse gehabt haben. Sie stehen durch einen dünnen Stiel, der von der Tube und der Mesosalpinx gebildet wird, mit dem Uterus in Zusammenhang. Die Tuben selbst, die sonst normal sind, ziehen in einer Länge von ca. 12 cm über die Tumoren hinweg und sind fest mit ihnen verwachsen. Die Oberfläche der Tumoren ist glänzend, von vielfachen, sich nach allen Richtungen durchkreuzenden, meist ziemlich flachen Furchen durchzogen. Makroskopisch können nirgends Reste von Ovarialgewebe festgestellt werden.

Der rechte Tumor besteht aus zwei gut faustgrossen, ungefähr sechs wallnussgrossen und einer Unzahl kleinerer Cysten von Haselnuss- bis Stecknadelkopfgrösse. Der Aufbau derselben ist überall gleich. Die Innenfläche der Cysten ist nicht glatt, sondern hat einen mehr sammtartigen, rauhen Charakter, was, soweit es makroskopisch festgestellt werden kann, auf einer ganz feinen Faltenbildung beruht. Die Cystenwandungen, welche durchschnittlich eine Dicke von 0,7—1,5 mm haben, sind nicht, wie es zumeist bei den gewöhnlichen multiloculären Kystomen der Fall ist, durchscheinend, sondern haben einen mehr lederartigen Charakter. Bei genauerer Betrachtung bemerkt man, dass sie aus zwei deutlich von einander getrennten Schichten bestehen. Innen liegt eine feine Membran, die in ihrer ganzen Dicke eine gelb- bis dunkelbräunliche Färbung zeigt, welche trotz der Alkoholbehandlung deutlich hervortritt. Hin und wieder finden sich ganz feine, flache Auflagerungen auf ihr von Sandkorn- bis Hirsekorngrösse. Auch sie zeigen eine ausgesprochen gelblichbraune Farbe. Entfernt man diese Schicht, indem man sie von ihrer Unterlage abzieht, was unschwer gelingt, so bleibt die zweite — äussere — Schicht zurück, die ein sehr viel derberes Gefüge besitzt und bläulich durchscheinend ist. Der Cysteninhalt ist — so weit noch vorhanden — in eine weiche, stärkekleisterähnliche Masse von gelblich-weisser Farbe umgewandelt, welche hin und wieder einen mehr bräunlichen Ton annimmt. Ausgesprochene Blutungen sind in ihr nirgends bemerkbar. Diese Massen haften der Cysteninnenfläche theilweise ziemlich fest an. Sucht man sie zu entfernen, so bleiben oft mehr oder weniger geringe Mengen davon in dünner Lage auf der Innenwand haften. Im Gegensatz zu dem oben angegebenen Dickendurchmesser der Cystenwandungen finden sich hin und wieder solche, welche eine sehr viel bedeutendere Stärke zeigen — bis zu $^1/_2$—$^3/_4$ cm. In diesen bemerkt man hauptsäch-

Digitized by Google

lich da, wo mehrere Cysten zusammenstossen, aber auch in der Trennungswand nur zweier Cysten fast bis an die Oberfläche reichende Herde, welche nicht scharf gegen die Umgebung abgegrenzt sind, sondern allmälig in dieselbe übergehen. Ihre Farbe ist braun, und zwar in der Weise, dass im Innern des Herdes das Gewebe fast dunkelbraun ist, während es nach der Peripherie zu allmälig heller wird, und schliesslich die gelb-bläuliche Farbe des umliegenden Gewebes da ist, ohne dass man eine scharfe Trennungslinie zwischen beiden zu ziehen vermag. Die Gestalt dieser Herde ist eine verschiedene, die wohl hauptsächlich von dem Innendruck der anliegenden Cysten, sowie dem Modus der Aneinanderlagerung derselben abhängig ist. Bald sind sie rund, bald vieleckig (speciell an den Stellen, wo mehrere Cysten zusammenstossen), bald in die Länge gezogen, bandartig (hauptsächlich da, wo sie in der Trennungswand nur zweier Cysten liegen). Die Grösse der Herde schwankt zwischen Linsen- bis Bohnengrösse; selten finden sich kleinere. Sie sind von ziemlich weicher, bröckliger Beschaffenheit, ohne irgend welche feinere Zeichnung im Innern. An einer Stelle gleich unterhalb der Oberfläche des Tumors findet sich ein ähnliches Gebilde, welches sich jedoch durch Mancherlei von den eben beschriebenen unterscheidet. Vor Allem ist es viel grösser — gut haselnussgross. Sodann ist es scharf gegen die Umgebung abgegrenzt und schliesslich lässt es eine deutliche Zeichnung sowie Gruppirung in verschiedene Theile erkennen. An seiner Peripherie wird es von einer Schicht gebildet, die eine Dicke von 1—1½ mm hat, gelblich-braun gefärbt ist und einen welligen Verlauf zeigt, so dass auch das ganze Gebilde selbst nach aussen hin durch eine wellige Linie abgegrenzt ist. Hierauf folgt nach innen ein ½ mm breiter Streifen, der eine exquisit dunkelbraune Färbung zeigt. An ihn schliesst sich der eigentliche Kern des Herdes an, welcher wieder heller gefärbt ist. Im Innern dieses findet sich ein Hohlraum von gut Hirsekorngrösse. Seine Innenfläche, welche von der Substanz des Kernes gebildet wird, ist fein granulirt, wie bestäubt. Welcher Art der Inhalt dieses Hohlraums war, lässt sich nicht mehr feststellen. Auch dieser Herd ist von ziemlich weicher, markiger Beschaffenheit. Nach dem makroskopischen Aussehen darf man wohl sicher annehmen, dass man hier ein Corpus luteum verum vor sich hat. In nächster Umgebung dieses Gebildes liegen zwei Cysten von Erbsengrösse, welche nur dadurch von dem Bau der übrigen

Digitized by Google

Cysten abweichen, dass die sie innen auskleidende Membran hier auf 2—3 mm verdickt und mehr dunkelbraun gefärbt ist. Ihre nach innen gerichtete Fältelung tritt sehr viel deutlicher zu Tage, als bei den übrigen Cysten.

Der linke Tumor zeigt genau denselben Bau wie der rechte. Auch bei ihm prävaliren zwei gut apfelgrosse und mehrere wallnussgrosse Cysten. Der übrige Theil des Tumors wird von kleineren Cysten gebildet. Diese alle zeigen denselben Aufbau, wie er schon oben bei dem rechten Tumor beschrieben war. Den einzigen Unterschied bildet das Fehlen eines Corpus luteum.

Fall II.

Es handelt sich um einen Fall von Scheidenmetastase eines syncytialen Tumors, über den Schmorl (23) schon berichtet hat. Der Uterus ist frei von Geschwulstmasse. Das rechte Ovarium ist von normaler Grösse und Gestalt, compact, ohne makroskopisch bemerkbare Cysten. Es enthält ein Corpus luteum verum ohne sichtbare Besonderheiten. Das linke Ovarium ist in einen Tumor von knapp Wallnussgrösse umgewandelt. Der mediale Theil desselben besteht aus typischem Ovarialgewebe, während der laterale von einer Cyste gebildet wird, die gut haselnussgross ist. Die Wandungen derselben sind durchschnittlich 2 mm dick und werden aus drei deutlich von einander geschiedenen Schichten gebildet. Nach aussen zu bemerkt man eine feste, bläulich-weiss gefärbte Schicht, dann folgt nach innen zu eine zweite, welche mit der ersteren nur durch lockeres Bindegewebe verbunden ist und dieselbe Färbung zeigt, und schliesslich die innerste, welche in ihrer ganzen Dicke exquisit gelb-bräunlich gefärbt ist und auf ihrer Innenseite eine sammtartige Oberfläche darbietet, die nach allen Richtungen von ganz feinen, nur wenig tief einschneidenden Einsenkungen durchzogen wird. Da die Cyste eröffnet ist, können über den Inhalt derselben keine Angaben mehr gemacht werden. Nach dem lateralen Pol zu bildet die Cystenwandung zugleich die Tumoroberfläche, während sie medial an den übrig gebliebenen Theil des Ovarialgewebes stösst. In dieser Gegend sitzt der Tumoroberfläche eine etwa erbsengrosse Cyste auf, welche mit der grösseren in keinerlei Verbindung steht, sondern durch Ovarialgewebe völlig von ihr getrennt ist. Der Bau dieser Cyste stimmt makroskopisch bis in die kleinsten Einzelheiten mit dem der grossen überein. Die normalen Tuben verlaufen frei über die Ovarien hinweg und stehen in keiner pathologischen Verbindung mit denselben.

Digitized by Google

Fall III.

Es handelt sich um einen durch Operation gewonnenen Uterus, der nur wenig vergrössert ist. In der Vorderwand, sie nur theilweise durchsetzend, findet sich ein nicht ganz scharf gegen die Umgebung abgegrenzter Knoten von gut Haselnussgrösse, der als syncytialer Tumor angesprochen werden muss. Nach dem Uterusinnern zu zeigt er eine unregelmässige, höckerige Oberfläche und ist von ausgedehnten Blutungen durchsetzt. Die Ovarien sind etwa mandarinengross. Ihre Oberfläche ist flach höckerig, schwach weiss gefärbt. Die flachen Höcker, welche von einander durch seichte Furchen getrennt sind, entsprechen Cysten, welche an der Oberfläche des Ovariums liegen und ebenso auch das Ovarium in seiner ganzen Masse durchsetzen. Sie sind erbsen- bis bohnengross, dünnwandig, und platten sich, da, wo sie sich berühren, gegenseitig ab. Sie werden von einer zarten, mattglänzenden Membran ausgekleidet und enthalten dünnflüssigen, serösen Inhalt, in dem vereinzelte, ziemlich grosse, kubische Zellen mit feinkörnigem Protoplasma und kleinem Kern enthalten sind.

Fall IV.

Es handelt sich um einen Fall von syncytialem Tumor, über den Schmorl (22) schon berichtet hat. Der Uterus ist völlig durch die Tumormasse substituirt. Von den Ovarien ist an dem Präparate nichts mehr zu erkennen. (Zur mikroskopischen Untersuchung standen mir von denselben in Paraffin eingebettete Stücke zur Verfügung.)

Fall V, VI, VII.

Von diesen Fällen von syncytialen Tumoren konnte ich nur in Paraffin eingebettete Stücke der Ovarien mikroskopisch untersuchen, da die bezüglichen Präparate sich leider nicht in der Sammlung befanden.

Fall VIII.

Es handelt sich hier nicht, wie in den bisherigen Fällen, um einen syncytialen Tumor, sondern um eine Blasenmole. Der makroskopische Befund des Präparates ist folgender: Ein gravider Uterus von der Grösse, wie sie etwa dem 8.—9. Monat normaler Schwangerschaft entspricht, zeigt eine Wandstärke von $^1/_2$—$^3/_4$ cm und ist im Innern völlig von einer typischen Blasenmole ausgefüllt. Beide Ovarien sind in gut faustgrosse Tumoren umgewandelt. Die Tuben, ca. 10 cm lang, laufen frei über dieselben hinweg und bilden zu-

Digitized by Google

sammen mit der Mesosalpinx jeder Seite dünne Stiele, durch welche die Ovarialtumoren mit dem Uterus zusammenhängen. Die Oberfläche derselben ist glänzend, von vielen seichten Einsenkungen durchzogen. Makroskopisch geben beide Tumoren das typische Bild eines multiloculären Kystoms. Die Wandungen der einzelnen Cysten sind zum Teil dünn, durchscheinend und von bläulich- bis rothgrauer Färbung. Theilweise aber wird die zwei oder mehrere Cysten trennende Wand aus einer breiteren (oft bis $^1/_2$—$^3/_4$ cm dicken) Gewebsmasse gebildet, welche ein sulzig-ödematöses Aussehen zeigt. Auf einer die Tumoren in ihrer ganzen Breite durchsetzenden Schnittfläche findet man in diesen Wandungen an mehreren Stellen eigenartige Herde von verschiedenartiger Grösse und Gestalt. Die Farbe derselben ist exquisit gelb (nicht wie in Fall I. bräunlich). Abgesehen von dieser Differenz zeichnen sie sich auch von den oben erwähnten Herden dadurch aus, dass sie ziemlich scharf gegen die Umgebung abgegrenzt sind, aus der Schnittfläche etwas hervorspringen und ein etwas festeres Gefüge zu haben scheinen. Eine feinere Structurzeichnung vermögen aber auch sie nicht aufzuweisen, sondern sie haben eine mehr homogene, markartige Beschaffenheit. Was die Grösse der Cysten betrifft, so sind sie hierin völlig verschieden — von Wallnuss- bis Hirsekorngrösse. Irgend eine Regelmässigkeit in der Anordnung derselben lässt sich nirgends erkennen. Die Auskleidung der Cysten wird auch hier, ebenso wie in den oben beschriebenen Fällen von einer gelb-bräunlichen Membran gebildet, welche Faltenbildung aufweist und auf der Innenfläche einen sammetartigen Charakter hat. Der Inhalt der Cysten stellt (nach der Alkoholbehandlung) eine sulzige, trübe, an Farbe und Consistenz stärkekleisterähnliche Masse dar, welche ziemlich fest der Cystenwand anhaftet. Irgend welche Blutungen in diese hinein sind nirgends zu constatiren. Ein Corpus luteum verum ist in keinem der beiden Tumoren zu finden; ebenso ist makroskopisch nirgends Ovarialgewebe bemerkbar.

Will man mit kurzen Worten die oben gefundenen Verhältnisse charakterisiren, so kann man sagen, dass es im Grossen und Ganzen den Eindruck macht, als ob man gewöhnliche multiloculäre Kystome vor sich hat, bei denen der Innenwand jeder Cyste noch eine feine, gelbbräunlich gefärbte Membran aufliegt.

Im Folgenden will ich nun über die Befunde berichten, die sich bei der mikroskopischen Untersuchung der soeben geschilderten

Digitized by Google

Ovarialtumoren ergeben haben. Ohne die Individualität jedes einzelnen Tumors zu beeinträchtigen, kann dies zusammenfassend geschehen, da die Ergebnisse bei allen fast bis in die kleinsten Einzelheiten dieselben sind, und somit bei Schilderung jedes Falles für sich nur Wiederholungen die Folge sein würden.

Die Oberfläche der Tumoren wird von einer, mit der Tunica albuginea des Ovariums in Aufbau und sonstigen Verhältnissen völlig übereinstimmenden Schicht kernarmen Bindegewebes gebildet, welches aus langen, welligen Fibrillen besteht, die parallel der Oberfläche verlaufen und eng an einander gelagert sind. Die Dicke dieser Schicht ist ungefähr dieselbe, wie die der Tunica albuginea normaler Ovarien; hin und wieder findet man sie dünner, manchmal sogar bis auf wenige, neben einander liegende Fasern reducirt; selten ist sie dicker als normal. Eigentlich sollte man dieser Schicht aufliegend eine Lage Keimepithel erwarten. Dies ist jedoch nur ganz selten in kleinen, mehr oder weniger tiefen Ausbuchtungen der Oberfläche der Fall; sonst ist das Keimepithel überall verloren gegangen.

Das die eigentliche Grundlage der Cystenwandungen bildende Bindegewebe, welches naturgemäss unter der eben geschilderten Schicht liegt, ist ziemlich kernreich und besteht aus mässig langen, sich nach allen Richtungen durchflechtenden Fibrillen, die oft spindelförmige Gestalt haben. Die intensiv gefärbten Kerne derselben sind rundlich, oft aber auch mehr länglich geformt. Das ganze Gewebe erinnert sehr an typisches Ovarialstroma. Grössere Anhäufungen desselben, sodass man von einem Restiren von Ovarialgewebe reden könnte, finden sich nirgends. Die Vertheilung des soeben geschilderten Gewebes ist vielmehr die, dass es in Gestalt mehr oder weniger schmaler Streifen entweder unter der oberflächlichen Albuginea oder in der Wandung zweier oder mehrerer an einander stossender Cysten liegt. Die Dicke dieser Schicht, die naturgemäss von der Dicke der Cystenwandungen abhängt, schwankt durchschnittlich zwischen 0,2—4,5 mm. Nur an wenigen Stellen erreicht sie einen Durchmesser bis zu 1 cm. In den dünnsten Cystenwandungen findet sich entweder überhaupt kein derartiges Bindegewebe, oder aber es sind nur einige wenige Fibrillen davon vorhanden, die man nur durch ihren Zusammenhang mit dickeren Schichten von Ovarialstroma als diesem zugehörig zu erkennen vermag. Die Anordnung der einzelnen Bindegewebsfasern, speciell in dünneren Wandungen, ist oft die, dass dieselben concentrisch

Digitized by Google

zum Mittelpunkte der anliegenden Cysten verlaufen. Sehr vielfach zeigt das Bindegewebe einen aufgequollenen, ödematösen Character. Der Grad desselben ist ein sehr verschiedener. Manchmal ist es nur ganz gering, sodass die Bindegewebszellen nur wenig von einander entfernt liegen. An anderen Stellen dagegen ist es in hohem Maasse ausgesprochen, sodass zwischen den einzelnen Bindegewebsfibrillen ein leerer Raum liegt, der mehrfach an Breite dem 4—5 fachen einer Bindegewebszelle entspricht. Manchmal ist man sogar zweifelhaft, ob es sich nur um ein oedematöses Auseinanderdrängen der Zellen handelt, oder um Lymphspalten oder Lymphräume. Auch diese selbst finden sich zahlreich in dem Bindegewebe und durchsetzen dasselbe oftmals in ausgedehnter Weise; ebenso wie auch die Vertheilung der Blutgefässe streckenweis eine geradezu ausserordentliche sein kann. Nur ganz selten finden sich in das bindegewebige Stroma Primärfollikel eingelagert und ebenso wenig normale ausgebildete Follikel. Oefters dagegen begegnet man solchen, die in Degeneration begriffen sind. Zumeist ist die membrana granulosa von der Wandung abgelöst, und das Ovulum zeigt keine scharfen Conturen. Auch corpora candicantia, wenigstens solche von normalem, typischem Bau, sind nur in geringer Zahl vorhanden. An den verschiedensten Stellen finden sich in dem Bindegewebe Haufen verschiedenartiger Grösse und Gestalt, die aus grossen, bläschenförmigen Zellen bestehen. Wir wollen hierauf später zu sprechen kommen.

Wenden wir uns jetzt der eigentlichen Cystenauskleidung zu, so fällt uns hier ein Theil derselben sofort in das Auge, nämlich ein verschiedenschichtiges Lager grosser Zellen, deren Charakter ich erst genauer beschreiben möchte, ehe ich auf die Gesammt-Structur der Cystenwandungen eingehe. Es handelt sich um grosse Zellen von verschiedener Gestalt. Bald sind sie rund (und dies scheint der Normalzustand zu sein), bald sind sie mehr cylindrisch oder cubisch. Auch pflasterepithelähnlich an einander gelegte finden sich. Vielfach sind sie mit verschieden langen, schmalen oder mehr plumpen Ausläufern versehen. Ihre Grösse schwankt zwischen 15—20 μ bei einigermaassen runder Gestalt. Sind die Ausläufer lang, so können die Zellen einen Durchmesser von 24—30 μ erreichen. Diese verschiedenen Formen sind abhängig theils von dem Druck des Cysteninhalts, theils von dem verschiedenartigen Modus der Aneinanderlagerung der Zellen. Speciell ist dies in Bezug auf die Ausläufer der Fall, die in die Zwischenräume der anliegenden Zellen hinein-

Digitized by Google

geschoben sind. Was die feinere Structur der Zellen betrifft, so ist das Protoplasma blass, bei Eosinfärbung ziemlich schwach gefärbt und hat grösstentheils in Folge eines darin abgelagerten, äusserst feinen, mit dem Mikroskop kaum differenzirbaren Pigments einen gelblichen Ton. Zumeist ist es ziemlich klar, nur hin und wieder etwas trübe. Der Kern ist gross, bläschenförmig, von meist runder Gestalt. Ist die Form der Zelle stark verändert, so kann er auch dementsprechend eine mehr eckige oder längliche Gestalt annehmen. Seine Färbbarkeit ist eine mässig intensive. Sie lässt jedoch Kernstructur und ein Kernkörperchen deutlich erkennen. Grösstentheils liegt der Kern in der Mitte der Zelle, nur selten ist er nach der einen oder der anderen Seite etwas verlagert. Fast durchweg enthält jede Zelle nur einen Kern. Ich sah nur wenige Zellen mit zwei, keine mit mehreren. Sucht man ein Vergleichsobject für diese Zellen, so wird man sofort an die Luteïnzellen erinnert, denen sie in ihrem ganzen Aufbau, Färbbarkeit etc. ausserordentlich gleichen. Allerdings erreichen sie nicht immer die Grösse derselben, doch beruht dies wohl nur auf dem Druck, den der Cysteninhalt auf sie ausübt. Denn überall da, wo sie frei und nicht unter diesem stehend zur Beobachtung kommen, kann eine frappirende Uebereinstimmung zwischen ihnen und den Luteïnzellen auch nach dieser Richtung hin nicht abgeleugnet werden.

Gehen wir nun zu dem Bilde über, das die Cystenwandung in ihrer Gesammtheit darbietet, so sehen wir, dass dieselbe folgende Zusammensetzung hat. Zuerst schliesst sich von aussen her an das Ovarialstroma eine schmale Schicht von Bindegewebe an, welches diesem ähnlich gebaut, nur dichter gefügt und derbfaseriger ist. Dann folgt die II. Schicht, die ebenfalls bindegewebiger Natur ist, nur ein mehr lockeres Gefüge hat, sehr reich an Kernen ist und von vielen Blutgefässen durchzogen wird. Sie besteht aus kurzen, feinen Bindegewebsfibrillen, die anscheinend durch ein geringes Oedem etwas auseinander gedrängt sind. Hieran schliesst sich dann nach innen zu die III. Schicht, welche sich aus den grossen, soeben geschilderten Zellen zusammensetzt. Keineswegs jedoch ist diese Schichtenbildung immer so deutlich ausgesprochen, wie eben geschildert. Oft geht die eine Schicht in die andere über, ohne dass man eine scharfe Trennungslinie zwischen ihnen zu ziehen vermag. Dies gilt nicht bloss von Schicht I und II, sondern, wenn auch seltener, von II und III. In letzterem Falle erscheinen dann die Zellen der II. Schicht mehr aufgequollen, so dass eine Differenzirung

Digitized by Google

derselben von den grossen Zellen der III. Schicht nicht immer durchführbar ist. Die Mächtigkeit der III. Schicht ist eine sehr verschiedene. Hin und wieder liegt nur eine Zelle neben der anderen. Dann finden sich wieder Stellen, wo die Zellen in dicker Lage, oft zu 8—10 übereinander geschichtet sind. Ja, an einzelnen, circumscripten Stellen ballen sie sich zu grossen, kugeligen, in das Cystenlumen hineinragenden Haufen zusammen. Ist dies sehr ausgesprochen der Fall, so haben wir die oben (bei Fall I) beschriebenen, makroskopisch sichtbaren, flachen Auflagerungen auf der Cysteninnenfläche vor uns. Hin und wieder nehmen diese Haufenbildungen Gestalten an, die sehr an carcinomatöse Entartung eines papillären Kystoms erinnern. Die Cysteninnenfläche ist in der nächsten Umgebung derartiger Stellen von einem mehrschichtigen Lager von Luteïnzellen gebildet, das dann plötzlich stark an Mächtigkeit zunimmt, indem die Luteïnzellenhaufen in baumartiger Verzweigung in das Cystenlumen hineinragen.

Was nun die Form dieser Luteïnzellen betrifft, so ähnelt das Bild da, wo sie ein einschichtiges Lager bilden, sehr dem eines cubischen oder cylindrischen Epithels. Dieser Unterschied in der Form ist sowohl von der Art, wie die Zellen sich an einander lagern, abhängig, vor Allem aber von dem Cysteninnendruck, der auf ihnen lastet. Ist nämlich speciell letzterer gering, so haben wir mehr cylindrische Zellen vor uns, ist er aber gross, so sind die Zellen mehr platt. Da, wo diese in mehrschichtiger Lage angeordnet sind, ist ihre Gestalt ebenfalls von den oben erwähnten Momenten abhängig. Sind letztere gering, so macht das Zelllager den Eindruck, als wären würfelig oder polyëdrisch gebaute Zellen an einander gefügt. Ist speciell aber der Cysteninnendruck ein grösserer, so liegen die Zellen in einer Art an einander, die man mit der des Pflasterepithels vergleichen könnte. Am nächsten der Cysteninnenfläche sind die Zellen flach, platt, mit ihrer Längsachse concentrisch angeordnet, indem auch ihr Kern eine mehr längliche Form besitzt. Nach aussen zu werden sie dann allmählich höher, um schliesslich einen völlig cubischen Charakter anzunehmen. Da, wo sie, wie oben erwähnt, in grossen Haufen zusammen liegen, bietet sich wieder ein anderes Bild dar, indem es hier den Eindruck macht, als ob die einzelnen Zellen durch ein locales Oedem von einander getrennt worden wären. Keineswegs jedoch darf man annehmen, dass in einer Cyste die Mächtigkeit des Luteïnzellenlagers immer die gleiche ist. Sie unterliegt vielmehr oft in ein und

Digitized by Google

derselben ganz bedeutenden Schwankungen. Manchmal ist das Zelllager mehrere Gesichtsfelder hindurch einschichtig, dann folgt ganz plötzlich ein drei- bis vierschichtiges, um vielleicht noch in demselben Gesichtsfelde auf eine Breite von nur zwei Zellen herabzusinken oder sich zu einem dichten Haufen vielschichtiger Zellen zusammen zu ballen. Irgend eine Gesetzmässigkeit in der Anordnung der Zellen kann somit nirgends erkannt werden. Dies schliesst jedoch wiederum nicht aus, dass in einzelnen Cysten das Zellenlager an Mächtigkeit nur ganz geringen Schwankungen unterliegt, dass z. B. die Zahl der über einander gelagerten Zellen nie fünf übersteigt und nie unter drei heruntergeht.

Nach dem bisher Geschilderten dürfte man annehmen, dass immer direct Zelle an Zelle stösst, ohne dass irgend ein Zwischengewebe vorhanden ist. Dies ist jedoch nur theilweise der Fall. Meistens findet man, dass von der Schicht I oder II der Cystenauskleidung mehr oder weniger breite, meist aber sehr feine Bündel von Bindegewebe, die von zarten Capillaren begleitet sind, sich zwischen die Luteïnzellen hineinschieben und sich hier nach allen Richtungen verzweigen. In ihrer ganzen Breite durchsetzen sie die Zellschicht nur selten, meist dringen sie nur bis ungefähr zur Hälfte derselben vor.

Mehrfach kommt es auch vor, speciell da, wo das Luteïnzellenlager nur aus einer oder wenigen Lagen besteht, dass zumeist auf kürzere, selten auf längere Strecken die Cystenauskleidung völlig der Luteïnschicht entbehrt, und ihre II. Schicht direct die Cysteninnenfläche bildet. Hauptsächlich ist dies bei grösseren Cysten der Fall, wohl als ein Ausdruck des gesteigerten Innendruckes. Zumeist sind dann die Fasern der II. Schicht concentrisch angeordnet, ihre Oberfläche besitzt ein welliges Gefüge und ihr Kernreichthum ist ein geringer.

In ungefähr der Hälfte der Fälle wird die Cysteninnenfläche, wie eben geschildert, von der Luteïnschicht gebildet. Andrerseits können ihr nach innen zu Gebilde verschiedener Art aufliegen. Entweder ist es Cysteninhalt, in den vereinzelte abgesprengte Luteïnzellen und hin und wieder rothe Blutkörperchen in geringer Menge eingeschlossen sind. Oder aber ein feines homogenes Band, das der Luteïnschicht in der ganzen Circumferenz der Cyste aufgelagert ist. Allerdings ist es hin und wieder von derselben abgehoben und liegt frei im Cystenlumen, was aber wohl sicher nicht den natürlichen Verhältnissen entspricht. Des Weiteren

Digitized by Google

finden sich oft auf der Luteïnschicht Niederschläge von Fibrin in wechselnder Mächtigkeit. In dasselbe sind fast immer rothe Blutkörperchen verschieden dicht eingeschlossen. Manchmal überwiegen dieselben sogar an Zahl derart, dass von dem Fibrin kaum etwas zu sehen ist, und man fast den Eindruck erhält, als läge ein verschieden mächtiges Band von rothen Blutkörperchen der Luteïnschicht auf. Vielfach sind die Blutkörperchen nicht gut erhalten, sondern in Zerfall begriffen, so dass nur noch Schollen davon vorhanden sind und daneben, in oft sehr reichlicher Menge, Blutpigment.

Entbehren jedoch diese Fibrinniederschläge jeglichen Einschlusses, so ist dasselbe fest gefügt, liegt ziemlich gleichmässig breit der Luteïnschicht auf und verleiht durch seine wellige Anordnung der Cysteninnenfläche ein dementsprechendes Gefüge.

Des Weiteren findet man manchmal der Luteïnschicht ein zumeist ziemlich schmales Band von Bindegewebe aufliegen, welches nur mässig kernreich ist und aus langfaserigen, oft deutlich gewellten Fibrillen besteht. Ist es jedoch breiter, so ist sein Gefüge zumeist lockerer und ähnelt in seiner Structur auffällig der Schicht II der Cystenauskleidung, sodass man geneigt ist, anzunehmen, dass es von dieser abstammt. Noch wahrscheinlicher wird diese Vermuthung durch folgende Beobachtung: Oben wurde erwähnt, dass sehr oft von der Schicht I oder II der Cystenauskleidung bindegewebige Züge mitsammt feinen Capillaren in die Luteïnschicht hineinziehen und ungefähr in der Mitte derselben ihr Ende finden. Nun sieht man hin und wieder, wie diese Züge die Luteïnschicht in ihrer ganzen Breite durchsetzen und, sobald sie die Oberfläche derselben erreicht haben, scharf umbiegen, um sich auf sie aufzulegen. Diesen Vorgang kann man nun immer da beobachten, wo ein bindegewebiges Band die Luteïnschicht von dem Cystenlumen trennt. Man darf daher wohl annehmen, dass dieses seine Entstehung dem eben geschilderten erhöhten Wucherungsprocess der Schicht I oder II verdankt. In einigen Cysten lag dieser bindegewebigen Schicht noch ein feines, homogenes Band auf von derselben Art, wie es oben schon als den Luteïnzellen anliegend geschildert wurde.

Wenn wir nun noch einmal kurz die Zusammensetzung der Cystenauskleidung recapituliren, so finden wir, dass dieselbe von aussen nach innen zu aus folgenden Schichten besteht. Zuerst kommen zwei Streifen ver-

Digitized by Google

schiedenartigen Bindegewebes, die nicht immer deutlich von einander getrennt sind, dann die von feinen Bindegewebszügen und Capillaren durchzogene Luteïnzellenschicht. Dieser können nun noch entweder Niederschläge von Fibrin mit verschiedenartigem Einschluss oder Bindegewebe aufliegen, ausserdem auf diesem oder der Luteïnschicht selbst noch ein feines homogenes Band.

Nachdem ich so nun den Aufbau der Cystenauskleidung geschildert habe, will ich jetzt auf die schon oben erwähnten Herde von eigenartigen, grossen, bläschenförmigen Zellen eingehen, die sich vielfach im bindegewebigen Stroma fanden. Was den feineren Aufbau dieser Zellen betrifft, so ist es nicht nöthig, dieselben näher zu schildern, da sie in allen Einzelheiten den Luteïnzellen der Cystenwandungen gleichen. Sie sind somit auch als solche aufzufassen. In Bezug auf die Lagerung dieser Zellen zu einander und gegenüber dem umgebenden Bindegewebe finden sich die verschiedenartigsten Bilder. So sieht man sehr oft von der Luteïnzellenschicht der Cystenwandung aus einen Strang von Luteïnzellen in das umliegende Bindegewebe abbiegen und sich mehr oder weniger weit darin erstrecken. Die Mächtigkeit dieser Stränge ist eine sehr wechselnde. Bald sind sie ganz schmal, nur aus wenigen nebeneinander gelagerten Zellen bestehend, bald sind es mehr kurze zusammengeballte Haufen. Keineswegs jedoch bleibt die Breite dieser Stränge in sich immer dieselbe, sondern oft sieht man einen schmalen Zellzug plötzlich viel mächtiger werden, gewissermaassen knotig anschwellen, und umgekehrt einen dichten Haufen in einen feinen Ausläufer enden. Zumeist sind diese Zellzüge scharf gegen das umliegende Bindegewebe abgegrenzt. Hin und wieder jedoch liegen in nächster Umgebung von ihnen ein oder wenige Luteïnzellen, so dass man dann nicht immer sicher bestimmen kann, wie breit der Streifen ist, ob diese Zellen mit in ihn hineingehören, gewissermaassen nur von ihm abgesprengt sind, oder ob sie in keinem Zusammenhang mit ihm stehen. Die Richtung, in der die Stränge von der Zellschicht der Cystenauskleidung abbiegen, ist selten eine stumpf-, meist eine spitzwinklige; hin und wieder ziehen sie sogar auf weite Strecken parallel mit derselben, und nur an einer Stelle kann man den Zusammenhang beider feststellen.

Ausserdem aber bemerkt man vielfach Haufen oder Stränge von Luteïnzellen frei im Bindegewebe liegen, ohne dass es mög-

Digitized by Google

lich ist, irgend eine Verbindung derselben mit der Luteïnschicht der Cystenwand aufzufinden. Die Verbreitung dieser Herde ist eine sehr wechselnde. Manchmal sieht man in mehreren Gesichtsfeldern keinen einzigen, und andererseits kann ihre Zahl in einem Gesichtsfeld auf 20—30 steigen, sodass man im ersten Augenblick den Eindruck empfängt, als hätte man ein Carcinoma simplex vor sich, welches in kleinen Herden seinen Mutterboden üppig durchsetzt hat. Das diese zelligen Gebilde einhüllende Bindegewebe ist fast immer unverändert. Hin und wieder jedoch hat es sich um dieselben verdichtet und sich mit der Längsrichtung seiner Fasern concentrisch angeordnet, so dass es gewissermaassen eine Kapsel um dieselben bildet. Manchmal findet man in ihm auch — allerdings nur ganz vereinzelt — kleinzellige Infiltration, die jedoch nie von bedeutender Ausdehnung ist. Oefters liegen in der Umgebung speciell grösserer Zellhaufen eigenthümlich gestaltete Gebilde, welche aus feinen, zumeist geschlängelten Bändern von hyaliner Beschaffenheit bestehen, die sehr an Residuen alter Corpora candicantia erinnern. Es macht den Eindruck, als ob man in diesen grösseren Zellherden weisse Körper vor sich hat, deren ursprüngliches Gewebe nicht hyalin degenerirt ist, sondern sich unter der Einwirkung irgend eines Proliferationsvorganges in Luteïngewebe umgewandelt bezw. in seinem ursprünglichen Aufbau verharrt hat. An mehreren Stellen fanden sich Luteïnzellenhaufen in Spalträumen des Bindegewebes, die sicher als präexistirende Lymphspalten aufgefasst werden müssen.

Es bleibt mir nun noch übrig, den mikroskopischen Aufbau der gelb-bräunlichen Herde zu besprechen, die oben bei der makroskopischen Beschreibung als in den Cystenwandungen gelegen geschildert wurden. Eine auffallende Aehnlichkeit dieser Herde mit den soeben geschilderten besteht darin, dass auch sie aus Luteïnzellen zusammengesetzt sind. Andrerseits finden sich aber auch nicht unbeträchtliche Unterschiede. So sind vor Allem diese Herde grösser und zeigen fast immer eine bestimmte Anordnung ihrer Zellen, die bei allen die gleiche ist. Der Aufbau der weitaus grössten Zahl von ihnen ist folgender: An das Ovarialstroma schliesst sich nach innen zu eine verschieden breite Schicht von Bindegewebe, welches diesem sehr ähnelt, aber in seinem Aufbau ein dichteres Gefüge zeigt und kernreicher ist. Im Grossen und Ganzen sind seine Fasern concentrisch zum Mittelpunkt des Herdes angeordnet. Hierauf folgt eine verschieden breite Schicht von Lu-

Digitized by Google

teïnzellen, die zumeist in radiären Säulen gruppirt sind, welche vielfach eine Länge von 20 Zellen und darüber besitzen. Selten tritt diese Anordnung der Zellen nicht so deutlich hervor; an einzelnen Herden ist es kaum möglich, auch nur Andeutungen einer solchen zu constatiren, sondern die Zellen liegen regellos durcheinander. Ihre Contouren sind fast durchweg deutlich erkennbar, auch ist ihre Färbung eine gute. Nur selten trifft man Zellen, welche schwach gefärbt sind (im Gegensatz zu den übrigen), ganz vereinzelt solche, die fast völlig ungefärbt sind, so dass man ihr Vorhandensein mehr ahnen als sehen kann. Hauptsächlich trifft dies auf die im Innern des Herdes gelegenen Zellen zu. Keineswegs besteht immer eine scharfe äussere Abgrenzung des Luteïnherdes, sondern sehr oft sieht man Zellzüge von demselben nach aussen wegziehen, um sich verschieden weit in das umliegende Bindegewebe zu erstrecken. Fast überall ist ein deutliches Gerüst von Bindegewebe zwischen den Zellen vorhanden, welches von feinen Capillaren begleitet ist und seinen Ursprung von der äusseren Bindegewebsschicht nimmt. Die Mächtigkeit derselben ist sehr verschieden. Bald sind nur ganz vereinzelte Züge vorhanden, die grosse Gruppen von Luteïnzellen umschliessen, bald sind sie äusserst zahlreich vertreten, so dass die von ihnen gebildeten Maschen oft nur 3—4—5 Zellen beherbergen. In letzterem Falle ist zumeist auch ihre Dicke eine relativ bedeutende. Nach dem Centrum zu vereinigen sich die Bindegewebsbündel zu einem den Kern des Herdes darstellenden Complex von Bindegewebe, welches selten ein festeres Gefüge zeigt, sondern zumeist lockerer gebaut ist, manchmal sogar einen ödematösen Charakter annimmt, so dass man fast von einem gallertigen Bindegewebe sprechen kann.

Das soeben geschilderte Bild entspricht völlig dem, wie es typische Corpora lutea vera in normalen Ovarien aufweisen. Hin und wieder aber weicht der Aufbau der hier in Rede stehenden Gebilde nicht unbedeutend von diesem gewöhnlichen Befunde ab. Die Luteïnzellenschicht ist nur wenig hoch und die sie von aussen her durchziehenden Bindegewebsbündel vereinigen sich nach innen zu bald zu einem schmalen Bande. Der Vorgang hierbei ist der gleiche, wie er oben bei einem Theil der Luteïncysten geschildert wurde. Man sieht die Bindegewebsbündel zusammen mit einem Theil der in ihnen verlaufenden Capillaren in scharfem Winkel umbiegen, sobald sie die Luteïnschicht durchdrungen haben, und

Digitized by Google

sich auf die Oberfläche derselben auflegen. Grössere Mächtigkeit nimmt das dadurch entstehende bindegewebige Band jedoch nie an, sondern es besteht immer nur aus wenigen neben einander verlaufenden Fasern. An diese Schicht schliesst sich nun centralwärts entweder ein kleiner, das Centrum des Herdes bildender Hohlraum an, der Detritusmassen in sich birgt. Oder aber zwischen diese und das bindegewebige Band schiebt sich noch eine andere, zumeist ziemlich dicke Schicht dazwischen, welche aus einem kernarmen Bindegewebe besteht, das fast in seiner ganzen Breite einen mehr myxomatösen Charakter trägt und von vielen kleinen, wohl durch Oedem entstandenen Hohlräumen durchsetzt ist. Nur an seiner inneren und äusseren Begrenzung ist es fester gefügt. Aussen ist dies weniger der Fall, dort fehlen hauptsächlich nur die ödematösen Maschen. Innen dagegen treten allmälig breitere Fasern auf, welche je mehr central, je dichter aneinander gelagert sind, fast überhaupt keine Kerne zeigen und ein welliges Gefüge besitzen. Bei van Gieson'scher Färbung sind sie intensiv roth tingirt. Man geht wohl nicht fehl, wenn man hier an elastische Fasern denkt. Der dann centralwärts folgende, zumeist sehr kleine Hohlraum enthält Detritus, Blutpigment und wenige noch erhaltene rothe Blutkörperchen, zwischen denen vereinzelte, wohl aus Fibrin bestehende feine Fasern hinziehen, die sich sternartig durcheinander verflechten.

Manchmal übrigens kann das Bindegewebe, welches zwischen die Luteïnzellen hineingewuchert ist, derart mächtig sein, dass es auf Strecken hin den Eindruck macht, als wären in dasselbe ohne jegliche bestimmte Anordnung Luteïnzellenhaufen hineinversprengt, und erst durch genauere Besichtigung des Herdes und Verfolgung der Luteïnzellen in der ganzen Peripherie desselben wird man sich über die richtige Deutung dieser Bilder klar.

Ein kleinerer Theil dieser makroskopisch sichtbaren, gelbbräunlichen Herde zeigt jedoch ein anderes Gefüge. Der Kern, welcher die Hauptmasse dieser Gebilde ausmacht, besteht aus zumeist gut erhaltenen rothen Blutkörperchen, zwischen denen mehr oder weniger feine Fibrinfasern liegen, welche sich sternartig durchkreuzen und so gewissermaassen Maschen bilden, in denen die Blutkörperchen in Klumpen angehäuft sind. Zwischen diesen finden sich theils mehr oder weniger ausgedehnte Anhäufungen von Blutpigment, theils eigenartige, relativ breite, regelmässig gefärbte Bänder, welche oft parallel zu einander verlaufen und nur bei

Digitized by Google

genauerer Betrachtung eine gerade noch sichtbare Structur erkennen lassen, aus der heraus man den Eindruck gewinnt, als handele es sich hier um nekrotisch zu Grunde gegangene Luteïnzellenbänder. Umgeben sind diese das Centrum bildenden Massen von einer verschieden dicken (aber fast nie unter 3—4—5 Zellen breiten) Schicht von Luteïnzellen. Selten fehlt dieselbe völlig; dann reicht das Ovarialstroma direct an das Centrum des Herdes, wobei es an Kernreichthum verliert und dichteres Gefüge annimmt. Zumeist finden sich auch bei diesen Herden zwischen den Luteïnzellen Bindegewebsbündel, von denen aus feine Fasern in die centralen Massen hineinziehen. Hierdurch findet anscheinend eine allmählich fortschreitende bindegewebige Substitution des Kernes statt. Manchmal ist dieser Process soweit vorgeschritten, dass das Luteïnzellenlager auf Strecken hin von dem Kern durch einen mehr oder weniger breiten Saum von lockerem, mässig kernreichem und aus ganz feinen Fibrillen bestehendem Bindegewebe getrennt ist.

Kurz sei noch erwähnt, dass der bei der makroskopischen Beschreibung des Präparates I ausführlich geschilderte, grosse, gelbbraune, scharf umgrenzte Herd sich bei der mikroskopischen Untersuchung als ein typisches Corpus luteum verum erwies.

Ueberblicken wir nun die oben angegebenen Befunde, so sehen wir, dass die Ovarien in unseren sämmtlichen Fällen eigenthümliche Veränderungen eingegangen waren, welche überall die gleichen waren. Ich möchte hierbei nochmals betonen, dass der Befund bei der Blasenmole in Nichts von dem bei den syncytialen Tumoren abwich. Die Ovarien sind cystisch degenerirt und die Wandung jeder einzelnen Cyste enthält eine mehr oder weniger breite, verschiedenartig gestaltete Schicht von Zellen, die ich nach oben Gesagtem berechtigt zu sein glaube, als Luteïnzellen anzusprechen. Zellen desselben Charakters durchsetzen herdweise das Bindegewebe, welches in den Zwischenwandungen der einzelnen Cysten liegt, in verschieden starker Ausdehnung. Manchmal sind es nur wenige zusammen liegende Zellen, manchmal Haufen von ganz bedeutendem Umfang. Theils ist die Aneinanderlagerung dieser Zellen eine unregelmässige, theils, wenigstens in den grösseren Herden, eine zumeist ganz typische. Verschiedenartig ist auch der Zusammenhang dieser Zellhaufen mit der Luteïnschicht der Cystenwand. Bald besteht ein solcher, bald wird er völlig vermisst.

Digitized by Google

Was die Cystenauskleidung betrifft, so sahen wir dieselbe aus verschiedenen Schichten bestehen. Charakteristisch für sie bleibt aber immer das in ihr liegende Luteïnzellenband. In Bezug auf die der Luteïnschicht nach innen zu aufliegenden Massen bin ich derselben Ansicht wie Stoeckel (27). Ich glaube nicht, dass es sich hier um verschiedene Typen von Luteïncysten handelt, wie L. Fränkel (7) annimmt, sondern wir haben hier wohl nur theils Zufälligkeiten, theils verschiedene Stadien der Entwicklung der Cysten vor uns. Denn man sieht oft mehrfach eng neben den Niederschlägen von Fibrin oder Blut in ein und derselben Cyste Partien der Wand, die entweder von Bindegewebe bedeckt sind oder überhaupt keine Auflagerungen besitzen. Irgend eine Gesetzmässigkeit in dem Vorkommen der einen oder der anderen derselben lässt sich nirgends erkennen. Das den Wandungen der Cysten aufliegende Blut oder Fibrin verdankt seinen Ursprung wohl dem Platzen kleiner nahe der Innenfläche derselben gelegener Gefässe. Hierdurch gelangen einerseits Blutkörperchen in den Inhalt der Cysten und senken sich hier ihrer Schwere nach, um sich irgendwo der Cystenwand aufzulegen, und andrerseits wird bei der naturgemäss stattfindenden Gerinnung des ausgetretenen Blutes Fibrin gebildet, das sich dann ebenfalls der Cysteninnenfläche anlegt. Betreffs des bindegewebigen Bandes auf der Luteïnschicht könnte man ja daran denken, dass es sich hier nur um ein zufällig stärkeres Wuchern der zwischen den Luteïnzellen liegenden Bindegewebsbündel handelt. Aber ich möchte mich doch mehr der Ansicht zuneigen, dass wir hier verschiedene Entwicklungsstadien vor uns haben: je älter die Cyste, um so stärker die Bindegewebswucherung.

Bei den sich makroskopisch als gelb-braune Herde markirenden grossen Anhäufungen von Luteïnzellen haben wir es mit Bildungen zu thun, die in ihrem ganzen Aufbau und Anordnung sehr normalen corporibus luteïs gleichen, was sich durch die radiär-säulenartige Anordnung der Zellen, die typische Dazwischenlagerung von Bindegewebe und den bindegewebigen Kern darthut. Auch die oft vorhandene myxomatöse Erweichung des letzteren findet sich bei corporibus luteïs.

Es erübrigt noch, die kleineren Herde von Luteïnzellen im Bindegewebe zu erwähnen, die entweder mit der Luteïnschicht der Cystenauskleidung in Verbindung stehen oder völlig isolirt daliegen.

Digitized by Google

Wie diese Bildungen zu deuten sind, darauf wollen wir später eingehen.

Was nun die grossen Herde betrifft, deren Inneres hauptsächlich aus Blut und deren Peripherie aus einer Luteïnschicht besteht, so darf man wohl annehmen, dass es sich hier ursprünglich um Gebilde handelte, die mit den eben erwähnten, den corporibus luteïs gleichenden, identisch sind. Durch das Platzen eines grösseren Blutgefässes ist es bei ihnen aber zu einer ausgedehnten Blutung in das Innere gekommen. Man wird sich allerdings fragen, wie es möglich ist, dass der Bluterguss solche Ausdehnung hat annehmen können: Es wäre ja nun möglich, dass ein präexistirender Hohlraum da war, in den es hat hineinbluten können. Ich glaube aber eher, dass der Bluterguss zuerst ein viel kleinerer war, dass aber unter dem Druck desselben auf das umliegende Luteïngewebe Theile desselben zu Grunde gegangen sind, und dadurch für die weitere Ausdehnung des Ergusses Raum geschaffen worden ist. Hierfür spricht auch der Befund der fast structurlosen Streifen zwischen den Blutkörperchen, die ich, wie schon oben erwähnt, für Luteïnzellenbänder halte, die durch Drucknckrose zu Grunde gegangen sind, somit also das Gewebe repräsentiren, welches durch eigenen Untergang für die weitere Ausdehnung des Ergusses Platz geschaffen hat.

Vergleiche ich nun diese meine Befunde mit denen von Neumann (17), Poten-Vassmer (20), Schaller-Pförringer (21) und Stoeckel (27), so bin ich der Ansicht, dass dieselben völlig mit einander identisch sind. Neumann (17), der allerdings nur eine kurze mikroskopische Beschreibung giebt, sah dieselben Anhäufungen von Luteïnzellen im Bindegewebe. Ob in seinem Falle auch in den Cystenauskleidungen Lager von Luteïnzellen sich vorfanden, giebt er nicht an, bezw. ist nicht anzunehmen, da er sonst wohl darüber berichtet haben würde. Er fasst die Cysten als Follikelcysten auf. Ich glaube jedoch nicht, dass hierin ein wesentlicher Unterschied zwischen unseren Befunden besteht, sondern nehme vielmehr an, dass er nur weitere Entwicklungsstadien der von mir gefundenen Luteïncysten gesehen hat, bei denen durch den erhöhten Cysteninnendruck oder sonstige andere Momente die Luteïnschicht verloren gegangen ist. Auch nach der Ansicht von Nagel (16), der alle epithellosen Ovarialcysten ätiologisch auf corpora lutea zurückführt, würden seine Cysten als Luteïncysten aufzufassen sein.

Ebenso sehe ich zwischen dem Befund von Poten-Vassmer (20) und dem meinigen eine völlige Uebereinstimmung, nur dass es mir

Digitized by Google

nirgends gelungen ist, die bei ihm unter der Tumoroberfläche sitzenden Knötchen in meinen Fällen nachzuweisen. Ob es sich hier um Gebilde handelte, die den von mir gefundenen gelb-braunen Herden ähneln, wage ich nicht zu entscheiden; glaube es auch kaum. In gleicher Weise stimmt der Befund von Schaller-Pförringer (21) auffallend mit dem von mir erhobenen überein. Allerdings fanden sich bei ihm die mit Blut erfüllten Herde anscheinend viel öfter als bei mir, aber sonst dürften sich unsere Befunde mit einander decken.

Noch mehr ist dies der Fall mit den von Stoeckel (27) beschriebenen Ovarialtumoren, die bis in die kleinsten Einzelheiten den meinigen gleichen. Nur eins konnte ich im Gegensatz zu ihm nicht so oft und ausgesprochen constatiren, nämlich das Hineinwachsen von Blutgefässen in die Luteïnschicht der Cystenwand von aussen her; ausserdem war es mir nicht möglich, der Luteïnschicht aufliegende Granulosazellen zu constatiren.

Wie aber sind nun diese eigenthümlichen Veränderungen der Ovarien zu erklären? Sehen wir uns hierzu noch einmal kurz die Ansichten der eben erwähnten Autoren an. Neumann geht auf diese Frage nicht näher ein, sondern glaubt nur die im Bindegewebe gefundenen Herde von Luteïnzellen für im Entstehen begriffene corpora albicantia ansprechen zu sollen. Poten und Vassmer lassen die Frage offen, ob es sich bei diesen Herden um mangelhaft zurückgebildete Reste ehemaliger corpora lutea handelt, oder um eine selbstständige abnorme Wucherung der Luteïnzellen. Schaller und Pförringer halten den ganzen Process für eine carcinomatöse Degeneration der Luteïnzellen, indem sie diesen eine starke Proliferationsfähigkeit und ein selbstständiges Wachsthum zusprechen. Auf einen ganz anderen Standpunkt stellt sich Stoeckel, der an irgend einen malignen Process nicht glauben will, sondern der Ansicht ist, dass es sich hier nur um einen passiven Vorgang handelt. Er nimmt an, dass sowohl die frei im Bindegewebe liegenden als die mit der Luteïnschicht der Cystenwandung zusammenhängenden Herde von letzterer in der Art abgesprengt würden, dass Blutgefässe von aussen her in sie hinein wucherten, ein Process, der noch in dem ausgedehnten Oedem der Tumoren Unterstützung fände.

Was Neumann's Ansicht anbelangt, so geht derselbe zu wenig auf die verschiedenen Eigenthümlichkeiten der Bilder ein, um den ganzen Process zu charakterisiren und völlig zu erklären.

Digitized by Google

Poten und Vassmer verhalten sich in Bezug hierauf ganz passiv. Mit der Ansicht von Schaller und Pförringer stimme ich, wie meine späteren Ausführungen zeigen werden, im Grossen und Ganzen überein. Nur halte ich es für unwahrscheinlich, wenn man den ganzen Process für carcinomatös erklären wollte, wie es die Verfasser allerdings auch nur sehr vorsichtig thun, denn dazu gehört vor Allem erst einmal ein stricter Beweis über die Abstammung der Luteïnzellen: ob sie bindegewebiger oder epithelialer Natur sind. Darin möchte ich mich ihrer Ansicht aber völlig anschliessen, dass der Vorgang als ein activer aufzufassen ist, der auf einer starken Proliferationsfähigkeit der Luteïnzellen beruht. Hieraus geht aber schon hervor, dass ich die Ansicht von Stoeckel, dass es sich hier nur um einen passiven Vorgang ohne jede active Betheiligung der Luteïnzellen handelt, nicht zu theilen vermag. Denn es will mir nicht einleuchten, wie allein durch die Kraft der hineinwuchernden Blutgefässe solche Mengen von Zellen von der Luteïnschicht der Cystenauskleidung abgedrängt werden können. Handelte es sich schliesslich nur um die Zellstränge und -Bänder, die mit derselben direct in Verbindung stehen, so wäre Stoeckel's Erklärung wohl noch möglich. Dass aber auch die zahlreichen, zerstreuten Zellherde, die weit von den Cystenauskleidungen entfernt liegen und ohne jeden Zusammenhang mit ihnen stehen, diesem Vorgange ihre Entstehung verdanken, halte ich für ganz unwahrscheinlich. Auch selbst dann, wenn man als unterstützendes Moment noch das hochgradige Oedem hinzuzöge. Ausserdem sah ich oftmals mitten im Bindegewebe Herde von Luteïnzellen liegen, die mit der Luteïnschicht gar nicht zusammenhingen, und in deren selbst weiteren Umgebung oedematöse Aufquellung des Bindegewebes nicht zu constatiren war.

Sodann kommt noch folgendes hinzu: Stoeckel berichtet, dass er vielfach Luteïnzellen und hyaline Streifen, die er als Reste von corpora albicantia anspricht, regellos durch- und nebeneinander liegen sah. Die Angabe, dass diese Zellen in Zusammenhang mit der Luteïnschicht der Cystenwandungen standen, habe ich nirgends bei ihm finden können. Dann aber liegt doch wohl der Gedanke nahe, dass sie nicht von dieser Schicht abstammen, sondern mit den früher an diesen Stellen vorhanden gewesenen corpora lutea genetisch zusammenhängen. Und diese Ansicht spricht Stoeckel auch einmal aus, aber nur um zu beweisen, dass die hyalinen Bänder Reste von corpora albicantia sind. Damit räumt er aber

Digitized by Google

auch einen genetischen Zusammenhang zwischen ihnen und den corpora albicantia ein. Dann aber ist es mir nicht recht verständlich, wie er sie mit der Luteïnschicht der Cystenauskleidung in Verbindung bringen will. Geht man dagegen von der Ansicht der völligen Passivität der Luteïnzellen ab und spricht ihnen eine Proliferationsfähigkeit zu, so ist meines Erachtens auch der Ursprung dieser Zellen klargelegt.

Meiner Ansicht nach ist der Vorgang bei der Bildung dieser Form von Ovarialtumoren folgender:

Infolge irgend eines vorläufig noch unbekannten Agens erwerben die Luteïnzellen eine weit über das gewöhnliche Maass hinausgehende Proliferationsfähigkeit. Diese giebt sich einmal dadurch kund, dass die auf Grund der Gravidität in jedem einzelnen Falle vorhandenen corpora lutea die gewöhnlichen Grenzen gegenüber dem anliegenden Bindegewebe überschreiten, indem von ihnen aus Zellzüge in die Umgebung hineinwuchern. Und andrerseits entwickeln sich über das ganze Ovarialstroma hin isolirt liegende Herde von Luteïnzellen. Welchem Vorgange letztere ihre Entstehung verdanken, konnte ich leider nicht sicher feststellen. Denkbar wären verschiedene Möglichkeiten. So könnten die Zellen der corpora lutea nicht nur in das umliegende Bindegewebe wuchernde Sprossen hineinsenden, sondern auch in die nächstliegenden Lymphspalten hineinwuchern und in ihnen sich weitere Wege bahnen. Hierfür würden verschiedene, oben angeführte Bilder sprechen, wo sich Züge von Luteïnzellen in Lymphspalten fanden. Ausserdem kämen vielleicht auch noch für die Entstehung dieser Herde die normalen Follikel und vor allem die Primärfollikel in Betracht, eine Ansicht, die auch Stoeckel ausspricht, und die viel an Wahrscheinlichkeit dadurch gewinnt, dass sich sowohl ausgebildete wie Primärfollikel in äusserst geringer Anzahl in den Tumoren vorfanden. Und schliesslich werden die vereinzelten Luteïnzellen, welche normaler Weise zusammen mit den in ihrer Nähe gelegenen hyalinen Bändern die Reste von corpora albicantia darstellen, auch wohl nicht völlig von dem ganzen Proliferationsprocess unberührt bleiben, sondern jetzt ebenfalls zu wuchern anfangen und sich vielleicht zu grösseren Luteïnzellenherden entwickeln und damit schliesslich ihre frühere Gestalt mehr oder weniger wieder gewinnen.

Dass die hauptsächlich aus einem blutigen Kern bestehenden Herde ursprünglich wohl sicher den corporibus luteïs gleichende

Digitized by Google

Gebilde waren und ihren jetzigen Aufbau dem Platzen eines Blutgefässes und dem daraus resultirenden, centralen Bluterguss verdanken, haben wir schon oben auseinandergesetzt.

In Bezug auf die Entstehung der Cysten wäre vielleicht folgender Vorgang denkbar: Das blutige Centrum der eben erwähnten Herde wird allmählich verflüssigt, und ebenso der bindegewebige, eventuell sogar schon myxomatöse Kern der den corporibus luteïs gleichenden Gebilde; ein Vorgang, wie er sich auch wohl bei der Bildung der gewöhnlichen Luteïncysten zumeist abspielt. Ziehen wir hierbei nun noch als unterstützendes Moment die starke Fluxion heran, unter der die Ovarien während der Gravidität stehen und die daraus resultirende ausgedehnte ödematöse Durchtränkung des Gewebes, so ist es sehr wohl verständlich, dass einerseits der Kern der den corporibus luteïs gleichenden Gebilde sich sehr leicht verflüssigen kann, und dass andrerseits die einmal gebildeten Cysten durch starke Flüssigkeitstranssudation von aussen her in ihren Hohlraum hinein schnell an Grösse zunehmen können.

Ich möchte daher meine Anschauungen über die Bildung der vorliegenden Tumoren dahin summiren, dass wir es mit einem activen Vorgang zu thun haben, der auf einer äusserst starken Proliferationstendenz der Luteïnzellen beruht [1]).

Zwei Fragen wird man sich nun vorzulegen haben: Was verleiht den Luteïnzellen diese starke Proliferationsfähigkeit? Besteht wirklich ein ätiologischer Zusammenhang zwischen diesen eigenartigen ovariellen Veränderungen und der Blasenmole bezw. den syncytialen Tumoren?

So viel ich aus der Literatur ersehen konnte, ist das massenhafte Auftreten solcher Luteïncysten in einem bezüglich beiden Ovarien bisher nur bei Blasenmole bezw. syncytialen Tumoren beobachtet worden. Die Frage, ob ein ätiologischer Zusammenhang besteht oder nicht, beantwortet Baumgart (2) überhaupt nicht. Marchand (12) ist der Ansicht, dass cystische Neubildungen der Ovarien als ätiologisches Moment bei der Entstehung einer Blasenmole anzusehen seien. Auf denselben Standpunkt stellt sich

1) Wie ich einer Mittheilung von Herrn Dr. Albert-Dresden entnehme, beobachtete er einen Fall, wo sich zur Zeit der Ausstossung einer Blasenmole doppelseitige fast faustgrosse Ovarialkystome vorfanden. Nach Ablauf von zwei Monaten hatten sich diese spontan vollständig zurückgebildet.

Digitized by Google

Kreutzmann (10). Matwejew und Sykow (15) halten die ovariellen Veränderungen für das Primäre.

Auf obige Fragen eine abschliessende Antwort zu geben, wage ich nicht, da ich der Ansicht bin, dass erst noch weitere Beobachtungen nöthig sind, um sich nach der einen oder der anderen Richtung hin zu entscheiden. Nur das Eine möchte ich betonen, dass ich es zum Mindesten für unwahrscheinlich halte, dass es sich hier nur um ein zufälliges Zusammentreffen handelt. Denn einerseits ist die Zahl der einschlägigen Beobachtungen jetzt schon eine zu grosse, um dies wahrscheinlich zu machen, und andrerseits hätten dann doch eigentlich diese auffallenden ovariellen Veränderungen auch einmal zur Beobachtung kommen müssen, ohne mit Blasenmole bezw. syncytialen Tumoren combinirt zu sein.

Vielleicht wäre es nicht ganz unrichtig, wenn man sich dahin ausspräche, dass diese Eierstocksveränderungen nur bei syncytialen Tumoren bezw. Blasenmole vorkommen, dass es aber nicht unbedingt nöthig ist, dass sie immer Begleiterscheinungen derselben sein müssen [1]).

Zum Schluss möchte ich jedoch nicht unterlassen, einige theoretische Möglichkeiten hier anzudeuten, die vielleicht den Zusammenhang zwischen diesen ovariellen Veränderungen und den syncytialen Tumoren bezw. der Blasenmole erklären könnten. Ich möchte hierbei jedoch besonders hervorheben, dass es sich nur um Theorien handelt, für die ich leider stricte Beweise zu erbringen nicht in der Lage bin. Hofmeier (9) giebt an, dass dem Ovulum, wenn es den Follikel verlässt, noch eine Anzahl Granulosazellen anhaften, die der Corona radiata entstammen. Unter der Voraussetzung nun, dass die Luteïnzellen von der Membrana granulosa abstammen, und dass dieser unter gewissen Umständen die Ursache für eine besondere Proliferationsfähigkeit innewohnen kann, wäre Folgendes denkbar: Einmal würden die Luteïnzellen infolge

1) Einen eigenartigen Fall, der anfangs gegen, dann aber deutlich für diese Ansicht sprach, theilte mir Herr Ober-Med.-Rath Dr. Schmorl kürzlich mit. Vor kurzer Zeit erhielt er einen Ovarialtumor zur Untersuchung zugeschickt, der in seiner mikroskopischen Structur genau den hier in Rede stehenden Tumoren entsprach. Der operirende Arzt konnte darüber, ob die betreffende Frau eine Blasenmole geboren hatte, keine Auskunft ertheilen; wohl aber ergab die Anfrage bei dem Hausarzt das überraschende, aber erwartete Resultat, dass thatsächlich zwei Jahre vor der Operation eine Blasenmole geboren war.

Digitized by Google

ihrer Herkunft von der Membrana granulosa stark wuchern und die oben beschriebenen Veränderungen an den Ovarien hervorrufen. Andrerseits würde aber auch das Syncytium, welches nach der Ansicht Hofmeier's von diesen mitgeschleppten Zellen der Corona radiata abstammt, infolge dieser Herkunft eine starke Proliferationsfähigkeit besitzen und damit den Anlass zu der Bildung der Blasenmole bezw. den syncytialen Tumoren abgeben. Unter diesen Annahmen würde ein ursächlicher Zusammenhang zwischen diesen und den Ovarialtumoren gefunden sein. Eine andere Erklärungsmöglichkeit wäre vielleicht folgende: Fränkel hat nachgewiesen, dass die Entwicklung des Eies in dem Uterus abhängig ist von der Integrität des zugehörigen Corpus luteum, und somit ein inniger Zusammenhang zwischen beiden besteht. Infolge hiervon wäre es denkbar, dass, wenn dem Corpus luteum unter besonderen Umständen eine erhöhte Proliferationsfähigkeit innewohnt, diese sich auch auf das Ovulum fortpflanzte und hier zu den eigenartigen Veränderungen führte, die wir unter dem Bilde der Blasenmole bezw. der syncytialen Tumoren sich abspielen sehen. Dagegen sprechen würde allerdings der Befund Schlagenhaufer's von syncytialen Tumormassen in Hodenteratomen, denn damit wäre jeglicher specifische Zusammenhang zwischen den syncytialen Tumoren und den weiblichen Genitalien unterbrochen.

Wie aber soll sich nun der Kliniker diesen Ovarialtumoren gegenüber verhalten? Hierauf eine abschliessende Antwort zu geben, ist vorläufig nicht angängig, denn dazu gehören erst weitere Beobachtungen. Rathsam wäre es aber wohl immer, derartige Fälle nicht aus dem Auge zu lassen, um die Tumoren zu entfernen, wenn sie auch nach Ablauf der Schwangerschaft unaufhaltsam weiter wachsen. Macht sich zwecks Entfernung der syncytialen Tumoren so wie so eine Eröffnung der Leibeshöhle nothwendig, so wäre es wohl richtig, wenn man gleich hierbei die Ovarialtumoren operativ beseitigte. Auf alle Fälle nöthig würde dies natürlich werden, wenn der Nachweis ihrer Malignität sicher erbracht würde.

Zum Schluss möchte ich noch einige Veränderungen an Corpora lutea bezw. Corpus-luteum-Cysten erwähnen, die ich bei der Durchsicht einer ganzen Reihe derartiger Gebilde zu beobachten Gelegenheit hatte. Es handelt sich einmal um zwei Corpus-luteum-Cysten, in denen ein einschichtiges Epithelband lag, und ferner um Einschlüsse in zwei Corpora lutea, von denen der eine

Digitized by Google

aus einem kubischen Epithel, der andere aus Ovarialstroma bestand.

Was die Corpus-luteum-Cysten betrifft, so ist das Bild derselben folgendes: Man sieht in dem Innenraum der Cysten ein schmales Band von Zellen, die nebeneinander gelagert sind und eine kubische Gestalt besitzen. Im Gegensatz zu den Luteïnzellen sind sie kleiner, viel schärfer contourirt, und ihre Abgrenzung gegen einander ist bedeutend genauer. Sie sind sehr intensiv gefärbt, wenigstens ihre Kerne. Dieses Band, welches in beiden Fällen aus ca. 30 bezw. 40 derartigen Zellen besteht, berührt theilweise die Cystenwand, lässt sich aber scharf von den daneben liegenden Luteïnzellen unterscheiden, theils ragt es in das Innere der Cysten hinein. Derartige epithelhaltige Corpus-luteum-Cysten haben schon mehrere Beobachter gesehen, wie Orthmann (19), Steffeck (26) und Doering (3). Alle diese Autoren führen den Ursprung des Epitheleinschlusses auf die Membrana granulosa zurück. Ich möchte aber noch auf eine andere Entstehungsmöglichkeit aufmerksam machen, nämlich, dass es sich um hineingestülptes Keimepithel handeln kann.

Den Vorgang hierbei denke ich mir folgendermaassen: In dem Augenblicke, wo der reife Follikel springt und der Liquor folliculi mit dem Ovulum nach aussen abfliesst, fallen die Follicularwände zusammen. Hierbei können sich naturgemäss die Ränder des Risses, die hauptsächlich aus Tunica albuginea mit darauf sitzendem Keimepithel bestehen, nach innen zu einstülpen. Verkleben nun diese Ränder mit einander, so haben wir einen Hohlraum vor uns, in dem Tunica albuginea und Keimepithel sich eingeschlossen finden. Entwickelt sich jetzt aus dem geplatzten Follikel ein Corpus luteum, so ist es ersichtlich, dass dieses eben diese Theile in sich bergen kann. Die Tunica albuginea betheiligt sich nun an der Bildung des bindegewebigen Gerüstes des Corpus luteum, und das verschleppte Keimepithel imponirt als ein einzeiliges Epithelband im Innern des Corpus luteum. Wandelt sich dieses in eine Cyste um, so wird auch in dieser das Epithel zu finden sein.

Theoretisch, wird man mir entgegenhalten, ist dieser Vorgang möglich, aber es fehlen dafür die Beweise. Nun, ich glaube Bilder gesehen zu haben, die ihn zum mindesten höchst wahrscheinlich machen. So fand ich oft in der Gegend der Narbe von corporibus luteïs eine mehr oder weniger tiefe Einziehung der

Digitized by Google

Oberfläche, welche in ihrer ganzen Ausdehnung von Tunica albuginea mit darauf sitzendem Keimepithel gebildet wurde. Dies allein würde jedoch zur Bestätigung meiner Ansicht nicht genügen. Ich konnte aber ausserdem feststellen, dass an diesen Stellen von der Tunica albuginea aus bindegewebige Züge sich abzweigten und in scharfem Winkel umbiegend in das Innere des betreffenden Corpus luteum hineinzogen, um hier mit dem bindegewebigen Gerüst desselben in Verbindung zu treten. Des Weiteren konnte ich durch Serienschnitte hindurch an der Narbe eines corpus luteum Folgendes constatiren: Es fand sich eine tiefe, von der Oberfläche des Ovariums weit in das Gewebe des corpus luteum hineinziehende Einsenkung. In ihrer ganzen Circumferenz war sie von einer bindegewebigen Schicht ausgekleidet, die deutlich von der Tunica albuginea abstammte und nach innen zu mit dem bindegewebigen Gerüst des corpus luteum in Verbindung stand. Ausserdem aber fanden sich überall in dem Lumen derselben, vereinzelt oder zu kurzen Bändern angeordnet, typische Keimepithelzellen. Allerdings war diese Einsenkung nach aussen zu nicht völlig abgeschlossen, sondern an dem Beginn derselben hatten sich die gegenüberliegenden Ränder nur bis auf einen ganz feinen Spalt genähert. Sehr wohl aber ist nun eine völlige Verklebung derselben denkbar, wodurch dann in dem corpus luteum ein Hohlraum entstanden sein würde, der typische Keimepithelzellen in sich barg und allseitig von Bindegewebe umgeben war, welches von der Tunica albuginea abstammte. Würde dieser Hohlraum nun an Grösse zugenommen haben, so wäre daraus schliesslich eine typische Corpus-luteum-cyste entstanden, in deren Lumen epitheliale Zellen lagen, die nichts anderes als Keimepithel waren.

Auf denselben Ursprung — das Keimepithel — führe ich auch das in einem kleinen Hohlraum eines corpus luteum gefundene einzeilige Epithelband zurück, welches in seinem ganzen Aufbau, sowie in der Structur seiner Zellen völlig dem Keimepithel gleicht. Eine Abbildung dieser Stelle siehe in Figur I. Dass dasselbe nicht etwa irgendwo mit der Umgebung des corpus luteum in Verbindung stand, sondern einen völligen Einschluss in demselben darstellte, konnte ich durch Anlegung von Serienschnitten nachweisen. Bei Anwendung starker Vergrösserung zeigte es sich, dass diese Zellen Flimmerbesatz trugen. Im ersten Augenblick würde dieser Befund allerdings gegen meine Ansicht

Digitized by Google

Figur 1.

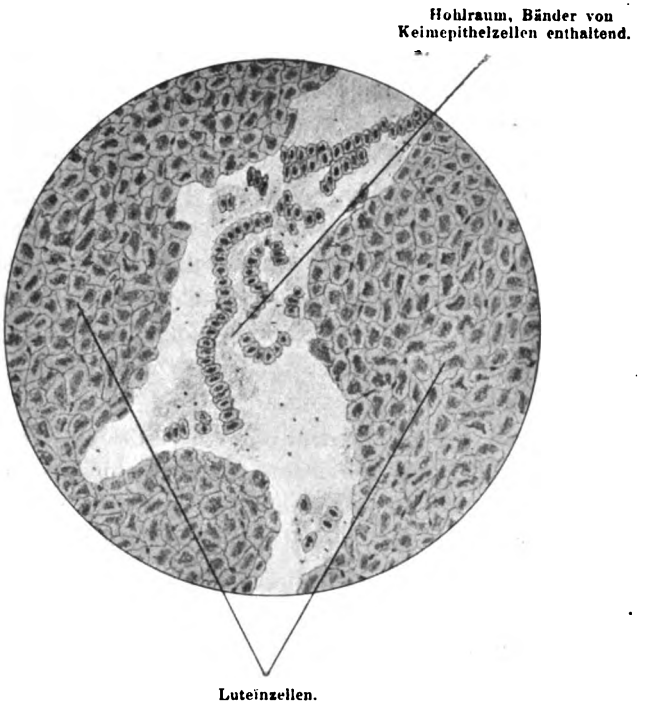

Figur 2.

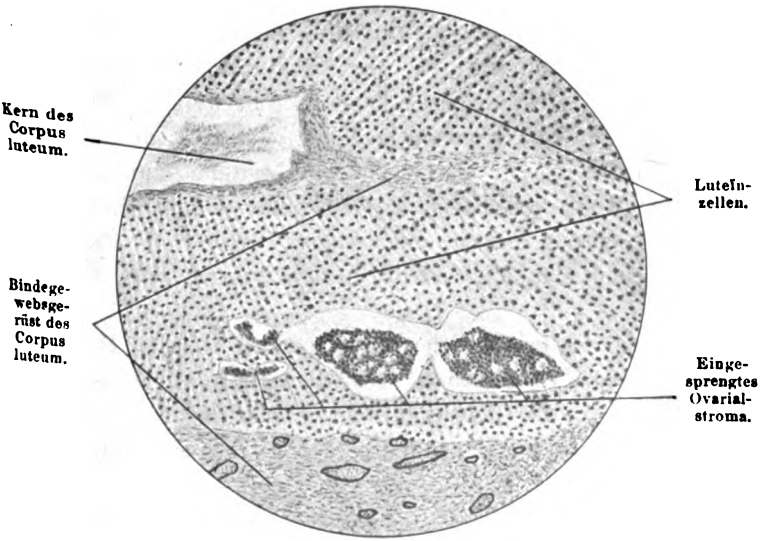

Digitized by Google

23. Schmorl, Demonstration eines syncytialen Scheidentumors. Centralbl. f. Gyn. 1897. S. 1217.
24. Schottländer, Beitrag zur Kenntniss der Follikelatresie nebst einigen Bemerkungen über die unveränderten Follikel in den Eierstöcken der Säuglinge. Arch. f. mikroskop. Anatomie. Bd. 37. S. 192.
25. Sobotta, Noch einmal zur Frage der Bildung des Corpus luteum. Arch. f. mikroskop. Anat. Bd. 53. S. 546.
26. Steffeck, Zur Entstehung der epithelialen Eierstocksgeschwülste. Zeitschrift f. Geb. u. Gyn. Bd. 19. S. 236.
27. Stoeckel, Ueber die cystische Degeneration der Ovarien bei Blasenmole, zugleich ein Beitrag zur Histogenese der Luteïnzellen. Festschrift für Fritsch. S. 136.

Digitized by Google

Digitized by Google

Digitized by Google

Zwei sub partu verstorbene Fälle von Eklampsie mit vorzeitiger Lösung der normal sitzenden Placenta; mikroskopische Befunde an Placenta und Eihäuten.

Von

Dr. **Ludwig Seitz,**

I. Assistenten der Kgl. Universitäts-Frauenklinik München.

(Hierzu Tafel II, III und IV.)

Die Veröffentlichung dieser Fälle ist aus folgenden drei Gründen berechtigt: 1. aus klinischen, wegen der Complication von vorzeitiger Lösung der normal sitzenden Placenta mit Eklampsie, 2. aus grob anatomischen, da Fötus, Placenta, Eihäute und Bluterguss in beiden Uteri in situ erhalten und fixirt sind, und 3. insbesondere, weil an der in situ befindlichen Placenta günstige Gelegenheit ist, die noch wenig bekannten histologischen Veränderungen in Decidua und fötalen Eihäuten genau zu studiren und eventuell primär vorhandene Mikroben festzustellen.

I. Fall.

Journ.-No. 1041. Aufnahme am 10. 11. 1901. Rosina K., V p., 28 Jahre alt, Arbeitersfrau. Das erste Kind war eine Frühgeburt im 8. Monat, verstarb nach einigen Tagen. Das zweite Kind lebt und ist gesund (3 Jahre alt); das dritte Mal trat Abortus im 3. Monat ein, das vierte Kind ist voriges Jahr todt geboren worden (Näheres war darüber nicht zu ermitteln). Die letzte Periode war im April; in den ersten 3 Monaten der Schwangerschaft bestand Erbrechen. Von Lues ist anamnestisch und objectiv an der Mutter nichts nachzuweisen, ebensowenig beim Vater.

Die Frau wird von einem Arzte am 10. 11. 1901, 12,15 p. m., der Klinik überwiesen mit der Diagnose: Eklampsie; die Frau habe schon in der Nacht um 1 Uhr angefangen, über Kopfschmerzen zu klagen. Als das Kopfweh stärker wurde und Erbrechen eintrat, wurde ein Arzt gerufen, in dessen Anwesenheit zwei Anfälle mit Krämpfen im Gesicht und in den Extremitäten und Bewusstseinsstörung auftraten. Dabei ging etwas Blut aus den Genitalien ab. Der eintretende Collaps wurde durch Kampherinjection behoben.

Digitized by Google

Bei der Aufnahme wurde folgender Befund erhoben: Bewusstlose, sehr anämische Person von mittlerem Ernährungszustand. Puls kaum zu fühlen, 86 in der Minute; Pupillen gleich weit, reagiren auf Lichteinfall sehr träge, ebenso reflectorisch; Fundus uteri steht drei Finger breit über dem Nabel. Kind in zweiter Schädellage befindlich, keine Herztöne zu hören. Uterus fühlt sich gespannt an, doch fällt auf, dass er immer dieselbe Consistenz aufweist und nicht härter wird. Aus den Genitalien geht immer noch eine ziemlich reichliche Menge von dunkelrothem Blut ab. Nach einigen Minuten kehrt bei Pat. das Bewusstsein zurück und sie giebt auf Fragen unverständliche Antworten. 4 Kampher-Injectionen, $^3/_4$ Liter Kochsalzinfusion subcutan. Bei der inneren Untersuchung erweist sich der Muttermund kaum für einen Finger durchgängig, die Cervix ist noch ca. 3 cm lang. Von einer künstlichen Entbindung per vias naturales kann daher vorläufig ohne Vornahme tiefer Incisionen keine Rede sein[1]). Deshalb wird der Cervicalcanal fest mit Jodoformgaze austamponirt, in gleicher Weise die Scheide.

3 Uhr: Puls ist schwach, 80 in der Minute, Sensorium ziemlich frei, kein Anfall bis jetzt aufgetreten. Uterus etwas prall sich anfühlend, Blutung steht. Der Zustand bleibt derselbe, bis 11 Uhr 45 M. Pat. plötzlich zu erbrechen anfängt, bewusstlos wird, angeblich ohne Auftreten von Krämpfen, und 5 Minuten darauf unter allmäligem Unfühlbarwerden des Pulses stirbt.

Aus dem Sectionsprotokoll von Privatdocenten Dr. Dürk entnehme ich Folgendes:

Diagnose: Acute hämorrhagische parenchymatöse Nephritis; parenchymatöse Degeneration des Myocards; allgemeine Anämie. Nebenbefund: Oedem der Lungen.

Im Speciellen ist noch zu bemerken, dass die Musculatur des Herzens stark brüchig, wie ausgekocht ist, und zahlreiche flache, dunkle Blutaustritte aufweist. Die beiden Ureteren sind nicht erweitert, das retroperitoneale Bindegewebe über dem Psoas etwas blutig suffundirt. Die Blase ist stark contrahirt, die Schleimhaut fast rein weiss mit ganz kleinen Blutaustritten an der hinteren Wand, ohne Inhalt; in der Urethra einige streifenförmige Blutungen.

Die Diagnose Eklampsie könnte vielleicht einigen Zweifeln begegnen. Wenn auch in der Anstalt selbst kein typischer Anfall mehr beobachtet wurde, so entsprachen doch die ausserhalb der Anstalt von einem Arzte beobachteten ganz den eklamptischen; im letzten tief komatösen Stadium können die Anfälle manchmal fehlen. Die hochgradigen parenchymatösen Veränderungen in den Nieren mit vollständiger Anurie, die schweren Degenerationserscheinungen am Herzmuskel und das Fehlen jeglicher anderen anatomischen

1) Der Bossi'sche Dilatator stand uns damals noch nicht zur Verfügung.

Digitized by Google

Befunde zur Erklärung dieser Veränderungen sichern die Diagnose. Die Eklampsie trat in diesem Falle schon ziemlich früh (Ende des 7. bis Anfang des 8. Monats) während der Schwangerschaft auf. Die Prognose, die in dieser Zeit der Gravidität stets bedenklich ist, wurde noch wesentlich verschlimmert durch den grossen Blutverlust. Die Differentialdiagnose zwischen vorzeitiger Ablösung der Placenta und tiefem Sitze derselben, deren Schwierigkeit J. Veit in Müller's Handbuch ausdrücklich betont, konnte nicht mit Sicherheit gestellt werden, da eine gründliche Abtastung des unteren Uterinsegmentes durch den 3 cm langen Cervicalcanal nicht möglich war und der ganze Symptomencomplex sowohl diese als auch jene Deutung zuliess.

Der ganze Genitalapparat wurde aus der Leiche herausgenommen, der Uterus uneröffnet gelassen; durch einen kleinen Troicart wurde durch Myometrium und Eihäute hindurch an der Kante des Uterus das Fruchtwasser soweit als möglich abgelassen und 12 proc. Formalinlösung in den Fruchtsack injicirt, so lange, bis der Uterus ungefähr seinen vitalen Tonus wieder hatte. Das ganze Präparat wurde nunmehr in 12 proc. Formalin eingelegt und 4 Wochen der Härtung ausgesetzt. Durch dieses Verfahren konnte man erwarten, dass einerseits auch die innen befindlichen Theile conservirt, andererseits die natürlichen Lageverhältnisse von Kind und Eihäuten erhalten blieben. Diese Erwartung hat sich nach jeder Hinsicht bestätigt, die topographischen Verhältnisse sind so gut erkennbar wie bei Gefrierschnitten; vielleicht, wenigstens was die Weichtheile anlangt, noch besser, da in Folge der Injectionsspannung die unten gelegenen Theile durch den auf ihnen lastenden Druck nicht abgeflacht werden. Nach vollständiger Härtung wurde zunächst der ganze Uterus durch einen Medianschnitt auseinandergelegt und die Lage des Kindes genau besichtigt, dann durch links und rechts davon angelegte, parallel der Medianlinie verlaufende Schnitte weiter zerlegt, um das Verhalten der Musculatur, der Eihäute und der Placenta genügend übersehen zu können.

Die Maasse des uneröffneten Uterus sind folgende: Die Länge des Uterus, vom Ostium externum bis zum Fundus gemessen, beträgt auf der vorderen Fläche 24 cm, auf der hinteren 25 cm. Der Umfang, über den beiden Tubenansätzen gemessen, ist 44 cm, die Entfernung der beiden Tubenansätze, über den Fundus gemessen, ist 18 cm, die geradlinige Entfernung des Ostium internum zum Fundus ebenfalls 18 cm. Bei der Betrachtung fällt auf, dass die

Digitized by Google

linke Seite des Uterus in den oberen Abschnitten erheblich stärker vorgewölbt ist als rechts. Es entspricht diese Vorbuchtung, wie wir später noch genauer sehen werden, dem grossen endometranen Hämatom. Von den 24 cm der Uteruslänge entfallen 2,8 cm auf die Cervix, die hintere Lippe ist 0,8, die vordere 0,5 cm lang, der Cervicalcanal ist gerade für einen Finger durchgängig, am inneren Muttermunde sind die Eihäute deutlich zu fühlen, die nicht in den Cervicalcanal sich vorwölben, an den Rändern aber durch die vorgenommene Manipulation bei der Section etwas abgelöst sind.

Ovarien und Tuben ohne Besonderheiten.

Der Fötus, 1020 g schwer und etwa 34 cm lang (Tafel II, Fig. 1), ist fast zu einer Kugel zusammengerollt, deren Durchmesser etwa 16—17 cm beträgt, der Kopf ist stark auf die Brust gepresst, die beiden unteren Extremitäten sind ad maximum gebeugt, der linke Oberschenkel etwas nach aussen stehend, der Unterschenkel so gebeugt, dass der Fuss gerade über der Vulva zu liegen kommt, der rechte Oberschenkel stark abducirt, der Unterschenkel, im rechten Winkel gebeugt, quer über die Brust verlaufend, der Fuss ebenso senkrecht zum Unterschenkel stehend, mit dem Rücken an die Stirn gepresst; zwischen dem Dreieck, das von den beiden Unterschenkeln gebildet wird, liegt ein etwa 6 cm langes Stück der Nabelschnur, die unter dem rechten Oberschenkel nach der Placenta zu zieht, eine Länge von 30 cm hat und in der Mitte des Fundus ziemlich lateral an der Placenta inserirt. Linker Oberarm liegt an der Seitenwand des Thorax; linker Vorderarm ist gebeugt und in seinem unteren Theile zugleich mit der Hand in die linke Gesichtshälfte eingepresst. Der rechte Oberarm ist in die Höhe geschlagen und an das Hinterhaupt gepresst, rechter Vorderarm parallel zum rechten Unterschenkel, ziemlich quer verlaufend, an den Kopf gedrückt.

Diese merkwürdige Spaltung des Kindes, die aus einer primären Schädellage, infolge des Druckes von Seiten des Hämatoms hervorgegangen ist, findet sich, wie v. Winckel (34) in einem in der Gesellschaft für Morphologie und Physiologie in München am 3. Juni 1902 gehaltenen Vortrag hervorhebt, öfters bei Tubargravidität infolge Platzmangels und infolge der activen Contractionen der Tubenmuskulatur. Wie bei den ektopischen Schwangerschaften die Tubenmuskulatur, hat hier die Uterusmuskulatur durch ihre Druckwirkung den Fötus auf den kleinsten Raum zusammengepresst und die einzelnen Körpertheile so an-

Digitized by Google

einander gedrückt, dass sie gegenseitig Eindrücke aufweisen, die durch das Formalin in hübscher Weise fixirt sind. Hätte die Blutung dem Leben des Fötus nicht ein plötzliches Ende gesetzt, hätte er zum Weiterleben noch genügende Nahrung erhalten, so hätten in dieser eingeklemmten Lage sich genau dieselben Missbildungen entwickelt, wie wir sie an den extrauterinen Kugelkindern anzutreffen gewöhnt sind.

Die Section des Kindes ergab Erstickung als Todesursache. (Ekchymosen auf Pleura und Pericardium.) Leber und Milz nicht vergrössert, kein Ascites, die Epiphysenlinien gerade, ohne Zacken. Auch sonst ist von Lues Nichts nachzuweisen.

Die Placenta sitzt zum grösseren Theile auf der hinteren Wand, reicht nach oben bis an den Fundus, nach rechts bis an die Kante des Uterus. Die Länge beträgt 10,5, die Breitenausdehnung ist vorläufig durch das Hämatom nicht deutlich erkennbar, wird aber nach Zerlegung des Präparates in Parallelschnitte auf 10 cm gemessen. Wie die Parallelschnitte erkennen lassen, ist rechts von der Medianlinie das Placentargewebe in fester Verbindung mit dem Uterus, zeigt makroskopisch durchaus regelmässigen Bau mit Ausnahme eines über wallnussgrossen Hämatoms, das etwa in der Mitte von Ostium internum und Fundus, die Medianlinie mit einem Segmente schneidend, gelegen ist. Dieses Hämatom liegt mitten im Placentargewebe, von der Uterusmuskulatur ist es 7—8 mm, von dem Amnion 1,5 cm entfernt (Taf. II Fig. 1). Seine Schnittfläche zeigt eine dunkelrothe Farbe, um dasselbe erstreckt sich circulär ein 1—1,3 cm breiter Hof von derberem Gefüge und hellerer Farbe, weiter peripher von ihm ist normales Placentargewebe zu erkennen.

Die Placenta hat etwa einen Dickendurchmesser von 2—3 cm, Verdickungen, Schwielen oder ein auffallend breiter Rand sind auf der fötalen Fläche nicht vorhanden. Weniger gut erhalten ist das Placentargewebe links von der Medianlinie; hier durchsetzen drei kirsch- bis wallnussgrosse Hämorrhagien von der nämlichen Beschaffenheit wie das erstgenannte, zwei jedoch ohne den vorher erwähnten Hof (Taf. III Fig. 2) die Placenta; das unverändert gebliebene Placentargewebe ist nicht mehr allzu reichlich. Ein Hämatom sitzt direct in der Decidua serotina, und hat das Placentargewebe von der Unterlage an dieser Stelle verdrängt.

Am linken Rand der Placenta sitzt ein grosser Bluterguss,

Digitized by Google

der den Placentarrand in einer Länge von 7 cm und in einer Breite von 2—3 cm unterminirt und abgehoben hat und in einer Ausdehnung von 13 : 14 cm sich auf der vorderen Uteruswand und der linken Uteruskante weiter in die Eihäute erstreckt und dieselben von der Unterlage abgelöst hat. Da seine Dicke 5 bis 6 cm beträgt, so ist es erklärlich, dass die Uteruswand an dieser Stelle stärker vorgewölbt ist und dementsprechend die Muskulatur eine Verdünnung erfahren hat. (Taf. II Fig. 1.) Während das Myometrium sonst eine Dicke von 0,5—0,6 cm hat, weist die Wand hier nur eine Stärke von 0,3—0,4 cm auf. Auf den Durchschnitten sieht man deutlich, wie am Rand das Placentargewebe in ziemlich gerader Linie abgetrennt ist, nur ein kolbenartiger Fortsatz des Hämatoms erstreckt sich tiefer ins Placentargewebe bis nahe zur Chorionplatte hinein und ist von einem Hofe grauweisslichen Gewebes umgeben, während das benachbarte Placentargewebe von den übrigen Theilen des Hämatoms nur abgetrennt, nicht aber in seinem Aussehen verändert ist. (Tafel III. Fig. 2.) Es ist kein Zweifel, dass der kolbenartige Fortsatz älteren Ursprunges ist, dagegen die Hauptmasse des Hämatoms, die kaum eine Spur von Organisation aufweist, ganz neu entstanden ist.

Vom Hämatom bis zum innern Muttermund sind die Eihäute in einer Breite von 8—10 cm abgelöst, zwischen ihnen und Uteruswand liegt eine plattgedrückte, etwa $^1/_2$ cm dicke Schicht geronnenen Blutes. Es bezeichnet dies genau den Weg, den das Blut vom Hämatom aus nach aussen genommen hat (Taf. II, Fig. 1).

Noch besonders hervorzuheben ist, dass in der Nähe des frischen Blutergusses einige erbsen- bis kirschgrosse, gelblich erscheinende Infarcte vorhanden sind, ein gleicher von Bohnengrösse, der, unmittelbar unter der Muscularis gelegen, ein sehr derbes Gefüge zeigt.

Eine besondere Erwähnung verdient noch das Verhalten der Cervix. Ihre Länge und sonstige Beschaffenheit ist bereits erwähnt. Die Abgrenzung gegen das Cavum uteri ist eine durchaus scharfe, die Eihäute, die künstlich etwas abgelöst sind, verlaufen über den inneren Muttermund hinweg (Taf. II, Fig. 1). Auf dem Durchschnitt erkennt man deutlich, wie die Fasern des Körpers im rechten Winkel, theilweise sogar im spitzen Winkel gegen das Cervixgewebe ansetzen, wie die dunklere Körpermuskulatur gegen die bindegewebsreichere, hellere der Cervix am innern Muttermund

Digitized by Google

Fig. 3.

Fig. 2

C. Krapf del.

Digitized by Google

Digitized by Google

haarscharf sich abgrenzt, wie die Decidua vera genau mit dem Ringe des innern Muttermundes aufhört und die wenig hypertrophische Cervicalschleimhaut beginnt (Taf. II, Fig. 1). Wir fügen hier gleich den mikroskopischen Befund an, um dann daraus die für die Frage der Entstehung des untern Uterinsegments wichtigen Befunde zu besprechen.

Es wird ein Stück zur mikroskopischen Untersuchung in der Weise der Länge nach ausgeschnitten, dass die ganze Länge der Cervix und noch ein Stück der Muscularis des Corpus darauf enthalten sind. Zuerst die obere Partie des Schnittes, die dem untern Uterinsegment angehört! Von der Decidua vera ist nur mehr wenig von der spongiösen Substanz vorhanden. Die Deciduazellen sind etwas platt gedrückt, stellenweise nur mehr undeutlich zu erkennen. Drüsenräume sind langgestreckt und sind als solche an den spärlichen, theils aufsitzenden, theils abgelösten niedrigen Epithelien zu erkennen. Die Muscularis ist von einer Unmenge von Hämorrhagien durchsetzt, welche die einzelnen Muskelfibrillen weit auseinanderdrängen. Die Hämorrhagien bestehen zum Theil aus gut erhaltenen rothen Blutkörperchen, stellenweise enthalten sie Rundzellen und körniges Pigment. Die Gefässe sind überfüllt.

Die Media der Arterien ist stellenweise etwas verdickt, die Endothelzellen sehen leicht gequollen aus. Die Muscularis zeigt im Grossen und Ganzen ziemlich gute Kernfärbung, stellenweise jedoch hat dieselbe gelitten; auch ist an einer Stelle das intermusculäre Bindegewebe ödematös gequollen.

Nach aussen von der Umbiegungsstelle, wo der cervicale Canal beginnt, fängt die Schleimhaut an, sich stark zu falten; es senken sich drüsenähnliche Einstülpungen tief in das Stroma hinein und springen gegen das Lumen des Canals mehr oder minder stark hervor. An der Oberfläche ist das Epithel zum grösseren Theil abgestossen. In den Einsenkungen hat es sich in Form niedriger Zellen zum grösseren Theil erhalten; meist hat es Cylinderform und einen hohen Protoplasmaleib. Eine Scheidung in spongiöse und compacte Substanz ist nirgends möglich. Die obersten Stromazellen haben manchmal einen etwas grösseren, meist noch spindeligen Kern, der von einem nur wenig grösseren Protoplasmaleibe umgeben ist. Eine ausgesprochene Deciduabildung ist nirgends zu erkennen. Das Stroma ist durchsetzt von einer sehr grossen Anzahl von Gefässen, die zum Theil regelmässigen Bau zeigen, theilweise eine Verdickung aller Wandelemente aufweisen und in einigen Fällen

Digitized by Google

von Blutkörperchen, untermischt mit Körnern, angefüllt sind. Auch mitten im Stroma sieht man gequollene Zellen, die einige Deciduaähnlichkeit haben. Die Färbung der Stromakerne ist zum grösseren Theil eine gute. Die Oberfläche der Portio ist bedeckt von kleinen nach aussen vorspringenden Papillen, die im Grunde meist ein deutlich mehrschichtiges Plattenepithel zeigen, an der Spitze jedoch vielfach nur mehr von einer oder mehreren Zelllagen bedeckt sind, viele der Zellen, namentlich der oberen, haben sich abgestossen; die noch haftenden zeigen manchmal eine verminderte Färbbarkeit des Kernes.

Noch ist zu erwähnen, dass ausser den Hämorrhagien auch kleinere in Organisation begriffene Thromben vorhanden sind. Stellenweise lässt sich im Stroma eine leichte kleinzellige Infiltration nachweisen.

Der innere Muttermund fällt genau mit der Grenze von Cervix und Körper zusammen, das ist an der Muscularis schon makroskopisch deutlich sichtbar, mikroskopisch lässt sich die Grenze an der Anordnung und dem Bau der Muskelfasern und der Beschaffenheit der Schleimhaut mit Bestimmtheit nachweisen. Die Cervixschleimhaut zeigt die typischen cervicalen Drüsen, starke Faltenbildung; sie enthält zwar auch deciduaähnliche Zellen, doch haben dieselben nicht den charakteristischen Bau wie die der Vera.

Wenn ich daher diesen Fall für die Cervixfrage verwerthen soll, so muss ich unbedingt Schröder und seinen Anhängern Recht geben, die das untere Uterinsegment nur aus dem Corpus entstehen lassen und in dem inneren Muttermunde die nicht zu überschreitende Grenze der Decidua vera erblicken.

Zum Studium der feineren histologischen Veränderungen in Muscularis, Eihäuten und Placenta wurden aus hinreichend vielen Stellen Stücke excidirt, die zum Theil die ganze Wanddicke mit festsitzender Placenta umfassten, zum Theil zur genaueren Erkenntniss der Details nur kleinere Gewebspartien enthielten. Die Stücke wurden in Alkohol gehärtet, theils in Paraffin, theils in Celloidin eingebettet und mit Hämatoxylin-Eosin oder Hämalaun-Eosin gefärbt. So weit es zweckdienlich schien, wurde die van Gieson'sche Methode angewendet, zur bessern Darstellung des Fibrins wurde stellenweise die Weigert'sche Methode gebraucht. Methylenblau und Gentianaviolett dienten zur Aufsuchung der Bakterien.

Digitized by Google

Wir besprechen zuerst das Verhalten der Muscularis. Die Muskulatur zeigt über der Decidua vera an den Stellen, an denen die Eihäute noch anliegen, nur geringe Veränderungen; das Verhältniss von Muskeln und Bindegewebe entspricht der Norm, die Kerne sind gut gefärbt, nur ausnahmsweise trifft man eine Thrombose einer Vene oder einen kleinen Blutaustritt, kleinzellige Infiltration ist ebenfalls nur gering.

Stärkere Veränderungen zeigt die Muscularis über der Placenta und zwar auch an den Stellen, an denen in der Placenta makroskopisch keine Unregelmässigkeiten zu erkennen sind, so am rechten Rande der Placenta. Die Gefässe sind strotzend mit Blut gefüllt, stellenweise besteht eine starke Wucherung des Gefässendothels mit einer Einengung des Lumens, einzelne kleinere Blutergüsse liegen platt gedrückt zwischen den Muskelinterstitien, leicht in das Nachbargewebe hineindiffundirend. Die Rundzelleninfiltration ist mässig, nimmt gegen die Serotina etwas zu, die Zellen haben meist nur einen Kern, einige sind polynucleär. Grösser sind die Veränderungen direct unter den kleineren interplacentaren und endometranen Hämatomen, doch bestehen im Vergleich zu den vorher geschilderten nur quantitative Unterschiede. Je näher man aber dem ausgedehnten (15:16 cm grossen) Blutextravasate kommt, desto deutlicher treten die degenerativen Processe hervor. Die Muskelzellen zeigen nur schwache Tinction, die Kerne in einzelne Exemplare zerfallend, das intermuskuläre Bindegewebe blass, ohne deutliche Kernfärbung, wie gequollen aussehend.

Die Gefässe weisen, abgesehen von der physiologischen Hypertrophie der Media während der Gravidität in den tieferen Schichten Verengerung oder fast vollständige Atresie des Lumens auf; die concentrische Verengerung erfolgte durch Wucherung der Endothelien, welche theils spindelförmige, theils blasig aufgetriebene Kerne haben, auch körnige Einlagerungen aufweisen. Die Lichtung ist, so weit sie noch erhalten ist, mit stark Eosin gefärbten Körnern (Resten rother Blutkörperchen) und ein- und mehrkernigen Rundzellen angefüllt. In andern liegt im Centrum Fibrin in breiten Streifen und Netzen, dazwischen sind Granula, Lymphocyten und mehrkernige Leukocyten. Ueberall, gegen die Vera zu an Stärke zunehmend, durchsetzen Hämorrhagien das intermusculäre Gewebe; unmittelbar unter der Vera sind zwischen die fibri-

Digitized by Google

nösen Maschen diffus rothe Blutkörperchen eingelagert. In dem interstitiellen Gewebe sind nur spärliche Rundzellen zu finden.

Es sind also die Veränderungen in der Muscularis zum Theil nur gering, so dass man nur von einer Hyperämie und einer leichten kleinzelligen Infiltration ohne wesentliche Alteration der Muskelzellen sprechen darf, zum Theil sind sie erheblicher, die Durchsetzung mit Rundzellen ist stärker, Blutaustritte sind vorhanden, Verstopfungen der Gefässe sind nachzuweisen, die Muscularis als solche zeigt noch gute Färbung. An den Stellen, wo sich die schweren Veränderungen der Placenta und das ausgedehnte Hämatom befindet, sind sehr tief greifende Veränderungen nachzuweisen, die zu einer Verödung der Gefässe und zu degenerativen Processen im Muskel und Bindegewebe geführt haben.

Wenn nun die Veränderungen in der Muscularis stellenweise auch nur gering sind, so scheinen sie doch hinreichend, die Leistungsfähigkeit des Organs im Bedürfnissfalle ernstlich herabzusetzen. Thatsächlich traten auch nach theilweiser Ablösung der Placenta keine Contractionen auf, die erhöhte Spannung der Uteruswand war offenbar nur auf die pralle Füllung mit Blutcoageln zurückzuführen. Ueber zwei Fälle, bei denen ebenfalls eine Erkrankung des Myometriums vorlag, berichtet v. Weiss; beide zeichneten sich durch die Unfähigkeit des Uterus, sich zu contrahiren, aus, die eine Frau verblutete sich, die andere konnte noch durch die supravaginale Amputation des Uterus gerettet werden.

Die wichtigsten Veränderungen aber finden sich zweifellos erst in der Decidua. Es hat ziemlich viel Wahrscheinlichkeit für sich, dass, ebenso wie sich an nicht schwangern Gebärmüttern zu einer primären Endometritis auch eine Metritis hinzugesellt, hier ebenfalls die Endometritis decidua das primäre war und secundär erst zu den Veränderungen im Myometrium führte.

Für diese Deutung spricht die relativ geringe kleinzellige Infiltration unter der Serosa und die stetige Zunahme gegen die Decidua zu. (Taf. III, Fig. 3.) Auch in den Fällen von v. Weiss war unmittelbar unter der Decidua die Rundzellendurchsetzung am stärksten. Auf die Aetiologie kommen wir weiter unten noch einmal zu sprechen. Zum Theil sind die degenerativen Veränderungen am Muskel,

Digitized by Google

Digitized by Google

Digitized by Google

namentlich über dem grossen Hämatom sicher erst secundärer Natur, indem durch den erhöhten Wanddruck die Ernährung des Gewebes gelitten hat.

Die Decidua vera und reflexa zeigte neben Veränderungen regressiver Natur auch leicht entzündliche Erscheinungen. Soweit die Eihäute durch das nach unten fliessende Blut abgelöst sind, ist in der tiefsten Schicht eine reichliche Anhäufung von rothen Blutkörperchen festzustellen. Die compacte Schicht ist nur schmal, besteht zum grösseren Theil aus einer diffus gefärbten netzartigen Masse, zum kleineren Theil aus ziemlich platt gedrückten Deciduazellen mit schwach gefärbten Zellkernen. Zwischen ihnen liegen stellenweise Rundzellen und körniger Detritus. Einige kleinere thrombosirte Gefässe finden sich zwischen den degenerirten Massen. Die Reflexa ist nicht isolirt nachzuweisen. Keine Mikroben.

Wir gehen nunmehr zur Schilderung der Decidua serotina über; hierbei erleichtert es vielleicht die Uebersicht, wenn wir zuerst die makroskopisch unverändert erscheinenden Stellen, die der rechts von der Medianlinie gelegenen Partie der Placenta angehören, beschreiben.

Die Trennung in spongiöse und compacte Schicht ist deutlich ausgeprägt; in der spongiösen Schicht sind verschiedene lang gestreckte Hohlräume, die theilweise keine Auskleidung mit Epithel mehr haben, theilweise sitzen noch einzelne spärliche Zelltrümmer den Wänden auf, so dass man die Gebilde als Drüsen erkennen kann, theilweise sind sie von Endothelien umgrenzt und enthalten in ihrem Lumen rothe Blutkörperchen. Verschiedene Gefässe weisen eine Verdickung ihrer Wandungen auf, einzelne kleinere sind vollständig atretisch; zwischen den Deciduazellen liegen stellenweise kleinere und kleinste Blutansammlungen, die eine Begrenzung durch Endothel nicht aufweisen. Die Deciduazellen haben sowohl in der spongiösen als auch in der compacten Substanz eine Veränderung in der Weise erfahren, als ihre Conturen weniger scharf, ihre Form platt, die Kerne nur schwach gefärbt oder vollständig zu Grunde gegangen sind. Vielfach sind die Deciduazellen auf kürzere Strecken einer fibrinösen Degeneration in Form von Schollen, Streifen und Zügen verfallen. Diese Degeneration ist in den tieferen Partien fast ebenso stark als in den oberflächlichen, gegen den Nitabuch'schen Streifen zu nimmt sie stellenweise an Stärke zu, auch scheint sie in der Umgebung

Digitized by Google

grösserer thrombosirter Gefässe stärker zu sein. An einer Stelle umfasst die fibrinöse Degeneration die ganze Breite der Decidua serotina und wölbt den Fibrinstreifen noch etwas vor. Zwischen den welligen Fibrinstreifen finden sich nur ganz vereinzelte Deciduazellen erhalten, es sind nekrotische Herde zwischen das Fibrin eingelagert, die körnigen Detritus enthalten. Der Nitabuch'sche Fibrinstreifen schwankt etwas in seinem Dickendurchmesser, ist aber kaum stärker als zu dieser Zeit der Gravidität der Norm entspricht, zeigt theils geradlinigen theils welligen Verlauf. Kleinzellige Infiltration durchsetzt die ganze Serotina, stellenweise nur gering, stellenweise jedoch recht erheblich, sodass die darunter gelegenen Deciduazellen fast völlig verdeckt werden. Auch einige nekrotische Herde finden sich im Gewebe. Von serotinalen Riesenzellen, den syncytialen Wanderzellen Marchands, ist nichts nachzuweisen.

Die Zwischenzottenräume sind theils mit Blut gefüllt, theils sind sie völlig leer; eine Ursache für das verschiedene Verhalten lässt sich nicht auffinden. Die Zotten zeigen im Allgemeinen ziemlich regelmässigen Bau, sind von einem deutlichen Syncytium umgrenzt und zeigen mässige Knospenbildung. An einzelnen ist das Epithel zu homogenen, glänzenden Lamellen und Schollen degenerirt.

Neben diesen Partien der Serotina, die noch relativ geringe Abweichungen von der Norm aufweisen — auf ihre pathologische Bedeutung kommen wir später noch zurück — finden sich andere Stellen, die viel weiter gehende Veränderungen zeigen. Ich will jetzt schon bemerken, dass über diesen Partien der Serotina meist hochgradig veränderte Stellen der Placenta, so Infarcte, Hämorrhagien, gelegen sind.

Der zuerst auffallende Befund in der Serotina ist die starke kleinzellige Infiltration sowohl mit Lymphocyten als auch mit mehrkernigen Leukocyten. Derselbe ist stellenweise so reichlich, dass von Deciduazellen garnichts mehr oder nur noch spärliche Reste zu sehen sind. Ein gutes Uebersichtsbild, das eine ziemlich gleichmässige, diffuse Rundzelleninfiltration zeigt, giebt Tafel III, Fig. 3. Vielfach kann man sehen, dass die kleinzellige Infiltration nicht diffus das Gewebe durchsetzt, sondern dass sie mehr local bleibt und dann namentlich die Peripherie der Gefässe einnimmt (Tafel IV, Fig. 4). Die Gefässe sind thrombosirt, bald mit einer gleichmässig gefärbten, homogenen Substanz, bald mit

Digitized by Google

faserigem Fibrin ausgefüllt; an manchen lässt sich die durch End- und Mesarteriitis bedingte concentrische Einengung des Lumens noch in Form eines homogenen Ringes nachweisen (Tafel IV, Fig. 4). Vielfach ist das Gefäss nur mit faserigem, mehr oder weniger concentrisch angeordnetem Fibrin ausgestopft, ohne dass eine Veränderung der Gefässwand und eine stärkere kleinzellige Infiltration der Umgebung nachzuweisen wäre, in einigen Gefässen liegen einzelne Zellen, die entschieden Aehnlichkeit mit Deciduazellen haben und von Friedländer und Leopold in Verbindung mit der Gefässthrombosirung am Ende der Schwangerschaft gebracht worden sind; Andere, wie Merttens, lassen sie von dem Ektoderm der Zotten abstammen. Irgendwie für die Frage ihrer Herkunft und ihrer Beziehung zur Thrombenbildung verwerthbare Befunde konnte ich nicht erheben, da sie nur in ganz geringer Anzahl und manchmal in nicht ganz einwandfreier Beschaffenheit vorhanden waren.

Regelmässige Gefässdurchschnitte sind an den stark veränderten Stellen der Serotina nur mehr ausnahmsweise zu sehen, vielfach ist die ganze Breite der Serotina von einer unregelmässig gebauten Fibrinmasse eingenommen, die nur aus einem Blutextravasat sich herausgebildet haben kann (Tafel IV, Fig. 5). An solchen Partien der Decidua sind Deciduazellen nur noch in spärlicher Anzahl vorhanden, sind missgestaltet und schlecht gefärbt, der grösste Theil hat eine fibrinöse Degeneration eingegangen, ist in den kleinzelligen Haufen verdeckt oder in den nekrotischen Herden dem Untergange verfallen.

Können diese Veränderungen in der Serotina noch als physiologische angesehen werden? Da unsere Kenntnisse über die pathologischen Zustände der Placenta vielfach noch ungenügende sind, und da grade hier die Grenze zwischen Physiologischem und Pathologischem wie kaum in einem andern Organe sich verschiebt, bedarf die Frage einer nähern Erörterung.

Dass Rundzelleninfiltration der Decidua in den ersten Monaten eine regelmässige Erscheinung ist, dass sie an abortiv ausgestossenen Eiern sich stets (wohl auch schon als pathologischer Zustand?) vorfindet, ist eine altbekannte Thatsache. Sie muss aber sicher als pathologisch dann aufgefasst werden, wenn sie, wie in unserm Falle, in spätern Monaten, in dieser Stärke und in der herdförmigen Anordnung auftritt. Insbesondere das Auftreten von mehrkernigen Leukocyten spricht für abnorme Zustände. Rundzelleninfiltration fanden alle Untersucher (v. Weiss [33], Merttens [24], Ema-.

Digitized by Google

nuel [10], K. Hegar [18] u. A.), am stärksten war sie in dem Falle von Donat (8), der direct von einer Endometritis purulenta in der Schwangerschaft spricht. Auf die hämorrhagische Form der Endometritis decidua bei Cholera und Typhus haben Slaviansky und Massin aufmerksam gemacht.

Auch die Degenerationserscheinungen in der Serotina sind mit grosser Vorsicht zu deuten. Man muss bedenken, dass in den letzten Monaten nicht nur in der Vera und Reflexa, die schon von dem 5. Monat ab zu veröden anfangen, sondern auch in der Serotina regressive Metamorphosen auftreten, die eine Ablösung des Eies vorbereiten. „Am Ende des 10. Monats finden sich in der Decidua nur mehr spärliche Herde leidlich gefärbter und contourirter Deciduazellen, die Hauptsache zeigt schlecht oder kaum noch gefärbte Kerne, die Umrisse der Kerne und der Zellen selbst sind verwischt, die spindelförmigen Deciduazellen sind auf grosse Strecken hin zu Streifen angeordnet, welche annähernd parallel der Oberfläche ziehen“ (G. Klein [20]). Derartige Veränderungen finden sich ebenfalls an manchen Stellen unserer Präparate; wenn sie auch am Ende der Schwangerschaft der Norm entsprechen, so fällt ihr stellenweises Auftreten schon im 7. Monat nicht mehr innerhalb der Grenzen der physiologischen Breite.

Wenn unter den Autoren in der Deutung der Thrombosen eine Einhelligkeit nicht besteht — Eden und Hofmeier (19) sehen sie als physiologische Producte der Reife an, Delore (7) erklärt sie für alle Fälle als pathologische Gebilde — so kann doch in unserm Falle wegen der Zeit der Schwangerschaft und wegen der ungewöhnlich starken Ausdehnung (Tafel IV, Fig. 5) an der Abnormität des Zustandes kein Zweifel bestehen. Ebenso sind die zahlreichen Nekrosen (Tafel IV, Fig. 4) einer andern Deutung nicht zugängig. Letztere finden sich hauptsächlich in der Umgebung von thrombosirten Gefässen und von Blutextravasaten, dann aber auch an Stellen, die von derartigen Veränderungen frei sind. Ihre Genese steht mit den Thrombosen wahrscheinlich in causalem Zusammenhang, vermuthlich spielen bei dem localen Gewebstode auch die toxischen Substanzen der Eklampsie eine Rolle.

Von einer gewissen Bedeutung erscheint auch der Nitabuchsche Fibrinstreifen. Derselbe gilt für die Autoren, welche die oberste Lage der Serotina für einen Abkömmling der Langhansschen Zellschicht ansehen, als die Grenzschicht zwischen mütter-

Digitized by Google

lichem und fötalem Gewebe, „welche durch die wechselseitige Wucherung und Gewebeverschiebung in die Enge geräth und abstirbt.“ Durch diese Nekrobiose entsteht eine streifige Coagulationsmasse, der Fibrinstreifen, der fast bei allen Placenten angetroffen wird und durchaus nicht an sich schon als pathologisches Produkt angesehen werden darf. Erfolgt aber eine derartige Degeneration des Gewebes in grösserer Ausdehnung, verliert der Fibrinstreifen seine scharfe Begrenzung gegen die Umgebung und wird er abnorm breit, so müssen wohl tiefergehende Ernährungsstörungen vorliegen, der Zustand wird pathologisch. So hält Leopold (23) (Atlas, Uterus u. Kind S. 57) einen abnorm breiten Fibrinstreifen für pathologisch und mit der schweren Nephritis seines Falles zusammenhängend. (Tod an Urämie im Anfang des 9. Monats, Mehrgebärende.) Die Schicht des canalisirten Fibrins hatte eine Breite von fast 2 mm.

Rohr (26) fand an der reifen Placenta einer an Eklampsie Verstorbenen 2 Nitabuch'sche Fibrinstreifen, einen oberen, der den Vorsprüngen der Serotina folgt, und einen tiefen, der quer durch die Serotina verläuft und die Basis der Vorsprünge schneidet, an den Einsenkungen berührten sich die Fibrinstreifen öfters, zwischen den beiden Streifen sind Zotten eingewachsen, die mehr oder minder grosse Veränderungen zeigen.

Die Schilderung Rohr's trifft mit einer gewissen Einschränkung für manche Stellen auch in unserem Falle zu. Auch hier sieht man stellenweise 2 Fibrinstreifen in genannter Anordnung, an anderen Stellen ist nur einer vorhanden, an wieder anderen sind mehrere parallele Fibrinzüge nachzuweisen; vielfach ist das Bild so, dass die homogen-fibrinösen Massen ohne bestimmte Anordnung über den eigentlichen Fibrinstreifen, d. h. die Grenze zwischen mütterlichem und kindlichem Gewebe, hinaus sich erstrecken und in auf einander folgenden Schnitten bis weit ins Zottengewebe hinein und in einzelnen Zügen bis an die Membrana chorii sich verfolgen lassen. Das ist zum Beispiel in aller Deutlichkeit an der Stelle zu beobachten, die sich makroskopisch von dem umgebenden, normalen Bindegewebe nur durch ein leicht gelbliches Aussehen und derberes Gefüge unterscheidet. Dass es sich thatsächlich um degenerirtes Serotinagewebe handelt, geht daraus hervor, dass manchmal noch einzelne Deciduazellen als solche deutlich zu erkennen sind. (Die Stelle der Serotina, über der die Wucherungen sich vorfinden, ist besonders stark verändert und durch grosse Thrombosen aus-

Digitized by Google

gezeichnet.) Die Zotten sind in die homogene Masse vielfach wie eingeklemmt, ihr Dickendurchmesser hat abgenommen, der intervillöse Raum ist schmal oder ganz aufgehoben und durch Fibrin ausgefüllt, das Zottenepithel ist verloren gegangen, die Gefässe sind nicht mehr zu sehen, das Stroma ist zum Theil zellreicher, enthält ein- und mehrkernige Leukocyten und Zelltrümmer. Gleich Fuoss, Orth, v. Franqué (15), K. Hegar (18) u. A. konnte auch ich die kleinzellige Infiltration des Zottenstromas feststellen (Tafel IV, Fig. 5, g) und halte mit diesen Autoren im Gegensatz zu der Ansicht Fränkel's (16), die Rundzellendurchsetzung der Zotten keineswegs für einen specifisch syphilitischen Befund, da in unserem Falle Lues mit Sicherheit auszuschliessen ist. Andere Zotten zeigen weniger hochgradige Veränderungen, ihre Capillaren sind prall mit Blut gefüllt, vielfach sind kleinere Hämorrhagien im Stroma vorhanden, die Endothelien der Gefässe zeigen zum Theil Wucherung; an den Capillaren tritt das weniger zu Tage, dagegen sind die concentrischen Lumenverengungen durch Wucherung der Intima und Hypertrophie der Media in den grösseren Gefässen der Zottenstämme und der Membrana chorii deutlich zu erkennen (Tafel IV, Fig. 6). Ich möchte an dieser Stelle nicht versäumen, gegenüber Solowij (28), der diese Gefässveränderungen für Syphilis als so typisch ansieht, dass er auch bei Fehlen jeglichen sonstigen Anhaltspunktes die Diagnose auf diesen Befund hin stellt, zu betonen, dass diese Veränderungen auch bei anderen Processen recht häufig vorkommen und insbesondere bei abgestorbener Frucht und retinirter Placenta — wie in seinem Falle — fast regelmässig vorhanden sind, so sich auch regelmässig bei den Fötus papyracei vorfinden. Auf eine Beschreibung der alten Infarcte, deren Bau zur Genüge bekannt ist, kann ich füglich verzichten.

An den gesunden Partien der Placenta, die unmittelbar an erkrankte sich anschliessen, fallen vor allem 2 Dinge auf, eine ungewöhnlich starke Füllung der Capillaren, welche als collaterale Hyperämie erklärt werden muss und ein besonderer Reichthum an jungen Zottenknospen. Sie sind zum Theil halbmondförmig an die Zotte angelehnt, zum Theil sind sie von ovalem oder runden Querschnitt und stehen als freie, ausserordentlich stark gefärbte Inseln zwischen den Zotten. Da man an gesunden Placenten in diesem Alter eine so reichliche Sprossenbildung nicht mehr sieht, da die Wucherung sich haupt-

Digitized by Google

sächlich nur auf die unmittelbare Peripherie des Infarctes erstreckt, so kann man diesen Vorgang kaum anders als eine compensatorische Erscheinung ansehen, derart, dass die noch regenerationsfähigen Zotten Ersatz für die ausgefallenen Ernährungsbezirke schaffen, um den Fötus wieder genügend Nahrung zuzuführen. Durch diese Einrichtung erklärt sich auch die merkwürdige Erscheinung, dass trotz zahlreicher alter Infarcte, also ausgeschaltener Zottenpartien, dennoch in vielen Fällen eine ausreichende Ernährung und Entwicklung des Kindes stattfinden kann. Bei allzu grosser Ausdehnung freilich und bei allzu rascher Entwicklung der Infarcte werden auch diese regenerativen Vorgänge zur Rettung des Kindes nicht mehr ausreichen oder es wird daraus wenigstens eine schwächere Entwicklung der Kinder resultiren, wie das von Lues schon lange bekannt und von Hofmeier, v. Franqué u. A. auch von anderweitigen Erkrankungen nachgewiesen worden ist. Zur Ausbildung dieser Zottensprossen braucht es eine gewisse Zeit; in der Umgebung der ganz frischen Blutextravasate ist von ihnen noch Nichts wahrzunehmen. Dagegen sieht man sie am Rande der alten Infarcte sehr reichlich, von der einfachen soliden Knospe bis zur jungen Zotte mit einem bindegewebigen Stroma und einer Capillare (Tafel IV, Fig. 7), vielfach sind sie auch inmitten nekrotischen Gewebes gelegen. Diese Syncytiumwucherungen als specifisch für Eklampsie-Placenten anzusehen, wie Bulius will, liegt kein Grund vor, sie werden auch an Placenten Nephritischer [E. Martin, Herrmann (17)] gefunden, nach E. Martin sogar an ganz normalen Placenten vom 7. Monat ab.

Wenn wir im Vorausgehenden schon einmal darauf hingewiesen haben, dass die Serotina gerade an den Stellen am stärksten verändert ist, über denen im Placentar-Gewebe sich die Infarcte nachweisen lassen, wenn wir an einzelnen Schnitten continuirlich die degenerativen Veränderungen der Decidua in die Infarcte hinein mikroskopisch verfolgen können, so würden wir, für diese Fälle wenigstens, Steffeck (29) beistimmen müssen, der die Infarcte aus primären Proliferations- und Degenerationsvorgängen in der Decidua hervorgehen lässt. Ohne jedoch auf diese Frage näher einzugehen, und ohne eine andere Entstehungsweise der Infarcte in Abrede stellen zu wollen, möchten wir noch etwas näher die Blutergüsse besprechen, die nach unserem Dafürhalten ebenfalls mit den degenerativen Vorgängen in der Serotina in Verbindung stehen.

Digitized by Google

In unserem Falle bestand eine acute hämorrhagische Nephritis; die Disposition dieser Kranken zu Oedemen und Blutungen ist bekannt. Durch die Beobachtungen Fehlings und Winters, die von vielen anderen Autoren bestätigt wurden, wissen wir, dass Nephritis vorzeitige Lösungen der normal sitzenden Placenta begünstigt. Für die Entstehung der Hämorrhagien in der Serotina sind folgende drei Momente, die mit der Nephritis zusammenhängen, zu beobachten: einmal der erhöhte Blutdruck, der bei allen Nierenerkrankungen in Folge der starken Arterienspannung vorhanden ist, dann die Alteration der Gefässwände, die Störungen in der Ernährung der Gewebe und dann insbesondere, worauf Delore (7) aufmerksam macht, das Vorhandensein von Thrombosen.

Fehling (12) wies als erster auf das ungewöhnlich häufige Vorkommen von weissen Infarcten in den Placenten nephritischer Frauen hin, in den Fällen von v. Weiss (33) u. A., bei denen sich stets Entzündungserscheinungen in der Serotina vorfanden, spielte Nephritis eine grosse Rolle (5 unter 8 Fällen vorzeitiger Placentarlösung bei v. Weiss). Es kann nach dem übereinstimmenden Urtheil aller Forscher keinem Zweifel mehr unterliegen, dass Nephritis zu einer Endometritis deciduae führen kann.

Alle diese drei Momente disponiren zu Gefässrupturen. Da aber auch unter normalen Verhältnissen die uterinen Gefässe frei in die intervillösen Räume einmünden, so sollte man glauben, dass eine gelegentliche Zerreissung von mütterlichen Gefässen keine weitern Störungen hervorzubringen vermöchte. In der That wird sich nach Platzen von kleinen Gefässen die Circulation bald wieder regelmässig hergestellt haben. Anders wenn durch degenerative Vorgänge in der Serotina die Anheftung der Placenta an die Uteruswand eine Schädigung erfahren hat, oder wenn grössere Gefässe rupturiren. Durch das ausströmende Blut werden die Zwischenzottenräume so lange erweitert und das benachbarte uteroplacentare Gewebe comprimirt, bis sich ein Ausgleich des Blutdruckes hergestellt hat oder Gerinnung eingetreten ist. Wir haben in unserm Falle Hämorrhagien in verschiedener Grösse, kleine von Bohnen- bis Wallnussgrösse, sie blieben innerhalb des Gewebes, der Druck zum weitern Durchbruch war zu gering; der Bluterguss an der linken Kante der Placenta musste aus einem Gefässe von höherm Drucke stammen, denn derselbe vermochte nicht nur die ganze linke Seite der Placenta abzulösen, sondern auch noch die

Digitized by Google

Eihäute in weiter Ausdehnung von der Unterlage abzutrennen (cf. Taf. II, Fig. 1). Die Hämatome sitzen zum Theil endometran, zum Theil sind sie jedoch weiter von der Serotina entfernt (2—3 mm) mitten im placentaren Gewebe. Auch die letzteren stammen aus mütterlichen Gefässen; denn einmal ist der Blutdruck in dem fötalen Blutgefässsystem kaum hoch genug (ich [27] berechnete den Druck in den Nabelarterien auf ca. 73 mm Hg, in der Vene beträgt er nach den Untersuchungen von Zuntz und Cohnstein [37] etwa noch die Hälfte, wird also in den zarten Zottenstämmen dem letztern Werthe nahe kommen), dann weil sich an den Zotten keine diesbezüglichen Veränderungen nachweisen lassen, auch kein Zottengewebe zwischen den Hämatomen aufzufinden ist.

Die Blutextravasate sind sämmtlich jüngern Datums, beginnende Organisation lässt sich nur in einigen nachweisen; die letztern sind regelmässig von einem mehrere Millimeter breiten weissgrauen Hof umgeben, an dem, wie die mikroskopische Untersuchung lehrt, die intervillösen Räume verschwunden, die Zotten flach an einander gedrückt und mit einander durch Fibrinmassen verklebt sind; das Epithel ist theilweise oder vollständig zu Grunde gegangen und durch einen hyalinen Saum ersetzt, die Gefässe sind nicht mehr zu erkennen; die hyalinen Massen stammen an solchen Stellen (Höfen) sicher zum grössten Theile von den nekrobiotisch zu Grunde gegangenen Zottenepithelien her und nur zum kleinern Theil von gewucherten und degenerirten Deciduazellen. An den jüngsten Blutergüssen fehlt der Hof; ausser der mechanischen Compression der benachbarten Zotten lassen sich keine Veränderungen nachweisen.

Da auch unter den intraplacentaren Hämatomen die Serotina starke Veränderungen aufweist, könnte man jene als das Primäre und diese als secundäre Erscheinungen ansehen. Da aber die Processe in der Decidua viel ältern Ursprungs sind, die Hämatome theilweise so weit von der Serotina entfernt liegen, dass auch nicht einmal eine Druckwirkung in Betracht kommt, so entbehrt diese Deutung jeder anatomischen Grundlage.

Wir haben die Ursache der pathologischen Veränderungen der Placenta in der Entzündung und Degeneration der Serotina gefunden; es erhebt sich nun die Frage: Sind die kindlichen Eihäute direct in Mitleidenschaft gezogen worden, oder mit andern Worten, lässt sich ein Uebergang der Erkrankung oder des krank-

Digitized by Google

machenden Agens von der Decidua per contiguitatem auf die Zotten und Eihäute nachweisen?

Abgesehen von den Zottenveränderungen, die bereits beschrieben sind und die auf Vordringen der proliferirten und dann degenerirten Serotina und auf Circulationsstörungen zurückzuführen sind, kommen vor Allem zwei Befunde an den Zotten in Betracht, die einen Uebergang wahrscheinlich machen, nämlich die stellenweise kleinzellige Infiltration und die Veränderungen an den Gefässen. Nicht an allen Zotten findet sich die Rundzellendurchsetzung, die meisten Zotten sind frei davon, nur an solchen, die sich inmitten degenerirten Deciduagewebes vorfinden. Der Reiz, der die Veränderungen in der Serotina bewirkte, scheint auch auf die Leukocyten des Fötus anlockend gewirkt zu haben.

Die Veränderungen an den Zottengefässen sind bereits kurz erwähnt, sie bestehen in einer Wucherung der Intima und Media, die sog. fibröse Hypertrophie Franqués, mit concentrischer Einengung oder vollständigem Verschluss des Lumens. Es handelt sich hauptsächlich um Gefässe, die in der Umgebung von Hämorrhagien und Infarcten sich befinden, also an Stellen, an denen längere Zeit Circulationsstörungen (Aenderung des Blutdrucks, Verlangsamung und Erschwerung der Circulation, Stauungen) stattgefunden haben. Auf diese Circulationsstörungen führt v. Franqué (15), nach meiner Ansicht mit gutem Recht, in seinen Fällen die Gefässveränderungen zurück. Man findet zwar auch in ganz gesunden Placenten — Lues schliessen wir hierbei selbstverständlich von vornherein aus — gelegentlich diese „fibrösen Hypertrophien" der Gefässe, allein der Hauptsitz dieser Veränderungen um die Infarcte verleiht dieser Annahme eine gewisse Stütze.

Emanuel und Wittkowski (11) konnten bei der dreimaligen Beobachtung an derselben Frau einen Uebergang von der Decidua auf das Chorion weder bakteriell noch histologisch nachweisen. v. Weiss (33) hat im Falle III (Nephritis, vorzeitige Placentarlösung, degenerative Veränderungen der Decidua mit Infiltration derselben und der obersten Schichten der Uterusmusculatur) „im Chorion einen ziemlich scharf begrenzten Herd starker rundzelliger Infiltration mit Thrombosirung des angrenzenden intervillösen Raumes beobachtet. Die Grundstöcke der angrenzenden Zotten zeigen die gleiche Infiltration". In dem Falle von Donat (8) (Endometritis purulenta in der Schwangerschaft) befand sich auf der uterinen

Digitized by Google

Fläche der Placenta und zwischen Amnion und Chorion Eiter, auch in dem Bindegewebe der Zotten waren Eiterzellen; vom Amnion und der Chorionplatte liegt keine mikroskopische Beschreibung vor. Aehnlich verhält sich der Fall Sentex. Ayers beschreibt eine Amnionitis bei einer Blasenmole. Die ausführlichsten Beschreibungen liegen von Franqué (15) vor. Ausser den an mehreren Fällen beobachteten schon erwähnten Gefässveränderungen fand er in einem Falle (Fall 11, Habil. Schrift) eine entzündliche Erkrankung aller Theile der Placenta: Serotina, Chorionbaum und -Platte und Amnion. Das verdickte Amnion hat sein Epithel zum grössten Theil verloren, der bindegewebige Antheil ist als blauer Saum deutlich erkennbar und zeigt starke kleinzellige Infiltration. Das Chorion ist ebenfalls verdickt und weist eine ausserordentliche Vermehrung seiner zelligen Elemente auf, die vielfach eine perlschnurförmige Anordnung haben. K. Hegar (18) beschreibt mehrere Abortiveier, wo der Entzündungsprocess bei sicher primärer Erkrankung der Decidua auch auf die fötalen Häute und die Zotten übergegriffen hatte.

In unserem Falle liegt das Amnion dem Chorion stellenweise fest auf, stellenweise ist es in einer welligen Linie von demselben abgehoben. Der bindegewebige Theil des Amnions besteht aus einer hyalin erscheinenden welligen Substanz, in der nur mehr wenige spindelförmige Kerne zu sehen sind. Das Epithel ist überall erhalten, ist cubisch, manchmal etwas flacher, ziemlich gut gefärbt. Die Membrana chorii besteht aus theils spindelförmigen, theils rundlichen, mehr oder minder gut gefärbten Zellen. Die Gefässe weisen vereinzelt, namentlich über den Stellen, wo sich stärkere Veränderungen in der Placenta vorfinden, Wucherungen der Intima, erhebliche Verdickungen der Media, auf und zeigen in der Adventitia geringe kleinzellige Infiltration.

In unserem Falle hat also der Erkrankungsprocess von der Serotina aus noch wenig auf Chorion, Zotten und Amnion übergegriffen. Doch ist aus den Veränderungen an den kindlichen Gefässen eine Beeinflussung der fötalen Häute von den maternen degenerativ-entzündlichen Processen aus mit Sicherheit anzunehmen; jedoch haben die Veränderungen nicht so grosse Ausdehnung angenommen, wie in vielen Fällen vorgenannter Autoren.

Besonders interessant ist der Fall IV einer vor Kurzem erschienenen Arbeit von Walthard (32); bei einer Gravidität im 3. Monat waren zwischen kindlichen und mütterlichen Eihäuten

Digitized by Google

Diplostreptokokken; in der Decidua liessen sich verschiedene entzündliche Processe, jedoch keine Mikroben nachweisen, dagegen waren dieselben in Chorion, Zotten und Amnion aufzufinden. Aus den histologischen Befunden geht hervor, dass das Endometrium primär erkrankte und erst secundär die Eihäute in Mitleidenschaft gezogen wurden.

Die Entzündungserscheinungen in der Decidua — und um solche handelt es sich zweifellos — können auf toxisch-chemischer oder auf bakterieller Einwirkung beruhen. In beiden Fällen können die kleinzellige Infiltration, die Degenerationen, die Nekrosen u. s. w. zu Stande kommen. Wir wissen, dass die Nephritis besonders zu Erkrankungen der Decidua disponirt und dass diese Einwirkung kaum anders als auf chemisch-toxischem Wege zu erklären ist. Mit dieser Annahme stimmen die negativen Bakterienbefunde einer Reihe namhafter Autoren (Döderlein [9], Bumm [6], Pfannenstiel, Menge, Gottschalk-Immermann) bei chronischen Endometritiden ausserhalb der Schwangerschaft überein; Bumm (6) ist daher geneigt anzunehmen, dass es chronisch hyperplasirende und chronisch katarrhalische Endometritiden ohne Bakterienwirkung gebe, die auch höchst wahrscheinlich von Anfang an Nichts mit Bakterien zu thun haben.

Da es mir in diesem Falle trotz wiederholter sorgfältiger Untersuchungen nicht gelungen ist, weder in der Serotina, noch in der Vera oder der Reflexa, noch auch in den kindlichen Eihäuten, Mikroben irgend welcher Art nachzuweisen, ist die Annahme wohl gerechtfertigt, dass hier ein Fall der ersten Gruppe (chemisch-toxische Einflüsse) vorliege. Auch andere Untersucher konnten in ihren Fällen keine Bakterien auffinden, so Merttens[1]) (24), v. Weiss (33), v. Franqué (15), K. Hegar (18) u. A.

Mit dieser Annahme liegt es mir natürlich fern, die bakterielle Entzündung der Decidua ganz in Abrede zu stellen, den negativen Befunden der genannten Autoren stehen sowohl bei nicht graviden als bei schwangeren Uteris positive Resultate gegenüber. Küstner fand in 23 Fällen von pathologischem Corpussecret nicht puerperaler Frauen jedes Mal zahlreiche Mikroben, und Boye (4) konnte unter 30 Fällen, unter denen 16 Virgines waren, 19 Mal bei chronischer

1) Merttens fand zwar in 2 Fällen Mikroben, in dem einen Falle oberflächlich sitzende Kokken, in dem andern (Placenta von $4^1/_2$ Monaten) etwas tiefer im Gewebe, aber ohne destructive Veränderungen; beide Mal lag Verunreinigung vor.

Digitized by Google

Endometritis positiven Bakterienbefund erheben, aber 13 Mal unter den 19 Beobachtungen in dem der Oberfläche der Mucosa anhaftenden Schleim.

Emanuel und Wittkowski (10 u. 11) fanden bei ein und derselben Frau bei 3 Aborten Mikroben, merkwürdigerweise jedoch jedesmal eine andere Art, das erste Mal Kokken, das zweite Mal Bacillen (Cultur) und das dritte Mal wieder Kokken, deren Identität mit den erst gefundenen nicht festzustellen war. Es sollen also die verschiedenen Mikroben dieselben Folgen gehabt haben und in der Zwischenzeit vom 1. zum 2. Abortus ein eitriger Fluor in gleicher Weise bestanden haben. Ausserdem war beim 2. und 3. Abortus vorher per vaginam untersucht worden (beim 3. Abortus 4 Wochen dauernder Blutabgang!); auch die Anlegung der Cultur im 2. Falle geschah nicht ganz einwandfrei, da die Stücke der künstlich ausgeräumten Placenta entnommen wurden. Wenn man unter diesen Umständen vielleicht berechtigt ist, an der Beweiskraft dieser Befunde zu zweifeln, so lassen die positiven Bakterienbefunde von Albert (2. u. 3) an 2 unentbunden an Eklampsie Verstorbenen und insbesondere die 2 Fälle (No. III u. IV) von Walthard (32) kaum einen Zweifel an der Möglichkeit des Vorkommens einer Mikrobenendometritis während der Gravidität zu.

II. Fall.

Journ.-No. 655. Anna L., $17^1/_2$ Jahr alt, I p.

Pat. wird am 23. Juli 1902, Nachts 12 Uhr, von der Sanitätscolonne eingeliefert mit der Angabe, dass sie seit 5 Uhr Nachmittags drei Krampfanfälle gehabt und während des Transportes einen vierten bekommen habe.

Durch die Mutter liess sich weiter folgende Anamnese ermitteln: Eltern leben und sind gesund; Pat. ist ausser Rheumatismen nie krank gewesen. Die erste Regel trat mit 14 Jahren ein, war nicht ganz regelmässig, stets 2—3 Tage dauernd; letzte Regel 5. November in gleicher Stärke und Dauer. Während der Schwangerschaft sehr viel Erbrechen.

Im Laufe der Nacht treten wiederholte typische eklamptische Krämpfe auf, die durch Inhalation von Chloroform und Verabreichung von Chloralhydrat per klysma bekämpft wurden.

Die innere Untersuchung ergiebt: Cervix noch in einer Länge von 1,5 cm erhalten, Muttermund für einen Finger durchgängig, der vorliegende Theil ist der Kopf. Um 10 Uhr 55 M. a. m. tritt ein mässig starker Blutabgang ein und es wird daher die Tamponade der Cervix und der Scheide mit Jodoformgaze ausgeführt.

Der Zustand der Pat. verschlimmert sich zusehens. Puls wird sehr frequent und klein, die Athmung rasselnd, die Anfälle wiederholen sich (im Ganzen 15) und um 2 Uhr 15 M. p. m. erfolgt der Exitus letalis.

Digitized by Google

Die anatomische Diagnose lautet (Dr. Oberndorfer): Puerperale Eklampsie, parenchymatöse Nephritis und Oedem der Niere, miliare Blutungen und beginnende Nekrose der Leber, miliare Blutungen in der Hirnrinde. Subacute peribronchiale und bronchopneumonische Tuberkulose in beiden Oberlappen, verkäste Tuberkeln der prämediastinalen Lymphdrüsen, Lungenödem, Milztumor. Gravidität im 10. Monat.

Die Conservirung des Uterus und die Herstellung der Präparate erfolgte genau in derselben Weise wie im ersten Falle.

Nach der Härtung hat der Uterus vom Fundus bis zum Muttermund eine Länge von 28 cm, die Entfernung der Tubenansätze 29 cm, Umfang des Fundus 56 cm. Im l. Ovarium ist ein Corpus lut. verum. Cervix ist noch 1,5 cm lang, Muttermund für 1 Finger bequem durchgängig. Unteres Uterinsegment ist stark gedehnt, die Grenze des inneren Muttermundes ist scharf, das Gewebe der Cervix gegen die Musculatur des unteren Uterinsegmentes deutlich schon makroskopisch abgegrenzt; die Eihäute verlaufen intact über den Muttermund und liegen dem Kopfe glatt an.

Das Kind, weibl., 51 cm, 3350 g, befindet sich in erster Schädellage, ohne Missbildung, Haltung der Extremitäten regelmässig, die Nabelschnur verläuft über den Hals, Haut, ohne Macerationserscheinungen, ist stellenweise mit Meconium bedeckt.

Decidua vera dünn, Reflexa davon nicht mehr zu isoliren. Amnion und Chorion laeve makroskopisch ohne Besonderheiten. Die Placenta sitzt der Innenfläche der hinteren Wand auf, 18 cm lang, nahe vom Fundus nach unten bis zu einer Entfernung von etwa 10 cm vom inneren Muttermund herabreichend; die grösste Breite beträgt etwa 17 cm. Die untere Partie der Placenta ist durch einen 9 cm breiten, 8—11 cm langen und 1—$3^1/_2$ cm dicken Bluterguss von der Unterlage abgelöst; an dem untersten Theile der Peripherie ist auch der Placentarrand etwa in einer Länge von 4 cm abgelöst und der Bluterguss verbreitet sich von hier, an Dicke erheblich abnehmend, unter den Eihäuten bis an den inneren Muttermund. Kleinere Hämorrhagien sind nirgends zu sehen. Im Placentargewebe zerstreut liegen mehrere erbsen- bis kirschgrosse weisse Infarcte.

Mikroskopische Untersuchung: Die Muskelfasern sind stark auseinandergedrängt, die Kerne stellenweise schlecht gefärbt; die Blutgefässe zeigen regelmässigen Bau, gegen die Decidua zu sieht man vereinzelte kleinere Hämorrhagien zwischen dem Muskel-

Digitized by Google

gewebe. Die Decidua vera ist dünn, hat nur wenig unversehrte Deciduazellen; die meisten sind schlecht gefärbt und haben einen unregelmässig gestalteten Kern, viele sind degenerativ völlig zu Grunde gegangen; kleinere Blutansammlungen sind vereinzelt zu sehen, vielfach in ein feines Fibrinnetz eingebettet. Das Chorion zeigt einen welligen Bau, enthält nur wenig Kerne und ist theilweise hyalin degenerirt. Das Amnionepithel ist stellenweise noch erhalten, an andern sind die Zellen geschrumpft oder abgefallen.

Der Bau der Serotina weicht nur wenig von dem der Vera ab. Die Deciduazellen sind stellenweise noch ziemlich gut erhalten, zum grössern Theil weisen sie ebenfalls Rückbildungserscheinungen auf oder sind einer völligen hyalinen Degeneration anheimgefallen. Der Nitabuch'sche Fibrinstreifen hat verschiedene Breite, ist nicht scharf gegen die Serotina abgegrenzt. Vereinzelt finden sich kleine frische Hämorrhagien. Von grössern Thrombenbildungen ist nichts zu sehen, ebenso fehlt kleinzellige Infiltration vollständig (keine diffuse und keine herdförmige).

Die Zotten sind zum grössten Theile gut erhalten, die Kerne des Stromas sind manchmal etwas schwach gefärbt, die Capillaren sind mit Blut gefüllt, nur einzelne ohne stärkere Wucherung verödet. In den grössern Gefässstämmen der Basis chorii weisen einzelne Gefässe stärkere end- und mesarteritische Wucherungen auf, spärliche sind völlig obliterirt. Das Syncytium der Zotten ist im Allgemeinen gut erhalten, vielfach zeigt es, ebenso wie in dem ersten Falle auffallende Wucherungen, kräftig tingirt, in Form von Lamellen und Knospen. In dem Gewebe neben den weissen Infarcten — die den typischen Bau zeigen — ist dieses Bild vielfach am ausgeprägtesten. In der unmittelbaren Umgebung des grossen Hämatoms hat das Gewebe durch Druck gelitten, in grösserer Entfernung davon besteht starke Hyperämie der intervillösen Räume und der Zotten.

Wenn wir den mikroskopischen Befund noch einmal kurz zusammenfassen, so finden wir, abgesehen von den regressiven Veränderungen in der Decidua und fötalen Eihäuten, die jedoch den um das Ende der Schwangerschaft gewöhnlichen Grad kaum viel übersteigen und, abgesehen von den alten Infarcten und den vereinzelten kleinen Hämorrhagien, als pathologischen Befund nur das grosse retroplacentare Hämatom, das zur vorzeitigen theilweisen Ablösung der Placenta ge-

Digitized by Google

führt hat. Seine Aetiologie ist dieselbe wie im ersten Falle. Dagegen fehlen in unserm Falle vollständig alle Entzündungsvorgänge mit Rundzelleninfiltration und Nekrosen, ebenso ausgedehnte Thrombosen. Es braucht daher auch nicht Wunder zu nehmen, wenn das Suchen in den Geweben nach Bakterien erfolglos war.

In beiden Fällen haben wir eine klinisch annähernd gleich schwere, tödtlich endigende Eklampsie, in beiden Fällen eine vorzeitige Ablösung der Placenta durch ein retroplacentares Hämatom; in dem einen Falle starke Entzündungserscheinungen in der Decidua, die sich auf Myometrium und fötale Eihäute theilweise fortsetzen, in dem anderen Falle von all dem nichts zu entdecken. Und dennoch wird wohl dieselbe Noxe die Eklampsie herbeigeführt haben.

Wenn vielleicht der erste Fall manchem geeignet erscheinen möchte, die Albert'sche (3) Theorie, die auch H. Müller (25) vertritt, dass die Eklampsie auf einer latenten Mikrobenendometritis beruhe, zu stützen, so hüte ich mich wohl, ihr diese Deutung zu geben; denn, selbst positiven Bakterienbefund angenommen, hätte ich, da mir Cultur, da mir ein einigermassen verwerthbares Thierexperiment fehlte, noch lange nicht den Nachweis erbracht, dass die Mikroben thatsächlich die Krankheitserreger sind und nicht etwa nur harmlose Schmarotzer. Mein zweiter Fall müsste meine Annahme schon wieder erschüttern. Uebrigens scheinen Befunde wie bei meinem 2. Falle, d. h. Fehlen jeglicher Entzündungserscheinungen bei Eklampsie, keineswegs sehr selten zu sein; so ist in derselben Dresdener Klinik, von der jetzt die infectiöse Hypothese ausgeht, unter etwa 8 Fällen von Eklampsie, die unentbunden zu Grunde gingen und bei denen die Placenta in situ genau mikroskopisch untersucht wurde, nur in einem einzigen Falle (Ip. Ende des 9. bis Anfang des 10. Monats in Leopold's Atlas Uterus und Kind, Text S. 60) kleinzellige Infiltration, das erste und auffälligste Zeichen einer Infection, gefunden worden. Ich erkläre mir die Entzündungsprocesse im Endometrium in meinem Falle auf chemisch-toxischer Einwirkung; die Toxine des Fötus haben die Infiltrationen und Degenerationen in der Decidua hervorgerufen. Aber ebensowenig jedesmal die Leber ergriffen oder wenigstens nicht gleich stark afficirt ist, ebenso können Veränderungen in der Decidua fehlen und fehlen scheinbar sehr oft.

Digitized by Google

Zum Schlusse ist es mir eine angenehme Pflicht, meinem hochverehrten Chef, Herrn Geheimrath v. Winckel, für die gütige Ueberlassung der Fälle und Durchsicht der Arbeit meinen verbindlichsten Dank auszusprechen.

Literaturverzeichniss.

1. Ackermann, Der weisse Infarct der Placenta. Virchow's Archiv. 1884. Bd. 96. S. 439.
2. Albert, W., Latente Mikrobenendometritis in der Schwangerschaft, Puerperalfieber und dessen Prophylaxe. Dieses Archiv. Bd. 63. H. 3. Ferner Centralblatt f. Gyn. 1901. No. 25. S. 711.
3. Derselbe, Verhandlungen der deutschen Gesellschaft f. Gynäkologie zu Giessen. 1901. S. 533 u. 597. Ferner: Die Aetiologie der Eklampsie. Dieses Arch. Bd. 66. H. 2.
4. Boye, C. A., Zur Aetiologie der Endometritis. Centralbl. f. Gyn. 1896. No. 10.
5. Bulius, cfr. Fehling No. 13.
6. Bumm, Zur Aetiologie der Endometritis. 6. Congress der deutschen Gesellschaft f. Gyn. Wien. 1895.
7. Delore, Placenta normal et Placenta thrombosé. L'Obstétrique. Janv. 1899. p. 1—26.
8. Donat, Ueber einen Fall von Endometritis purulenta in der Schwangerschaft. Dieses Arch. Bd. 24. 1884.
9. Döderlein, Die Beziehungen der Endometritis zu den Fortpflanzungsvorgängen. Verhandlungen des 6. Congresses d. deutschen Gesellsch. für Gyn. Wien. 1895.
10. Emanuel, R., Endometritis in der Gravidität. Centralbl. f. Gyn. 1894. No. 29 u. Zeitschr. f. Geb. u. Gyn. Bd. 31, ferner Bd. 36. H. 3. 1897.
11. Emanuel, Wittkowsky u. J. Veit, Ueber Endometritis in der Gravidität. Zeitschr. f. Geb. u. Gyn. Bd. 32.
12. Fehling, H., Ueber habituelles Absterben der Frucht bei Nierenerkrankungen der Mutter. Dieses Arch. 1885. Bd. 27. S. 300. Ferner: Weitere Beiträge zur klinischen Bedeutung der Nephritis in der Schwangerschaft. Dieses Arch. Bd. 39. H. III. S. 468.
13. Derselbe, Eklampsie. Verhandlungen der deutschen Gesellschaft f. Gyn, zu Giessen. 1901.
14. v. Franqué, Otto, Ueber histologische Veränderungen in der Placenta und ihre Beziehungen zum Tode der Frucht. Zeitschr. f. Geb. u. Gyn. Bd. 37. 1897.
15. v. Franqué, Otto, Anatomische und klinische Beobachtungen über Placentarerkrankung. Habil.-Schrift. Stuttgart. 1894. — Endarteriitis obliterans der Placentarzotten beim lebenden Kinde. Zeitschr. f. Geb. u. Gyn. Bd. 46. H. 1.
16. Fränkel, Ernst (Breslau), Ueber Placentarsyphilis, Dieses Arch. Bd. 5. Heft 1. 1873.
17. Hermann, cfr. Fehling No. 13.

Digitized by Google

18. Hegar, K., Pathologisch-anatomische Beiträge zur Lehre vom Abort. Hegar's Beiträge z. Geb. u. Gyn. Bd. 6. H. 2. S. 137. 1902.
19. Hofmeier, Die menschliche Placenta. Wiesbaden. 1890.
20. Klein, Gust., Die Entwickelung und Rückbildung der Decidua. Zeitschrift f. Geb. u. Gyn. Bd. 22.
21. Derselbe, Zur Entstehung der Placenta marginata, in Hofmeier's: Die menschliche Placenta.
22. Küstner in Müller's Handbuch der Geburtshülfe. 1889. Bd. II.
23. Leopold, Uterus und Kind. Atlas und Text. 1898.
24. Merttens, Beiträge zur normalen und pathol. Anatomie der menschlichen Placenta. Zeitschr. f. Geb. u. Gyn. Bd. 31.
25. Müller, Ueber die Entstehung der Eklampsie. Dieses Archiv. Bd. 66. Heft 2. 1902.
26. Rohr, Die Beziehungen der mütterlichen Gefässe zu den intervillösen Räumen der reifen Placenta, specieller zur Thrombose derselben. Virch. Archiv. 1889. Bd. 115.
27. Seitz, Ludwig, Ueber Blutdruck und Circulation in der Placenta, über Nabelschnurgeräusch, insbesondere dessen Aetiologie und klinische Bedeutung. Volkmann's Sammlung klin. Vorträge. No. 320.
28. Solowij, Zur Kenntniss der pathologischen Anatomie der Placenta. Monatsschr. f. Geb. und Gyn. Bd. 16. H. 4. Oct. 1902.
29. Steffeck, Der weisse Infarct der Placenta in Hofmeier's: Die menschliche Placenta. Wiesbaden. 1890.
30. J. Veit, Ueber Endometritis decidua. Volksmanns Sammlung klin. Vorträge. No. 254. 1885.
31. Derselbe, Müller's Handbuch der Geb. Capitel: Vorzeitige Placentarlösung.
32. Walthard, Die bakteriotoxische Endometritis. Zeitschr. f. Geb. u. Gyn. Bd. 47. H. 2. 1902.
33. v. Weiss, Ueber vorzeitige Lösung der normal sitzenden Placenta. Dieses Archiv. Bd. 46. H. II. 1894.
34. v. Winckel, Vortrag in der Gesellsch. für Physiologie und Morphologie zu München am 3. Juni 1902.
35. Winter, Zur Lehre von der vorzeitigen Placentarlösung bei Nephritis. Berichte über die Verhandlungen der Gesellschaft für Gyn. u. Geb. z. Berlin. Zeitschr. f. Geburtsh. u. Gyn. XI. 1885.
36. Wiedow, Ueber den Zusammenhang zwischen Albuminurie und Placentarerkrankung. Zeitschrift für Geburtsh. u. Gynäkol. Bd. XIV. H. II. S. 387. 1888.
37. Zuntz u. Cohnstein, Arch. f. d. ges. Physiologie. Bd. 34 u. 42.

Erklärung der Abbildungen auf Tafel II, III u. IV.

In Figur 1 sind die Einzelheiten schon in der Abbildung selbst genauer bezeichnet. Zu erwähnen wäre noch die starke Drehung des Kopfes nach der rechten Seite. Die unterste Partie der Eihäute ist nicht ganz richtig wiedergegeben, da die Eihäute dem Kopfe fast vollständig anlagen.

Digitized by Google

Figur 2 stellt einen Schnitt parallel zu dem Medianschnitt dar, der durch den Rand des grossen Blutextravasates geführt ist. Man sieht, wie der Rand der Placenta und die Eihäute theilweise durch das Hämatom abgehoben sind, mitten im Placentargewebe sind 2 alte Infarcte und 2 ganz frische kleinere Blutergüsse ohne Höfe zu sehen.

Figur 3 stellt ein Uebersichtsbild dar. Die kleinzellige Infiltration ist hier diffus in den tieferen Partien der Serotina und erstreckt sich in die Muscularis hinein fort, a. kleinzellige Infiltration, b. Nitabuch'scher Fibrinstreifen von ungewöhnlicher Breite, c. Zottendurchschnitte, deren Epithel verloren gegangen ist, im Stroma kleine Capillaren, d. intervillöse Räume. mit Fibrinmassen ausgefüllt, e. der Länge nach getroffenes Gefäss der Muscularis.

Figur 4. Nekrotischer Herd, hart unter der Muscularis, in der Mitte ein thrombosirtes Gefäss (a) mit einer homogenen Masse und Detritus ausgefüllt, das Gewebe der nächsten Umgebung ist nekrotisch, circuläre Anhäufung von Zelltrümmern und Lymphocyten (b).

Figur 5. Schnitt durch die ganze hier abnorm breite Serotina mit einem kleinen Stück Muscularis auf der einen und einem Stücke Zottengewebe auf der anderen Seite. a. Gefässe in der Muscularis. b. Welliges Fibrin. c. Gelbliche homogene Massen, welche zwischen dem streifigen Fibrin gelegen sind, die vermuthlich von alten Hämorrhagien herrühren. Von regelmässigen Deciduazellen ist Nichts mehr zu sehen. Bei d kleinzellige Infiltration. e. der Nitabuch'sche Fibrinstreifen, der die Zotten ziemlich scharf abgrenzt, gegen die Serotina zu strahlt er vielfach in das wellige Fibrin aus, bei f gehen Querbalken von ihm ab und verzweigen sich in den intervillösen Räumen, umfassen die Zotten (g), die kleinzellig infiltrirt, ohne Epithel, zusammengepresst sind. Bei h sieht man verschiedene junge, stark tingirte Zottensprossen inmitten des degenerirenden Gewebes.

Figur 6. Schnitt durch einen grösseren Zottenstamm (a), der neben alterirtem Zottengewebe gelegen ist. b. verschiedene Gefässe, theilweise ganz obliterirt, Endarteritis und fibröse Hypertrophie v. Franqué's. c. Gefässdurchschnitte mit Blut. Bei d Anhäufung von Rundzellen. e degenerirtes Zottengewebe, Zottenreste noch erkennbar. f. 2 junge Zottensprossen. Das übrige Bild stammt aus einer Stelle der Placenta, die makroskopisch die Farbe und Consistenz des Hofes um das Hämatom (cfr. Fig. 1) hatte. Man sieht überall im Gewebe die homogenen Balken (1), an denen sich nicht mehr feststellen lässt, ob sie degenerirtes gewuchertes Deciduagewebe sind oder ob es sich um nekrotisch zu Grunde gegangenes Syncytium mit Verklebung der Zotten handelt. In 2 sieht man zu Grunde gehende Zotten. 3 starke Füllung der Capillaren. 4 unregelmässige Syncytiumknospen.

Figur 7. Syncytienknospen in verschiedener Entwicklung, Stelle neben einem Infarcte. a. Solide Knospe, b. zeigt in der Mitte schon Stromagewebe, c. Sprosse auf einer gequollenen und zu Grunde gehenden Zotte. d. Zotten ohne Epithel, Stromazellen gequollen, Kerne theilweise ausgefallen, Bindegewebe fibrinös entartet.

Digitized by Google

(Aus der Universitäts-Frauenklinik zu Kiel.)

Anatomische und klinische Beiträge zur Vaporisation des Uterus.

Von

Dr. **H. Fuchs**,
Oberarzt der Klinik.

(Mit 1 Abbildung im Text.)

In der Geschichte der gynäkologischen Wissenschaft bietet das letzte Jahrzehnt auf therapeutischem Gebiete unverkennbar die Reaction gegen den mehr radical-operativen Charakter früherer Epochen in dem Hervortreten von Bestrebungen, die theils ein direct antioperatives Gepräge tragen, theils auch darauf hinausgehen, bei nothwendigen chirurgischen Eingriffen einer möglichst weitgehenden Erhaltung der Geschlechtsorgane sich zu befleissigen. Zu den ersteren zählt die Einschränkung der Indicationen für die Fixation des retroflectirten Uterus, hervorgegangen aus den Einwänden, die mit Recht gegen die klinische Bedeutung einfacher Lageanomalien gemacht worden sind, hierher gehört ferner die Reserve gegenüber Amputationen und Resectionen am Collum uteri, wenn es sich um Frauen im productiven Alter handelt, endlich auch die Bewegung, die sich mit Erfolg gegen alle die Operationen wendet, die bei kleineren gynäkologischen Leiden (Erosion, Cervixrisse, leichtere Stenosen des Collum uteri) deswegen unternommen wurden, um eine vermeintlich durch sie bedingte Reflex-Neurose zur Heilung zu bringen.

Auf dem Gebiete conservirender Chirurgie wäre u. A. zu nennen die vorzugsweise von A. Martin und Olshausen angestrebte Enucleation von Myomen mit Erhaltung des Uterus, vor Allem aber jene bei Operationen am Genitale (Amputatio uteri

Digitized by Google

supravaginalis. Exstirp. uteri totalis) auf möglichste Conservirung der Eierstöcke abzielenden Bestrebungen, die erst neuerlich wieder durch Werth[1]) wirksame Förderung erhalten haben.

Dass nicht nur der Fortfall der Ovarien bestimmte psychische und nervöse Störungen im Gefolge hat, die heute seit Glaevecke's (1), Untersuchungen unter dem Namen der „Ausfallserscheinungen" bekannt sind, sondern dass auch die Uterusexstirpation in nahezu gleicher Häufigkeit nachtheilige Einflüsse in demselben Sinne ausübt, darf heute als erwiesen gelten und es ist somit jedes Verfahren einer Prüfung werth, das auf Erhaltung des Uterus Aussicht eröffnet.

Von diesem Gedanken ausgehend haben wir vor 3 Jahren der namentlich gegen rebellische uterine Blutungen empfohlenen Vaporisation in der Klinik Eingang verschafft in der Hoffnung, damit der conservirenden Therapie ein weiteres Feld einzuräumen. Wie sich unsere Erfolge nun an einem auf über 100 Fälle angewachsenen Material gestaltet haben, soll in Folgendem darzustellen versucht werden.

Zuvor einige einleitende Worte über die Entstehung und Ausbildung der Methode. Snegnireff (2) war der Erste, der seine Beobachtung über die styptische Wirkung des strömenden Wasserdampfes, gewonnen an chirurgischen Objecten, auf gynäkologischem Gebiete verwerthete und über gute Erfolge bei der hämorrhagischen Endometritis gelegentlich des Moskauer Congresses berichten konnte. Das primitive Instrumentarium Snegnireff's, der sich eines einfachen Uterus-Katheters zur Einleitung des Dampfes bediente, hat im Laufe der Jahre mehrfache Verbesserungen erfahren, deren Einzelheiten heute kein allgemeines Interesse mehr beanspruchen können. Als die wichtigste Forderung die an den Apparat zu stellen war, ergab sich bald die Vermeidung aller Metalltheile an dem im Uteruscavum liegenden Abschnitt desselben, da hier sonst an Stelle gleichmässiger Verbrühung circumscripte Wandnekrosen durch Contactwirkung des heissen Katheters zu erwarten waren und auch thatsächlich beobachtet wurden [Pitha (3), v. d. Velde (4), Verfasser (5), (21).

Zu systematischer Anwendung gelangte die Vaporisation in

---

1) Werth, Untersuchungen über den Einfluss der Erhaltung des Eierstocks auf das spätere Befinden der Operirten nach der supravaginalen Amputation und vaginalen Totalexstirpation des Uterus. Klin. Jahrbuch. 1902. Band IX.

Digitized by Google

unserer Klinik erst, als ein von Dührssen angegebenes Verfahren die völlige Isolirung des dampfzuleitenden eng kalibrirten Metallrohres (A) ermöglichte, indem dieses in ein aus Celluvert bestehendes Schutzrohr B eingeführt wird. [Vgl. d. Abbild[1]).] Für Fälle, in denen eine digitale Austastung vorausgeschickt wird, genügt das Schutzrohr B (11—12 mm) nicht zur Deckung der Cervicalwände, die vom rückströmenden Dampfe nicht getroffen werden dürfen.

Für diesen Gebrauch hat Dührssen daher durch das Medicinische Waarenhaus (Berlin) auch ein dickeres Schutzrohr (B_1) von 17—18 mm Stärke anfertigen lassen, welches den Anforderungen an Cervix-Schutz vollständig genügt. Auch bei Verwendung des Rohres B_1 empfiehlt es sich das eng kalibrirte Metallrohr A beizubehalten, da bei weiterer Lichtung dieses letzteren die Widerstände für den Dampfstrom zu gering sind, um die erforderliche hohe Spannung desselben im Kessel (115—120° C.) zu erreichen und während der Anwendungsdauer zu erhalten. (Der abgebildete Kessel ist der von Pincus angegebene, er functionirt sicher und gleichmässig.)

Ueber die Frage, wie im Einzelnen bei der Vaporisation technisch zu verfahren sei, haben sich jetzt bei uns eine Reihe von Grundsätzen ergeben, die theils aus experimentellen, theils aus klinischen Beobachtungen abgeleitet sind.

Am Abend vor der Operation wird die Länge des Cervicalcanals sowie die Gesammtsondenlänge des Uterus bestimmt und ein Tupelostift eingelegt. Wir haben uns dieser nie von Infection gefolgten vorbereitenden Maassnahme auch in solchen Fällen bedient, wo keine Digital-Austastung vorgesehen war. Die mit der Quellung des Stiftes einhergehende Auflockerung der Cervixwände gestattet auch in Fällen von chronischer Metritis mit Betheiligung des Collums schnelle und schonende Erweiterung des Halskanals bis zur Durchgängigkeit des Schutzrohres (ca. 12 mm).

Die Dosirung der Dampfapplication nach Zeit und Temperaturgraden haben auch wir im Einklang mit den Ergebnissen der sehr verdienstvollen ersten Sammelforschung über Vaporisation von Pincus (6) dahin erprobt, dass hohe Temperaturen (115° bis 120° C.

1) Ich füge eine Text-Abbildung des Apparates bei, weil diese bisher nirgends gegeben worden ist.

Digitized by Google

im Kessel) bei kurzer Zeitdauer (30—45 Secunden; selten mehr) die besten Resultate geben.

Die bei diesem Vorgehen schnell eintretende Schorfbildung verhindert den Dampf, die Wand in zu grosser Tiefenausdehnung zu verätzen, während bei längerer Anwendung niedrigerer Temperaturen (100—110 °) die Hitzewirkung langsam in die Tiefe dringt, hierbei die Drüsenmatrices in der Grenzmusculatur zerstören und zu Verwachsungen gegenüber liegender Wandabschnitte führen kann. Der folgende Fall, den mir Herr Geheimrath Werth aus seinen Privatjournalen freundlichst zur Verfügung stellte, möge das Gesagte klinisch erläutern:

Figur 1.



A Dampfzuleitungsrohr
B B_1 Schutzrohre aus Celluvert } nach Dührssen.
C cf. Text S. 107, D cf. Text S. 107, E Kessel (nach Pincus).

Digitized by Google

Priv. J.-No. 3008. Fr. K., Gutsbesitzersfrau, 45 J., V p. Diagnose: Endometritis haemorrhagica, Metritis chronica. Wegen anteponirender, sehr reichlicher und langdauernder Menstrualblutungen sind schon folgende Eingiffe ausgeführt:

3. 1. 96. I. Abrasio mucosae. Liq. ferri sesquichlor.-Aetzung. Sondenlänge des Uterus damals 10 cm.

December 1896. Intrauterine Galvanisation (6 Sitzungen bei 70 bis 75 M.-A. Anode im Uterus.)

Februar 1897. II. Abrasio mucosae. 2 mal 50 proc. Chlorzink-Aetzungen.

6. 2. 99. III. Abrasio mucosae. Liq. ferri sesquichlor.-Aetzung.

Stets nach den Eingriffen nur vorübergehende Regelung der Menstruation. Aus Anlass einer Dauerblutung von Anfang April bis 10. 5. 00 wieder in die Privatklinik aufgenommen. Tupelostift. Austastung. Curettage. Vaporisation. Verwendung des dicken Schutzrohres und eines weit kalibrirten Dampfzuleitungsrohres. Bei Verwendung des letzteren (vergl. das oben Gesagte) steigt die Kesseltemperatur nur auf 103 bis 105° C. Es wird daher mit dieser Temperatur 2 Minuten lang vaporisirt. Darauf bei Menostase vorzüglich erholt bis Mitte November 1900. Heftige Uteruskoliken. Sondirung ergiebt Atresie 2—3 cm oberhalb des Orific. ext. Sprengung derselben durch Bougies. Hämatometra entleert, die 200 ccm Blut enthält. Sondenlänge des Uterus damals 12 cm. Menostase bis 27. 4. 01. Atresie wieder eingetreten. Nochmalige Sondirung und Entleerung retinirten Blutes. Dasselbe am 7. 9. 01. Darauf Wiederkehr sehr starker Menstruationen und heftiger Schmerzen im Unterleib. Patientin wünscht dringend die Vermeidung einer Radicaloperation. Daher am 26. 2. 02 nochmalige Vaporisation, nachdem die Stenose am Orific. intern. durch 2 maliges Einlegen von Tupelostiften erweitert ist. Dampfeinwirkung bei 120° Kesseltemperatur, 70 Secunden lang, unter Anwendung verschiedener Rohrstellungen. — Nunmehr endgültige Menopause. 11. 5. 02. Uterus in toto erheblich verkleinert. Innerer Muttermund für Sonde III passirbar. Sondenlänge von 12 auf 8 cm reducirt. Beschwerdeloses Klimacterium.

Letzter Bericht: Herbst 1902.

Der angeführte Fall kann, wie er ein klassisches Beispiel für den rückfälligen Charakter der präklimacterischen Blutungen ist, zugleich als Paradigma der Vaporisation in ihrem die Exstirpation des endometritisch-metritischen Uterus umgehenden Effecte gelten.

Wie Flatau (7) konnte auch ich (l. c.) an Versuchen mit Leichen-Uteris feststellen, dass es sich in der That nicht um Einwirkung hochgespannter Dämpfe auf das Endometrium handelt, sondern dass die Abkühlung, die der Dampf auf der Strecke vom Kessel bis zum Uterusinnern zu erleiden hat, immerhin so stark ist, dass hier meist nur heisses Condenswasser (von 90° und darüber), in feinste Tröpfchen versprüht, zur Einwirkung gelangt, höchstens aber auf Dampf von 100° C. zu rechnen ist, wenn wir Kesseltemperaturen von 120° und darüber verwenden.

Von besonderer Wichtigkeit für die Gleichmässigkeit der Wir-

Digitized by Google

kung ist die Lage des Vaporisationsrohres im Uterus. Den Beweis hierfür konnte ich schon früher an einem Uterus erbringen, der vor der Totalexstirpation vaporisirt worden war (l. c.). Hier fanden sich die oberhalb des inneren Muttermundes gelegenen Strecken, die durch das eng sich anschliessende Rohr gedeckt waren, völlig unbeeinflusst. Das Gegenstück hierzu lieferte mir ein kürzlich gewonnenes Uterusprăparat. Hier hatte ich, bevor ich zur Exstirpation (wegen Carc. colli) schritt, die Vaporisation in der Weise (nach vorheriger Curettage) vorgenommen, dass ich nach Messung der Corpus- und Cervixlänge die Rohrmündung zunächst auf 1 cm vom Fundus entfernt einstellte, dann unter allmählichem Zurückgehen mit dem Rohre bis $^1/_2$ cm oberhalb des inneren Muttermundes anlangte, ein Verfahren, welches wir jetzt grundsätzlich bei jeder Vaporisation anwenden. (Im Ganzen 30 Secunden bei 120 ° C.)

Der Erfolg war eine gleichmässige Verschorfung des Endometriums einschliesslich der oberhalb des Orif. internum gelegenen Partien, wie sich auch mikroskopisch an Schnitten aus verschiedener Höhe der Wand nachweisen liess.

Hiermit ist also ein zweiter Beweis für die Gültigkeit unserer Vorschrift gebracht, unter allmählicher Zurückziehung des Rohres vom Fundus bis zur Cervixgrenze oder doch bis zu deren Nähe das Endometrium dem Dampfstrom auszusetzen[1]).

Erwähnt zu werden verdient ferner, dass auch seitliche Bewegungen des Rohres nicht unterlassen werden dürfen, wenn eine gleichmässige Beeinflussung der Wände bis in die Seitenkanten und Tubenecken hinein resultiren soll. In Fällen mit enger Corpushöhle oder schlaffen Wandungen empfiehlt sich ferner ein von den Bauchdecken aus auf den Fundus ausgeübter Druck, der eine mässige Erweiterung des Lumens bewirkt und zugleich eine Controle über die Art und Dauer der meistens recht kräftigen Contraction gestattet.

Im Gegensatz zu der Mehrzahl der Gynäkologen haben wir grundsätzlich jeder Vaporisation eine je nach der Beschaffenheit der Mucosa mehr oder weniger gründliche Abrasio vorausgeschickt und ich möchte an dieser Stelle nochmals in Erwägung theoretischer und practischer Gründe für die Combination derselben mit der Vaporisation eintreten. Handelt es sich darum, den Gehalt der

1) Noch kürzlich hatte ich wieder Gelegenheit, an einem ante exstirp. vaporisirten Uterus die gleichmässige Dampfeinwirkung bei dieser Anwendungsart und bei Beachtung der noch zu beschreibenden Cautelen bestätigt zu finden. (Anm. b. d. Correctur.)

Digitized by Google

sich regenerirenden Schleimhaut an Blutgefässen und Drüsen in engere Grenzen zu bannen, so wird eine kräftigere Wirkung zu erwarten sein, wenn wir das ätzende Agens auf diejenige Zone appliciren, von der die Restitution der Schleimhaut ausgeht, id est auf die tiefere, die Drüsenstümpfe beherbergende Schicht. Vaporisirt man ohne vorher ausgeschabt zu haben, so entzieht sich die Beschaffenheit des zu behandelnden Bodens jeder Beurtheilung, da die Dicke der Schleimhaut in weiten Grenzen variirt. Erst nach vorausgeschickter Schabung, deren Material nach Quantität und Qualität weitere Anhaltspunkte bietet, ist man über die Beschaffenheit der nun mit Dampf zu beschickenden Fläche weit besser orientirt und kann, was man ihr an ätzender Wirkung wird zumuthen können, eher beurtheilen. Auch kommt z. B. bei der nicht seltenen fungösen Form der hyperplasirenden Endometritis so unregelmässig wulstige und faltige Schleimhautbekleidung vor, dass der unter verhältnissmässig geringem Druck strömende Dampf wohl die Faltenerhebungen, nicht aber die Faltenthäler treffen wird und eine ungleichmässige Benetzung die Folge sein muss. Endlich ist bekannt, wie bei der mit chronischer Metritis complicirten Endometritis die Ausläufer des Drüsenkörpers oft in erheblicher Tiefe der Muskelgrenzschicht noch anzutreffen sind, wo sie der Dampfeinwirkung ohne vorherige Entfernung der der Curette weichenden Schleimhautschichten entgehen müssen. Füge ich hinzu die oft genug vitale Wichtigkeit mikroskopischer Schleimhautanalysen, so glaube ich Alles, was zu Gunsten der Verbindung einer Abrasion mit der Vaporisation gesagt werden kann, vorgebracht zu haben. Dass gegen dieselbe keine Gründe — etwa im Sinne einer zu tief gehenden Wirkung — vorliegen, geht aus unseren noch zu erörternden klinischen Resultaten zur Genüge hervor.

Für besonders wichtig halte ich die Sorgfalt, mit der auf exacte Blutstillung und Trockenlegung der Uteruswand vor dem Beginn der Dämpfung Bedacht genommen werden muss. Gründliche Ausspülung, Absaugen der überschüssigen Spülflüssigkeit und nachfolgende Abtrocknung des Endometriums mit dicken Wattestäben sind unerlässlich. Besteht dann noch Blutung, so ist von der Anwendung tiefer ätzender Styptica (etwa des Ferr. sesquichlorati) abzusehen, da durch sie der Cervicalcanal unwegsam wird für die Einführung des Vaporisationsrohres. Nachdem wir eine Zeit lang 50 proc. Chlorwasser angewandt haben, gebrauche ich jetzt fast ausschliesslich das reine Wasserstoff-Superoxyd,

Digitized by Google

welches jede Blutung sicher zum Stillstand bringt. Der dabei entstandene Schaum wird vorsichtig mit Wattestäben ausgewischt. Nachdem der Dampf im Kessel die gewünschte Spannung erreicht hat, was durch vorübergehende Compression des Dampfrohrschlauches mittelst einer Polypen-Zange leicht beschleunigt werden kann, wird das Schutzrohr (B), und darauf in dieses das Dampfrohr (A) unter Abklemmen des Schlauches bei C eingeführt, die Passage des Dampfes freigegeben und erst zu zählen begonnen, wenn das rückströmende Condenswasser bei D zu Tage tritt (vergl. Fig. 1). Das beste Kriterium für sicher erreichte Blutstillung erblicke ich in dem Verhalten des Condenswassers, welches nicht die Farbe starker Bouillon haben darf, sondern nahezu farblos aus dem Schutzrohr abströmen muss.

Der Eingriff setzt in der von uns geübten Weise die Anwendung der allgemeinen Anästhesie voraus; die genaue Palpation der Adnexa, die Aufschliessung des Uterus — nicht selten bis zur Fingerdurchgängigkeit — und endlich die aus mehreren Technicismen zusammengesetzte Operation lassen sich ohne Narkose nicht mit hinreichender Sorgfalt ausführen.

Pincus befürwortet den Verzicht auf die Narkose mit der Begründung, dass, wenn im wachen Zustande von der Patientin Schmerzäusserungen während der Dampfeinwirkung gemacht werden, diese auf Betheiligung der Adnexa hinweisen und die Unterbrechung der Vaporisation verlangen.

Demgegenüber möchte ich einwenden, dass es erstens nicht rathsam erscheint, ein so stark subjectives Moment wie die Schmerzäusserung zur Richtschnur therapeutischen Vorgehens zu machen und dass ferner, wenn auf Grund nicht palpabler aber doch bestehender anatomischer Veränderungen in den Adnexen Schmerzempfindung während der Vaporisation laut wird, die Grenze des „non nocere“ gewöhnlich schon überschritten sein dürfte.

Unter den neueren Publicationen tritt nur Blacker (19) und bedingt auch Steinbüchel (18) für Anwendung der Narkose ein.

Ich bin auf die Technik des Verfahrens etwas genauer eingegangen, weil ich aus unseren klinischen Resultaten die Ueberzeugung gewonnen habe, dass unsere Handhabung Ungleichmässigkeit der anatomischen Wirkung und damit Unsicherheit des klinischen Erfolges mit weitüberwiegender Häufigkeit ausschliessen lässt.

Die anatomischen Befunde an vaporisirten Uteris, die bis jetzt vorliegen, gehen weit auseinander. Lasse ich diejenigen

Digitized by Google

Fälle bei Seite, die wegen unregelmässiger Gestaltung der Corpus-Höhle nicht zur Beurtheilung der Gleichmässigkeit der Wirkung in Betracht kommen, so bleiben folgende Beobachtungen übrig.

Pitha (8) fand am Endometrium ganz ungleichmässige Verbrennungen.

Methode: Metallkatheter (!), Verzicht auf Isolirung selbst des in der Cervix liegenden Abschnittes.

Prochownik (9) beobachtete bei Anwendung metallener Ansatzstücke tief ins Gewebe hineinreichende Contactschorfe und ungleichmässige Verbrühung, bei Anwendung eines das Dampfzuleitungsrohr isolirenden Schutzrohrs „kräftigere, tiefere und gleichmässigere Wirkung" des Dampfstroms.

Gummert (Sammelforschung [6.] S. 1624) erreichte auch mit ungeschütztem Vaporisationsrohr (Isolirung nur im Cervicalkanal) die Vermeidung von tieferen Aetzschorfen und eine gleichmässige Verbrühung bis in die Tubenecken hinein.

Koslenko (10) giebt einige Abbildungen über das Verhalten des vaporisirten Endometriums 1—9 Tage nach dem Eingriffe und gelangt zur Aufstellung eines förmlichen Regenerationsschemas für die vaporisirte Schleimhaut. Ob er die gleichen mikroskopischen Bilder an verschiedenen Stellen der Uteruswand vorfand, ob er also gleichmässige Wirkung constatiren konnte, ist nicht angegeben. Methode: Metallkatheter ohne Cervixschutz (!), 20 Secunden. Zwei Atmosphären Ueberdruck.

Zulauf (11) demonstrirte einen Uterus, der 10 Tage nach der Vaporisation exstirpirt wurde. Befund: ca. Markstückgrosse Nekrose bis in die Muskulatur. Von Drüsenresten kaum eine Spur nachzuweisen. Im Uebrigen das gesammte Drüsenepithel vorzüglich erhalten. Methode: Katheter (Metall?), 30 Secunden 105° C. Seitliche Bewegungen des Instrumentes.

Lachmann (12) findet nach Vaporisation eine straffe narbige Stenose in der Gegend des innern Muttermundes, Schleimhautatrophie in dieser Gegend, Retentionscysten und Uterindrüsen darüber und stark gewucherte Körperschleimhaut. Methode: Metallkatheter im Uterus. Cervixschutz. 30 Secunden 110° C.

Hammerschlag (13) beobachtete am Endometrium keine Contactverbrennungen, gleichmässige Zerstörung der Corpusschleimhaut ausschliesslich von Drüsenresten in der Tiefe, registrirt aber bei 35 nachuntersuchten Fällen 2 Atresien des innern Muttermundes. Methode: Metallkatheter mit Cervixschutz. 20—80 Sekunden 105—115° C.

Digitized by Google

Falk (14) findet bei sorgfältiger Untersuchung eines am 18. Tage nach der Vaporisation exstirpirten Uterus die wechselvollsten Bilder an verschiedenen Partien des Endometriums. Hier noch „intacte Mucosa mit vollständig erhaltenem Drüsenkörper und Oberflächenepithel", dort „Zerstörung der Schleimhaut bis fast auf die Muskulatur". Methode: Vaporisation mit völlig isolirtem Rohr. Keine vorherige Abrasio. Niedrige Dampfspannung (112°). Kurze Anwendungsdauer (15 Secunden).

Ein zweiter Uterus von Falk, auf dieselbe Weise behandelt und gleich post vaporisationem exstirpirt, zeigte keine so groben Differenzen, wies aber auch einzelne Stellen mit fehlendem Schorf und gut tingirbarem Oberflächenepithel auf.

Dank der Seltenheit, mit der uns die Vaporisationswirkung im Stiche liess, sind wir nur einmal in Besitz eines vaporisirten Uterus gelangt, der 8 Wochen nach dem Eingriff exstirpirt wurde. Krankengeschichte und anatomischer Befund lauten wie folgt:

Fr. A. Schm. J.-No. 72. 184. 285/02—03. 29 J. V p. Menses früher 4 wöchentlich, 8 tägig, stets stark. Dec. 1901. Abort. M. III. Digital-Ausräumung. Stumpfe Ausschabung. 4 Tage nach der Entlassung wieder Blutung, Fieber bis 38,5°, schmerzhafte Anschwellung des l. Ovarium. 8. 1. 02 wieder entlassen, nach Reduction der Schwellung. Sanguinolenter Ausfluss hält an bis Mitte April. Zeitweise stärkerer hellrother Blutabgang. Beständig Schmerzen in der l. Unterbauchgegend. Ambulante Behandlung (Secale; heisse Douchen) erfolglos. Am 15. 4. Wiederaufnahme in die Klinik. Tupelostift. Austastung ergiebt glattwandiges Cavum, Abrasio nur mässig verdickte Mucosa. Aetzung mit Creosot-Glycerin und 50 pCt. Ferr. sesquichloratum. In der Reconvalescenz Temperatursteigerungen nach jeder Exploration; fast beständig Schmerzen im l. Hypogastrium. Mikroskopische Untersuchung des ausgeschabten Materials: Geringe Endometritis interstitialis chronica; keine Reste von vorangegangenem Abort. Am Entlassungstage (16. 5.) wieder Blutung, die bis zum 21. 6. anhält, unter stetigen Schmerzen im l. Hypogastrium, wo nur geringe Vergrösserung des beweglichen l. Ovarium nachweisbar ist.

21. 6. Tupelostift. Austastung. Befund wie oben. Umgebung des Uterus völlig frei. Ausschabung. Blutstillung mit 50 proc. Chlorwasser. Vaporisation bei 121—123° C. je 10 Secunden bei Rohrstellungen 8, 7, 6 cm. (Sondenlänge des Uterus 9 cm.) Uterine Jodoformgaze-Tamponade. Vom 1. 7. ab wieder mässiger Blutabgang. Am 9. 7. Ausstossung einer pfennigstückgrossen dünnen grünlichen Membran. Mikroskopisch zeigt der Querschnitt der Membran einen hyalinen Bindegewebsstreifen, der auf beiden Seiten von Fibrin und Leukocyten umlagert ist. Von Schleimhaut-Elementen darin nichts nachweisbar. Vorübergehendes Fieber nur nach Exploration. Kein Anhaltspunkt dafür am Genitale, ausser Empfindlichkeit und geringer Vergrösserung des beweglichen l. Ovarium. Blutung und Abstossung kleiner nekrotischer

Digitized by Google

Gewebsbröckel hält an bis 25. 8. Stypticin, Formalin-Aetzungen ohne Erfolg.

Am 25. 8. Exstirpatio uteri p. vag. An den Adnexen ausser mässiger kleincystischer Degeneration kein pathologischer Befund. Reconvalescenz ungestört.

Befund am Präparat (Formalin-Alkohol): Uterus 7 cm lang, am Fundus 2,9 cm breit, wird durch senkrecht zur Längsachse geführte Schnitte in 6 Scheiben von 0,7 bis 1,7 cm Dicke getheilt. Das restirende unterste Segment enthält die Cervix einschliesslich des inneren Muttermundes, der für Sonden glatt passirbar ist. An den Querschnitten der Corpushöhle erkennt man das Folgende: Die hintere Wand ist gegen das Lumen geradlinig begrenzt, ebenso in den oberen zwei Dritteln der Höhle die Seitenkantenpartien und benachbarte kurze Strecken der vorderen Wand. An der vorderen Wand haftet, fast deren ganze Breite einnehmend, ein dunkelbräunlicher Schorf, der die Höhle im Sagittaldurchmesser einengt. Der Schorf nimmt an Dicke von oben nach unten zu. Sein grösster Durchmesser beträgt an einer ca. 1 cm oberhalb des inneren Muttermundes gelegenen Stelle 3 mm, an dem dicht unterhalb der Funduskuppe gelegten Querschnitt ist er mit blossem Auge kaum noch wahrnehmbar. Das an die hintere mit glattem Schleimhautrande ausgekleidete Wand angrenzende Myometrium weist keine Veränderungen auf. Dasselbe gilt (an der Mehrzahl der Querschnitte) für die den Seitenkanten entsprechenden Partien. Vorn dagegen, wo sich der Schorf findet, ist dieser gegen das Uterusparenchym nirgends scharf abgesetzt, sondern es schliesst sich an ihn eine grauschwärzliche verfärbte Zone des Myometriums ohne sichtbare Grenze an. Die Zone nimmt von der Corpusmitte nach oben hin ab, nach unten zu, so dass auf dem supracervicalen Höhlenquerschnitt ihre Tiefenausdehnung 2,5 bis 3 mm ins Gewebe nach vorn hineinreicht. Die grösste Breitenausdehnung gewinnt die Wandnekrose gleichfalls an dieser Stelle, wo sie 10 mm beträgt.

Mikroskopisch ergab sich Folgendes (Block III, Corpusmitte): An der hinteren Wand findet sich auf einem ziemlich schmächtigen fibrillenarmen Stromagerüst eine gleichmässige Deckepithelbekleidung. Zellform flach cylindrisch bis cubisch. Wenige trichterförmige und schlauchförmige Drüseneinsenkungen in der Mitte der hinteren Wand, nach den Seiten zu an Zahl und Tiefe zunehmend. Drüsenquerschnitt in der Muskelschleimhautgrenzschicht nur ganz spärlich nahe den Seitenkanten aufzufinden. Hier (namentlich im linken Winkel

Digitized by Google

des Höhlenquerschnitts) noch sehr dichte Drüsenwucherung bis in erhebliche Tiefe.

Die vordere Wand weist neugebildetes Deckepithel nur in den seitlichen Abschnitten auf, die Mitte der Wand wird eingenommen von der Insertionsstelle eines pilzartig ins Lumen hineinragenden Schorfes. Der Schorf ist gegen die Höhle zu von einem schmalen homogenen weisslichen Streifen begrenzt, dann folgt eine gelbbraun gefärbte, festgefügte Fibrinschicht, die mässig viel Leukocyten führt und an mehreren Stellen Einschlüsse nekrotischen Stromagewebes aufweist. Der Schorf reicht an die Musculatur heran und in dieselbe hinein, in zackigen Ausläufern in die Tiefe dringend. Im Bereich der Schorfstelle finden sich nur 5—6 Drüsenlumna in der Tiefe, theilweise mit noch gut erhaltenem Epithel, theilweise deutlich der Coagulationsnekrose anheimgefallen.

Das Deckepithel an den nicht von der Verschorfung betroffenen Stellen der vorderen Wand geht dicht an die Schorfhaftstelle heran.

An Schnitten aus Block V (supracervicaler Corpusabschnitt) stimmen die Bilder im Wesentlichen mit den beschriebenen überein. Die neugebildete Schleimhaut der hintern Wand ist auf weite Strecken drüsenlos. Die Schorfbildung an der vordern Wand noch etwas tiefer ins Myometrium hineinreichend und auch in seitlicher Richtung mehr ausgebreitet. Drüsenquerschnitte hier im Bereich der hintern Wand völlig fehlend.

Das an den Schorf angrenzende Binde- und Muskelgewebe zeigt hier wie in den Schnitten von Block III nirgends Leukocyten-Infiltration. Bei Weigert's modificirter Gramfärbung findet sich gänzliches Fehlen von Mikroorganismen.

Das Charakteristische dieses Befundes liegt in der Verschleppung der Regeneration. Ueber den Ersatz der Schleimhaut nach Schabungen ist durch die mikroskopischen Untersuchungen von Werth Licht verbreitet worden. Während nach einfacher Abrasio die Schleimhautneubildung in wenigen Tagen zum Abschlusse gelangt, erleidet der Ersatz der Schleimhaut nach Schabung und chemischer Aetzung, namentlich im Bereich tieferer Schabspuren, merkliche Verzögerung. So notirt Werth für eins seiner Präparate noch am 16. Tage nach der Abrasion (mit nachfolgender Lig. ferr. sesquichlor.-Injection), dass die Abstossung der verschorften Partien im Grunde der tiefern Schabwunde noch zum

Digitized by Google

grossen Theil aussteht und auch nur von ersten Anfängen einer Ueberhäutung dieser tiefer verletzten Stellen noch garnichts wahrzunehmen ist".

An unserm Präparate nun zeigt sich die Schorflösung noch in der 8. Woche nach Abrasion und Vaporisation streckenweise so weit rückständig, dass nicht einmal Demarcationsbestrebungen des angrenzenden gesunden Gewebes etwa im Auftreten leukocytärer Infiltration nachweisbar sind.

Für dieses gewiss nur selten zu beobachtende Verhalten kommt ursächlich der Ausfall bakterieller Mithilfe in Betracht; ferner aber muss mangels sonstiger anatomischer Veränderungen im Uterusparenchym eine motorische Insufficienz des durch monatelange Blutungen geschwächten Muskels zur Erklärung herangezogen werden.

In den Seitenkanten, wo alte Drüsenreste stehen geblieben sind, ist die Vaporisation, wenn überhaupt, so nur oberflächlich, zur Einwirkung gelangt, die Curettenwirkung aber vollständig ausgeblieben. (Schmalgefensterte Curetten, die besonders zur Entfernung der Schleimhaut aus den Tubenwinkeln und Seitenkanten sich eignen, worauf auch Werth (l. c.) hinweist, waren hier vor der Vaporisation nicht angewandt worden.) An der hintern Uteruswand endlich treffen wir — nachdem auch erst spät (am 18. Tage) die Schorflösung erfolgt ist — in ganzer Ausdehnung neugebildete drüsenarme Schleimhaut an. Die grösste Tiefenwirkung hat der Eingriff in dem supracervicalen Theil der Corpushöhle hinterlassen, wo wir an der vordern Wand Drüsenquerschnitte völlig vermissen. Die Erklärung für dieses Verhalten ist an curettirten Uteris von Werth dahin gegeben, dass die Schabstriche, die im obern breitern Theile des Cavum uteri nebeneinanderliegen, nach dem innern Muttermunde zu convergiren, sich hier vielfach decken und so zur vollständigsten Elimination der Mucosa in diesem Bezirke führen.

Die Sequestrirung und Ausstossung des Aetzschorfes kann sich nach Abrasio und Vaporisation unter Umständen noch mehr in die Länge ziehen, als bei dem beschriebenen Falle. Erst kürzlich hatte ich dies gelegentlich einer wiederholten Ausschabung und Vaporisation zu beobachten Gelegenheit.

J.-NNo. 180. 447/02—03. Fr. K. B., 44 J., XVI p. Kommt wegen 4 wöchiger sehr starker Dauerblutung in stark anämischem Zustande zur Klinik. Endometritis haemorrhagica. Metritis chronica. Retrofl. ut. mobil. III°. 19. 6. Einlegen eines Tupelostiftes. Sondenlänge des Uterus

Digitized by Google

11 cm. 20. 6. Narkose. Dilatation bis Hegar XIX; leicht. Höhle grösstentheils glattwandig, bis auf eine ganz flach prominirende weiche hügelige Partie im Fundusbereich. Gründliche Abrasio mit verschiedenen Curetten ergiebt sehr reichliche, etwas markig aussehende, bis erbsengrosse Schleimhautstücke. (Mikroskopisch: Endometritis glandularis hyperplastica. Starke Durchblutung.) Blutstillung mit 50 proc. Chlorwasser. Vaporisation bei 123° C. 50″ (Rohrstellungen 9, 8, 7, 6, 5 cm.) Reaktionsloser Verlauf. 2 Monate Menostase bis 24. 8.; dann 2 Tage schwach menstruirt. Weitere Menstruationen Mitte September, 10 Tage, sehr stark. Im October 2 mal je 3 Tage ziemlich stark; dann vom 4.—9. 11. wieder sehr stark menstruirt. 11. 12. Aufnahme in die Klinik. Uterus glatt sondirbar. Innerer Muttermund 6 mm weit. Uteruslänge 8 cm. Im Fundus Rauhigkeiten. An der herausgezogenen Sonde haften kleine Gewebsbröckel. 13. 11. Tupelostift. 14. 11. Curettage. Curette überall deutlich auf abnorm harte Unterlage treffend. 1 Theelöffel voll kleine, weiche, kaum verdickte Schleimhautstückchen. Blutstillung mit H_2O_2. Vaporisation 121°—115° 65″. Reconvalescenz ohne Störung. Mit geringem schleimig-serösem Ausfluss entlassen.

Die mikroskopische Untersuchung der mit der Sonde entternten Partikel ergiebt, dass diese aus drüsenarmer, etwas ödematöser Mucosa mit z. Th. ganz niedrigem Oberflächenepithel bestehen. Die durch Abrasio entfernten Bröckel zeigen Folgendes: Hyaline Partien mit massenhaften schwarzen Pigmentklumpen, an ihrer Oberfläche von blutigem Eiter bedeckt (Schorfreste). Daneben Schleimhautstückchen mit etwas erweiterten Drüsen und kleinzellig infiltrirtem, z. Th. stark mit Eiterkörperchen durchsetztem, dichtgefügtem Stroma, dessen Fasern theilweise verdickt sind. Oberflächenepithel auf grosse Strecken hin fehlend, statt dessen ein schmaler Schorfstreif. Fragmente von Muskelgewebe nachweisbar.

Auch beim Verlaufe dieses Falles sind wie bei dem erstererwähnten deutliche Heilungstendenzen unverkennbar. Schrumpfung des metritischen Uterus um 3 cm in der Längsrichtung, Reduction der Schleimhautdicke, die, schon bei der Ausschabung sinnfällig werdend, durch die mikroskopische Untersuchung der an der Sonde haftenden Stücke erhärtet wird. Daneben aber wird die wohl noch auf weiteren Strecken des Endometriums bis in den 5. Monat verzögerte Schorflösung zur Ursache erneuter Hämorrhagien, die hier nicht, wie oben, in Gestalt von Dauerblutungen auftreten, sondern auf unregelmässige menstruelle Fluxionen hin erfolgen.

Für unsere klinischen Entschliessungen aber gewinnen diese Beobachtungen im Sinne einer conservativen Therapie weitere Bedeutung. Bleiben nach Vaporisation noch Blutungen bestehen oder bringen die nächsten Menstruationen noch verstärkten Blutabgang, so wird in Zukunft zunächst an verlangsamte Schorflösung zu

Digitized by Google

denken sein, selbst wenn schon Wochen, ja Monate seit dem Eingriffe verstrichen sind. Der Versuch mechanischer Reinigung des Uterus mit stumpfer, allenfalls auch scharfer Curette ist hiernach in allen derartigen Fällen angezeigt, ehe man eine Wiederholung der Vaporisation vornimmt oder gar sich zur Radicaloperation entschliesst.

Es ist nicht von der Hand zu weisen, dass in dem obigen Falle die Uterusexstirpation sich vielleicht auf diese Weise hätte vermeiden lassen. Allerdings bot der klinische Verlauf Erscheinungen, die auf einen jener seltenen Fälle von secundärer (oophorogener) Uterusblutung schliessen lassen konnten. Nach dem Aborte erkrankte jene Patientin an linksseitiger Oophoritis, deren tastbare Veränderungen am Organ zwar rückgängig wurden, deren klinische Symptome aber (streng localisirte Schmerzen, Fieber nach jeder Palpation) die Dauerblutung schon vor der Vaporisation begleiteten und stets mit dem Exacerbiren der Blutungen gleichen Schritt hielten. Auf den stricten mikroskopischen Beweis der Eierstockserkrankung (makroskopisch fand sich mässige kleincystische Degeneration) haben wir zu Gunsten der Ovarienerhaltung verzichten müssen, doch darf der Zusammenhang zwischen Oophoritis und Metrorrhagie für mehr als wahrscheinlich gelten, zumal die verhältnissmässig geringe Hyperplasie des Schleimhautstromas, die am ausgeschabten Material gefunden wurde, zur Erklärung so starker und jeder uterinen Therapie trotzender Blutungen nicht ausreichte.

An solchen Fällen, wo abnorme von den Ovarien ausgehende Fluxionsreize einen muskelschwachen Uterus treffen, findet auch die Leistungsfähigkeit der Vaporisation ihre Grenzen, solange das Problem der allseitigen und gleichmässigen Verödung des Uterus durch den Dampf noch, wie z. Zt. die Sachlage ist, der Lösung harrt.

Unter den Indicationen zur intrauterinen Dampf-Application gebührt der erste Platz allen lebensbedrohlichen Blutungen, die einfacheren Mitteln der Blutstillung trotzen. An den seltenen Fällen von Metrorrhagien auf hämophiler Grundlage hat die Vaporisation sich als die Operation *κατ'ἐξοχήν* erwiesen und wird allein auf Grund dieser Erfahrungen [vergl. die Fälle von Gummert, Guerard, Sammelforschung (6) S. 1637 Stöckel (16)] einen dauernden Platz unter den Maassnahmen der Gynäkologia minor behaupten.

Auch bei Blutungen infolge von Myomen hat uns die Vaporisation sehr erfolgreich in unseren organerhaltenden Bestrebungen

Digitized by Google

unterstützt. Solange die Myomatose nur subseröse oder interstitielle Ausbreitung genommen hat, wird eine Reduction der Geschwülste durch Schrumpfung ihres Mutterbodens nach Vaporisation häufig erreicht, die begleitende Schleimhaut-Hyperplasie und somit die Quelle der Blutungen beseitigt (Fall 10, 23, 26, 35 der Tabelle). Vorbedingung bei Operationen aus dieser Anzeige ist die Digital-Exploration des Uteruscavums, durch die Vorbuchtungen der Innenfläche auszuschliessen sind. Als glücklich verlaufene Ausnahme zu der Regel, submucöse Myome von der Dampfbehandlung auszuschliessen, möchte ich kurz einen schon früher von mir publicirten (l. c.) Fall erwähnen, in dem es 6 Wochen nach Vaporisation eines flach interstitiell bis submucös gelegenen Myoms zur gewissermaassen aseptischen Geburt des Tumors kam, der im Zustande der trockenen Nekrose ausgestossen wurde (Fall 4 der Tabelle).

Die hochgradig abgeblutete Frau hatte den unmittelbaren Eintritt der Menopause, die Erhaltung ihres Uterus und vielleicht ihres Lebens dem Eingriff zu verdanken, der als ultima ratio vor der zunächst nicht gewagten Totalexstirpation unternommen wurde.

Einen ähnlichen Fall habe ich erst vor Kurzem beobachtet. (Fall 23 der Tabelle). Hier handelte es sich um einen rein intramuralen Sitz der apfelgrossen Myomgeschwulst, die erst reichlich $1^1/_2$ Jahre nach der Vaporisation als gestielter submucöser Tumor in die Vagina ausgetrieben wurde. Der ursächliche Zusammenhang mit dem Eingriff ist hier nicht so sicher, da von einer Freilegung der Geschwulstperipherie durch Ausschabung und Dämpfung nach dem anatomischen Situs nicht wohl die Rede sein konnte. Immerhin ist zu erwägen, ob nicht durch die der Dampfeinwirkung folgenden starken Contractionen Verschiebungen des Tumors in seinem Bette stattfanden, die den Anstoss und den ersten Schritt zur submucösen und polypösen Entwicklung darstellen.

Gegenüber der hämorrhagischen Endometritis noch gebärfähiger Frauen stehen wir auch heute noch auf einem nahezu ablehnenden Standpunkt. Die Ergebnisse meiner Nachforschungen sind sehr wechselnd. Hier Amenorrhoe (Climacterium praecox) und Schrumpfung des Uterus (13, 17), dort volle Erhaltung der physiologischen Function, ja Eintritt von Schwangerschaft und zweimal Geburt (cf. 60, 66, 67). Unsere Dosirung (120° 30″) wird kaum herabzumindern sein, ohne an Gleichmässigkeit der Wirkung und damit an therapeutischer Leistungsfähigkeit einzubüssen und ich möchte

Digitized by Google

daher im productiven Alter der Frau die Vaporisation nur dort empfehlen, wo sie (nach Versagen der Abrasio) zur Vermeidung der Uterusexstirpation in Betracht kommt.

Dahin gehören gewiss auch erschöpfende Allgemeinerkrankungen (Tuberculose), in denen von dem Fortfall der Menstrualblutungen eine günstige Rückwirkung auf den Gesammtorganismus zu erwarten steht und die Pincus (17) zu der Aufstellung des (philologisch übrigens anfechtbaren) Terminus technicus einer „castratio uterina atmocaustica (Atmokausis = Vaporisation)" führten.

Die besten Erfolge hat die Vaporisation auf dem Gebiete der präklimakterischen Blutungen gezeitigt, für deren häufiges refractäres Verhalten gegenüber Abrasionen und Aetzungen es keines Beweises mehr bedarf. Hier, wo häufig keine genügende anatomische Grundlage der Blutungen gefunden wurde, war die Dämpfung berufen, eine therapeutische Lücke auszufüllen, da sie nicht nur an primär styptischer Wirkung die bisherigen Aetzmittel übertraf, sondern auch den Tonus der Uterusmusculatur in unverkennbarer Weise erhöhte. Der mächtige Reiz, der mit dem plötzlich einströmenden Dampf den Uterusmuskel trifft, führt zu einer die Dauer der Einwirkung überragenden Contraction, wie ich mich oft am Abend des Operationstages durch Palpation des Uterus überzeugen konnte. Es muss daher dieses Moment neben der ätzenden Wirkung mit in Rechnung gestellt werden für die Erklärung der günstigen Erfolge. Auch im Punkte der Contractionserregung muss der Vaporisation nach vorausgeschickter Entfernung der Schleimhaut eine kräftigere, weil unmittelbarer das Myometrium treffende Wirkung zugesprochen werden.

Unsere klinischen Erfahrungen erstrecken sich jetzt auf 103 Blutungsfälle[1]), die in der Zeit vom Herbst 1899 bis Frühjahr 1902 der combinirten Ausschabung und Vaporisation unterworfen wurden. Von diesen scheiden 3 Fälle aus, in denen die mikroskopische Untersuchung zur baldigen Totalexstirpation des Uterus Anlass gab (2 Carcinoma corporis, 1 Chorioepithelioma malignum).

35 Fälle entstammen theils (26) der letzten Zeit und lassen kein Urtheil über Dauererfolge zu, theils (9) fehlen Nachrichten über das weitere Verhalten der Menstruationen. Die Erfolge bei den übrig bleibenden 68 sind in noch zu beschreibender Weise von mir beobachtet und bilden die Grundlage unserer Erfahrungen.

1) Bis zur Drucklegung dieser Arbeit sind weitere 44 Fälle präklimakterischer Blutungen mit gleichfalls vorzüglichem Erfolge behandelt worden. (Anm. bei der Correctur.)

Digitized by Google

Als für alle Fälle gültig möchte ich Folgendes voranschicken. Ein Versagen der primären Blutstillung habe ich in keinem einzigen Falle gesehen. Die Reconvalescenz verläuft unter denselben klinischen Anzeichen wie nach einer aseptischen Ausschabung. Gelblich-seröser, in den ersten Tagen schwach sanguinolenter, kaum jemals fötider Fluor begleitet die langsam vor sich gehende Schorflösung, die fast nie in Form einer Membranabstossung stattfindet, sondern auf dem Wege des molecularen Zerfalls vor sich geht. Ich halte auch das für einen Vorzug gegenüber der nach einfacher Vaporisation häufiger eintretenden lamellösen Abstossung der vaporisirten Schleimhaut, die hier und da instrumentelle Nachhülfe erfordert und nicht immer ohne Blutung sich vollzieht.

Fieberloser Verlauf ist die Regel, von der ich nur 1 mal eine gröbere Abweichung festzustellen hatte. Wir waren hier von der Vorschrift, bei pelveoperitonischen Processen (auch älteren Datums) nicht zu vaporisiren, abgegangen, da es sich bei der durch Dauerblutungen schwer erschöpften Frau um die ultima ratio vor der Totalexstirpation handelte (Fall 7). Der Erfolg, der nach 2 Abrasionen vergeblich erhofft wurde, trat nach Ausschabung und Vaporisation mit der von uns erwarteten Promptheit ein. Die unmittelbare und endgültige Menopause liess die Verzögerung der Reconvalescenz durch ein übrigens gut resorbirtes Exsudat im Douglas'schen Raume leicht verschmerzen.

Nach 8—10 Tagen Bettruhe, die wir stricte innehalten lassen, hat sich das Endometrium so weit gereinigt, dass das Uterussecret in nahezu typischer Weise eine schleimige, rostfarbene Beschaffenheit annimmt. Die Patientin wird vor der Entlassung sondirt, angewiesen, auf Abgänge zu achten, bei der nächsten Menstruation zu liegen und diese sowie die weiteren zu notiren.

Hiermit bin ich in die Lage gekommen, von den 68 zur Beurtheilung des Dauererfolges in Betracht kommenden Patientinnen durchgehends genaue Angaben über ihr weiteres Befinden zu erhalten. Betreffs der Beobachtungsdauer bemerke ich, dass die brieflichen Auskünfte und Nachuntersuchungen Ende Juli 1902 statthatten. Unter den erfolgreich behandelten 60 Fällen (Gruppe I, II, III) sind nur 5, die erst im März 1902 oder noch später vaporisirt wurden; über diese aber liegen Erkundigungen bezw. Untersuchungen aus allerletzter Zeit vor. Somit ergiebt sich, dass nur bei 1 (Gruppe I No. 16) die Beobachtungsdauer 4 Monate, bei 2 (Gruppe II No. 15 und 18) 5 Monate, bei allen übrigen aber 6 Monate bis zu mehreren Jahren beträgt.

Digitized by Google

Bei dem so häufig sprunghaften Verhalten der das Hauptcontingent bildenden klimakterischen Blutungen, die oft nach monatelangen Menostasen recidiviren, erschien mir die hiermit erreichte Ausdehnung der Beobachtungszeit besonders erwünscht, um zu brauchbaren Resultaten zu gelangen. Ist hiermit einem zu weit gehenden Optimismus in der Beurtheilung des Vaporisationserfolges vorgebeugt, so darf andererseits nicht vergessen werden, dass ein- oder mehrmaliges starkes Menstruiren nach dem Eingriffe uns noch nicht berechtigt, einen Misserfolg zu notiren, da wir ja auf Grund der oben angeführten anatomischen Befunde gesehen haben, wie der Abschluss der reparatorischen Vorgänge am Endometrium gelegentlich erst nach Wochen, ja Monaten zu erwarten steht.

Die anamnestischen Daten habe ich nicht in die Tabellen mit aufgenommen, bemerke aber, dass wir ausnahmslos nur entweder bei längeren Dauerblutungen oder bei profusen periodischen Blutungen oder endlich bei solchen Fällen die Vaporisation anwandten, wo im Hinblick auf den Gesammtkräftezustand die Intensität der Blutung relativ zu gross war. Bei einigen (14) war erfolglose Ausschabung vorhergegangen. Wie gerade solche oft wiederholten Abrasionen trotzende Fälle durch die Vaporisation zur Heilung gebracht werden können, dafür konnte ich schon oben ein charakteristisches Beispiel erwähnen.

In letzter Zeit haben wir uns nicht mehr für berechtigt gehalten, bei Menopausen-Blutungen das weniger sichere Resultat einer nicht mit Vaporisation combinirten Ausschabung erst abzuwarten.

Von den 68 in die Tabelle aufgenommenen Fällen sind nur 10 mit einem Lebensalter unter 40 Jahren vertreten; die Hälfte von diesen weist in der Anamnese ein- oder mehrmalige erfolglose Abrasio auf. Die klinische Diagnose lautete übereinstimmend auf hämorrhagische Endometritis häufig combinirt mit Metritis chronica. (35 mal Sondenlänge des Uterus 9 cm und darüber). 5 mal wurden gleichzeitig Myome beobachtet, darunter trat 2 mal, (Gruppe I, No. 4 u. Gruppe II, No. 23) wie oben beschrieben, Austreibung der Myome, 1 mal Schwinden der Myome (Gruppe II, No. 26) ein 2 mal konnte keine Nachuntersuchung stattfinden (Gruppe I, No. 10, Gruppe II, No. 35). Der Einfluss der Vaporisation auf die Blutungen war in allen diesen Fällen evident.

Unter den 68 Vaporisationen hatten wir 60 = 88,2 pCt. Dauererfolge zu verzeichnen, die sich auf folgende Kategorien vertheilen:

Digitized by Google

Gruppe I:	Unmittelbare und endgültige Menopause	18 Fälle
Gruppe II:	Wochen- bezw. Monatelange Menostase, dann normale Menstruationen	23 „
Gruppe III:	Kein verlängertes blutfreies Intervall, die weiteren Menstruationen von normaler bezw. unternormaler Intensität .	19 „
	Summa	60 Fälle
Gruppe IV:	enthält die bedingten Erfolge und Misserfolge	8 „
	Summa	68 Fälle

Von der Gesammtzahl fanden sich 44 zur Nachuntersuchung ein, bei 24 musste ich mich mit brieflichen Auskünften begnügen, die auf Grundlage von Fragebogen erfolgte.

Das Hauptaugenmerk wurde bei der Nachuntersuchung auf die Sondirnng des Uterus gerichtet, als deren Ergebniss ich hervorhebe, dass (mit Ausnahme des besonders liegenden Falles K; den ich bei Besprechung der Technik anführte) nicht in einem Falle sich Atresie oder auch nur Stenose des inneren Muttermundes oder unterer Corpus-Wandabschnitte gefunden hat. Niemals habe ich Blutabgang danach beobachtet, der auf Hämatometra-Bildung hinter einer durch die Sondirung gesprengten Synechie des Endometriums hätte schliessen lassen. Besondere Bedeutung gewinnt dieses Resultat bei der Gruppe I, die unmittelbare Menopause nach dem Eingriff aufweist. Von 18 derselben konnte ich 14 sondiren und fand stets ungehinderte Sondenpassage. (Fall 15 vielleicht geringe Verklebungen oberhalb des inneren Mm.; keine Blutung) Obliteration des Cavum im Fundusbereich, die klinisch ja von untergeordneter Bedeutung ist, kann ich im Fall 12 und 14 nicht sicher ausschliessen.

Reductionen des Sondenmaasses (um 1—4,5 cm) habe ich in 25 Fällen gefunden, wage indessen nur für eine Minderzahl (5 Fälle: Gruppe I, No. 12, 13, 14, 16, 17), bei der die natürliche senile Involution des Uterus noch nicht in Betracht kommt, oder wo zwischen Vaporisation und Untersuchung nur ein kurzer Zeitraum liegt, einen ursächlichen Zusammenhang zwischen Schrumpfung des Uterus und Behandlung anzunehmen.

Atresien in der Gegend des os internum und unbeabsichtigte Verödungen bildeten in den Anfangsstadien der Technik die Crux der Behandlung und haben wohl manchen vor Anwendung des

Digitized by Google

Verfahrens zurückgeschreckt. Dieselben werden bei besonderer Sorgfalt auch bei einem metallenen Rohre meistens zu vermeiden sein, wenn dieses an den im Cervix- und Os internum-Bereich liegenden Abschnitte eine Isolationsbedeckung (Celluvert) führt. (System Pincus.) Immerhin giebt es zu denken, dass fast in keiner umfangreicheren Mittheilung über die Vaporisations-Erfolge bei Anwendung metallener Ansatzstücke (Pincus) Beobachtungen über Stenosen des Os internum fehlen. Steinbüchel (18) sah dieselben, trotz 2 monatlicher Nachbehandlung, in 2 Fällen eintreten, Hammerschlag (13) giebt 2 mal Atresie des Os internum an, auch der oben schon erwähnte Fall Lachmann (12) und die von mir mit der sogen. Zestokausis gemachten Erfahrungen gehören hierher. Contactätzungen in dem engsten Theil der Corpushöhle oberhalb des Os internum sind namentlich beim Herausziehen des Katheters aus dem fest contrahirten Uterus immerhin noch möglich und ich glaube daher, dass man die metallenen Ansatzstücke ganz wird aufgeben müssen, wenn man zu so befriedigenden klinischen Ergebnissen gelangen will, wie es die unsrigen sind.

Unter den 8 Misserfolgen der Gruppe IV sind 3 (No. 66—68) bei denen eine vorherige Entfernung der erkrankten Schleimhaut unterblieben war. Ich kann dies nach dem über die Wichtigkeit vorauszuschickender Abrasio Gesagten nicht für einen Zufall halten. Im Falle 61 wurde die Dämpfung an einem ventrofixirten Uterus ausgeführt. Nach dem anatomischem Befunde von Stoeckel (16), der völliges Freibleiben beider Tuben-Ecken von der Dampfeinwirkung an einem Uterus sah, bei dem diese Partien durch fixirte Adnexstümpfe „zipfelartig aus- und in die Höhe gezogen waren", wäre auch in diesem Falle an ähnliche durch die Fixation des Uterus an den Bauchdecken geschaffene Verhältnisse zu denken.

Im Fall 62 recidivirten die unregelmässigen Blutungen nach 2 monatlicher Pause, jetzt ist seit $^1/_4$ Jahr Menopause — vielleicht endgültig — eingetreten. Im Fall 63 ist die Vaporisation kürzlich wiederholt worden, der Erfolg bleibt noch abzuwarten; Fall 64 ist bei Erörterung des anatomischen Befundes am exstirpirten Uterus schon genauer beschrieben; die unter No. 65 verzeichnete Patientin konnte sich zu einer Wiederholung des Eingriffs nicht entschliessen und hat die klimakterischen Blutungen bis zum Eintritt der Menopause gut überstanden.

Die wiederholte oder gar, wie Pincus (6) öfters berichtet,

Digitized by Google

nach mehreren Sitzungen erst zum Ziele führende Vaporisation bedeutet m. E. immerhin einen Abzug von dem Werth eines Verfahrens, das ja gerade berufen sein soll, die in den Wechseljahren an Blutungen leidende Frau prompter, als dies mit mehrmaligen Aetzungen und Schabungen gelingt, vom Arzte zu befreien.

So lange das technische Problem der völligen Obliteration des Uteruscavums durch den Dampf noch nicht sicher gelöst ist, wird, wenn mehrmalige Wiederholung der Vaporisation und Uterusexstirpation zur Wahl stehen, letztere schon aus äusseren Gründen nicht immer das Feld räumen dürfen.

Das überraschend günstige Ergebniss meiner Arbeit wird sich den Einwand gefallen lassen müssen, dass im präklimakterischen Alter nicht selten nach einmaliger Dauerblutung die menstruirende Function des Uterus erlischt und definitive Menopause auch ohne jeden Eingriff sich einstellt. Gewiss werden auch in meiner Tabelle einige derartige Fälle enthalten sein, die einen Scheinerfolg der Vaporisation darstellen.

Erwägt man indessen, dass in der Mehrzahl der Fälle die Menopausenblutungen sich wiederholen und oft den differentesten Aetzmitteln trotzen, so wird ein actives, zugleich sicheres und unschädliches Vorgehen in allen Fällen stärkerer Wechseljahrsblutungen gerechtfertigt und das um so eher, als der ursächliche Zusammenhang zwischen Nervosität und Anämie bei dem labilen Nervenstatus der in den Wechseljahren befindlichen Frau besondere Berücksichtigung verlangt.

Die sehr ungleichen Resultate der Dampfanwendung bei bakteriellen Erkrankungen des Uterus lassen noch keine Schlussfolgerungen zu. Ob zu solchen zu gelangen sein wird, steht in Frage, da sich Stimmen gegen die Zulässigkeit des Verfahrens (Unsicherheit des Ausschlusses von Adnexerkrankungen) und gegen die Bedürfnissfrage (chemische Aetzmittel leisten in baktericider Hinsicht mehr) immer mehr erhoben haben (Blacker [19], Hammerschlag [13], Flatau [7], Verf. [5]).

Mir lag daran, mit dieser Arbeit die Indicationen zur Vaporisation auf Gebiete zu beschränken, wo wirklich das Bedürfniss eines neuen Heilfactors vorliegt und auf diesen die Leistungsfähigkeit des Verfahrens bei der an unserer Klinik systematisch durchgeführten Combination der Ausschabung mit der Dampfanwendung zu erweisen.

Digitized by Google

Tabelle.

Gruppe I.

Unmittelbare und endgültige Menopause.

1. Journ.-No. 516/99—00. — A. B., 48 J., oper. am 29. 12. 99. — Sondenlänge des Uterus: 8,5 cm. — Dampfspannung: 115°, Dauer: 20 Secunden. — Reconvalescenz: glatt. — Verhalten der Menses p. op.: Unmittelbare Menopause. — Nachuntersuchung: a) 12 Monate p. op., b) Befund: Sondenlänge 7 cm, Sondirung glatt. — Bemerkungen: Verkleinerung des Uterus um 1,5 cm.

2. Journ.-No. 585/99—00. — W. P., 52 J., oper. am 7. 2. 00. — Sondenlänge des Uterus: 10 cm. — Dampfspannung: 116°, Dauer: 60 Secunden. — Reconvalescenz: glatt. — Verhalten der Menses p. op.: Unmittelbare Menopause. — Nachuntersuchung: a) 4 und 11 Monate p. op., b) Befund: Sondenlänge 7 cm. — Bemerkungen: Verkleinerung des Uterus um 3 cm.

3. Journ.-No. 645/99—00. — L. L., 45 J., oper. am 8. 3. 00. — Sondenlänge des Uterus: 9,5 cm. — Dampfspannung: 116°, Dauer: 45 Secunden. — Reconvalescenz: glatt. — Verhalten der Menses p. op.: Unmittelbare Menopause. — Bemerkungen: War erfolglos curettirt.

4. Journ.-No. 83/00—01. — D. A., 44 J., oper. am 14. 5. 00. — Sondenlänge des Uterus: 8 cm. Gleichmässige Verdickung der vorderen Wand, geringe Vorwölbung nach innen. — Dampfspannung: 116°, Dauer: 70 Secunden. — Reconvalescenz: glatt. — Verhalten der Menses p. op.: Unmittelbare Menopause. — Mikroskopische Diagnose: Endometr. diffus. haemorrhag — Bemerkungen: Die hochgradige Anämie gehoben. 6 Wochen p. op. Myomgeburt.

5. Journ.-No. 531/99—00. — A. Dr., 47 J., oper. am 7. 1. 00. — Sondenlänge des Uterus: 8 cm. — Dampfspannung: 118°, Dauer: 20 Secunden. — Reconvalescenz: glatt. — Verhalten der Menses p. op.: Unmittelbare Menopause. — Nachuntersuchung: a) 1 Jahr p. op., b) Befund: Sondenlänge 5,5 cm, Verkleinerung des Uterus, Walzenform. — Bemerkungen: Verkleinerung des Uterus um 2,5 cm.

6. Journ.-No. 678/99—00. — M. K., 47 J., oper. am 28. 3. 00. — Sondenlänge des Uterus: 8,5 cm. — Dampfspannung: 116°, Dauer: 40 Secunden. — Reconvalescenz: glatt. — Verhalten der Menses p. op.: Unmittelbare Menopause. — Nachuntersuchung: a) 3 Mon. p. op., b) Befund: Sondenlänge 8,5 cm, Sondirung glatt.

7. Journ.-No. 601/01—02. — M. M., 45 J., oper. am 14. 3. 02. — Sondenlänge des Uterus 9 cm. Besonderer Tastbefund: Perioophoritis duplex. — Dampfspannung: 120—117°, Dauer: 35 Secunden. — Reconvalescenz: Fieberhafte Perimetr. posterior exsudativa. — Verhalten der Menses p. op.: Unmittelbare Menopause, 7 Mon. beobachtet. — Nachuntersuchung: a) 2 Mon. p. op., b) Befund: Sonde dringt bis zum Fundus ohne Widerstand. — Mikroskopische Diagnose: Endometr. glandul. haemorrhag. — Bemerkungen: 2 erfolglose Curettagen. Enorme Anämie. Trotz bestehender Adnexveränderungen vaporisirt aus vitaler Indication.

8. Journ.-No. 420/00—01. — M. V., 45 J., oper. am 11. 12. 00. — Sondenlänge des Uterus: 12 cm. — Dampfspannung: 117°, Dauer: 30 Secunden. — Reconvalescenz: glatt. — Verhalten der Menses p. op.: Unmittelbare Menopause. — Nachuntersuchung: a) 3 Mon. p. op., b) Be-

Digitized by Google

fund: Sondenlänge 10 cm, Sondirung glatt. — Bemerkungen: Erfolglos curettirt.

9. Journ.-No. 433/00—01. — H. W., 47 J., oper. am 19. 12. 00. — Sondenlänge des Uterus: 9 cm. — Dampfspannung: 117—120°, Dauer: 30 Secunden. — Reconvalescenz: glatt. — Verhalten der Menses p. op.: Unmittelbare Menopause. — Nachuntersuchung: a) 20 Monate p. op., b) Befund: Sondirung glatt, 7,5. — Bemerkungen: Erfolglos curettirt. Uterus um 1,5 cm verkleinert.

10. Journ.-No. 294/00—01. — C. Sp., 51 J., oper. am 27. 3. 01. — Sondenlänge des Uterus: ?. Besonderer Tastbefund: Faustgrosses interstitielles Myom der vorderen Wand. Keine Vorwölbung nach innen. — Dampfspannung: 115—120°, Dauer: 30 Secunden. — Reconvalescenz: glatt. — Verhalten der Menses p. op.: Unmittelbare Menopause.

11. Journ.-No. 189/01—02. — M. K., 42 J., oper. am 27. 6. 01. — Sondenlänge des Uterus: 8,5 cm. — Dampfspannung: 119—117°, Dauer: 35 Secunden. — Reconvalescenz: glatt. — Verhalten der Menses p. op.: Unmittelbare Menopause. — Mikroskopische Diagnose: Endometr. glandul. et interstitialis hypertrophica.

12. Journ.-No. 419/01—02. — K. B., 51 J., oper. am 11. 11. 01. — Sondenlänge des Uterus: 10 cm. — Dampfspannung: 122°, Dauer: 35 Secunden. — Reconvalescenz: glatt. — Verhalten der Menses p. op.: Unmittelbare Menopause. — Nachuntersuchung: a) 8 Monate p. op., b) Befund: Sondenlänge 5,5 cm, Sondirung glatt. — Bemerkungen: Uterus um 4,5 cm geschrumpft. Vielleicht Synechie der Wände im Fundusbereich.

13. Journ.-No. 490/01—02. — E. J., 34 J., oper. am 11. 1. 02. — Sondenlänge des Uterus: 9,5 cm. — Dampfspannung: 120°, Dauer: 35 Secunden. — Reconvalescenz: glatt. — Verhalten der Menses p. op.: Unmittelbare Menopause. — Nachuntersuchung: a) 8 Monate p. op.: b) Befund: Sondenlänge knapp 7 cm, Sondirung glatt. — Mikroskopische Diagnose: Endometr. interstit. — Bemerk.: Unbeabsichtigte Amenorrhoe. Pat. völlig beschwerdefrei. Uterus um 2,5 cm geschrumpft.

14. Journ.-No. 494/01—02. — P. K., 37 J., oper. am 16. 1. 02. — Sondenlänge des Uterus: 9 cm. — Dampfspannung: 119—123°, Dauer: 25 Secunden. — Reconvalescenz: glatt. — Verhalten der Menses p. op.: Unmittelbare Menopause. — Nachuntersuchung: a) 7 Monate p. op., b) Befund: Sondenlänge 5,5 cm, Sondirung glatt. — Mikroskopische Diagnose: Kein patholog. Befund. — Bemerkungen: Verkleinerung um 3,5 cm. Uterus stark geschrumpft. Vielleicht Synechie im Fundusabschnitt.

15. Journ.-No. 661/01—02. — M. H., 50 J., oper. am 20. 3. 02. — Sondenlänge des Uterus: 9 cm. — Dampfspannung: 120—115°, Dauer: 40 Secunden. — Reconvalescenz: glatt. — Verhalten der Menses p. op.: Unmittelbare Menopause. — Nachuntersuchung: a) 5 Monate p. op., b) Befund: Sondenlänge 7,5 cm, Sonde gleitet in 2 Absätzen ein, ohne gröberen Widerstand. — Mikroskopische Diagnose: Endometr. interstit. — Bemerkungen: Uterus mässig verkleinert, um 1,5 cm.

16. Journ.-No. 136/01—02. — D. H., 48 J., oper. am 30. 5. 02. — Sondenlänge des Uterus: 10,5 cm. — Dampfspannung: 118—120°, Dauer: 40 Secunden. — Reconvalescenz: glatt. — Verhalten der Menses p. op.: Unmittelbare Menopause. — Nachuntersuchung: a) 4 Mon. p. op., b) Befund: Sondenlänge 8 cm, Sondirung glatt. — Mikroskopische Diagnose: Endometr. interstit. — Bemerkungen: Uterus um 2,5 cm verkleinert.

Digitized by Google

17. Journ.-No. 97/02—03. — Th. F., 18 J., oper. am 1. 5. 02. — Sondenlänge des Uterus 8 cm. Besonderer Tastbefund: Uterus sehr dickwandig und derb. — Dampfspannung: 120—123°, Dauer: 45 Secunden. — Reconvalescenz: glatt. — Verhalten der Menses p. op.: Unmittelbare Menopause (Beobachtungsdauer 6 Monate). — Nachuntersuchung: a) 4 Mon. p. op., b) Befund: Sondenlänge 6,5 cm, Sondirung ohne Widerstand, Höhle eng. — Mikroskopische Diagnose: Endometr. diffus. — Bemerkungen: Erfolglose Curettage, erschöpfende Blutungen. Absolute Indication zur Vaporisation. Erfolg: Unbeabsichtigte Amenorrhoe. Ausfallserscheinungen. Uterus um 1,5 cm verkürzt, in allen Durchmessern reducirt, Cavum eng.

18. Journ.-No. 166/02—03. — M. Sch., 48 J., oper. am 13. 6. 02. — Sondenlänge des Uterus: 8,5 cm. — Dampfspannung: 121°, Dauer: 30 Secunden. — Reconvalescenz: glatt. — Verhalten der Menses p. op.: Unmittelbare Menopause. Beobachtungsdauer 5 Monate. — Nachuntersuchung: 5 Mon. p. op., b) Befund: Sondenlänge knapp 7 cm, Sondirung glatt. — Mikroskopische Diagnose: Endometr. glandul. hyperplastic. — Bemerkungen: Uterus um 1,5 cm verkleinert.

Gruppe II (23 Fälle).

Wochen- beziehungsweise monatelange Menostase; dann normale beziehungsweise spärliche Menstrualblutungen.

19. Journ.-No. 16330. — M. K., 50 J., operirt am 13. 3. 01. — Sondenlänge: 11,5 cm. — Dampfspannung: 124°, Dauer 30 Secunden. — Reconvalescenz: glatt. — Verhalten der Menses p. op.: (2.—6. 4. schwache M.), Menostase bis October, dann 3—4wöchentlich, 8 Tage, meist schwach menstruirt. — Bemerkungen: 3mal erfolglos curettirt.

20. Journ.-No. 513/00—01. — Chr. Pr., 45 J., oper. am 16. 2. 01. — Sondenlänge: 8,5 cm. — Dampfspannung: 120°, Dauer: 30 Sec. — Reconvalescenz: glatt. — Verhalten der Menses der Menses p. operat.: 2 Monate Menostase, 3wöchige schwache Dauerblutung, dann regelmässig 3wöchentlich, schwächer als früher. menstruirt.

21. Journ.-No. 544/00—01. — M. Sch., 40 J., oper. 9. 3. 01. — Sondenlänge: 9,5 cm. — Dampfspannung: 118—116°, Dauer: 30 Sec. — Reconvalescenz: glatt. — Verhalten der Menses p. op.: Menses in Pausen von 4—8 Wochen, schwächer als früher. — Nachuntersuchung: a) 16 Monate post operat. b) Befund: S.-L. 7,5 cm., Sondirung glatt. — Bemerkungen: Ohne Dauererfolg curettirt.

22. Journ.-No. 573/00—01. — M. B., 48 J., oper. 27. 3. 01. — Sondenlänge: 9 cm. — Dampfspannung: 123—120°, Dauer: 37 Sec. — Reconvalescenz: glatt. — Verhalten der Menses p. op.: 5 Monate Menostase, dann anfangs mittelstarke, später schwächere Menses. Seit Mai Menostase. — Nachuntersuchung: a) 16 Monate p. op. b) S.-L. 6,5 cm. Sondirung glatt. — Bemerkungen: Uterus stark reducirt, in der Längsrichtung von 9 auf 6,5 cm verkürzt.

23. Journ.-No. 522/00—01. — M. K., 47 J., oper. 26. 2. 01. — Sondenlänge des Uterus: 10 cm. Besonderer Tastbefund: Ut. myomatosus. Interstitielles apfelgrosses Myom der vord. Wand. Keine Vorbuchtung in die Uterushöhle. — Dampfspannung: 120°, Dauer: 30 Sec. — Reconvalescenz: glatt. — Verhalten der Menses p. op.: 6wöchentl. Menostase, dann schwache bis sehr schwache 6—4wöchentliche Menses.

Digitized by Google

— Nachuntersuchung: a) 18 Monate p. oper. b) Befund: S.-L. 9 cm, Sondirung glatt. — Mikroskopische Diagnose: Endometritis interstitialis chronica. — Bemerkungen: 5. 11. 02 Entfernung des in die Vagina ausgetretenen polypösen Myoms, welches mit daumendickem fleischigen Stiel von der vord. Corpuswand ausgeht.

24. Journ.-No. 578/00—01. — A. R., 43 J., oper. 29. 3. 01. — Sondenl. des Uterus: 9 cm. — Dampfspannung: 120—116°, Dauer: 30 Sec. — Reconvalescenz: glatt. — Verhalten der Menses p. oper.: Fast 5monatl. Menostase, dann meist geringe, unregelmässige Menses. — Nachuntersuchung: a) 15½ Monate p. op. b) Befund: S.-L. 8 cm, Sondirung glatt. — Mikroskopische Diagnose: Endometritis glandularis cystica. — Bemerkungen: Verkürzung der Uteruslänge um 1 cm.

25. Journ.-No. 276/01—02. — A. Sch., 50 J., oper. 17. 8. 01. — Sondenlänge des Uterus: 8,5 cm. — Dampfspannung: 120°, Dauer: 35 Sec. — Reconvalescenz: glatt. — Verhalten der Menses p. oper.: 3 Monate Menostase. 2mal 14tägige sehr starke Blutungen, dann 3wöchentl. 5—6tägig immer schwächer menstruirt. — Mikroskopische Diagnose: Endometritis glandularis et interstitialis.

26. Journ.-No. 373/01- 02. — Chr. A., 42 J., oper. 14. 10. 01. — Sondenlänge des Uterus: ?. Besonderer Tastbefund: Ut. myomatosus. Kleinknollige Deformation. — Dampfspannung: 120°, Dauer: 30 Sec. — Reconvalescenz: glatt. — Verhalten der Menses p. operat.: Schwache Menses 4 Wochen p. op. 6 Monate Menostase. Dann normale Menses. — Nachuntersuchung: a) 9 Monate p. op. b) Befund: S.-L. 7 cm. Sondirung glatt, Oberfläche des Uterus ohne Unebenheiten.

27. Journ.-No. 399/01—02. — M. J., 38 J., oper. 2. 11. 01. — Sondenlänge des Ut.: 11 cm. — Dampfspannung: 122°, Dauer: 25 Sec. — Reconvalescenz: glatt. — Verhalten der Menses p. op.: 3 Monate Menostase, dann regelmässige Menses. — Nachuntersuchung: a) 10 Monate p. op. b) Befund: S.-L. 10 cm, Sondirung glatt. — Mikroskopische Diagnose: Endometritis glandularis. — Bemerkungen: Verkürz. der Uteruslänge um 1 cm.

28. Journ.-No. 416/01—02. — M. Sch., 40 J., oper. 8. 11. 01. — Sondenlänge des Uterus: 9 cm. — Dampfspannung: 123—121°, Dauer: 30 Sec. — Reconvalescenz: glatt. — Verhalten der Menses p. op.: 7—8 Wochen Menostase. Jetzt seit Monaten Menses regelmässig 4wöchentl. 3—4 Tage nicht stark. — Nachuntersuchung: a) 8 Monate p. op. b) Befund: S.-L. 9 cm, Sondirung glatt. — Mikroskopische Diagnose: Endometritis diffusa.

29. Journ.-No. 466/01—02. — H. B., 49 J., oper. 17. 12. 01. — Sondenlänge des Ut.: 8 cm. — Dampfspannung: 120°, Dauer: 25 Sec. — Reconvalescenz: glatt. — Verhalten der Menses p. op.: 8 Wochen Menostase, dann regelmässig 4wöchentlich meist nur 1 Tag dauernde spärliche Menses. — Nachuntersuchung: a) 7 Monate p. op. b) Befund: S.-L. 8 cm, Sondirung glatt. — Mikroskopische Diagnose: Endometritis diffusa.

30. Journ.-No. 478/01—02. — Chr. St., 43 J., oper. 2. 1. 02. — Sondenlänge des Ut.: 9 cm. — Dampfspannung: 115°, Dauer: 35 Sec. — Reconvalescenz: glatt. — Verhalten der Menses p. op.: 4 Monate Menostase, dann spärliche, seltene Menses. — Nachuntersuch.: a) 6 Monate p. op. b) Befund: S.-L. 7 cm, Sondirung glatt. — Mikroskopischer Befund: Endometritis interstitialis. — Bemerkungen: Uterus um 2 cm geschrumpft.

Digitized by Google

31. Journ.-No. 482/01—02. — M. J., 43 J., oper. 4. 1. 02. — Sondenlänge des Ut.: 8 cm. — Dampfspannung: 120°, Dauer: 30 Sec. Reconvalescenz: glatt. — Verhalten der Menses p. op.: 7 Woch. Menostase, dann spärliche, einmal 10 Tage etwas stärkere Menses; seit Ende April Menostase. — Nachuntersuchung: a) 6 Monate p. op. b) Befund: S.-L. $6^3/_4$ cm, Sondirung glatt. — Mikroskopische Diagnose: Endometr. diffusa. — Bemerkungen: Uterus um $1^1/_4$ cm geschrumpft.

32. Journ.-No. 501/01—02. — A. L., 42 J., oper. 18. 1. 02. — Sondenlänge des Ut.: 8 cm. — Dampfspannung: 120°, Dauer: 30 Sec. — Reconvalescenz: glatt. — Verhalten der Menses p. op.: 4 Monate Menostase, dann einmal mässig starke Menses 18.—24. 5., dann wieder Menostase. — Nachuntersuchung: a) 6 Monate p. operat. b) Befund: S.-L. 8 cm, Sondirung glatt. — Mikroskopischer Befund: Endometritis diffusa.

33. Journ.-No. 567/01—02. — M. H., 52 J., oper. 18. 2. 02. — Sondenlänge des Ut.: 11 cm. — Dampfspannung: 120°, Dauer: 40 Sec. — Reconvalescenz: glatt. — Verhalten der Menses p. op.: 7 Wochen Menostase, einmal mittelstarke Menses 8. -12. 4. Seitdem Menostase bis jetzt. — Mikroskopische Diagnose: Endometritis diffusa.

34. Journ.-No. 560/01—02. — W. E., 43 J., oper. 20. 2. 02. — Sondenlänge des Uter.: 8,5 cm. — Dampfspannung: 123—120°, Dauer: 30 Sec. — Reconvalescenz: glatt. — Verhalten der Menses p. oper.: 3 Monate Menostase, dann 7 Tage schwächer als früher menstruirt. Pause bis 6. 7., 6tägige schwache Menstruation. — Mikroskopische Diagnose: Endometritis interstitialis.

35. Journ.-No. (priv.) 4456. — Frl. P., 52 J., oper. 17. 7. 00. — Sondenlänge 9 cm. Besonderer Tastbefund: Multiple intramurale Myome. — Dampfspannung: 116°, Dauer: 25 Sec. — Reconvalescenz: glatt. — Verhalten der Menses p. op.: Nach der Operation nur noch zweimal schwache Menses, dann Menopause. — Mikroskop. Diagnose: Endometr. gland. Starke Gefässwucherung.

36. Journ.-No. 586/99—00. — A. St., 40 J., oper. 24. 2. 00. — Sondenlänge des Ut.: 9 cm. — Dampfspannung: 114°, Dauer: 35 Sec. Reconvalescenz: glatt. — Verhalten der Menses p. op.: $5^1/_2$ Monate Menostase, dann schwache, mehrwöchige Dauerblutung, dann $2^1/_2$ Mon. Menostase, dann keine Blutung mehr. — Nachuntersuchung: a) 11 Mon. p. op. b) Befund: S.-L. 6,5—7 cm, Sondirung glatt. — Mikroskopische Diagnose: Kein pathologischer Befund. — Bemerkungen: Uterus um ca. 2 cm verkürzt.

37. Journ.-No. 250/00—01. — M. K. 54 J., oper. 7. 8. 00. — Sondenlänge des Ut.: 9 cm. — Dampfspannung: 114°, Dauer: 35 Sec. — Reconvalescenz: glatt. — Verhalten der Menses p. op.: 6 Monate Menostase, dann schwache 9tägige Blutung. — Mikroskopische Diagn.: Kein pathologischer Befund.

38. Journ.-No. 185/00—01. — E. H., 46 J., oper. 3. 7. 00. — Sondenlänge des Ut.: 8,5 cm. — Dampfspannung: 118°, Dauer: 35 Sec. — Reconvalescenz: glatt. — Verhalten der Menses p. op.: 4 Monate Menostase, dann in vierteljährlichen Abständen 5—6 Tage schwache Menses. — Mikroskopische Diagnose: Kein pathologischer Befund.

39. Journ.-No. 544/99—00. — M. L., 44 J., oper. 13. 1. 00. — Sondenlänge des Ut.: 8,5 cm. — Dampfspannung: 115°, Dauer: 30 Sec. — Reconvalescenz: glatt. — Verhalten der Menses p. op.: 6 Monate

Digitized by Google

Menostase, dann sehr schwache, seltene, nicht monatliche Periode. — Mikroskopische Diagnose: Kein pathologischer Befund.

40. Journ.-No. 56/00—01. — E. H. 42 J., oper. 24. 4. 00. — Sondenlänge des Ut.: 11 cm. — Dampfspannung: 115°, Dauer: 35 Sec. — Reconvalescenz: glatt. — Verhalten der Menses p. op.: 5 Monate Menostase, dann mehrwöchige schwache Dauerblutung; jetzt seit 7 Mon. Menostase. — Nachuntersuchung: a) 10 Monate p. op. b) Befund: S.-L. 11 cm, Sondirung glatt. — Mikroskopische Diagnose: Kein pathologischer Befund.

41. Journ.-No. 257/00—01. — H. A., 42 J., oper. 10. 8. 00. — Sondenlänge des Ut.: 9 cm. — Dampfspannung: 118°, Dauer: 23 Sec. — Reconvalescenz: glatt. — Verhalten der Menses p. op.: Fast drei Monate Menostase, dann ganz spärliche, unregelmässige Menses. — Nachuntersuchung: a) $5^1/_2$ Monate p. op. b) Befund: S.-L. $7^1/_3$ cm, Sondir. glatt. — Mikroskopische Diagnose: Kein pathologischer Befund. — Bemerkungen: Uterus ca. $1^1/_2$ cm. verkürzt.

Gruppe III (19 Fälle).

Kein verlängertes blutfreies Intervall; die Menstrualblutungen post operationem von normaler bezw. unternormaler Intensität.

42. Journ.-N. 552/99—00. — A. T., 42 J., op. am 20. 1. 00. — Sondirung des Uterus: 9,25 cm. — Dampfspannung: 117°, Dauer: 15 Sec. — Reconvalescenz: glatt. — Verhalten der Menses p. operat.: Regeln 4 W., 8 T. schwach; zuletzt monatelange Pause.

43. Journ.-No. 684/99—00. — O. H., 39 J., oper. am 31. 3. 00. — Sondirung des Uterus: 9 cm. — Dampfspannung: 115°, Dauer: 40 Sec. — Reconvalescenz: glatt. — Verhalten der Menses p. operat. Ganz schwache blutig seröse Abscheidungen von 1 × 8 wochenlanger Dauer; seit 12. 1. 01. Menopause. — Nachuntersuchung: a) 9 Mon. p. op., b) Befund: Sondenlänge 7,5 cm, glatte Sondirung. — Bemerk.: Verkürzung des Uterus um 1,5 cm.

44. Journ.-No. 130/00—01. — M. K., 50 J., oper. am 30. 5. 00. — Sondirung des Uterus: 9 cm. — Dampfspannung: 117°, Dauer: 45 Sec. — Reconvalescenz; glatt. — Verhalten der Menses p. operat. Menses in Intervallen von 2—3 Monaten, 5—6 Tage, schwach.

45. Journ.-No. 69/00—01. — M. E., 47 J., operirt am 24. 4. 00. — Sondirung des Uterus: 8,5 cm. — Dampfspannung: 115°, Dauer: 40 Sec. — Reconvalescenz: glatt. — Verhalten der Menses p. operat.: Noch 4 mal spärlich menstruirt; dann Menopause. — Nachuntersuchung: a) 27 Mon. p. operat., b) Befund: Sondenlänge 7 cm, Sondirung glatt. — Bemerkungen: Verkürzung der Uteruslänge um 1,5 cm.

46. Journ.-No. 123/00—01. — C. B., 47 J., operirt am 29. 5. 00. — Sondirung des Uterus: 8 cm. — Dampfspannung: 117,5°, Dauer: 40 Sec. — Reconvalescenz: glatt. — Verhalten der Menses p. operat.: Mit langen Intervallen von 6—7 Wochen, 3—4 Tage anhaltende, knapp mittelstarke Menses. Seit März 02 Menopause. — Nachuntersuchung: a) 26 Mon. p. operat., b) Befund: Sondenlänge 8 cm. Sondirung glatt.

47. Journ.-No. 240/00—01. — M. H., 38 J., operirt am 28. 7. 00. — Sondirung des Uterus: 7 cm. — Dampfspannung: 117°, Dauer: 30 Sec. — Reconvalescenz: glatt. — Verhalten der Menses p. operat.:

Digitized by Google

Ganz schwache, spärliche seltene Menstr.; im März 01 fast 4 wöchentl. Dauerblutung, seitdem unregelmässig, mittelstark, schwächer als vor d. Operation. — Bemerkungen: Vor der Operation 2—3 monatl. Dauerblutungen.

48. Journ.-No. 424/99—00. — A. M., 48 J., operirt am 3. 9. 99. — Sondirung des Uterus: 8,5 cm. — Dampfspannung: 109°, Dauer: 30 Sec. — Reconvalescenz; glatt. — Verhalten der Menses p. operat.: Seltene, spärliche bis mittelstarke Menses. — Nachuntersuchung: a) 6 Mon. p. operat., b) Befund: Sondenlänge 7 cm. Sondirung glatt. — Bemerkungen: Erfolglos curettirt. Verkürzung der Uteruslänge um 1,5 cm.

49. Journ,-No. 458/99—00. — D. N., 43 J., operirt am 18. 9. 99. — Sondirung des Uterus: 9 cm. — Dampfspannung: 116°, Dauer: 15 Sec. — Reconvalescenz: glatt. — Verhalten der Menses p. operat.: Unregelmässige, meist postponirende schwache Menses. — Nachuntersuchung: a) 14 Mon. p. operat., b) Befund: Sondenlänge 8 cm. Sondirung glatt. — Bemerkungen: Verkürzung der Uteruslänge um 1 cm.

50. Journ.-No. 473/00—01. — M. M., 44 J., oper. am 24. 1. 01. — Sondirung des Uterus: 9 cm. — Dampfspannung: 120°, Dauer: 20 Sec. — Reconvalescenz: glatt. — Verhalten der Menses p. operat.: Menses regelmässig 4 wöchentl., ziemlich stark. Dauerblutungen nie wieder eingetreten. — Mikroskop. Diagnose: Endometr. glandul. cystica. — Bemerkungen: Dauerblutungen nicht wieder eingetreten.

51. Journ.-No. 542/00—01. — L. P., 47 J., oper. am 13. 3. 01. — Sondenlänge des Uterus: 11 cm. — Dampfspannung: 123°, Dauer: 30 Sec. — Reconvalescenz: glatt. — Verhalten der Menses p. operat.: Menses regelmässig, 4 wöchentl., 5—6 tägig, mittlere Menge. März bis Juni 02 Menostase. — Nachuntersuchung: a) 16 Monate p. operat. b) Befund: Sondenlänge 11 cm, Sondirung glatt.

52. Journ.-No. 87/01—02. — D. F., 43 J., oper. am 1. 5. 01. — Sondenlänge des Uterus: 9,5 cm. — Dampfspannung: 120—119°, Dauer: 30 Sec. — Reconvalescenz: glatt. — Verhalten der Menses p. operat.: Menses regelmässig, 4 wöchentl., mässig stark. — Nachuntersuchung: a) 14 Monate p. op., b) Befund: Sondenlänge 9 cm, Sondirung glatt.

53. Journ.-No. 585/00—01. — M. J., 49 J., oper. am 9. 4. 01. — Sondenlänge des Uterus: 9,5 cm. — Dampfspannung: 122°, Dauer: 30 Sec. — Reconvalescenz: glatt. — Verhalten der Menses p. operat.: Menses unregelmässig, 3—8 wöchentl., bis 14 tägig, schwächer als vor der Operation. — Mikroskopische Diagnose: Mässige Endometr. glandul.

54. Journ.-No. 116/01—02. — E. J., 42 J., oper. am 17. 5. 01. — Dampfspannung: 122°, Dauer: 35 Sec. — Reconvalescenz: glatt. — Verhalten der Menses p. operat.: Menses in der Folge regelmässig, 4 wöchentl., von normaler Stärke. Seit Anfang Mai 02 Menostase. — Nachuntersuchung: a) 14 Mon. p. op., b) Befund: Sondenlänge 8 cm, Sondirung glatt. — Mikroskopische Diagnose: Endometritis diffusa.

55. Journ.-No. 250/01—02. — E. J., 45 J., oper. am 2. 8. 01. — Sondenlänge des Uterus: 8,5 cm. — Dampfspannung: 120°, Dauer: 35 Sec. — Reconvalescenz: glatt. — Verhalten der Menses p. operat.: Menses regelmässig, 4 wöchentl., 5—6 Tage, mittelstark. — Nachuntersuchung: a) 12 Mon. p. op., b) Befund: Sondenlänge knapp 7 cm, Sondirung glatt. — Mikroskopische Diagnose: Endometr. glandularis. — Bemerkungen: Verkürzung der Uteruslänge um 1,5 cm.

Digitized by Google

56. Journ.-No. 465/01—02. — L. V., 42 J., oper. am 17. 12. 01. — Sondenlänge des Uterus: 8 cm. — Dampfspannung: 120°, Dauer: 36 Sec. — Reconvalescenz: glatt. — Verhalten der Menses p. operat.: Menses regelmässig, wöchentlich 2—3 Tage, schwach. — Nachuntersuchung: a) $10^1/_2$ Mon. p. op., b) Befund: Sondenlänge 8 cm., Sondirung glatt. — Mikroskopische Diagnose: Endometr. glandul.

57. Journ.-No. 569/01—02. — J. R., 45 J., oper. am 20. 2. 02. — Sondenlänge des Uterus: 9 cm. — Dampfspannung: 120°, Dauer: 35 Sec. — Reconvalescenz: glatt. — Verhalten der Menses p. op.: Schwache und unregelmässige Blutungen (2—3 Tage). — Nachuntersuchung: a) $4^1/_2$ Mon. p. op., b) Befund: Sondenlänge knapp 7 cm, Sondirung glatt. — Mikroskopische Diagnose: Endometr. diffusa. — Bemerkungen: Verkürzung der Uteruslänge um 2 cm.

58. Journ.-No. 609/01—02. — A. Kl., 45 J., oper. am 18. 3. 02. — Sondenlänge des Uterus: 8,5 cm. — Dampfspannung: 118°, Dauer: 30 Sec. — Reconvalescenz: glatt. — Verhalten der Menses p. operat.: Schwache regelmässige Menses. — Mikroskopische Diagnose: Endometr. p. abort.

59. Journ.-No. 465/00—01. — H. B., 41 J., oper, am 20. 1. 01. — Dampfspannung: 120°, Dauer: 30 Sec. — Reconvalescenz: glatt. — Verhalten der Menses p. op.: Alle $3^1/_2$ Wochen 4 tägig menstruirt; etwas schwächer als vor der Operation.

60. Journ.-No. 506/00—01. — K. S., 33 J., oper. am 16. 2. 01. — Sondenlänge des Uterus: 9—9,5 cm. — Dampfspannung: 122°, Dauer: 22 Sec. — Reconvalescenz: glatt. — Verhalten der Menses p. op.: In 4 wöchentl. Intervallen schwach menstruirt, dann Gravidität, normaler Partus 15. 5. 02. — Nachuntersuchung: a) $20^1/_2$ Mon. p. op., b) Befund: Sondenlänge 8 cm, Sondirung glatt. — Mikroskopische Diagnose: Endometritis interstit. — Bemerkungen: Partus. Verkürzung des Uterus um 1—1,5 cm.

Gruppe IV (8 Fälle).

Bedingte Erfolge und Misserfolge.

61. Journ.-No. a) 475/00—01, b) 175/01—02, c) 402/01—02. — M. B., 47 J., operirt am a) 25. 1. 01, b) 21. 6. 01, c) 4. 11. 01. — Sondirung des Uterus: Sondenlänge 8,5 cm, 8,0 cm. — Dampfspannung, Dauer: a) 120°, 20 Secunden; b) 122°, 35 Secunden; c) [Curettage]. — Reconvalescenz: glatt. — Verhalten der Menses p. op.: nach vorübergehendem Erfolge wieder häufige sehr starke Menses. — Nachuntersuchung: a) 17. 7. 02, b) Befund: Sondenlänge 7 cm, Sondirung glatt. — Mikroskopische Diagnose: Endometritis diffus. — Bemerkungen: 25. 1. Ventrovesicofixatio. 21. 7. Vaporisation des fixirten Uterus. 4. 11. Prolaps-Operation (Ausschabung).

62. Journ.-No. 171/01—02. — A. B., 48 J., operirt am 21. 6. 01. — Sondirung des Uterus: Sondenlänge 10 cm. — Dampfspannung: 120°, Dauer 35 Secunden. — Reconvalescenz: glatt. — Verhalten der Menses p. op.: 2 Monate Menostase, dann wieder starke häufige, langdauernde Perioden. Jetzt 3 Mon. Menostase. — Nachuntersuchung: a) 12 Mon. p. op., b) Befund: Sondenl. 10 cm, Sondirung glatt. — Mikroskopische Diagnose: Endometr. interstit.

63. Journ.-No. a) 561/01—02, b) 249/02—03. — St., 48 J., operirt am a) 25. 7. 02, b) 7. 10. 02. — Sondirung des Uterus: Sondenlänge

Digitized by Google

8 cm. — Dampfspannung, Dauer: a) 120°, 35 Secunden, b) 120°, 55 Secunden. — Reconvalescenz: glatt. — Verhalten der Menses p. op.: nach a) häufige und profuse Menses, nach b) Erfolg noch ausstehend. — Nachuntersuchung: a) 3 Mon. p. op., b) Befund: Sondenlänge 8 cm, Sondirung glatt. — Mikroskopische Diagnose: Endometritis Atrophicans.

64. Journ.-No. 285/02—03. — Schm., 29 J. Im Text genau beschrieben.

65. Journ.-No. 638/99—00. — B. E., 52 J., operirt am 3. 3. 00. — Sondirung des Uterus: Sondenl. 9 cm. — Dampfspannung: 116°, Dauer: 30 Secunden. — Reconvalescenz: glatt. — Verhalten der Menses p. op.: Menses blieben noch (bei regelmässigen Intervallen) stark bis Sept. 1900. Pause bis Febr. 1901; dann allmählich Menopause. — Nachuntersuchung: a) 2 Mon. p. op., b) Befund: Sondenl. 9 cm, glatte Sondirung. — Bemerkungen: Früher erfolglos curettirt.

66. Journ.-No. 427/99—00. — D. Sch., operirt am 2. 11. 99. — Sondirung des Uterus: Sondenl. 8 cm. — Dampfspannung: 107°, Dauer: 15 Secunden. Keine Abrasio. — Reconvalescenz: glatt. — Verhalten der Menses p. op.: Menses sehr wechselnd, meist 3 Wochen, ziemlich stark, etwas weniger wie vor d. Operat. März 1902 normaler Partus. — Nachuntersuchung: a) 2 Jahre p. op., b) Befund: Sondenl. 7 cm, Sondirung glatt. — Mikroskopische Diagnose: Endometr. glandul. — Bemerkungen: 3 mal erfolglose Ausschabung. Kein evidenter Einfluss der Vaporisation auf die Stärke der Menstrualblutungen. Eintritt von Conception und normalem Partus.

67. Journ.-No. 644/99—00. — A. N., 25 J., operirt am 6. 3. 00. — Sondirung des Uterus: Sondenl. 8 cm. — Dampfspannung: 116°, Dauer: 50 Secunden. Keine Abrasio. — Reconvalescenz: glatt. — Verhalten der Menses p. op.: Menses zunächst schwächer, Frühjahr 1901 Abort. Mens. III. Dann wieder starke Menses alle 3 Wochen. — Bemerkungen: 1 mal erfolglos curettirt. Kein Dauererfolg der Vaporisation.

68. Journ.-No. 573/99—00. — L. D., 28 J., oper. am 31. 1. 00. — Sondirung des Uterus: Sondenl. 7,5 cm. — Dampfspannung: 117°, Dauer: 30 Secunden. Keine Abrasio. — Reconvalescenz: glatt. — Verhalten der Menses p. op.: Menses sehr wechselnd, zeitweise mässig, zeitweise sehr stark. — Nachuntersuchung: a) $2^1/_2$ Jahre p. op., b) Befund: Sondenl. 7 cm, Sondirung glatt. — Bemerkungen: 4 erfolglose Ausschabungen. Kein Dauererfolg der Vaporisation.

Literaturverzeichniss.

1. Glaevecke, Körperliche und geistige Veränderungen im weiblichen Körper nach künstlichem Verluste der Ovarien etc. Dieses Arch. Bd. 35.
2. Sneguireff, Klinik der k. Mosk. Univers. Moskau. 1894. 4. Lieferung. S. 292—296. Ref. von Neugebauer, Centralbl. f. Gyn. 1895. S. 74.
3. Pitha, Centralbl. f. Gyn. 1899. S. 1011.
4. v. d. Velde, Centralbl. f. Gyn. 1889. S. 1409.
5. Fuchs, Experimentelle und klinische Beiträge zur Vaporisation des Uterus. Münchener med. Wochenschr. 1901. No. 22.

Digitized by Google

6. Pincus, Die erste Sammelforschung und Weiteres zur Atmokausis und Zestokausis. Sammlung klin. Vorträge. No. 261/62.
7. Flatau, Klinische und experimentelle Beiträge zur Atmokausis uteri. Monatsschr. f. Geb. u. Gyn. Bd. X. S. 336.
8. Pitha, Centralbl. f. Gyn. 1897. S. 652.
9. Prochownik, Bericht vom Gynäkologencongresse. Centralbl. f. Gynäk. 1899. No. 23. S. 705.
10. Koslenko, Centralbl. f. Gyn. 1901. No. 17. S. 422.
11. Zulauf, Centralbl. f. Gyn. 1902. S. 690.
12. Lachmann, Die Vaporisation des Uterus. Münchener med. Wochenschr. No. 22 u. 23. 1901.
13. Hammerschlag, Therapie der Gegenwart. 1902. Mai.
14. Falk, Ein Beitrag zum anatomischen Material der Atmokausis. Monatsschrift f. Geb. u. Gyn. 1902. S. 20.
15. Werth, Untersuchungen über die Regeneration der Schleimhaut nach Ausschabung der Uteruskörperhöhle. Dieses Arch. Bd. 49.
16. Stoeckel, Therapeut. Monatshefte. 1900. December.
17. Pincus, Castratio mulieris uterina. Centralbl. f. Gyn. 1902. S. 200.
18. v. Steinbüchel, Zur Verwendung des heissen Wasserdampfes in der Gynäkologie. Monatsschr. f. Geb. u. Gyn. 1900. Bd. XI. S. 546.
19. Blacker, Vaporization of the Uterus. British-Journal of obstetrics. 1902. Volume I. p. 488 ff.
20. Dührssen, Die Kautelen der Uterus-Vaporisation. Centralbl. f. Gynäk. 1899. No. 11. S. 292.
21. Fuchs, Bemerkungen zur Zestokausis. Centralbl. f. Gynäk. 1901. No. 27.

Digitized by Google

(Aus der Universitäts-Frauenklinik zu Kiel.)

Zur Differentialdiagnose von Nabelschnurgeräusch und fötalem Herzgeräusch und zur Indikationsstellung bei intra partum erkanntem fötalen Herzfehler.

Von

Dr. **O. Hoehne,**

Assistenzarzt

(Mit 1 Abbildung im Text.)

Ursprünglich wurden intra graviditatem et partum durch die Bauchdecken hindurch gehörte, mit dem Pulse der Mutter nicht synchrone Circulationsgeräusche lediglich auf die Nabelschnurgefässe, zumeist auf Circulationshindernisse in den Nabelschnurarterien, zurückgeführt und erhielten daher von ihrem Entdecker, Evory Kennedy [1]), 1830 und dem ersten Bestätiger des Phänomens, H. F. Naegele [2]), einige Jahre später den Namen „Nabelschnurgeräusch". An der Entstehung der das Geräusch verursachenden Circulationshindernisse in den Nabelschnurarterien sollten am häufigsten Umschlingungen des Nabelstranges um irgend einen Körpertheil des Fötus und Nabelschnurvorfall die Schuld tragen.

Diese Geräuscherklärung fand um so zahlreichere Anhänger, als es zuerst Kennedy, dann Spoendli [3]), später Bidder [4]),

1) E. Kennedy, The Dublin hosp. reports and communical. Vol. V. 1830, und Observations on obstetric. auscultation. Dublin. 1833. (Citirt nach Depaul, Traité d'auscultation obstétricale.)

2) H. F. Nägele, Die geburtshülfliche Auscultation. Mainz. 1838 und Lehrbuch der Geburtshülfe. 8. Aufl. Mainz. 1872. S. 134 ff.

3) H. Spoendli, Geburtshülfliche Abhandlungen. Monatsschr. für Geburtskunde und Frauenkrankheiten. Bd. III. Berlin. 1854. S. 198.

4) Bidder, Ein Fall von Tastbarkeit der Nabelschnur durch die Bauchdecken. St. Petersburger med. Wochenschr. 1876. No. 8.

Digitized by Google

Kehrer[1]), Ahlfeld[2]) und Anderen gelang, in Fällen, wo der Nabelstrang durch die dünnen Bauchdecken hindurch zwischen dem schlaffen Uterus und dem Fötus gefühlt werden konnte, durch festes Aufdrücken des Stethoskopes an dieser Stelle ein deutliches blasendes Geräusch zu erzeugen, das mit Aufhören des Druckes wieder verschwand und die verdeckten Herztöne wieder rein hervortreten liess, mit erneutem Druck aber jedesmal wieder zum Vorschein kam.

Ferner vermochte Schmitt[3]) als Erster mittelst eines mit sehr enger Mündung versehenen Stethoskopes dasselbe blasende Geräusch, wie vorher durch die Bauchdecken, an einer vorgefallenen Nabelschnurschlinge wahrzunehmen.

Endlich konnte mehrfach das Verschwinden eines Nabelschnurgeräusches nach Reposition einer vorgefallenen Nabelschnurschlinge sicher constatirt werden (Schmitt, v. Winckel u. A.)

Spoendli (1854 l. c.) huldigte zwar der Compressionstheorie, meinte aber, Umschlingungen könnten das Geräusch nicht unmittelbar hervorbringen, da dasselbe durchaus nicht der Umschlingungsstelle entspreche und am häufigsten Orte der Umschlingung, am Halse des Kindes, fast nie gehört werde. Vielmehr müsse man eine Fortpflanzung des durch Compression gesetzten Kreislaufhindernisses annehmen, um so eher, wenn infolge der Umschlingung der Nabelstrang an der Bauch- oder Rückenfläche der Frucht angepresst liege.

v. Winckel[4]) erkannte die Entstehung des Geräusches in der Nabelschnur ebenfalls an, liess aber an der Compression lediglich die weite mit dünner Wandung versehene Vena umbilicalis betheiligt sein, allerdings mit der Concession, dass in einigen wenigen Fällen das Geräusch auf einen Druck aller drei Gefässe zurückzuführen sei.

Hecker[5]) glaubte, dass das Phänomen am ehesten an der Durchtrittsstelle der Nabelgefässe durch den Nabelring entstehe, eine Stelle, die a priori zur Erzeugung von Gefässgeräuschen nicht

1) F. A. Kehrer, Zur Aetiologie des Nabelschnurgeräusches. Dieses Arch. Bd. XII. S. 258. Berlin. 1877.

2) F. Ahlfeld, Berichte und Arbeiten aus der geburtshülflich gynäkologischen Klinik zu Giessen. 1881—1882. Leipzig. 1883. S. 29.

3) G. Schmitt, Ein Beitrag zur Lehre von der Entstehung und Bedeutung des Nabelschnurgeräusches. Scanzoni's Beiträge zur Geburtskunde u. Gynäk. Bd. III. Würzburg. 1858. S. 175.

4) F. v. Winckel, Berichte und Studien aus dem Kgl. sächsischen Entbindungs-Institute in Dresden. Bd. I. Leipzig. 1874. S. 230 ff.

5) C. Hecker, Klinik der Geburtskunde. Hecker-Buhl. Leipzig. 1861. Bd. I. S. 27—31.

Digitized by Google

ungeeignet erscheine. Es führte ihn darauf die Beobachtung, dass das Nabelschnurgeräusch nie sehr weit von den Herztönen entfernt zu hören sei. Einen Beweis für die Richtigkeit seiner Ansicht hat er nicht geliefert.

Eine Reihe anderer Autoren beschuldigten für die Geräuschentstehung neben der Compression in den Schnurgefässen (Vene und Arterien allein oder beide) vorhandene Klappen, wie besonders Pinard[1]) (replis semi-lunaires ou diaphragmatiques) oder Stricturen und Stenosen der Nabelschnurgefässe. Ich will hier gleich erwähnen, dass Seitz[2]) in ca. 200 frisch untersuchten Nabelschnüren keine Gefässklappen fand und die bisher gefundenen halbmondförmigen und ringförmigen Leisten oder Falten als Kunstproducte, durch Aufblähung und Trocknung entstanden, bezeichnet. Auch Bondi[3]) konnte weder in den Arterien noch der Vene der Nabelschnur Klappen nachweisen.

Allen diesen angeführten Ansichten gemeinsam ist die Annahme, die Nabelschnur sei der Ursprungsort des Geräusches.

Im Gegensatz hierzu brachte Dubois[4]) zuerst (1833) das „sogenannte Nabelschnurgeräusch" mit dem kindlichen Herzen in Beziehung. Dass diese Ansicht zu Recht bestehen kann, meinte sein Schüler Depaul[5]) dadurch bewiesen zu haben, dass er ein während der Geburt gehörtes vom Fötus ausgehendes Blasen nach dem Partus am Herzen des Neugeborenen wiederfand. Dieses Blasen konnte er noch 2 Tage lang beobachten. Bei systematischer Untersuchung constatirte er an 300 Schwangeren 11 mal ein fötales Geräusch, vermochte es aber in diesen Fällen nur 2 mal am Herzen des geborenen Kindes nachzuweisen. Da er es demnach immerhin nur selten wiederfand, so nahm er 2 Entstehungsorte, das fötale Herz und die Nabelschnur, an und unterschied 2 Arten von fötalen

1) Pinard, Du souffle foetal. Archives de Tocologie des maladies des femmes et des enfants nouveau-nés. Bd. III. p. 310. Paris. 1876.

2) L. Seitz, Ueber Blutdruck und Circulation in der Placenta, über Nabelschnurgeräusch, insbesondere dessen Aetiologie und klinische Bedeutung. Volkmann's Sammlung klin. Vorträge. Neue Folge. No. 320. Leipzig. 1901.

3) J. Bondi-Wien, Ueber den Bau der Nabelgefässe. Monatsschrift für Geburtsh. u. Gyn. Bd. 16. H. 3. S. 272. 1902.

4) P. Dubois nach Depaul, Leçons de clinique obstétricale. Paris. 1872. p. 87.

5) J. A. H. Depaul, Thèse inaugurale. De l'auscultation obstétricale. Paris. 1839. Traité théorique et pratique d'auscultation obstétricale. Paris. 1847. Leçons de clinique obstétricale. Paris. 1872. p. 88—89.

Digitized by Google

Circulationsgeräuschen, ein selten vorkommendes, im fötalen Herzen entstehendes souffle foetal und ein häufigeres, von den comprimirten, bezw. eingeengten Nabelschnurgefässen geliefertes souffle ombilical.

Während sich Depaul das souffle foetal beim Durchtritt des Blutes durch den Ductus arteriosus Botalli entstehend vorstellte, leiteten es andere Autoren von einer organischen Veränderung des Herzens, von einem Klappenfehler auf der Basis einer fötalen Endocarditis, her, so Massmann[1]) (1854). Bei diesem Autor tritt auch deutlich das Bestreben hervor, den Ursprung der Mehrzahl der fötalen Circulationsgeräusche in das Herz zu verlegen. „Er will nicht behaupten, dass das Nabelschnurgeräusch immer in einem Herzfehler des Fötus seinen Grund haben müsse, meint aber, es läge doch nahe, bei einem blasenden Geräusche neben oder statt des Fötalpulses an einen Herzfehler zu denken. Umschlingungen der Nabelschnur seien so unendlich häufig, ohne dass man ein Geräusch höre, und Compression dürfte wenigstens bei Vorfall der Nabelschnur nicht selten sein — und doch höre man auch hier den Fötalpuls rein und ohne Geräusch."

v. Scanzoni[2]) ging von der Erwägung aus, dass in so engen Gefässen, wie die Umbilicalarterien, kein Geräusch entstehen könne, das durch die dicken Medien von Fruchtwasser und Eisack, der Uterus- und Bauchwand bis zum Ohre des Auscultirenden fortgeleitet werde. Experimente unterstützten ihn in seiner Ansicht. Er konnte ebensowenig, wie schon früher Carrière[3]) (1838), an der kräftig pulsirenden Nabelschnur bei Vorfällen und alsbald nach Ausstossung der Frucht, weder durch Fingercompression noch durch abgestuften Druck mit dem Höhrrohr auf die dem Rücken des Kindes aufgeladene Nabelschnur ein Geräusch erzeugen, ausser den unvermeidlichen, durch Verschiebung bewirkten Reibegeräuschen. Wie er auch die Versuchsanordnung gestaltete, niemals gaben die Nabelschnurgefässe einen Ton oder ein Geräusch von sich. Er leugnete daher mit aller Entschiedenheit den funiculären Ursprung des in Frage stehenden Geräusches und betrachtete das fötale Herz als dessen alleinigen Entstehungsort. Mit Rücksicht auf das häufige

1) Massmann, Fall von Nabelschnurgeräusch. Monatsschr. f. Geburtsk. und Frauenkrankh. Bd. IV. Berlin. 1854. S. 81.

2) v. Scanzoni, Lehrbuch der Geburtshülfe. Wien. 1867. p. 162.

3) Carrière, Thèse de la Faculté de médecine de Strasbourg. Décembre. 1838.

Digitized by Google

Vorkommen und das schnelle Verschwinden des Geräusches intra partum erklärte er das fötale Blasen für ein anorganisches, ohne nachweisbare Klappenveränderung entstandenes Herzgeräusch, das freilich durch Kreislaufsstörungen in der Nabelschnur bedingt sein könne. — Auch Beck[1]) (1847) nahm in seinen zahlreichen „unter allen Cautelen" ausgeführten Compressionsversuchen an der gut pulsirenden Nabelschnur nie auch nur das geringste Geräusch wahr.

Scanzoni's Schüler, Bumm[2]) (1885) und unter seiner Leitung Attensamer[3]) (1885) bestätigten nicht nur die Richtigkeit dieser erwähnten Versuchsresultate, „indem sie die Unmöglichkeit, an der geborenen oder vorgefallenen Nabelschnur Druckgeräusche zu erzeugen, ausser Zweifel setzten", sondern fanden sogar relativ häufig Geräusche am Herzen Neugeborener, bezw. riefen dieselben am Herzen durch Compression der Nabelschnur unmittelbar post partum infantis hervor, waren also im Stande, so lange die fötale Circulation vor Einsetzen einer regelmässigen Lungenathmung bestand, durch Nabelschnurcompression die reinen Herztöne vorübergehend in ein deutliches blasendes Geräusch zu verwandeln. Damit war auch der Annahme, dem Geräusche liege häufig ein Klappenfehler zu Grunde, der Boden völlig entzogen. Es schien nunmehr als bewiesen, dass die in ca. 14 pCt. der Schwangeren und Gebärenden wahrgenommenen, dem fötalen Kreislauf angehörigen Geräusche (nach Hecker[4]) 1 : 7) auf das Herz, und zwar auf das anatomisch intacte Herz des Fötus zu beziehen seien, und nur die seltenen Geräusche in der Nabelschnur wurzeln, die in der Herzgegend garnicht, dagegen weit entfernt davon deutlich gehört werden (Frankenhäuser[5]): Herztöne über der Schamfuge, das fötale Ciculationsgeräusch am Fundus uteri). Es schien die Bezeichnung „Nabelschnurgeräusch" der des „accidentellen bezw. fötalen Herz-

1) B. Beck, Ueber das Nabelschnurgeräusch. Archiv für physiologische Heilkunde. Bd. VI. S. 268. Stuttgart. 1847.

2) E. Bumm, Zur Aetiologie des Nabelschnurgeräusches. Dieses Arch. Bd. XXV. S. 277. Berlin. 1885. Ueber fötale Herzgeräusche. Sitzungsbericht der Würzburger phys. med. Gesellschaft. 1890.

3) H. Attensamer, Zur Aetiologie des Nabelschnurgeräusches. Inaug.-Dissert. Würzburg. 1885.

4) C. Hecker, l. c. p. 28.

5) F. Frankenhäuser, Ueber Nabelschnurgeräusch, Nabelschnurdruck und Hirndruck. Monatsschr. für Geburtskunde u. Frauenkrankheiten. Bd. XV. Berlin. 1860.

Digitized by Google

geräusches" weichen zu müssen. Bumm[1]) steht noch jetzt auf dem Standpunkte, dass das „sogenannte Nabelschnurgeräusch" im Herzen des Kindes ohne organische Veränderung am Klappenapparat nach Art der accidentellen Herzgeräusche des Erwachsenen durch functionelle Insufficienz der Klappen in Folge von Blutdruckschwankungen entstehe.

Auch J. Veit[2]) hält diese Erklärung für die meisten Fälle von fötalem Circulationsgeräusch für zutreffend.

Dagegen sind nun eine Reihe von Untersuchern, die sich seit der Fixirung der Herztheorie mit der Entstehung des Nabelschnurgeräusches beschäftigt haben, zu wesentlich anderen Resultaten gekommen.

Ettinger[3]) (1888) fand in 12 Fällen der Breisky'schen Klinik aufs deutlichste reine fötale Herztöne völlig unabhängig von einem gleichzeitig bestehenden lauten Geräusch gleicher Frequenz. Die Herztöne erwiesen sich in allen diesen Fällen unmittelbar post partum ebenfalls als rein und blieben rein bei Compression der Nabelschnur. Ausserdem konnte er an einem in Schädellage bis zum Nabel geborenen Kinde mit einmaliger Umschlingung der Nabelschnur um den Hals und um den linken Arm an der Umschlingungsstelle des Armes bei reinen Herztönen ein deutliches Circulationsgeräusch hören, das mit dem Schwächerwerden des Nabelschnurpulses immer leiser wurde (Fall 7, S. 24). Ferner gelang es ihm, an der kräftig pulsirenden Nabelschnur des eben geborenen Kindes in einem Fall (No. 3, S. 17) ein Compressionsgeräusch hervorzubringen. Aus seinen Beobachtungen und Untersuchungen zieht er den Schluss, dass das besagte Geräusch in den meisten Fällen auf ein Circulationshinderniss in der Nabelschnur hin entsteht, gewöhnlich durch Compression, wozu die Umschlingung disponirt, zuweilen durch wahre Knoten oder Kürze des Nabelstranges, und nur ausnahmsweise als accidentelles Herzgeräusch zu deuten ist.

---

1) E. Bumm, Grundriss zum Studium der Geburtshülfe. Wiesbaden. 1902. S. 132.

2) J. Veit in P. Müller's Handbuch der Geburtshülfe. Bd. I. S. 311. Stuttgart. 1888 und R. Olshausen u. J. Veit, Lehrbuch der Geburtshülfe. 5. Aufl. Bonn. 1902. S. 113—114.

3) L. Ettinger, Sitzungsbericht der geb. gyn. Gesellschaft in Wien vom 12. 6. 1888 und Ueber Nabelschnur- und Uteringeräusch. Inaug.-Dissert. Zürich. 1888.

Digitized by Google

Kindler[1]) (1896) constatirte in 7 Fällen von intra partum beobachtetem Nabelschnurgeräusch am Herzen des Neugeborenen absolut reine Töne, wobei zu berücksichtigen ist, dass die in apnoischem Zustande zur Welt gekommenen Kinder gute Chancen für die Herzuntersuchung boten und wiederholt der Versuch gemacht wurde, die reinen Herztöne durch Compression der Nabelschnur zu beeinflussen. In einem Fall von „ausserordentlich kräftig pulsirender Nabelschnur" glückte es ihm, ein deutlich hauchendes Compressionsgeräusch an der auscultirten Nabelschnurstelle zu vernehmen, während die Herztöne unmittelbar nach der Geburt weder ohne noch mit Compression der Nabelschnur etwas Besonderes boten. Dasselbe liess sich durch Abstufungen des Druckes bezüglich seiner Stärke ändern und verschwand völlig, bezw. war nicht mehr auszulösen mit dem allmählichen Schwächerwerden und Erlöschen des Nabelschnurpulses. Ausserdem hörte Kindler einmal an der bei Steisslage bis vor die Vulva vorgefallenen Nabelschnur ein blasendes systolisches Geräusch.

Nach alledem kam er zu der Ueberzeugung, dass das „Nabelschnurgeräusch" in den weitaus meisten Fällen durch Druck der Nabelstranggefässe in diesen bei vorhandener oder fehlender Umschlingung und bei Knotenbildung entsteht.

Endlich hat Seitz[2]) (1901) die v. Winckel'sche Hypothese der Entstehung des Nabelschnurgeräusches durch Compression der Nabelschnurvene zu stützen gesucht. Er wendet sich gegen die Herztheorie der Scanzoni'schen Schule, bemängelt die Technik der dieser Theorie zu Grunde liegenden Experimente und stellt die negativen Auscultationsresultate an der Nabelschnur des soeben geborenen Kindes als gegen die Nabelschnurtheorie nichts beweisend hin, weil die Circulationsverhältnisse in den Nabelschnurgefässen gerade durch die Geburt des Fötus ganz wesentlich verändert seien. Die Hauptstützen des Scanzoni-Bumm'schen Lehrgebäudes sucht er mit folgenden Thesen umzustossen: 1. An der kräftig pulsirenden Nabelschnur, wenn die Circulation noch nicht gelitten hat (bei Wendungen), imponiren die Nabelschnurarterien mindestens als Gefässe von der Grösse der Art.

1) E. Kindler, Ueber Nabelschnur- und intrauterine Herzgeräusche. Inaug.-Diss. Berlin. 1896.

2) L. Seitz, Ueber Blutdruck und Circulation in der Placenta, über Nabelschnurgeräusch, insbesondere dessen Aetiologie und klinische Bedeutung. Volkmann's Sammlung klin. Vorträge. Neue Folge. No. 320. Leipzig. 1901.

Digitized by Google

radialis. Vergleichende Messungen an diesen Gefässen sind eher zu Gunsten der Umbilicalarterien ausgefallen. Und bekanntlich gelingt es unschwer, durch Druck mit einem geeigneten Stethoskop auf Arterien von dem Kaliber einer A. radialis oder tibialis antica, selbst einer A. temporalis, die ohne Druck tonlos sind, ein laut vernehmbares systolisches Geräusch hervorzubringen. — Uebrigens bezeichnet Bumm selbst an einer Stelle[1]) die Aa. umbilicales als zwei der grössten Aeste des fötalen arteriellen Stromgebietes, die Vene als eine der bedeutendsten Zuflussröhren.

2. Ein Unterschied dieser künstlichen Arteriengeräusche gegenüber dem natürlichen Nabelschnurgeräusch bezüglich Timbre, Intensität und Dauer besteht nicht, jedenfalls kein grösserer, als er bei den künstlichen Arteriengeräuschen je nach dem Grade der Stenosirung beobachtet wird.

3. Entgegen den negativen Resultaten in den von Carrière, Beck, v. Scanzoni, Bumm, Attensamer angestellten Experimenten ist es, wenn auch recht selten, sowohl an der vorgefallenen, als auch an der besonders kräftig pulsirenden umschlungenen und nicht umschlungenen Nabelschnur, unmittelbar post partum infantis gelungen, ein blasendes systolisches Geräusch zu erzeugen bezw. ohne Weiteres zu hören, das in allen Punkten dem Nabelschnurgeräusch glich (Schmitt, Ettinger, Kindler, Seitz). Eine ungezwungene Erklärung dafür, dass das als Compressionsgeräusch aufzufassende Nabelschnurgeräusch so selten nach der Ausstossung des Kindes durch Compression der Nabelschnur erzeugt werden könne, findet er in den früher viel zu wenig berücksichtigten, recht erheblichen Blutlaufsänderungen in den Nabelschnurgefässen, die durch die Geburt des Kindes jedesmal erfolgen müssen (starkes Sinken des Blutdruckes, Verlangsamung der Strömungsgeschwindigkeit, mehr oder minder ausgedehnte Ablösung der Placenta, beträchtliche Verkleinerung der Placentarhaftfläche, dadurch bedingte Zusammenschiebung des Placentargewebes mit wesentlicher Erhöhung der Strömungswiderstände, kräftige Contraction der starken Umbilicalgefässmusculatur, schnelles Erstarren der Wharton'schen Sulze).

4. Dass das Nabelschnurgeräusch sehr häufig in der Nähe, manchmal direct über der Gegend des kindlichen Herzens gehört

---

1) E. Bumm. Zur Aetiologie des Nabelschnurgeräusches. Dieses Arch. Bd. XXV. Berlin. 1885. S. 292.

Digitized by Google

wird, hält er deswegen für ganz natürlich, weil die Nabelschnur gerade zwischen dem kindlichen Rücken und der Uteruswand, namentlich da, wo sie die Seitenfläche des Fötus passirt, sehr leicht einen Druck erfährt, während sie an der Bauchseite zwischen den kleinen Theilen in mehr oder weniger reichlichem Fruchtwasser gegen Compression in weit höherem Maasse geborgen liegt. Es fällt eben der Ort, welcher am häufigsten Veranlassung zu einem Druck der Nabelschnur giebt, ganz gewöhnlich mit der Gegend der deutlich wahrnehmbaren Herztöne zusammen. Dass dies nicht der Fall zu sein braucht, lehrt eine Reihe einwandfreier Beobachtungen, in denen die reinen Herztöne und das Nabelschnurgeräusch räumlich vollkommen von einander getrennt gehört wurden (Frankenhäuser, Andreae, Pinard, Seitz).

5. Damit ist aber auch zugleich der Schlüssel für die Beobachtung gegeben, dass in vielen Fällen von Nabelschnurgeräusch keine Umschlingung des Nabelstranges gefunden wird. Eine Nabelschnurumschlingung ist eben zum Zustandekommen einer Compression des Funiculus nicht nöthig, wenn sie auch dazu disponirt. Andererseits braucht nicht bei jeder Umschlingung ein Nabelschnurgeräusch gehört zu werden, weil eben nicht jede Umschlingung nothwendig eine Compression zur Folge hat.

6. Nun hat Seitz, ebenso wie Bumm, Attensamer und Andere, am Herzen apnoischer Kinder unmittelbar post partum zweifellos systolisches Geräusch, das mehr oder weniger schnell, meist schon nach wenigen Minuten, ja Secunden wieder verschwunden war, constatiren können, und zwar 10 mal. Darunter befinden sich, ebenso wie bei Bumm, auch solche Fälle, in denen intra partum neben den bis zuletzt reinen Herztönen kein Nabelschnurgeräusch entdeckt wurde. Ferner gelang es ihm auch in 2 Fällen zu beobachten, dass das Herzgeräusch erst post partum entstand — ohne Compression der Nabelschnur —, indem er beim Aufsetzen des Phonendoskopes auf die Herzgegend des apnoischen Kindes anfangs reine Töne und erst einige Secunden später ein blasendes Geräusch wahrnahm. Es musste demnach diesen Herzgeräuschen eine extrauterine Ursache zu Grunde liegen. Als solche beschuldigt Seitz wohl mit vollem Recht die beginnende Athmung, die beim Uebergange aus dem Zustande der Apnoe oder Asphyxie zur regelrechten Lungenathmung auftretenden tiefgreifenden Circulationsveränderungen, die unzweifelhaft Blutdruckschwankungen, Wirbelbildungen und damit unregelmässige Schwingungen der Klappen

Digitized by Google

veranlassen. Hierzu stimmt sehr gut die von allen Autoren gemachte Erfahrung, dass das Herzgeräusch mit Einsetzen einer geregelten Lungenathmung, also mit Fertigstellung des extrauterinen Blutkreislaufes, ganz regelmässig definitiv verschwindet.

Einer Compression der Nabelschnur nach der Geburt spricht Seitz jede Bedeutung für das Zustandekommen eines Herzgeräusches ab, weil er das Geräusch durch Abstufung des Nabelschnurdruckes in keiner Weise beeinflussen konnte, andererseits ein zufälliges zeitliches Zusammentreffen in dem doch nur kurzen Zeitraum von vornherein plausibel sei.

Der hauptsächlichste prädisponirende Factor für die Entstehung des Nabelschnurgeräusches, so schliesst Seitz, ist die Nabelschnurumschlingung, namentlich dann, wenn der Nabelstrang dünn, sulzarm ist, in zweiter Linie abnorme Kürze der Nabelschnur (unter 40 cm), das auslösende Moment einzig und allein die Stenose des Nabelstranges, die meist ihren Grund in einer Compression, in seltenen Fällen im anatomischen Bau des funiculus umbilicalis ihren Grund hat.

Derselben Ansicht, dass in den weitaus meisten Fällen die Nabelschnur und nicht das fötale Herz als Ursprungsstätte des Nabelschnurgeräusches anzusehen sei, haben sich auch noch andere Autoren, die ich hier nur kurz nennen will, in ihren Arbeiten angeschlossen, Regel[1]) (1888) und Swiecicki[2]) (1891).

Seit etwa $^1/_2$ Jahr habe ich ebenfalls der Frage der Entstehung des Nabelschnurgeräusches meine Aufmerksamkeit gewidmet und Gebärende sowie Schwangere der Klinik und Poliklinik auf Nabelschnurgeräusch hin untersucht. Dem jetzigen Assistenzarzt der geburtshülflichen Poliklinik, Herrn Dr. Knoop, der für mich eine Reihe von Untersuchungen an dem Kreisssaalmaterial vornahm, bin ich dafür zum Danke verpflichtet.

Das Nabelschnurgeräusch war stets nur in einem geringen Umfange und zwar neben reinen, an einzelnen Stellen zum Theil verdeckten Herztönen zu hören und brachte in diesen Fällen für das Kind keine Gefahr. Weder bei Geburten mit Nabelschnurgeräusch noch bei solchen mit lediglich reinen Herztönen intra partum ist es mir möglich gewesen, am Herzen des soeben aus-

1) O. Regel, Ueber das Nabelschnurgeräusch. Inaug.-Diss. Jena. 1888.

2) Swiecicki, Wo entsteht das Nabelschnurgeräusch? Norwony lekarskie. 1891. No. 5. Ref. über die polnische Arbeit in Frommel's Jahresbericht. 1891. 5. Jahrgang. S. 74.

Digitized by Google

gestossenen, häufig noch apnoischen Kindes ein einwandsfreies Geräusch nachzuweisen. Die Herztöne waren scharf begrenzt und blieben rein, auch bei Compression der Nabelschnur. Nur bei 1 von ca. 60 nicht sofort, im Moment der Ausstossung, schreienden Neugeborenen meinte ich für einen Augenblick am Herzen ein weiches Hauchen zu vernehmen, das trotz Fingerdruckes des funiculus sogleich wieder verschwand. Dieser Befund ist wegen der allzukurzen Perceptionszeit nicht recht zu verwerthen.

Mir will es danach scheinen, dass ein Geräusch am Herzen des eben geborenen Kindes durchaus nicht häufig vorkommt, und dass das Nabelschnurgeräusch in den allermeisten Fällen nichts weiter mit dem fötalen Herzen zu thun hat, als dass es gewöhnlich in dessen Nähe zur Wahrnehmung gelangt. Vielmehr ist wohl die ursprüngliche und auch von jeher am weitesten verbreitete Ansicht über das Zustandekommen des Nabelschnurgeräusches durch Circulationshindernisse in den Umbilicalgefässen, meist an Ort und Stelle durch Compression hervorgerufen, zutreffend und v. Winckel hat vollkommen recht, wenn er präcise sagt: „Nabelschnurgeräusch ist Nabelschnurdruck".

Nur möchte ich annehmen, dass das Nabelschnurgeräusch noch häufiger vorhanden ist, als wir es hören können. Liegt der Rücken des Kindes hinten, so wird die Compressionsstelle nicht selten unserm auscultirenden Ohre unzugänglich sein, also der Beobachtung entgehen müssen.

Dass ferner die Bedeutung des Nabelschnurgeräusches so sehr verschieden beurtheilt wird, kann nicht Wunder nehmen, wenn man sich klar macht, dass es ganz verschieden ins Gewicht fallen muss, je nachdem es seinen Grund in einem reparablen oder irreparablen Druck hat. Es kann ganz gleichgültig sein, wenn der Druck nicht stark ist, womöglich nur ein, vielleicht exponirter liegendes Schnurgefäss trifft, sodann, wenn der Fötus bei zunehmendem Druck und sich bemerkbar machendem Sauerstoffmangel durch die daraus immer resultirenden Reflexbewegungen imstande ist, die Nabelschnur vom Druck zu entlasten, die Störung des Gaswechsels zwischen seinem und dem mütterlichen Blute aufzuheben und sich so aus der ihm drohendem Gefahr selbst zu befreien (Verschwinden des Geräusches bei Lage- und Positionswechsel, cf. Seitz l. c. S. 502). Das wird wahrscheinlich immer der Fall sein, wenn der Nabelstrang im Corpus uteri zwischen Wand und Kindskörper ins Gedränge kommt. Ganz anders aber

Digitized by Google

liegen die Verhätnisse, wenn die Nabelschnur in den Durchtrittsschlauch hineingeräth und hier seitens des vorrückenden Kindskörpers, namentlich des Kopfes, eine Compression erfährt, oder aber, wenn es sich um Geräusch veranlassende Umschlingungen handelt. In allen diesen Fällen wird der Fötus mit den vom gereizten Athmungscentrum ausgelösten Reflexbewegungen sich nicht nur nichts nützen, sondern viel eher schaden.

Ein beredtes Zeugniss für die Verschiedenwerthigkeit des Nabelschnurgeräusches legt die Statistik v. Winckel's[1]) ab, der für die Fälle von Nabelschnurgeräusch intra partum im Allgemeinen eine Mortalität des Kindes von 8 pCt., für die gesondert gerechneten Fälle von Nabelschnurumschlingungen mit Nabelschnurgeräusch aber eine Mortalität von 33 pCt. fand.

Wenn ich mich im Vorhergehenden entschieden für die Nabelschnur als Entstehungsort fötaler Circulationsgeräusche ausgesprochen habe, so lässt sich doch nicht leugnen, dass auch mal das anatomisch intacte Fötusherz ante partum ein Geräusch hervorzubringen vermag. Seitz[2]) konnte bei apnoischen Neugeborenen das Auftreten eines Herzgeräusches beobachten, wenn er durch Zuhalten des Mundes das Inspiriren nennenswerther Luftmengen und damit das Einsetzen einer energischen Lungenathmung auf kurze Zeit verhinderte. Aehnliche Verhältnisse liegen vor und könnten wohl zu demselben Resultate führen, wenn der Fötus in der Austreibungszeit vorzeitige fruchtlose Athembewegungen macht. Aber auch vorübergehende Gefahren während des intrauterinen Aufenthaltes, wie sie sich garnicht selten durch gleichmässig im Fruchtwasser vertheiltes Meconium documentiren, könnten vielleicht derartige Athmungsversuche bewirken, dass die in Folge von Blutdruckschwankungen und Wirbelbildungen in der Blutbahn unregelmässig schwingenden Herzklappen statt der normalen Töne Geräusche produciren. Allerdings beweist der intrauterine Meconiumabgang nicht immer eine beginnende Asphyxie des Kindes, wie die Experimente von Porak[3]) und Runge[4]) beweisen, die erstaunlich

1) F. v. Winckel, Berichte und Studien. Bd. I. Leipzig. 1874. S. 249 und 250.

2) L. Seitz, l. c. p. 526.

3) Porak, De l'absorption des medicaments par le placenta et de leur élimination par l'urine des enfants nouveau-nés. Paris. 1878.

4) Runge, Ueber den Einfluss des schwefelsauren Chinins auf den fötalen Organismus. Centralbl. f. Gyn. 1880. S. 49 ff.

Digitized by Google

häufig Meconiumentleerung intra partum erzielten, wenn sie den Müttern mittlere und stärkere Dosen von Chinin subcutan verabreichten. Sehr interessant ist es nun, dass van Dosten[1]) in der Talma'schen Klinik (1898) durch intravenöse Injection mittlerer Chinindosen bei Hunden Erweiterung der Herzhöhlen mit Herz- und Arteriengeräuschen wiederholt zu erzeugen vermochte. Combinirt man die Ergebnisse dieser beiden Versuchsreihen, so hat vielleicht der Schluss eine gewisse Berechtigung, es handle sich bei der zu intrauterinen Meconiumabgang führenden vermehrten Darmperistaltik garnicht um eine directe Chininwirkung auf den Darm, sondern um Gaswechselstörungen durch Alteration des fötalen Herzens, also schliesslich doch um Sauerstoffmangel, bezw. Kohlensäureüberladung des kindlichen Blutes.

Seitz verhält sich ebenfalls gegenüber dem Gedanken an die Möglichkeit der Entstehung eines intracardialen Geräusches ante partum bei intactem Klappenapparat des Herzens durchaus nicht ganz ablehnend. Er beschreibt 2 Fälle (l. c. 1. S. 523 und 5. S. 524. — Fall 8 wird S. 527 von Seitz versehentlich als solcher angeführt), in denen während der Geburt am Abdomen der Mutter neben einem fötalen Circulationsgeräusch reine Herztöne nicht wahrgenommen wurden:

In Fall 1 hörte er intra partum dauernd an Stelle des 1. Tones zwischen Symphyse und Nabel fast handbreit von der Mittellinie nach links, $1^1/_2$ Handbreiten nach rechts ein Geräusch, keine reinen Herztöne; am Herzen des Neugeborenen sofort nach der Abnabelung ein 1 Stunde anhaltendes deutliches systolisches Geräusch von der gleichen Beschaffenheit.

In Fall 5 constatirte er entsprechend der linken Nabelspinallinie und nach der Symphyse zu, nachdem anfangs kein Geräusch beobachtet war, zunächst einen unreinen 1. Ton, dann ein deutlich systolisches Geräusch von blasendem Charakter, am kindlichen Herzen post partum ein Geräusch von derselben Beschaffenheit, das nach tiefen Inspirationen schwand.

Diesen beiden Fällen schliesst sich Fall 10 an, in dem er während der ersten Geburtsperiode nur Nabelschnurgeräusch, keine reinen Herztöne vernahm, kurz vor Austritt des Kopfes aber neben

1) A. van Dosten, Het ontstaan van anorganische hartgeruischen. Diss. inaug. Utrecht. 1898. Citirt nach S. Talma-Utrecht, Experimentell erzeugte anorganische Herzgeräusche. Berliner klin. Wochenschr- 1898. No. 35. S. 1037.

Digitized by Google

reinen Herztönen unterhalb und rechts vom Nabel ein lautes blasendes Nabelschnurgeräusch über der Symphyse, vor der letzten Wehe lediglich völlig reine Herztöne und am Herzen des erst bis zum Abdomen geborenen Kindes ein starkes systolisches Geräusch hörte, das nach Einsetzen einer kräftigen Athmung definitiv verschwand.

Ob in den 3 Fällen von constantem oder zeitweisem Fehlen reiner Herztöne neben einem fötalen Circulationsgeräusch dieses als intracardiales Geräusch auf der Basis einer functionellen Insufficienz der anatomisch unversehrten Klappen oder als Nabelschnurgeräusch mit vollständigem Verdecken der gleichzeitig vorhandenen reinen Herztöne anzusehen sei, lässt Seitz unentschieden, räumt aber für derartige spärliche Fälle die Gültigkeit der Scanzoni-Bumm-schen Lehre ein.

Fehlen die Herztöne beim Auscultiren des Abdomen einer parturiens neben einem vom Fötus ausgehenden Circulationsgeräusch nur zeitweilig, treten sie zu anderen Zeiten vollkommen scharf und geschlossen hervor, so wird es uns nicht schwer fallen, wenn wir das Geräusch überhaupt in das kindliche Herz verlegen, dessen Klappenapparat als gesund zu betrachten und das Geräusch als ein accidentelles Herzgeräusch aufzufassen. Wie steht es nun aber, wenn reine Herztöne constant fehlen? Liegen die Verhältnisse so, wie in Fall 5 von Seitz (S. 524) — er hörte um 7 Uhr Morgens kein Nabelschnurgeräusch (NB. ob Herztöne ist nicht angegeben), $1^1/_2$ Stunden später einen unreinen 1. Ton und nach weiteren $^3/_4$ Stunden ein deutlich systolisches Geräusch von blasendem Charakter —, wird niemand ernstlich an einen Klappenfehler denken wollen. Grössere Schwierigkeiten bietet schon der citirte Fall 1.

Ich bin damit auf die Differentialdiagnose von accidentellem Herzgeräusch und dem durch Veränderungen im anatomischen Bau des fötalen Herzens bedingten Geräusch gekommen und möchte die practisch nicht unwichtige Frage entscheiden, ob es möglich sei, intra partum ein fötales Circulationsgeräusch auf einen Herzfehler beziehen zu müssen. Durch folgenden, in der geburtshülflichen Poliklinik zu Kiel beobachteten Partus (Frau H., pol. Geb. Journ.-No. 223/1901) wurde ich dazu genöthigt, die Differentialdiagnose zu stellen.

Am 3. 11. 1901, 3 Uhr Morgens, führte mich der seitens der Hebamme wegen Steisslage erfolgte Ruf zu einer 26jährigen gesunden und kräftigen Kreissenden. Dieselbe gab an, auch früher stets gesund ge-

Digitized by Google

wesen zu sein, bis auf eine Blinddarm- und Bauchfellentzündung, die sie vor einem Jahr, also vor Beginn der Schwangerschaft, durchgemacht hat. Drei frühere Geburten waren ohne ärztliche Hülfe in Kopflage spontan verlaufen, die letzte vor 5 Jahren. Die Menses traten in ganz unregelmässigen Zwischenräumen auf, 5tägig, mittelstark. Letzte Regel am 23. 2. 1901 von gewöhnlicher Dauer und Stärke. Die diesmalige Schwangerschaft hatte keinerlei Beschwerden verursacht; speciell soll eine fieberhafte Erkrankung, auch geringfügigerer Natur, nicht bestanden haben.

Nach leichter Wehenthätigkeit seit 2. 11. 01, Abends, vorzeitiger Blasensprung 2./3. 11., 1/2 1 Uhr Nachts.

Bei Ankunft Wehen mittelkräftig (5 in 1/2 Stunde). Allgemeinbefinden ohne Besonderheiten. T. in axilla 37,1°, P. ca. 80.

Die äussere Untersuchung bestätigte den Befund der Hebamme: Uterus schlank, wasserarm. Kopf rechts oben, Rücken links vorn, Steiss mit einem kleinen Segment ins Becken hineinragend. Kind gross. Die Auscultation am Abdomen der parturiens ergab neben einem deutlichen Uterinsausen ein überaus lautes, über den ganzen Uterus verbreitetes blasendes Geräusch von einer Frequenz von 140 in der Minute, nicht synchron mit dem mütterlichen Pulse, klar unterscheidbar von dem Fauchen der Uteringefässe, in ganz regelmässigen Zwischenräumen wiederkehrend. Das Geräusch drängte sich ordentlich dem auscultirenden Ohre auf und war auch schon zu hören, wenn man das Abdomen noch gar nicht mit dem Ohr berührte. Wenn auch das scharfe Blasen überall am Abdomen sich sehr laut markirte und das Uteringeräusch übertönte, so war doch eine Abstufung der Intensität beim Horchen an verschiedenen Stellen nicht zu verkennen. Am intensivsten kam es zur Perception links oberhalb des Nabels. Hier musste der Ausgangspunkt des Geräusches, die Schallquelle, sich befinden. Kindliche Herztöne waren trotz angespanntester Aufmerksamkeit nirgends zu hören.

Das die Herztöne ersetzende oder völlig verdeckende Geräusch konnte nur dem Fötus angehören und wurde von mir in das unter abnormen Verhältnissen arbeitende fötale Herz verlegt, weil ich das allein noch in Frage kommende Nabelschnurgeräusch niemals so laut und in so grosser Ausdehnung am Uterus wahrgenommen hatte.

Innere Untersuchung: Weichtheile gut aufgelockert, reichlich mittelweit, succulent, nirgends nennenswerthe Narben. Canalis cervicalis 4 cm lang, leer, für annähernd 3 Finger passirbar. Der Contractionsring umfasste als scharf vorspringende Leiste den hoch im Beckeneingange stehenden, von einer schlaffen Fruchtblase bedeckten Steiss. Hüftlinie im 2. schrägen Durchmesser. Becken nach keiner Richtung hin verengt.

Aus diesem Befunde folgte die Diagnose: Fötaler Herzfehler eines ausgetragenen lebenden, in I. reiner Steisslage liegenden Kindes in der Eröffnungsperiode bei einer IV para mit normalen Geburtswegen.

Eine Indication zum Eingreifen war demnach nicht vorhanden. Es wurde abgewartet und das Herzgeräusch aufs Sorgfältigste controlirt. Immer wieder bot sich während 1 1/2 Stunden den Auscultirenden (Arzt und Practicant) derselbe Befund: nirgends Herztöne, über dem ganzen Uterus das Geräusch von der beschriebenen Intensität und Charakter. Als aber 1 1/2 Stunden nach Beginn der ärztlichen Beobachtung das

Digitized by Google

Geräusch ohne erkennbare Ursache (Nabelschnurvorfall konnte sicher ausgeschlossen werden) an Frequenz anfangs zu- (bis ca. 160), dann aber unter Unregelmässigwerden immer mehr abnahm, das Kind also in deutlicher Lebensgefahr schwebte, trat an mich die Frage heran: Ist der Versuch gerechtfertigt, dieses gefährdete Kind durch sofortige Extraction am herabgeholten vorderen Bein zu retten?

Die mütterlichen Weichtheile waren während der Beobachtungszeit nicht wesentlich erweitert worden. Die etwaige Extraction musste schnell geschehen und war bei forcirtem Handeln kaum ohne gröberen Cervixriss mit vielleicht schwer zu beherrschender Blutung möglich. Und, wurde das Kind, was immerhin noch recht zweifelhaft schien, im günstigsten Falle lebend entwickelt, so hatte ich damit zwar einen klinisch interessanten angeborenen Herzfehler zur Welt befördert, aber nicht ein Wesen mit der für das Leben nothwendigen Energie des Herzens. Auf der einen Seite also hatte ich keine sichere Garantie für ein lebendes Kind, bestenfalls ein minderwerthiges Leben gewonnen, auf der anderen Seite setzte ich die Mutter einem keineswegs gleichgültigen Eingriff aus.

Diese Erwägungen führten mich zum Verzicht auf die Extraction, wobei ich nochmals besonders hervorhebe, dass ich in solchem Fall, ein gesundes Kind vorausgesetzt, den Rettungsversuch unbedingt gewagt hätte.

Das Herzgeräusch wurde leiser, immer unregelmässiger und seltener und war in wenigen Minuten nicht mehr zu hören. Auch während des Nachlassens und allmäligen Schwindens der Herzaction traten neben dem Geräusch Herztöne nicht hervor. Nach 2 weiteren Stunden ziemlich kräftiger Wehenthätigkeit erfolgte die Spontangeburt eines frischtodten Kindes nach dem gewöhnlichen Beckenendlagenmechanismus ohne Schwierigkeit. — Die Placentarperiode verlief ohne Störung, minimaler Blutverlust. Die bereits gelöste Placenta wurde $^1/_4$ Stunde post partum infantis mit ganz leichtem Druck entfernt. Placenta und Eihäute vollständig. — Fieberloses Wochenbett.

Anatomischer Befund: Der reife weibliche Fötus wog 4308 g und besass eine Körperlänge von 53 cm. Ausser der kräftigen Entwickelung und einer allgemeinen, mässig ausgeprägten Cyanose war an dem Kinde eine nicht unbeträchtliche Auftreibung des Abdomens bemerkenswerth, beruhend, wie sich ohne Weiteres constatiren liess, auf Ascites und Vergrösserung der tastbaren Leber.

Das Herz des Kindes imponirte durch seine Grösse. Es wog im frischen Zustande 63 g und hatte ein Volumen von 61 ccm. Rechnen wir das Herzgewicht eines mittelgrossen Neugeborenen nach Vierordt[1]) zu 23—24 g, das Herzvolumen zu 22,5 ccm, so

1) H. Vierordt, Die angeborenen Herzkrankheiten. Specielle Pathologie und Therapie. Nothnagel. Bd. XV. Wien. 1898 und Daten und Tabellen für Mediciner. 2. Aufl. Jena 1893.

Digitized by Google

ergiebt sich für dieses Herz, dass es fast 3mal schwerer und grösser ist. Berücksichtigt man aber, dass das in Frage stehende Kind besonders gross ist, demnach auch Anspruch auf ein übermittelgrosses Herz hat, so würden wir für dasselbe, wenn wir das Herzgewicht des ausgetragenen Fötus nach Vierordt zu etwa 0,76 pCt. des gesammten Körpergewichts annehmen, ein Herzgewicht von 32,74 g herausrechnen. Es wiegt aber thatsächlich 63 g, ist also annähernd doppelt so schwer, wie das durch Rechnung gefundene. Dieser Grössenunterschied markirt sich recht deutlich in der beigefügten Abbildung, auf der das kranke Herz neben dem Herzen eines mittelgrossen gesunden Neugeborenen dargestellt ist.

Figur 1.

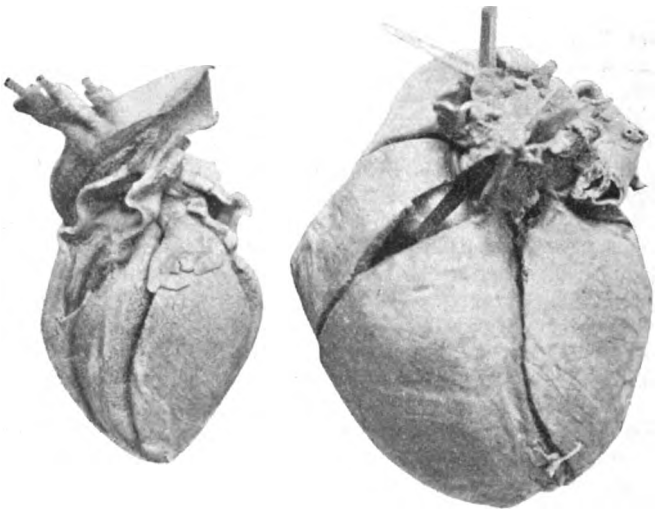

Eine Umschau in den für das Herzgewicht und das Herzvolumen zusammengestellten Zahlen der Vierordt'schen Tabellen lässt uns erkennen, dass das bei unserem Kinde gefundene Gewicht (63 g) und Volumen (61 ccm) dem Herzen eines 3 jährigen Kindes entspricht. Vierordt giebt für das Herzgewicht eines

3 jährigen Mädchens . . . 59,7 g
„ Knaben . . . 64,8 g,

für das Herzvolumen eines 3 jährigen Kindes 56—62 ccm an.

Länge[1]) des Herzens (weiteste Entfernung der Herzspitze von

1) Diese Maasse sind an dem bereits aufgeschnittenen und kurze Zeit in Alkohol gehärteten Präparat genommen.

Digitized by Google

der Herzbasis) = 7,7 cm; grösste Breite des Herzens = 6 cm; grösster Tiefendurchmesser = 4,1 cm.

Bei einer näheren Betrachtung des Herzens wird es leicht ersichtlich, dass im Wesentlichen das rechte Herz an der Grössenzunahme betheiligt ist. Der rechte Ventrikel zeigt sich beträchtlich erweitert und hat eine mächtige muskulöse Wand mit plumpen, stark ins Cavum prominirenden Trabeculae carneae. Der Conus arteriosus ist in einen schmalen Spalt verwandelt durch einen dicken, massigen, strangförmigen Muskelwulst, der von der gewölbartigen Decke des dilatirten Ventrikels zum Kammerseptum, und zwar zum obersten Theil seines Vorderrandes, hinzieht, sich wie ein Riegel zwischen den Conus und die Ventrikelhöhle einschiebt und ihn von hinten her stark einengt. Durch diesen 15 mm breiten, distalwärts sich verjüngenden Spalt gelangt man in die mässig stenosirte Pulmonalis, die am Ostium arteriosum einen Durchmesser von 6 mm aufweist. Anstatt der Semilunarklappen finden sich kleine, bis stecknadelkopfgrosse Wärzchen und Höckerchen, nur an einer Stelle eine Spur von Tasche, die Andeutung eines Sinus Valsalvae hinter dem der linken Semilunarklappe entsprechenden Höckerchen. Jenseits der Pulmonalklappenrudimente erscheint das Gefässlumen weit. Leider wurden die grossen Gefässstämme beim Herausnehmen des Herzens so kurz abgeschnitten, dass der Ductus arteriosus Botalli nicht mehr in den Schnitt fällt, also unberücksichtigt bleiben muss. Bei der Prüfung des Septum interventriculare — dasselbe zeigt eine ausgesprochene Ausbuchtung mit deutlicher Convexität nach dem linken Ventrikel — sieht man die Gegend der Pars membranacea in eine geräumige, hinter dem vorher erwähnten, den Conus pulmonalis einengenden Muskelwulst gelegene Bucht verwandelt, die mit dem linken Ventrikel, bezw. mit der Aorta durch eine für die Kuppe des kleinen Fingers durchgängige, theils stumpf-, theils scharfkantig begrenzte Oeffnung mit glattem Rande communicirt. Das Loch entspricht genau der Gegend und Umgegend des Septum membranaceum und ist nach dem Anfangstheil der Aorta so gerichtet, dass diese eine directe Fortsetzung der abnormen Bucht bildet. Es hat die Form eines gleichschenkligen, mit der Spitze nach unten gerichteten Dreiecks. Die leicht convexe Grundfläche reicht bis zur Basis der hinteren und rechten Semilunarklappe der Aorta. Die Höhe dieser dreieckigen Oeffnung beträgt fast 10 mm, die Länge der Grundfläche gut 9 mm. Die Lücke umfasst nicht nur das Septum membrana-

Digitized by Google

ceum — dieses aber sicher mit, denn sein gewöhnlicher Platz ist leer —, sondern auch einen nicht unbeträchtlichen Theil des angrenzenden fleischernen Septum vorn oben in Form eines spitzwinkligen Ausschnittes. Man gewinnt den Eindruck, als ob sich hier das durch die Pulmonalis keinen genügenden Abfluss findende Blut des rechten Ventrikels mit aller Gewalt einen Zugang zum Abflussrohr des linken Herzens gebahnt hat. Darauf weist sowohl die starke Ausbuchtung der rechten Kammer nach dieser Richtung, als auch besonders die gerade um diesen Punkt gruppirte ausserordentlich hypertrophische Muskulatur hin. — Die Wanddicke des rechten Ventrikels, abzüglich der Papillarmuskeln = 11 mm (3 mm), die durchschnittliche des Ventrikelseptum = 7 mm (5 mm)[1]). Der Klappenapparat am venösen Ostium, die Valvula tricuspidalis, war wohl schlussfähig. Der Scheidewandzipfel (medialer Zipfel nach Gegenbaur), einschliesslich seines Papillarmuskels, ist allerdings, offenbar infolge des gegen den Ventrikelseptumdefect andrängenden Blutstromes, schwach ausgebildet bezw. reducirt worden. Die beiden anderen Zipfel bieten keine Veränderungen. Das Endocard erscheint überall glatt und ohne schwielige Verdickungen. Der rechte Vorhof ist wie der Ventrikel bedeutend erweitert, seine Wandung nicht unbeträchtlich verdickt. An der gewölbten lateralen Wand springen die Mm. pectinati stark vor. Das Foramen ovale hat sich bis auf einen kleinen, für eine dünne Sonde passirbaren Spalt an seinem vorderen Rande geschlossen. — Am linken Herzen ausser einer mässigen Hypertrophie der Ventrikelmuskulatur (Wanddicke = 6,5 (4) mm und der abnormen Lagerung des Aortenanfangstheiles mit Linksconvexität der Scheidewand nichts Besonderes. Speciell zeigen weder die Mitralis noch die Aortenklappen Veränderungen bezüglich ihres Baues und ihrer Anordnung. Die Aa. coronariae entspringen wie gewöhnlich aus dem rechten und linken Sinus Valsalvae.

Lungen atelektatisch, von mittlerem Blutgehalt. In der Bauchhöhle ca. 200 ccm klare, gelbliche Ascitesflüssigkeit. Sämmtliche Bauchorgane äusserst blutreich, vergrössert und von fester Consistenz. An der Organvergrösserung betheiligen sich besonders der Uterus und die Ovarien.

Nach dem in aller Kürze angegebenen anatomischen Befunde

1) Die Maasse des normalen mittelgrossen Herzens nach Vierordt sind immer in Klammern den Zahlen des kranken Herzens hinzugefügt.

Digitized by Google

handelt es sich um den häufigsten aller fötalen Herzfehler, um die Combination von Stenose des Conus arteriosus dexter und partiellem Ventrikelseptumdefect mit mächtiger Dilatation und Hypertrophie des rechten Herzens und starker Stauungshyperämie in allen rückwärts gelegenen Organen.

Wenn wir nun nach dem Entstehungsmodus des gefundenen Herzfehlers fragen, so müssen wir von der Erfahrungsthatsache ausgehen, dass die Coincidenz von Verengerung der zuführenden Lungenblutbahn und Defect der Kammerscheidewand eine recht häufige Erscheinung ist, nach Vierordt in etwa $^3/_4$ der Fälle beobachtet wird. A priori wird dadurch ein causaler Zusammenhang dieser beiden Anomalien wahrscheinlich. Bedingen sie einander so, dass die eine die nothwendige Folge der andern ist, oder haben sie, ohne von einander selbst abhängig zu sein, ein gemeinsames ursächliches Moment? Angenommen, die Verengerung des Ventrikelabflussrohres sei das Primäre beim Zustandekommen dieses combinirten vitium cordis gewesen, welche Folgen musste sie nach sich ziehen? Die Erschwerung der Blutabfuhr aus der rechten Kammer führt sicher zu einer Stauung im rechten Herzen (Ventrikel und Atrium) und dauert so lange an, als ein Missverhältniss zwischen der Stenose der Lungenarterienbahn und dem unter der Mehrbelastung hypertrophirenden Herzmuskel besteht, wenn nicht auf einem anderen Wege (Foramen ovale) mit mehr oder weniger Ausserkurssetzen des rechten Ventrikels ein schneller Ausgleich geschaffen wird. Gleichzeitig mit dem Bestreben, durch erhöhte Kraftleistung das Hinderniss im Blutkreislaufe zu überwinden, wird sich dasjenige verbinden, andere, bequemere Abfuhrstrassen zu benutzen bezw. zu bahnen. Erfolgt die Verengerung des Conus arteriosus zu einer Zeit, wo rechter und linker Ventrikel noch nicht oder noch nicht völlig durch ein Septum getrennt sind, so wird naturgemäss das unter vermehrtem Druck stehende Blut diesen weniger Widerstand bietenden Weg wählen und für gewöhnlich in Folge beständigen Hindurchströmens einen Verschluss der Communication beider Kammern verhindern. Bei normaler Entwickelung findet ja schon in den Vorhöfen unter Vermittelung des Foramen ovale eine Aufhebung der Blutdruckdifferenzen von rechtem und linkem Herzen statt, das Blut strömt entweder garnicht oder ohne in Betracht zu ziehende Mischungsenergie aus dem einen in den anderen Ventrikel hinüber, so dass die Kammerseptumbildung bis zum vollständigen Schluss ungestört vor sich gehen kann. Die Auffassung des

Digitized by Google

Scheidewanddefectes als etwas Secundäres, als die Folge einer primären Stenose der Lungenarterienbahn ist demnach durchaus angängig. Umgekehrt aber vermag, rein mechanisch gedacht, eine Ventrikelseptumlücke nicht eine Pulmonalstenose zu bedingen, weil bei bei der leichten Passage der A. pulmonalis und dem in beiden Kammern herrschenden, annähernd gleich starken Druck eine nennenswerthe Strömung durch die Communicationsöffnung nicht statthat. Von einer zur Stenose führenden Ablenkung des Blutstromes von der Lungenarterie zu dem directen Verbindungswege der beiden Ventrikel kann also keine Rede sein. Eine solche Strömungsänderung müsste aber die Voraussetzung einer als nothwendiges consecutives Ereigniss anzusehenden Veränderung der Lungenarterienbahn sein.

Ein Abhängigkeitsverhältniss der beiden Anomalien wäre daher nur so denkbar, dass ein primär vorhandenes Passagehinderniss in der A. pulmonalis oder stromaufwärts den fötalen Septumweg, sofern er überhaupt noch zur Verfügung steht, offen hält. Dies braucht aber auch nicht immer und mit absoluter Nothwendigkeit zu geschehen, weil noch auf andere Weise gegen die Barrière am Eingang zur Lungenarterienbahn Abhülfe geschaffen werden kann.

Bei der Annahme eines solchen ursächlichen Zusammenhanges unserer Conusstenose und Ventrikelseptumdefectes wird aber auch die Formveränderung des Herzens verständlich. Das sich anstauende, am Abfliessen gehinderte Blut bringt die Räume des rechten Herzens zur Erweiterung, wird mit dem erhöhten Kraftaufwande der hypertrophirenden bezw. schon hypertrophischen Musculatur entgegen dem Blutdruck des linken Ventrikels durch die Septumöffnung hindurchgepresst, buchtet die Gegend des Defectes aus und verdrängt bei genügender Kraft die normaler Weise nach rechts convex gewölbte Scheidewand nach links, so dass die Aorta immer mehr ihren Ursprung aus dem rechten Ventrikel nimmt. Dass unter diesen Umständen auch an die Leistungsfähigkeit des linken Ventrikels grössere Anforderungen gestellt werden, ist ohne Weiteres einleuchtend. Es wird daher gleichfalls zu einer Hypertrophie des linken Ventrikels kommen müssen. Das Foramen ovale wird sich ganz verschieden verhalten, je nachdem der Blutdruck in den beiden Vorhöfen annähernd der gleiche ist oder nicht. Im ersteren Falle wird es sich schliessen können, im letzteren offen gehalten werden.

Alle vorher aufgezählten anatomischen Besonderheiten unseres fötalkranken Herzens (Formirung eines neuen Conus entsprechend

Digitized by Google

dem Kammerscheidewanddefect, starke Dilatation und Hypertrophie des ganzen rechten Herzens, Ausbuchtung des Ventrikelseptums mit Convexität nach links, mässige Hypertrophie des linken Ventrikels), lassen sich demnach zwanglos auf die Verengerung der Lungenarterienbahn als Anstoss zur abnormen Entwickelung zurückführen. Wir gelangen zu der Vorstellung, dass durch das Loch im Ventrikelseptum und die Hypertrophie des rechten Herzens eine Compensation des in der Conusstenose gegebenen Circulationshindernisses bewirkt wird.

Wenn wir aber ein derartiges Abhängigkeitsverhältniss der Anomalien des combinirten Herzfehlers anerkennen, werden wir logischerweise dazu gezwungen, den Process der Einengung des Conus arteriosus pulmonalis und die Stenosirung des arteriellen Klappenostiums zeitlich vor den vollendeten Schluss des Septum ventriculorum zu verlegen, denn für die Annahme, die schon geschlossene Scheidewand sei wieder gesprengt worden, haben wir gar keinen Anhaltspunkt, da die Communicationsöffnung ganz glattrandig ist, also Residuen einer Berstung nicht erkennen lässt.

Die Kammerscheidewand soll bei normaler Entwickelung des menschlichen Herzens bereits in der 2. Hälfte des 2. Embryonalmonats geschlossen sein. Folglich müsste das die Lungenarterienbahn treffende schädigende Agens innerhalb der ersten 7 Wochen der Fötalperiode seine Wirkung entfaltet haben. Aetiologisch kommen nur 2 Momente in Betracht: Entzündung und fehlerhafte Anlage. Die Entzündung lässt sich schon bei Vornahme einer Wahrscheinlichkeitsrechnung ziemlich sicher ausschliessen. Wie sollte ein entzündlicher Process so häufig gerade in den ersten Wochen am fötalen Herzen sich geltend machen, ohne den Fruchttod zu bewirken, ferner so raffinirt sich auf das eine Ostium des wenige Millimeter an Ausdehnung zählenden Herzens beschränken? Ja, man müsste den Zeitraum einer etwaigen Entzündung noch weit mehr beschneiden und sie den wenigen Tagen zuschreiben, die zwischen der schon vollzogenen Trennung des Truncus arteriosus communis und der Vollendung des Ventrikelseptumschlusses liegen, weil es gar nicht einzusehen wäre, weshalb ein im nicht oder nicht vollkommen septirten gemeinsamen Arterienstamm spielender Entzündungsprocess es nur auf einen Theil des Truncus, nämlich den zur A. pulmonalis werdenden absehen sollte. Lassen uns diese Ueberlegungen von vornherein die Annahme einer für die Verengung der Lungenarterienbahn

Digitized by Google

ätiologisch in Frage kommenden Entzündung als sehr wenig plausibel erscheinen, so erhalten wir durch Prüfung der grobanatomischen Verhältnisse erst recht keine Handhabe für eine noch bestehende oder überstandene Endo- und Myocarditis. Das Endocard des Conus, die Intima der A. pulmonalis ist nicht getrübt oder verdickt, vielmehr glatt und in der Continuität unversehrt. Der dicke, den Conus arteriosus einengende Muskelbalken ist von gewöhnlichem Endocard überzogen, fühlt sich nicht schwielig an, hat dieselbe Consistenz wie die Fleischtrabekeln der Umgebung und lässt sich als Theilerscheinung der allgemeinen Wandhypertrophie des rechten Ventrikels deuten. Die beschriebenen Wärzchen am Pulmonalostium an Stelle der Semilunarklappen machen viel eher den Eindruck von Aplasie als den entzündlicher Producte.

Die mikroskopische Untersuchung eines 2 mm breiten und 2 cm langen dem verengten Conus im Bereiche des Muskelwulstes, dem Ostium arteriosum und dem Anfangstheil der Pulmonalis entnommenen Gewebsstreifens mit deutlichem Wärzchen und eines zweiten Höckerchens mit umgebendem Gewebe vom Pulmonalostium lassen folgende Einzelheiten erkennen: Am Hämatoxylin-van Gieson-Präparate zeigt der die hintere Wand des spaltförmigen Conus pulmonalis bildende Wulst hypertrophisches Herzmuskelgewebe, keine Vermehrung des Bindegewebes, keine zellige Infiltration und ist bedeckt von einem nicht ganz gleichmässig dicken, aber nicht narbigen und nicht entzündlich infiltrirten, überall endotheltragenden Endocard. Im Gebiete des mikroskopisch an seiner Oberfläche grobbuckeligen Wärzchens geht das Endocard wie bei einer normalen Klappe auf das vom Annulus fibrosus stammende Grundgewebe über und setzt sich auf der anderen Seite in die Intima der Pulmonararterie fort. An allen untersuchten Stellen ist der Endothelüberzug gut erhalten. Das Grundgewebe, dass sich ohne scharfe Grenze in die Bindesubstanzschicht des bekleidenden Endocards, bezw. Intima verfolgen lässt, besteht aus fibrillärem Bindegewebe mit einem mittleren Kernreichthum. Es hat sich nicht gleichmässig gefärbt, erscheint in mehreren Bezirken wie in Mortification oder Schwund begriffenes Bindegewebe, d. h. nicht leuchtend roth, sondern missfarben oder blassgelbbräunlich. Hier und da, an der Basis und der Oberfläche des Höckers, sind Stellen von lockererem Gefüge mit sehr zarten Fäserchen erkennbar. Nirgends zeigen sich Ansammlungen von

Digitized by Google

Eiterkörperchen oder kleinzellige Infiltration, nirgends narbiges Gewebe. Elastische Fasern fehlen in dem Wärzchen ganz bis auf spärliche subendotheliale dem Endocard bezw. der Pulmonalis-Intima angehörige Fäserchen. Wie ich mich an Präparaten von Herzen gesunder Föten und Neugeborenen überzeugt habe, ist das Fehlen der elastischen Fasern in dem vom Annulus fibrosus gelieferten Grundgewebe der Klappen die Norm. Nur das elastische Gewebe des Endocards und der Gefässintima setzt sich mit diesen auf die Klappe fort. Das andere Wärzchen vom Pulmonalostium bot bis in die Einzelheiten denselben Befund. Ein ungleichmässig dichtes Bindegewebsgefüge und eine verschiedene Dicke der Gefäss- bezw. Herzinnenhaut habe ich auch sonst nicht nur an den Klappen der anderen (venösen und arteriellen) Ostien unseres Herzens, sondern auch an den normalen Klappen gesunder Herzen constatiren können.

Danach glaube ich mich zu der Behauptung berechtigt, dass in unserem Falle nichts, weder makroskopisch noch mikroskopisch, für einen frischen oder älteren Entzündungsprocess am Conus arteriosus pulmonalis sammt dem ihm vorgeschobenen Muskelriegel und am Pulmonalostium spricht, dass sogar die Semilunarklappenrudimente und die streckenweise mangelhafte Bindegewebsfärbung direct auf einen Gewebsabbau, auf einen Rückbildungsvorgang hinweisen.

Da wir Endocarditis und Myocarditis als ätiologisches Moment für die Erzeugung der Conusstenose und Verkümmerung des Pulmonalostiums mit aller Sicherheit ablehnen können, müssen wir die Missbildung des Herzens einer fehlerhaften Anlage der Pulmonalarterienbahn zuschreiben. Die Klappenrudimente und die Verengerung des Pulmonalostiums lassen sich ungezwungen von dem Nichtinfunctiontreten bezw. Ausserfunctionsetzen in Folge der Conusstenose herleiten, so dass sich schliesslich die Entstehungsfrage des Herzfehlers zu der Frage zuspitzt: Wie kommt es zur Verriegelung des Conus arteriosus pulmonalis durch den Muskelwulst? Dieser stellt nun, wie man leicht bei aufmerksamer Betrachtung normaler Herzen zu erkennen vermag, durchaus nichts Fremdes, keine abnorme Mehrbildung dar, sondern entspricht einer regulären Trabecula carnea, die normaliter dem geschlossenen Septum dicht angelagert ist und bei der Entwickelung des Herzens den Abschluss der Aorta und Pulmonalis trennenden Scheidewand

Digitized by Google

nach unten bildet. Wahrscheinlich führt nun eine abnorme Rechtslagerung des Truncus arteriosus communis zu einer fehlerhaften Wachsthumsrichtung des Septum trunci. Diese Deviation der Gefässscheidewand nach rechts und vorn betrifft auch deren untere Begrenzung, den erwähnten Muskelbalken. Diese Rechtsverschiebung der vielleicht zunächst nicht hypertrophischen Trabecula carnea verengt einmal den Zugang zur A. pulmonalis bezw. deren Conus und erschwert zugleich eine Annäherung an das nach oben wachsende Ventrikelseptum und eine Verschmelzung mit dessen freiem Rande. Ist es erst zu einer Einengung des Conus arteriosus pulmonalis und dadurch zu einer Ablenkung des Blutstromes seinem gewönlichen Bette zu dem offenen Ventrikelseptum gekommen, so entsteht ein Kampf zwischen der Wachsthumsenergie des nach oben strebenden Septumgewebes und dem unter erhöhten Druck gesetzten Blute des rechten Herzens, das einen Ausweg nach links sucht. Das Andrängen des Blutstromes gegen die Kammerscheidewand wird mit um so grösserer Gewalt geschehen müssen, je weniger sich die Lücke im Vorhofsseptum, das Foramen ovale, an dem Ausgleiche der durch die Conusstenose hervorgerufenen Blutdruckdifferenzen zwischen rechts und links betheiligt. Ist der rechte Ventrikel bei diesem Ausgleiche stark engagirt, wird seine Höhle dilatirt, seine Wand entsprechend der an ihn gestellten höheren Anforderung von Kraft hypertrophisch, so muss dadurch wieder die Lungenarterienbahn mehr und mehr stenosirt werden, weil bei der Dilatation der rechten Kammer die primär schuldige Trabecula carnea immer mehr nach rechts und vorn geschoben wird und in Folge Theilnehmens an der allgemeinen Hypertrophie der Ventrikelwand sich immer dicker und massiger gestaltet. Man kann sich wohl vorstellen, dass, falls die Blutdruckerhöhung unter Aushülfe des Foramen ovale nicht sehr erheblich, die Proliferationstendenz des Kammerseptumgewebes dagegen gross ist, schliesslich doch noch eine Verwachsung der beiden Scheidewände und damit eine Trennung von rechtem und linkem Ventrikel erzielt wird. Ist aber der Blutdruck im rechten Ventrikel hochgradig gesteigert, der Ansturm des Blutstromes gegen die offene Scheidewand so stark, dass diese entgegen dem im linken Ventrikel herrschenden Druck nach links geschoben und in den Hohlraum des linken Ventrikels vorgebuchtet wird, wie in unserem Falle, dann muss die Wachsthumsenergie des Septumgewebes immer mehr in

Digitized by Google

falscher Richtung wirken und sich endlich erschöpfen. Vierordt[1]) meint p. 211, „der Blutdruck zu einer so frühen Embryonalzeit (2—3 cm Körperlänge) in einem so winzigen Herzen sei zu minimal, als dass man sich davon einen nennenswerthen mechanischen Effect vorstellen könnte“ und fügt vergleichend hinzu, „eine vom Winde bewegte Pflanze werde doch auch an ihrem Wachsthum nicht gehindert“. Dem ist entgegen zu halten, dass der Blutdruck in einem so kleinen Embryo, wenn auch gering, doch der derzeitigen Körperentwickelung entsprechend gross und im Stande ist, das Blut des Fötus in Bewegung zu halten. Was das Pflanzenwachsthum betrifft, so wird zwar eine Pflanze durch den sie bewegenden Wind in ihrem Stoffbildungsvermögen nicht aufgehalten, aber doch in ihrer Wachsthumsrichtung bestimmt. Es ist ja ganz bekannt, dass man aus der Wachsthumsrichtung der Bäume auf die in der betreffenden Gegend vorherrschende Windrichtung schliessen kann, und dass Stürmen besonders exponirte Bäume bei sonst guten Wachsthumsbedingungen ganz unregelmässige Formen annehmen.

Aus diesen entwickelungsgeschichtlichen Erörterungen geht hervor, dass wir das beste Verständniss für die Entstehung unseres fötalen Herzfehlers gewinnen, wenn wir als primäre Noxe eine „fehlerhafte Anlage“ in Gestalt einer abnormen Rechtslagerung des Truncus arteriosus communis mit Deviation des Truncusseptums hinstellen. Diese fehlerhafte Anlage ohne Mitwirken eines entzündlichen Processes ist als gemeinsames ursächliches Moment beider Anomalien des combinirten Herzfehlers, der Conusstenose und des Ventrikelseptumdefectes, anzusprechen. Dabei ist aber nicht ausser Acht zu lassen, dass gleichzeitig ein Abhängigkeitsverhältniss beider Anomalien insofern besteht, als erst die Conusstenose eine zweite, der Ventrikelscheidung entgegen arbeitende Kraft erzeugte, das mechanische Stauungsmoment. Was für eine bedeutende Rolle diesem Factor beim Aufbau des fötalkranken Herzens zufiel, erhellt mit Evidenz aus der Linksconvexität des unvollständigen Kammerseptums, einem typischen Stauungseffect.

Meine Bemühungen, eine allgemeine Ursache für die Entwickelungsanomalie des Herzens zu finden, sind fruchtlos gewesen. Andere Missbildungen weist der Fötus nicht auf; auch in der

---

1) H. Vierordt, Die angeborenen Herzkrankheiten. Spec. Pathologie und Therapie. Nothnagel. Bd. XV. Wien, 1898.

Digitized by Google

Ascendenz liess sich nichts über etwaige angeborene Fehler eruiren. Blutsverwandtschaft der Eltern besteht nicht. Krankheiten, die vielleicht als Erklärung der Entwickelungsstörung des fötalen Herzens herangezogen werden könnten, hat die Mutter weder ante noch intra graviditatem durchgemacht. Speciell liess sich der Verdacht auf etwa vorhandene latente Lues in keiner Weise stützen, musste im Gegentheil als höchst wahrscheinlich ganz unbegründet fallen gelassen werden. Die Frau hat niemals abortirt; ihre 3 rechtzeitig geborenen Kinder sind gesund und kräftig gebaut. Auch nach der Geburt ist sie beschwerdefrei geblieben und im Juni d. J. wiederum schwanger geworden.

Die intra partum gestellte Diagnose „fötaler Herzfehler" ist durch den anatomischen Befund einer nicht entzündlichen, als Entwickelungsstörung aufzufassenden Stenose des Conus arteriosus pulmonalis mit partiellem Ventrikelseptumdefect bestätigt worden.

Ob diese Diagnose genügend sicher begründet oder nur zufällig richtig getroffen war, ist nun die nächste Frage, die wir uns vorlegen müssen. Zur Entscheidung derselben will ich die mir zugänglichen Literaturfälle von intrauterin beobachtetem „fötalen Herzfehler" heranziehen und zuerst ausführlicher, chronologisch geordnet zusammenstellen, was schon zum Theil von anderer Seite geschehen ist (Ahlfeld und Kindler), sodann in kurzer tabellarischer Uebersicht:

1. Fall Massmann[1]), 1854 (aus der geburtshülflichen Poliklinik in Breslau).

25 jährige III para. — Durch viel Fruchtwasser stark ausgedehntes Abdomen (schwer durchzufühlende Kindestheile, deutliche Fluctuation). Aeusserer Muttermund fast vollständig eröffnet; in der sich stellenden Fruchtblase beide Füsse des Kindes, die lebhaft bewegt wurden.

Der Fötalpuls war sehr laut auf der ganzen linken Seite des Leibes zu hören, doch nirgends als reines „Tiktak", sondern als langes Blasen, welches beide Töne verdeckte, am lautesten aber zu Anfang war. Dasselbe glich ganz den mütterlichen Gefässgeräuschen, war aber doppelt so frequent als der Radialpuls der Mutter.

1) Massmann, Fall von Nabelschnurgeräusch. Monatsschr. für Geburtskunde und Frauenkrankheiten. Bd. IV. Berlin. 1854. S. 81.

Digitized by Google

Herzfehler des Fötus für wahrscheinlicher gehalten als Compression oder Umschlingung der Nabelschnur. — Nach Blasensprengung Abfluss sehr grosser Mengen Fruchtwasser (schätzungsweise ca. 4—5 Quart) und eine Viertelstunde später Geburt eines sehr grossen und starken Mädchens in 1. Beckenendlage, unter leichter Entwickelung des Kopfes. Keine Umschlingung der Nabelschnur. Dennoch kam das Kind scheintodt, machte einige vergebliche Respirationsversuche und wurde sogleich intensiv blau, namentlich an den Händen und Füssen und an den Schleimhäuten. Nachdem etwa eine Stunde lang Belebungsversuche gemacht worden waren, schrie das Kind endlich laut, doch war die Respiration mit beträchtlichem Schleimrasseln verbunden. Es zeigte sich indessen munter und lebhaft, und die blaue Farbe machte mehr der natürlichen rosenrothen Färbung Platz. Einige Stunden nach der Geburt erlitt das Kind, nachdem es an die Brust gelegt worden war und kräftig gesogen hatte, eine Blutung aus Mund und Nase, die indess nicht so bedeutend gewesen ist, dass sie Anämie zur Folge gehabt hätte. Dann aber bekam es Anfälle von Asthenie, in denen es regungslos dalag, die Respiration ganz aussetzte und eine cyanotische Färbung sich über den ganzen Körper verbreitete. Durch Reiben der Brust u. s. w. wurden diese Zufälle beseitigt; sie wiederholten sich aber immer häufiger, bis das Kind, 20 Stunden alt, in einem solchen Anfall starb.

Die 25 Stunden post mortem ausgeführte Section ergab im Wesentlichen Folgendes: Die Haut grösstentheils blau gefärbt. Kein Athmungshinderniss in den Luftwegen. Die Lungen sehr hyperämisch, überall lufthaltig. Im Herzbeutel eine geringe Quantität hellgelber, klarer Flüssigkeit. Das Herz sehr gross, seine Gefässe stark gefüllt und ausgedehnt. Der rechte Ventrikel fast doppelt so gross, als der linke, seine Muskulatur sehr stark und dick. In der Valvula mitralis und tricuspidalis zahlreiche hellrothe körnige Einlagerungen von gelatinösem Ansehen; die Klappen selbst schmal und insufficient. Die arteriellen Klappen normal. Das rechte Atrium erweitert. Foramen ovale und Ductus Botalli offen. — Glandula thyreoidea und Thymus von mittlerer Grösse, hyperämisch. — Die Organe des Unterleibes hyperämisch, an den Nabelgefässen nichts Abnormes. Der linke Ureter darmartig ausgedehnt, am Blasenende verschlossen.

Digitized by Google

Wenn er es auch versäumt habe, nach dem intra partum gehörten Geräusch post partum zu fahnden, so hält er es doch für zweifellos, dass das „Nabelschnurgeräusch" die Folge des Herzfehlers war, da eine Umschlingung der Nabelschnur nicht vorhanden und an eine Compression derselben bei der ausserordentlichen Menge von Fruchtwasser nicht wohl gedacht werden konnte.

2. Fall Schmitt[1]) 1858 (aus der geburtshülflichen Klinik in Würzburg).

Unter 5 Fällen von Nabelschnurgeräusch führt er als 1. Fall S. 173 folgenden auf:

Bei einer II p. ergab die Auscultation der kindlichen Herztöne intra partum ein blasendes Geräusch im ersten und zweiten Moment anstatt der Herztöne, weshalb Scanzoni Umschlingung, bezw. Compression der Nabelschnur vermuthete. Die Geburt verlief sehr schnell. Die vermuthete Umschlingung der Nabelschnur um den Hals des Kindes war nicht vorhanden. Das 6 Pfund schwere, gut entwickelte Kind kam scheintodt zur Welt und konnte trotz aller Wiederbelebungsversuche nicht zum Leben gebracht werden. — Die von Virchow vorgenommene Section zeigte starke Hypertrophie des rechten Ventrikels, Insufficienz der Valvula mitralis et tricuspidalis, sowie Auflagerung vieler hellrother gelatinöser Körnchen auf diesen beiden Klappen. Die arteriellen Klappen waren normal, der rechte Vorhof und das Foramen ovale aussergewöhnlich weit.

S. 177 fügt S. hinzu, sein Fall, ebenso wie der von Massmann erzählte, zeige unwiderleglich, dass das „Nabelschnurgeräusch" durch Klappenfehler, in specie durch Insufficienzen der Klappen bedingt werden kann.

3. Fall Andreae, 1870 (aus der geburtshülflichen Klinik in Königsberg).

S. 29. Während einer vollständig normalen Schwangerschaft deutlich wahrnehmbares Nabelschnurgeräusch, den Herzschlag vollständig verdeckend und gewissermaassen

1) G. Schmitt, Ein Beitrag zur Lehre von der Entstehung und Bedeutung des Nabelschnurgeräusches. Scanzoni's Beiträge zur Geburtskunde und Gynäk. Bd. 3. S. 173. Würzburg. 1858.

2) B. Andreae, Nabelschnurwindung u. Nabelschnurumschlingung und Einfluss der letzteren auf den Geburtsverlauf. Inaug.-Dissert. Königsberg. 1870. 5. Beobachtung. S. 29.

Digitized by Google

die Stelle desselben einnehmend. Daraufhin Annahme einer festen Nabelschnurumschlingung. Während der ganzen Geburt bestand das Nabelschnurgeräusch weiter. Nach 22 stündiger Wehenthätigkeit Spontangeburt eines grossen Kindes. Keine Nabelschnurumschlingung. — Als man das Herz am geborenen Kinde untersuchte, hörte man an demselben dasselbe systolische Blasen, das während der Geburt und Schwangerschaft bestanden hatte. Dasselbe verblieb noch mehrere Tage. — Woher es rührte, konnte durch die Untersuchung des Kindes nicht festgestellt werden.

4. Fall Henry Barth[1]), 1880.

Chez une jeune primipare à terme, nous trouvâmes que le premier bruit du coeur était remplacé par un souffle rude, intense, un peu prolongé, offrant, en un mot, tous les caractères, qu'on assigne d'ordinaire aux souffles organiques. Les battements du coeur un peu lents, mais très réguliers, permettaient de saisir nettement toutes les particularités du phénomène anomal; ils s'étendaient dans la zone accoutumée, en décroissant peu à peu, et le souffle décroissait de même, sans qu'il fût possible de le dissocier en aucun point. Après avoir pensé à un entortillement du cordon autour du cou, nous fûmes tenté, en raison de la superposition exacte du souffle aux bruits du coeur d'y voir le signe d'une lésion organique, qui devait siéger dans les cavités droites, comme c'est presque toujours le cas chez le foetus. Les jours suivants, de nouvelles explorations nous donnèrent les mêmes résultats, ce qui nous parut confirmer le diagnostic. L'accouchement, qui se fit trois jours après, en notre absence malheureusement, fut normal, et cependant l'enfant vint mort. A l'autopsie, on trouva les traces manifestes d'une endocardite tricuspidienne, avec insuffisance considérable de la valvule, qui était épaissie et rétractée. Le ventricule droit était considérablement hypertrophié et dépassait de moitié les dimensions du ventricule gauche. — Ce fait „unique jusqu'à present", démontre d'une manière évidente la possibilite de reconnaître, avant la

1) H. Barth, France médicale. 1880. Citirt nach Barth et Roger, Traité pratique d'auscultation. Treizième édition. p. 538 u. 539. Paris. 1898 und nach H. Vierordt, l. c. p. 202

Digitized by Google

naissance, par l'auscultation des bruits du coeur, l'existence d'une lésion cardiaque organique chez le foetus.

5. Fall Ahlfeld[1]), 1882.

8 Wochen vor der Geburt fast täglich controlirt und mit Bestimmtheit als durch eine Anomalie des Herzens oder seiner Adnexen hervorgerufen erkannt. Nabelschnurgeräusch ausgeschlossen, Diagnose eines Herzfehlers im weiteren Sinne gestellt.

II. gravida, Beginn der Beobachtung etwa in der 32. Woche. Bei der Auscultation war über den ganzen Leib ausgeprägtes Nabelschnurgeräusch hörbar, neben dem Herztöne an keiner Stelle wahrzunehmen waren. Bei Lageveränderungen des Fötus wanderte das Geräusch mit. — Doch ist ausdrücklich mehrmals hervorgehoben, dass zeitweise, wenn auch kurzdauernd, bald der 2. Herzton allein, bald beide Herztöne rein gehört wurden. —

Nach trägem Verlauf des Partus Spontangeburt eines lebenden Kindes. — Gleich nach der Geburt die Herztöne von einem Sausen verdeckt, das sich allmählich unter Hinausrücken der Herzdämpfung über den rechten Sternalrand zu einem systolischen Geräusch mit scharfem klingenden Beiklang entwickelt. Am 3. Tage Cyanose und Wimmern des Kindes notirt, was jedoch am nächsten Tage wieder geschwunden ist. — 5 Monate nach der Geburt überzeugte sich Ahlfeld, dass die Verhältnisse am Herzen des Kindes dieselben waren.

Diesem Fall reiht Ahlfeld S. 34 einen anderen (1882) an, bei dem er durch Wochen hindurch fötales Sausen hörte. Die Section ergab eine Verbildung der grossen Gefässe, die aber das fötale Sausen nicht erklärte. Auch soll das Sausen eine Viertelstunde vor der Geburt nicht mehr wahrgenommen worden sein.

Endlich giebt Ahlfeld[2]) an, in den letzten Jahren 2 mal in der Schwangerschaft und nach der Geburt (1885 und 1891) ein fötales Herzgeräusch gehört zu haben, wo die Section Herzfehler nachwies.

6. Fall Kindler[3]), 1895 (Universitäts-Frauenklinik Berlin).

22 jährige 1 para. I. Steisslage.

---

1) F. Ahlfeld, Berichte und Arbeiten aus der geb. gyn. Klinik zu Giessen. 1881—1882. Leipzig. 1883. S. 32 ff.

2) F. Ahlfeld, Lehrbuch der Geburtshülfe. 2. Aufl. Leipzig. 1898. S. 55.

3) E. Kindler, Ueber Nabelschnur- und intrauterine Herzgeräusche. Inaug.-Dissert Berlin. 1896. S. 27.

Digitized by Google

In Nabelhöhe war ein sehr lautes sausendes Geräusch zu hören — ca. 140 mal in der Minute —, das von einem sehr schwachen Herzton gefolgt war. An keiner Stelle des Abdomen waren reine Herztöne zu vernehmen, sondern überall jenes Geräusch.

Nach dem Blasensprunge Extraction des Kindes, die leicht gelingt. Das Kind war asphyktisch. Die sofort vorgenommene Auscultation des kindlichen Herzens ergab ein lautes blasendes Geräusch statt des ersten Tones. Trotz aller Wiederbelebungsversuche kam eine regelrechte Athmung nicht zu Stande. Das Kind blieb cyanotisch und starb bald darauf. Die am anderen Tage gemachte Section ergab folgendes Resultat:

Nabelvene und Arterie normal. Bei Eröffnung der Bauchhöhle entleert sich eine gelbliche Flüssigkeit. — Nach Entfernung des Sternum zeigt sich die Thoraxhöhle fast vollständig von einem runden platten Sack ausgefüllt, der sich als das Pericard erweist. Die beiden Lungen liegen als platte „comprimirte" Körper zu beiden Seiten des Sackes. Das Herz ist enorm vergrössert, fast gänseeigross. Die Vergrösserung trifft hauptsächlich den rechten Vorhof und den rechten Ventrikel. Beide sind schlaff und stark mit Blut ausgedehnt. Der linke Ventrikel liegt hinten und ist völlig verdeckt. Nach Zurücknahme des taubeneigrossen rechten Herzohres sieht man den Anfangstheil der A. pulmonalis und der Aorta in der normalen Configuration. Der Ductus Botalli besitzt eine Breite von ca. 7—8 mm im leeren Zustande. Die Wand des rechten Vorhofes ist sehr dünn, fast durchsichtig. Mm. pectinati sind besonders im rechten Herzohr entwickelt. Foramen ovale steht weit offen. Von den Tricuspidalklappen ist die innere und äussere entwickelt, während die andere garnicht ausgebildet ist, und zwar sieht man statt derselben nur fluctuirende Membranen, mit Knoten besetzt. Auf den freien Rändern der übrigen Tricuspidalklappen sieht man dieselben Knoten in grosser Anzahl. Sie sind himbeerfarbene stecknadelknopfgrosse Gebilde. Aehnliche Knoten, nur in geringerer Zahl, finden sich auch an den Klappen der A. pulmonalis, während die des linken Herzens keine Besonderheiten zeigen.

Die mikroskopische Untersuchung ergab nirgends mit Sicherheit die Anwesenheit von Bakterien. Die Granulationen

Digitized by Google

bestanden aus Bindegewebsfasern mit deutlichen Kernen. Eine Rundzelleninfiltration war nicht wahrzunehmen.

7. Fall Alfieri[1])-Pavia 1900 (Instituto Ostetrico-Ginecologico delle R. Università).

Maritata, d' anni 40, VII para, gravida al principio dell' 8° mese, ricoverata da pochi giorni nella clinica per leggiera perdite sanguigna da inserzione bassa della placenta, mettura spontaneamente in travaglio di parto. Feto in presentazione di Sp. leggera emorragia; rivolgimento per manovre interne e l' estrazione podalica del feto. Il liquido amniotico era scolato in normale quantità e di colore normale; però alla ascoltazione s' era notato un evidente rumor di soffio fetale certamente di origine cardiaca, pur conservando il battita la sua frequenza normale e pur mancando ogni altro segno di sofferenza da parte del feto. Il feto prematuro (2000 g; 45 cm) nacque vivo ma leggermente asfittico. Un bagno caldo e poche manovre di respirazione artificiale stabilisse la respirazione, la quale, da prima difficile e superficiale, andò man mano lentamente regolarizzandosi. — La superficie cutania del feto appena nato si presentava manifestamente pallida, e si notava un lividore spiccato, quasi cianotico, alle labbra ed alle radici del naso; ma col regolarizzarsi della funzione respiratoria anche questa colorazione scomparve per lasciare il posto ad un colorito roseo quasi normale. Dopo circa 40 ore di apparente benessere, durante le quale però il bambino, pur respirando abbastanza regolarmente, non prese mai il seno che la madre gli offriva, esso incominciò ad emettere flebili lamenti ed a dimostrare un evidente malessere ed un profondo indebolimente e cessava di vivere al fine del giorno terzo.

Wesentlicher Herzbefund p. 26:

1° mancanza quasi completa del setto interventrícolare, di cui non esiste che un piccolo rudimento sulla parete posteriore del ventricolo;

2° origine di entrambi i tronchi arteriosi dalla metà destra del ventricolo;

3° anomala disposizione della lacinie valvolari degli orifizi atrioventricolari;

1) E. Alfieri, Un vizio di conformazione del cuore e dei grossi vasi causa di morte in un neonato; suoi rapporti collo sviluppo embriologico del cuore normale. Annali di Ostetricia e Ginecologia. Gennaio. 1900. p. 17. Refer. im Centralbl. für Gynäk. 1901. Bd. 25. S. 191.

Digitized by Google

4° stenosi del tronco e dell' istmo dell' aorta e notevole ampiezza dell' arteria pulmonare e del dotto arterioso.

Der Vollständigkeit halber füge ich noch hinzu, dass C. Braun[1]) in einem Fall von intra partum gehörten „sog. Nabelschnurgeräusch" bei der Section eine „Perforatio septi ventriculorum" constatirt hat.

Endlich lässt sich Fochier[2]) über das fötale Herzgeräusch aus: „A côté des souffles funiculaires dus à des compressions ou à des valvules vasculaires, on peut entendre des bruits de souffle cardiaques tenant à des endocardites foetales. Fochier a vu dans une famille le quatrième et le cinquième enfant naître avec des endocardites foetales, le sixième était anencéphale, et avec cela plusieurs avortements avec monstruosités foetales. — Le quatrième enfant vécut 8 mois, le cinquième quelques heures.

Zu diesen 7 aus der Literatur zusammengestellten Fällen kommt mein eigener als 8. hinzu.

In einer Kritik können wir natürlich nur diejenigen Fälle berücksichtigen, die ausführlicher beschrieben worden sind.

Der Fall Massmann ist vielfach angezweifelt worden. So meint Frankenhäuser[3]), es sei a priori nicht anzunehmen, dass die Klappenveränderungen im Falle Massmann ein Geräusch hervorbrachten, und hätte nur durch Auscultation post partum nachgewiesen werden können, was thatsächlich nicht geschah. von Winckel[4]) sagt: „Die von Massmann beschuldigten gallertigen Knötchen an den kindlichen Herzklappen können das „Nabelschnurgeräusch" nicht bewirken, weil diese Knötchen sich fast ausnahmslos bei ausgetragenen kräftigen Kindern, und zwar ohne Geräusche an ihrem Herzen finden." Er verweist bei dieser Gelegenheit auf die von v. Dembinski[5]) in seiner Klinik angefertigte diesbezügliche Dissertation. Auch Seitz[6]) theilt den Zweifel an einem ursächlichen Zusammenhange des am Abdomen

1) C. Braun, Lehrbuch der gesammten Gynäkologie. 2. Aufl. Wien. 1881. S. 108.

2) Fochier, L'Obstétrique. Tome premier. 1896. p. 279.

3) F. Frankenhauser, l. c. p. 357.

4) F. v. Winckel, Lehrbuch der Geburtshülfe. Leipzig. 1893. 2. Aufl. Seite 80.

5) Th. v. Dembinski, Ueber das Vorkommen und die Bedeutung von Gallertknötchen an den Atrioventrikularklappen von Neugeborenen. Inaug.-Dissert. München. 1885.

6) L. Seitz, l. c. p. 495.

Digitized by Google

der parturiens gehörten Geräusches mit den Gallertknötchen der Herzklappen. — Zweifellos sind diese Einwände berechtigt; aber die Klappennoduli bilden doch nicht den alleinigen als abnorm angeführten Herzbefund. Der rechte Ventrikel zeigte eine sehr starke Dilatation und Hypertrophie; die Atrioventricularklappen werden ausdrücklich als schmal und insufficient bezeichnet. Sollte man nicht die sicher constatirte, präcise beschriebene Hypertrophie des rechten Ventrikels als Bestätigung dafür ansehen, dass wirklich eine Insufficienz der Valvula tricuspidalis bestand, freilich nicht auf der Basis einer fötalen Endocarditis, wie der Autor will, sondern als Folge einer Hemmungsbildung? Damit würde der Geburtsverlauf (Scheintod trotz Fehlens einer Nabelschnurumschlingung bei sehr reichlichem Fruchtwasser und trotz schnellen Geburtsverlaufes nach dem Blasensprung), die Cyanoseanfälle bei fehlendem Athmungshinderniss und der laut Sectionsbericht guten Lungenventilation, sowie der baldige Tod des „sehr grossen und starken" Kindes erklärt sein. Nach diesen Erwägungen möchte ich zwar die fötale Endocarditis auch fallen lassen, an der Tricuspidalinsufficienz aber festhalten und annehmen, dass sie sowohl die anatomisch festgestellte Dilatation und Hypertrophie des rechten Ventrikels, als auch das intra partum beobachtete, die Herztöne ersetzende laute Blasen veranlasst hat.

Auch von Schmitt wird im Sectionsbericht ausser den „gelatinösen Körnchen" auf der Tricuspidalis und Mitralis eine Insufficienz beider venösen Klappenapparate, eine starke Hypertrophie des rechten Ventrikels und eine aussergewöhnliche Weite von rechtem Vorhof und Foramen ovale betont. Die Möglichkeit, dass es sich auch hier um einen geräuschverursachenden Klappenfehler gehandelt hat, lässt sich nicht in Abrede stellen, wenn auch der Auscultationsbefund am Abdomen der Parturiens etwas dürftig angegeben ist und das Herz des scheintodten Neugeborenen auscultatorisch nicht untersucht wurde.

Andreae spricht die Vermuthung, dass in seinem Falle ein fötaler Herzfehler die Ursache des ante und post partum gehörten intracardialen Geräusches gewesen sei, gar nicht aus. Er begnügt sich mit dem Hinweise auf die Thatsache, dass in seltenen Fällen mit dem Herzschlage des Kindes synchrone Geburtsgeräusche im fötalen Herzen ihren Ursprung haben. Da wir nicht erfahren, wie der Allgemeinzustand des Kindes post partum gewesen, ob das

Digitized by Google

durch mehrere Tage des Wochenbettes hindurch am Säuglingsherzen constatirte systolische Blasen später verschwunden, und wie es dem Kinde weiterhin ergangen ist, stützt sich die Annahme eines congenitalen Herzfehlers lediglich auf das mehrere Tage andauernde Herzgeräusch. Wenn wir aber die freilich spärlichen Literaturfälle berücksichtigen, in denen sicher nicht auf organische Klappenfehler zu beziehende Herzgeräusche Neugeborener erst nach Verlauf einiger Tage reinen Herztönen Platz machten, wird ersichtlich, dass diese Annahme auf unsicheren Füssen steht.

Der Fall Barth gleicht in einer Reihe von Punkten dem Massmann'schen. Auch hier hat man keinen Grund, die im Sectionsprotokoll berichtete Insufficienz der Välvula tricuspidalis anzuzweifeln. Nur scheint in diesem Falle die Vermuthung einer entzündlichen Ursache begründeter zu sein, obwohl der Nachweis einer Endocarditis mikroskopisch nicht geliefert ist.

Der von Ahlfeld während der beiden letzten Schwangerschaftsmonate, während der Geburt und im Wochenbett aufs Sorgfältigste beobachtete und später nachuntersuchte Fall lässt sich wohl nur als fötaler Herzfehler deuten. Es muss aber auffallen und verdient besondere Beachtung, dass der Autor, während die kindlichen Herztöne meist mehr oder weniger vollständig. durch das Geräusch ersetzt waren, zeitweise intra graviditatem nicht nur den 2. Ton allein, sondern sogar beide Töne neben dem Sausen rein gehört hat. Post partum vernahm er wohl den 2. Ton auch zuweilen rein, niemals aber beide Töne. — Eine genauere Diagnose des Herzfehlers ist anscheinend nicht gestellt worden, wenn auch Versuche nach dieser Richtung hin unternommen wurden.

Der Kindler'sche Fall ist exact beobachtet und ausführlich beschrieben. Ziehen wir von dem Sectionsbefunde die als nicht pathologisch erwiesenen „himbeerfarbenen stecknadelkopfgrossen Knoten" der Tricuspidalis und Semilunarklappen der Pulmonalis ab, so bleibt eine Insufficienz der Tricuspidalis mit enormer Vergrösserung, hauptsächlich des rechten Herzens, übrig. Eine entzündliche Genese muss als recht fraglich bezeichnet werden, zumal die mikroskopische Untersuchung gar keine Anhaltspunkte für diese Annahme geliefert hat.

Alfieri hat über das Verhalten des frühgeborenen Fötus post partum und über das Sectionsergebniss genau berichtet. Es kann auch keinem Zweifel unterliegen, dass das intra partum constatirte fötale Blasen auf den combinirten congenitalen Herzfehler (Stenose

Digitized by Google

der Aortenbahn und fast völliger Defect des Septum interventriculare) zurückzuführen ist.

Demnach sind von den 7 beschriebenen Fällen ante partum beobachteter fötaler Herzfehler nur 6 als diagnostisch und anatomisch genügend gesichert anzuerkennen, während man für den Fall Andreae über die Möglichkeit einer organischen Herzveränderung nicht hinauskommt.

1 mal (No. 4) wurde der Fötus todt geboren, 4 mal kamen die Kinder asphyktisch zur Welt (No. 1, 2, 6 und 7), wovon 2 (No. 2 und 6) sogleich starben, die beiden anderen aber — No. 1 schwer, No. 7 leicht — wiederbelebt wurden und 20 Stunden bezw. 3 Tage lebten.

Die in allen diesen 5 Fällen vorgenommene Section ergab 4 mal Tricuspidalinsufficienz bezw. Insufficienz beider Atrioventricularklappen (wohl nur 1 mal möglicherweise entzündlichen Ursprungs), 1 mal Aortenstenose mit fast völligem Ventrikelseptumdefect.

Die beiden übrigen Kinder (No. 3 und 5) wurden offenbar lebensfrisch geboren, lebten weiter und boten anscheinend in ihrem Allgemeinbefinden keine Besonderheiten; nur wird von Ahlfeld eine vorübergehende Cyanose am 3. Tage erwähnt. Die Herzuntersuchung liess bei beiden Kindern das ante partum gehörte systolische Geräusch erkennen; im Ahlfeld'schen Falle ausserdem eine ausgesprochene Verbreiterung der Herzdämpfung nach rechts.

Was die Diagnose ante partum anbelangt, so vermuthete man 2 mal (No. 2 u. 3) eine Umschlingung der Nabelschnur als Ursache des fötalen Geräusches, was sich bei der Geburt als unrichtig erwies (1 mal deckte die Section eine Insufficienz der Atrioventricularklappen auf, das andere Mal constatirte die Auscultation durch mehrere Tage hindurch am Herzen des Neugeborenen das während der Schwangerschaft und Geburt beobachtete systolische Blasen). Alfieri führt nur ein deutlich blasendes intracardiales Geräusch an, ohne sich weiter auf die Diagnosenstellung einzulassen. Massmann hielt intra partum einen Herzfehler des Kindes für wahrscheinlicher als Compression oder Umschlingung der Nabelschnur. Kindler hebt zwar nicht hervor, dass er im Verlaufe der Geburt die präcise Diagnose gestellt habe, hat aber zweifellos einen fötalen Herzfehler in Erwägung gezogen, da er unmittelbar post partum eine Auscultation des kindlichen Herzens vornahm und am Schlusse seiner Arbeit auf die Unterschiede von Nabelschnur- und

Digitized by Google

fötalem Herzgeräusch eingeht. Barth diagnosticirte einen organischen Herzfehler mit wahrscheinlichem Sitz im rechten Herzen; und Ahlfeld gelang es bei seiner 8 wöchigen Beobachtung intra graviditatem das Nabelschnurgeräusch zu Gunsten einer Anomalie des kindlichen Herzens sicher auszuschliessen.

Nach einer Uebersicht der von den verschiedenen Autoren angegebenen Symptome wird man an einen fötalen Herzfehler denken müssen, wenn man am Abdomen einer Schwangeren oder Gebärenden ein auffallend lautes und scharfes Fötal-Blasen bezw. -Sausen vernimmt, das sich durch seinen rauhen Charakter von dem gewöhnlich weichen und leise hauchenden Nabelschnurgeräusch unterscheidet. Ist es bei längerer Controle andauernd und in annähernd gleichmässiger Stärke vorhanden, in welcher Lage sich auch die Frau befindet, so besitzt man darin einen weiteren Anhaltspunkt, der gegen das meist inconstante, bezüglich seiner Intensität wechselnde, wandelbare und flüchtige Nabelschnurgeräusch spricht. Nimmt man endlich neben dem Geräusch zu keiner Zeit und an keiner Stelle des Abdomen reine Herztöne wahr, bleibt das Geräusch auch bei Lage- und Positionswechsel der Frucht deutlich an deren Herz geheftet, so wird die Diagnose „intracardiales Geräusch" so gut wie sicher, da das Nabelschnurgeräusch fast durchweg gleichzeitig den fötalen Herzschlag in grösserer oder geringerer Ausdehnung klar erkennen lässt. Nur in vereinzelten, aber gut beobachteten Fällen von nicht in einem organischen Herzfehler begründeten fötalen Geräusch füllt dieses Systole und Diastole völlig aus und musste als die Herztöne verdeckendes Nabelschnurgeräusch oder aber als accidentelles Herzgeräusch bei intactem Klappenapparat aufgefasst werden (Bumm, Seitz). Solche Vorkommnisse gehören aber sicherlich zu den grossen Seltenheiten, und gegebenen Falles wird der Charakter und vor allem die Verbreitung des Geräusches die Entscheidung ermöglichen, ob ein Klappenfehler vorliegt oder nicht. Das Umschriebensein eines relativ weichen Hauchens entscheidet dann für ein die Töne des womöglich mit schwacher Kraft arbeitenden Herzens verdeckendes Nabelschnurgeräusch, bezw. für ein accidentelles Herzgeräusch, dagegen die Verbreitung eines scharfen Blasens über einem grossen Bezirk oder sogar über das ganze Abdomen für einen fötalen Herzfehler.

Es ist sehr beachtenswerth, dass völliges Fehlen der Herztöne nicht immer und unbedingt auf einen organischen Herzfehler hinweist, andererseits, wie die Fälle Ahlfeld und Barth lehren, bei

Digitized by Google

einer sicher festgestellten Herzanomalie wenigstens der 2. Ton vorübergehend oder ununterbrochen rein gehört werden kann. Wir lernen daraus, dass zwar das Fehlen der Herztöne für die Diagnose des fötalen Herzfehlers eine grosse Bedeutung hat, aber nicht ohne Weiteres als ein pathognomonisches Symptom betrachtet werden darf, dass vielmehr die Art, die Intensität und besonders die Ausdehnung des Geräusches neben diesem Symptom diagnostisch eine wichtige Rolle spielen.

Die Haupterkennungszeichen eines fötalen Herzfehlers intra graviditatem et partum sind also: Der rauhe Charakter eines mit dem mütterlichen Pulse nicht synchronen Geräusches, dessen Constanz bezüglich Dauer und Stärke, das continuirliche Fehlen meist beider Herztöne, seltener nur des 1. Tones, und endlich die weite Verbreitung des Geräusches am Abdomen mit grösster Intensität entsprechend der Gegend des kindlichen Herzens.

Alle diese Symptome waren in dem von mir beobachteten Falle vorhanden, so dass die Berechtigung der daraufhin gestellten Diagnose „fötaler Herzfehler" keinem Zweifel unterliegen kann.

Aber durfte man denn bei sicher erkanntem abnormen Bau des kindlichen Herzens von einem Rettungsversuche des im Verlaufe der Eröffnungsperiode in Gefahr gerathenden Fötus absehen? Zur Beurtheilung dieser Frage bedürfen wir der Abschätzung des Werthes, den das Leben eines congenital herzkranken Kindes besitzt, und hierzu der Orientirung über die Lebensaussichten, die ein derartiges Kind bietet. Von den 7 aus der Literatur gesammelten Fällen überlebten das Wochenbett nur 2 Kinder; und über deren schliessliches Schicksal sind wir nicht unterrichtet. Nach Vierordt[1]) ist die Lebensdauer bei Stenose der Pulmonalis, von der Atresie ganz abgesehen, eine beschränkte. Er berechnet p. 83 aus der von Rauchfuss aufgestellten, von Kussmaul erweiterten Tabelle für die Stenose der Pulmonalarterie eine durchschnittliche Lebensdauer von 9,36 Jahren, für die Atresie derselben von 3,27 Jahren. Für die Pulmonalstenose mit Communication beider Ventrikel giebt er p. 85 eine mittlere Lebensdauer von 11,76 Jahren an. Andere in Betracht kommende, im Verhältniss zur Pulmonalstenose weit seltenere Herzanomalien, wie

1) H. Vierordt, l. c. S. 104.

Digitized by Google

Transposition der grossen Gefässstämme, Persistenz des Truncus arteriosus communis, Stenose der Aortenbahn, Abnormitäten der Tricuspidalis und Mitralis bieten noch schlechtere Chancen für das extrauterine Leben. Geringere Abweichungen vom normalen Bau des Herzens aber, z. B. Defecte im Vorhofsseptum, machen keine Geräusche, fallen demnach für die Diagnose intra partum ganz fort.

Zu der im Durchschnitt recht kurzen Lebensdauer der mit congenitalem Herzfehler behafteten Menschen kommt hinzu, dass sie in der Regel weder körperlich noch geistig leistungsfähig sind. Freilich sind in der Literatur eine Reihe derartiger Patienten bekannt geworden, die nicht nur ein hohes Alter erreicht haben, sondern sogar, ohne sich krank zu fühlen, schwere körperliche Arbeit verrichteten (Militär-, selbst Kriegsdienst, Bergsteigen, Tanzen u. dgl.). Das sind jedoch so seltene Ausnahmen, dass mit ihnen kaum gerechnet werden braucht. Für gewöhnlich macht der angeborene Herzfehler den betreffenden Menschen widerstandsunfähig gegen die schädigenden Einflüsse des Lebens, weshalb er leicht intercurrenten Krankheiten ausgesetzt ist und häufig erliegt. Besondere Disposition zeigt ein solcher Patient zur Erkrankung an Lungentuberculose und Endocarditis (nach Rokitansky vor Allem bei Pulmonalstenose). Endlich kommen fötale Herzfehler in einem grossen Procentsatz der Fälle mit anderweitigen Missbildungen vergesellschaftet vor (cf. Fall No. 1).

Nach diesen Erörterungen gelangen wir zu der Ueberzeugung, dass der fötale Herzfehler in der Regel ein Siechthum des lebend geborenen Kindes bedeutet und das Leben zu einem minderwerthigen stempelt. Sind wir im Stande, auf den vorher angeführten Symptomencomplex hin einen fötalen Herzfehler zu diagnosticiren, so dürfen wir uns nicht verleiten lassen, im Interesse eines solchen minderwerthigen Lebens einen Eingriff zu unternehmen, der für die Mutter irgendwelche Gefahren in sich birgt. Wir haben in einem derartigen Falle die Pflicht, die Geburt ohne Berücksichtigung des kranken Kindes so zu leiten, dass sie mit möglichster Schonung der Mutter vor sich geht. Gerade darin, dass der Fötus schon in der Eröffnungs-

Digitized by Google

periode ohne erkennbare Ursache asphyktisch zu werden droht, möchte ich einen deutlichen Hinweis darauf erblicken, wie wenig er auch nur geringeren Anforderungen von Kraftleistung gewachsen ist. Alle angeführten, bereits intrauterin gefährdeten Kinder starben entweder unmittelbar post partum oder innerhalb der ersten Lebenstage, während die beiden weiterlebenden Kinder intra partum keine Zeichen drohender Lebensgefahr dargeboten haben.

Zum Schlusse ist es mir eine angenehme Pflicht, meinem hochverehrten Chef, Herrn Geheimrath Werth, für die Ueberlassung des klinischen und poliklinischen Materials, für das meiner Arbeit entgegengebrachte Interesse und für die gütige Erlaubniss zur Benutzung seiner Privatbibliothek meinen verbindlichsten Dank auszusprechen.

Literaturnachweis zu dem entwickelungsgeschichtlichen Theil der Arbeit:

H. Meyer, Ueber die Transposition der aus dem Herzen hervortretenden grossen Arterienstämme. Virchow's Archiv. Bd. XII. Berlin. 1857. S. 364. Ueber angeborene Enge oder Verschluss der Lungenarterienbahn. l. c. Seite 497.

Kussmaul, Ueber angeborene Enge und Verschluss der Lungenarterienbahn. Zeitschrift für rationelle Medicin von Henle u. Pfeuffer. Bd. 26. Leipzig und Heidelberg. 1866. S. 99.

Boehm, Fall von angeborener Stenose des Conus arteriosus pulmonalis ohne vorausgegangenen Entzündungsprocess. Berliner klin. Wochenschr. 1870. No. 35. S. 420 ff.

J. Moschkowsky, Ueber congenitale Stenose der Pulmonalis. Inaug.-Diss. Königsberg. 1872.

C. v. Rokitansky, Die Defecte der Scheidewände des Herzens. Wien. 1875.

C. Assmus, Ueber einen Fall von angeborener Stenose des Conus arteriosus dexter bei offener Kammerscheidewand des Herzens. Deutsches Archiv für klinische Medicin. Bd. 20. Leipzig. 1877. S. 216 ff.

C. Roese, Beiträge zur Entwickelungsgeschichte des Herzens. Inaug.-Dissert. Heidelberg. 1888.

C. Gegenbaur, Lehrbuch der Anatomie des Menschen. 4. Aufl. Leipzig. 1890.

Eisenmenger, Ursprung der Aorta aus beiden Ventrikeln beim Defect des Septum ventriculorum. Wiener klin. Wochenschr. 1898.

J. Kollmann, Lehrbuch der Entwickelungsgeschichte des Menschen. Jena. 1898.

O. Hertwig, Lehrbuch der Entwickelungsgeschichte des Menschen und der Wirbeltiere. 6. Aufl. Jena. 1898.

H. Vierordt, Die angeborenen Herzkrankheiten. Wien. 1898.

Ch. Vindy, De l'inocclusion congénitale du septum ventriculaire sans cyanose. Lyon médical. Tome 94. Lyon. 1900. p. 325.

Digitized by Google

Aus der Königl. Frauenklinik zu Greifswald.

Erfahrungen bei der Behandlung eitriger Affectionen der Adnexe und des Becken-Bindegewebes[1]).

Von

Dr. **Ph. Jung,**
Oberarzt und Privatdocenten.

In der Frage der Behandlung der eitrigen Affectionen im weiblichen Becken liegt aus den letzten 10 Jahren eine grosse Anzahl von Veröffentlichungen vor. Es ist durch sie zwar eine volle Einigung über die Therapie einer in so wechselvollen Formen auftretenden Erkrankung nicht erzielt, aber doch ein gewisser Abschluss, eine Klärung der Anschauungen erreicht worden, die sowohl die Indicationsstellung wie die Technik operativer Eingriffe bei eitrigen Adnexaffectionen in grossen Zügen festgelegt hat. Verschieden je nach der Schule und persönlichen Erfahrung der einzelnen Kliniker, sind bezüglich der Indicationsstellung zwei Richtungen besonders zu nennen, eine, die mit den erkrankten Adnexen auch den Uterus, als nutzlos und die Quelle weiterer Beschwerden, entfernt, eine andere, die nur die erkrankten Theile angreift und nur soviel entfernt, als sich als irreparabel erkrankt erweist. Bezüglich der Technik stehen sich die abdominale und die vaginale Methode gegenüber.

Es erübrigt sich, hier nochmals die viel erörterten Gründe für oder gegen das eine oder andere Verfahren aufzuführen. Es sind auf allen eingeschlagenen Wegen gute primäre und auch, soweit

1) Nach einem in der Section für Geburtshülfe und Gynäkologie der 74. Versammlung deutscher Naturforscher und Aerzte zu Karlsbad 1902 gehaltenen Vortrag.

Digitized by Google

das bei so schweren chronischen Erkrankungen möglich ist, gute Dauerresultate erzielt worden und so dürfte denn auch in der Folge eine für alle Fälle gültige Indicationsstellung und Technik nicht aufgestellt werden können, sondern es wird subjectivem Ermessen an der Hand eigener Erfahrung der einzuschlagende Weg freigestellt bleiben.

Aus welchen Gründen A. Martin der Laparotomie mit Entfernung der erkrankten Adnexorgane unter möglichster Erhaltung des Uterus den Vorzug gegeben hat, ist von ihm[1]) seiner Zeit ausführlich dargelegt worden. Eine Aenderung war seitdem nur insofern eingetreten, als kleinere Adnextumoren, vom Scheidengewölbe aus leicht erreichbar und ohne allzu schwere Adhäsionen mit den höher gelegenen Bauchorganen, besonders dem Darm, durch Colpotomia anterior angegriffen wurden, während für grosse, hoch gelegene und stark verwachsene Geschwülste nach wie vor die Laparotomie das souveräne Verfahren blieb. Die so erreichten Resultate stellten sich denen anderer Operateure ungefähr gleichwerthig an die Seite[2]).

Ein anderer Punkt, über den nach bisherigen Erfahrungen eine fast allgemeine Uebereinstimmung erzielt war, betrifft die Qualität des in den Eitertuben und Ovarialabscessen enthaltenen Eiters. Er ist in mehr als 50 pCt. aller Fälle keimfrei befunden worden, während wieder in 50 pCt. der positiven Bakterienbefunde der Gonococcus Neisser festgestellt wurde, wogegen relativ selten Strepto- und Staphylokokken, Tuberkelbacillen, Bact. coli commune und andere mehr nachzuweisen waren (cf. die Arbeiten von Menge, Wertheim, Witte, Kiefer, Hermann, Martin u. A.)[3]).

Es muss, um die folgenden Ausführungen verständlich zu machen, hier hervorgehoben werden, dass sowohl die operativen Resultate als auch die bakteriologischen Befunde, auf welche die bisherigen Erfahrungen und Schlüsse sich stützten, ausnahmslos

1) A. Martin, Handbuch der Adnexerkrankungen. I. Leipzig. 1895.

2) L. c. S. 235 ff.

3) Cf. Menge u. Kroenig, Bakteriologie des weiblichen Genitalcanals. I. Theil. Leipzig. 1897. S. 267 ff. — Hermann, Beitrag zur conservirenden Behandlung entzündlicher Adnexerkrankungen. Zeitschr. f. Geb. u. Gynäk. Bd. 42. — Wertheim, Ueber Durchführbarkeit und den Werth der mikroskopischen Untersuchung des Eiters entzündlicher Adnextumoren während der Laparotomie. Sammlung klin. Vorträge. N. F. No. 100. — Witte, Zeitschr. f. Gebh. u. Gyn. Bd. 25. S. 1. — Kiefer, Verh. d. Naturforscherversammlung in Frankfurt a. M. 1896. — Martin, Handbuch der weiblichen Adnexorgane. I. (Eileiter.) S. 162, 163.

Digitized by Google

an grossstädtischem Material erhoben wurden und dass bisher Berichte über ein grösseres Material an kleineren Universitäten mit vorwiegend ländlicher Clientel noch nicht vorliegen.

Es soll nun an der Hand einer grösseren Reihe von Erfahrungen aus den letzten $3^1/_2$ Jahren untersucht werden, in wie weit das Material der Greifswalder Klinik die gleichen, oder aber verschiedene Verhältnisse darbietet, und in wie weit daher an ihm dieselben Principien für Indicationsstellung und Technik maassgebend oder zu modificiren sind.

In der Zeit vom 1. April 1899 bis 1. December 1902 sind im Ganzen 134 Fälle von Beckeneiterung an der Greifswalder Frauenklinik zur Beobachtung gekommen, mit 24 Todesfällen (ohne jeden Abzug) = 18 pCt. Mortalität.

Von diesen 134 Fällen wurden 117 operativ, 17 nicht operativ behandelt. Es ergiebt sich daher für die operativen Fälle (117 : 24) eine Mortalität von 20,5 pCt. Bei den 117 operativen Fällen handelte es sich 101 mal um intraperitoneale, 16 mal um extraperitoneale Eiterung, bei den nicht operirten 8 mal um intra-, 9 mal um extraperitoneale Processe, wobei jedoch zu bemerken ist, dass bei den letzteren eine secundäre Betheiligung der Adnexe nicht mit voller Sicherheit ausgeschlossen werden kann, da eben die Fälle nicht durch die Eröffnung der Eiterherde völlig aufgeklärt wurden.

Die operativen Eingriffe vertheilen sich auf die 101 intraperitonealen Fälle folgendermaassen:

39	Laparotomien	mit 13	Todesfällen
43	Kolpotomien	„ 5	„
9	vaginale Totalexstirpationen .	„ 4	„
9	vaginale Incisionen	„ 0	„
1	vaginale Punction	„ 1	„
101		mit 23	Todesfällen

auf die 16 extraperitonealen folgendermaassen:

12	abdominale Incisionen	mit 1	Todesfall
4	vaginale „	„ 0	„
16		mit 1	Todesfall

zusammen: 117 Operationen mit 34 Todesfällen.

Ich habe oben die Procentzahl der Todesfälle ohne jeden Abzug mit 20,5 pCt. angegeben, um nicht den Anschein zu erwecken, als ob ich die Statistik künstlich verbessern wollte.

Digitized by Google

Trotzdem glaube ich aber, 3 Fälle hier besonders erwähnen zu müssen, die insofern der Klinik nicht zur Last fallen können, als sie in so desolatem Zustand eingeliefert wurden, dass als das letzte Mittel, den unvermeidlichen Exitus aufzuhalten, die ausgiebige Entleerung der Eiterherde unumgänglich erschien; 2 mal handelte es sich um schwere puerperale Sepsis, es wurden in einem Falle intraperitonealle Abscesse durch Laparotomie, im anderen extraperitoneale Eiterherde durch Incision eröffnet und entleert, jedoch erlag eine Patientin nach 41, die andere nach 16 Tagen. Der dritte Fall betraf eine Patientin mit hochgradiger allgemeiner Tuberculose und enormem tuberculösem Ascites, der Dyspnoe verursachte und deshalb durch Laparotomie entleert wurde. Patientin starb nach 14 Tagen; bei der Section wurde allgemeine Miliartuberculose und Amyloid von Leber, Nieren und Milz gefunden. Wenn ich diese drei Fälle, die auch ohne Operation dem unvermeidlichen Ende entgegengingen, abziehen darf, und dazu halte ich mich für berechtigt, so würden immer noch 114 Fälle mit 21 Todesfällen, oder einer Mortalität von 18 pCt. verbleiben.

Nach Abzug von 24 Verstorbenen bleiben 93 Fälle, die nach der Operation aus der Klinik wieder entlassen wurden. Von diesen hatten 60 eine ungestörte Reconvalescenz, fieberhaft verliefen 33, Bauchdeckenabscesse nach Laparotomie kamen 12 mal, Stumpfexsudate im Ganzen 6 mal vor. In 11 Fällen war der Verlauf fieberhaft ohne feststellbare locale Ursache.

Dreimal traten Darm-Bauchdeckenfisteln auf (davon starb ein Fall später an Tuberculosis universalis, einer an allgem. Sepsis (s. oben). Ein dritter Fall, bei dem es sich um schwere Peritonealtuberculose handelte, musste mit Fistel entlassen werden. Einmal wurde eine, später operativ geheilte Blasen-Scheidenfistel gesetzt, bei sonst völlig glattem Verlauf; einmal entstand nach vaginaler Incision eine Darm-Scheidenfistel, die spontan heilte. Hier hatte schon vorher eine Communication mit dem Darm bestanden, durch den sich auch Eiter entleert hatte.

Eine Patientin mit doppelseitiger Sactosalpinx purulenta verliess nach Entleerung des Eiters durch vaginale Incision und später darauf folgende längere Heissluftbehandlung die Klinik ungeheilt gegen den Rath des Arztes.

Alle übrigen operirten Patientinnen wurden in subjectivem Wohlbefinden entlassen.

Digitized by Google

Von den 17 nicht operirten Patientinnen ist keine gestorben. Dreimal erfolgte spontaner Eiterabgang durch das Rectum, viermal wurde die gewöhnliche resorbirende Behandlung mit Sitzbädern, heissen Scheidenirrigationen, Ichthyoltampons, durchgeführt, 9 mal kam Heissluftbehandlung zur Anwendung. Ausserdem ist ein Fall vorwiegend mit Heissluft behandelt, der schon an anderer Stelle von Polano[1]) veröffentlicht ist. Es handelte sich dabei um eine Aktinomykose in der Narbe einer Laparotomiewunde. Von den nach Abrechnung des letzten, übrigens definitiv geheilten Falles noch verbleibenden 16 Patientinnen wurden subjectiv bedeutend gebessert 9, völliges Wohlbefinden zeigten bei der Entlassung 7. Von den ersteren wiesen 6 auch objectiv eine bedeutende Besserung auf (Schrumpfung der Exsudate bezw. Pyosalpingen), eine zeigte objectiv überhaupt fast keine Veränderungen mehr (geringe Schwielen im Douglas'schen Raum), eine war objectiv stationär geblieben (es handelte sich um doppelseitige tuberculöse Adnextumoren, wie vorher in einem auswärtigen Krankenhause durch Laparotomie sichergestellt war).

Bei den in völligem Wohlbefinden Entlassenen entsprach dem der objective Befund viermal, indem die Entzündungsproducte völlig oder doch bis auf ganz unbedeutende Reste geschwunden waren; dreimal waren über faustgrosse Exsudate auf Taubeneigrösse geschrumpft, einmal war eine bedeutende Verkleinerung eingetreten.

Diese kurzen statistischen Angaben mögen genügen, um ein Bild der erzielten Resultate zu geben. Auf eine tabellarische Wiedergabe sämmtlicher 134 Fälle muss ich verzichten, dieselben würden einen zu grossen Raum beanspruchen. Auf Einzelheiten werde ich, wenn nöthig, noch später zurückkommen.

Es interessiren zunächst und vorwiegend naturgemäss die mit der operativen Therapie erzielten Resultate. Diese sind als ungünstig zu bezeichnen, da eine Mortalität von 20 pCt. in den bisherigen Publikationen meines Wissens nicht erreicht wurde. Die Ziffer ist so hoch, dass damit die Berechtigung operativer Eingriffe überhaupt in Frage gestellt erschien, wenn es nicht gelang, die Resultate zu verbessern. Um dies Ziel zu erreichen, musste zunächst festgestellt werden, auf welche besonderen Umstände es

1) Polano, Eine neue Methode zur Behandlung chronischer Beckenexsudate. Centralbl. f. Gyn. 1901. No. 30 u. 34.

Digitized by Google

zurückzuführen sei, dass die primäre Mortalität einer Erkrankung, an der vom Berliner Material 8 pCt. gestorben waren[1]), hier in Greifswald auf mehr als das Doppelte gestiegen ist.

Es konnten dafür drei Gründe maassgebend sein:

1. Fehler der Indicationsstellung;
2. Fehler der Technik;
3. Eigenart des Materials.

Der erste Punkt soll hier nur insoweit besprochen werden, als es in dem Rahmen dieser Arbeit nöthig ist; dagegen liegt es mir fern, den grossen Streit über die Indicationsstellung bei entzündlichen Adnexerkrankungen in allen seinen Phasen hier nochmals zu referiren. Es genügt wenn gesagt wird, dass wir bei nachgewiesenem Eiter nach dem chirurgischen Gesetz ubi pus, ibi eruendum, die Entleerung anstrebten und auch, wenigstens in der ersten Zeit, die erkrankten Organe zu entfernen versuchten. Dazu kam, dass unsere Patientinnen, von wenigen Ausnahmen abgesehen, durchweg den arbeitenden Bevölkerungsklassen angehörten und oft erst nach längerer erfolgloser Behandlung zu Hause endlich sich gezwungen sahen, die Klinik aufzusuchen, um vor Allem die Wiederherstellung ihrer Arbeitsfähigkeit anzustreben.

Unter diesen Umständen war der chirurgische Eingriff von vornherein das Gegebene. Dass wir trotzdem in einer grösseren Anzahl von Fällen versucht haben, auf andere Weise zu helfen, geht aus den oben angeführten Zahlen hervor. Auf eine weitere Anzahl von Beobachtungen, bei denen wir mit der anfänglich geübten rein conservativen Behandlung Misserfolge erlebten und schliesslich doch zum Messer greifen mussten, werde ich noch zurückkommen.

Ad II ist gleichfalls wenig hinzuzufügen. Ich habe schon in der Einleitung erwähnt, dass wir an der Laparotomie für die schweren Fälle festhielten, während leichtere mit der Colpotomia anterior angegriffen wurden. Es wurde ausnahmslos in Beckenhochlagerung laparotomirt und nur trockene Asepsis angewandt. Zur Händedesinfection benutzten wir den Seifenspiritus nach v. Mikulicz. Dass einige Unglücksfälle auf das in der Klinik selbst durch Kochen in Sublimat-Alkohol bereitete Catgut, welches sich unter vielen, verschiedenen Zeiten entnommenen Proben 2 mal als nicht steril erwies, zurückzuführen sind, sei noch besonders er-

1) Martin, l. c. S. 235 ff.

Digitized by Google

wähnt. Seitdem wir zur alleinigen Verwendung des Kroenig'schen Cumolcatguts übergegangen sind, sind uns derartige Unglücksfälle nicht mehr vorgekommen.

Anderes Nahtmaterial wird in der Bauchhöhle niemals verwendet, nur bei der Bauchnaht werden einige starke durchgreifende Seidennähte gelegt, die am 7. Tage p. operat. entfernt werden.

Nach alledem hätten wir erwarten können, dass wir die für Berlin auf Grund von 341 Fällen festgesetzte Mortalität von 8 bis 9 pCt. auch hier nicht überschreiten würden. Der plötzliche Anstieg auf das Doppelte konnte also logischer Weise nur in der besonderen Beschaffenheit des Materials begründet sein.

Irgend welche Erfahrungen aus früherer Zeit lagen uns leider nicht vor, da unter dem Vorgänger A. Martin's auf dem Greifswalder Lehrstuhl die Fälle von Beckeneiterung kaum jemals operativ angegriffen, sondern rein conservativ behandelt wurden.

Ich habe nun gleich nach den ersten schlechten Erfahrungen begonnen, den bei den Operationen entleerten Eiter und auch die etwa exstirpirten Organe auf ihren Keimgehalt zu untersuchen. Eine Anzahl von Fällen aus der ersten Zeit fiel wegen des Mangels eines Laboratoriums für diese Prüfung aus, doch habe ich immerhin 81 Fälle untersucht, mit folgenden Resultaten:

Der Eiter war steril	15	mal
„ „ enthielt Strepto- u. Staphylokokken	25	„
„ „ enthielt Gonokokken .	12	„
„ „ „ Tuberkelbacillen	17	„
„ „ „ Bacterium coli .	5	„

Ausserdem wurden in 7 Fällen Bacteriengemische constatirt, und zwar:

Streptokokken und Bact. coli . .	2	mal
„ „ Tuberkelbacillen	1	„
„ Tuberkelbacillen und Bact. coli . . .	1	„
Tuberkelbacillen und Bact. coli . .	1	„
Actinomyces und Staphylokokken .	1	„
Unbestimmbare Kokken	1	„

Es ergaben also diese Untersuchungen das bemerkenswerthe

Digitized by Google

Resultat, dass von 81 Fällen der Eiter 66 mal keimhaltig gefunden wurde = 81,5 pCt.[1])

Die Resultate dieser Untersuchungen sind nun insofern überraschende, als sie den bisher von anderen Autoren erhaltenen direct widersprechen. Unter den 81 untersuchten Fällen hatte ich:

29 mal (inclusive gemischten Fälle) Strepto- und Staphylokokken . . . . . = 35,8 pCt.

20 mal (inclusive gemischten Fälle) Tuberkelbacillen . . . . . = 24,6 „

12 mal Gonokokken . . . . . = 14,8 „

Dagegen galt bisher, als durch grössere Untersuchungsreihen einwandsfrei festgestellt, etwa folgendes Verhalten als dem Durchschnitt entsprechend: In mehr als der Hälfte der untersuchten Fälle ist der Eiter steril, unter den positiven Bakterienbefunden nimmt der verhältnissmässig harmlose Gonococcus die hervorragendste Stelle ein, während Strepto- und Staphylokokken, sowie Tuberkel- und andere Bacillen nur in einer geringen Anzahl von Fällen ver-

---

1) Die Untersuchungen wurden in der Weise vorgenommen, dass der Eiter während der Operation steril aufgefangen wurde. Es erfolgte dann sofort Uebertragung in Bouillon und auf Agar, ebenso wurde eine Anzahl von Deckglaspräparaten angefertigt, die nach Loeffler, Gram, Gabbet gefärbt und sorgfältigst durchmustert wurden. Ausserdem wurden in einer grösseren Anzahl von Fällen die entfernten Organe steril eröffnet (nach der von Menge angegebenen Methode, cf. Menge und Kroenig, Bakteriologie des weiblichen Genitalcanals. I. S. 235) und dann nochmals Culturen angelegt und Ausstrichpräparate gemacht. Blieben die so nachträglich entnommenen Proben steril, während bei den in operatione angelegten Culturen ein Wachsthum eintrat, so rechnete ich den Fall als steril. Diese Methode hat sich für den Nachweis der gewöhnlichen Eitererreger, sowie des Gonococcus und Tuberkelbacillus als durchaus ausreichend erwiesen, für den Nachweis der letzteren habe ich mich in der letzten Zeit auch mit Erfolg des Thierversuchs bedient; wo sich die betr. Keime nicht sicher differenziren liessen, wurden viel als „unbestimmte" bezeichnet. Zum Nachweis des Gonococcus genügte die Färbung mit Löffler's Methylenblau mit Controlfärbung nach Gram, sowie das negative Ergebniss der Aussaat auf Bouillon und Agar. Die Tuberculose wurde stets im Gewebe selbst an den typischen histologischen Veränderungen, sowie durch den Nachweis der Bacillen im Schnitt erbracht (cf. die Arbeiten von Polano, Zeitschr. f. Gebh. u. Gyn. Bd. 44. H. 1. Hager, Monatsschr, f. Gebh. u. Gyn. XIII. S. 595 ff. Ahlefelder, Monatsschr. f. Gebh. u. Gyn. XVI. S. 296 ff.) Wenn auch diese Untersuchungen nicht als völlig lückenlos bezeichnet werden dürfen, weil die Züchtungen von Anaërobien unterblieb, so ist sie doch genügend genau, um für die allergrösste Mehrzahl der Fälle den Nachweis der Erreger der Eiterung zu erbringen.

Digitized by Google

treten sind[1]). Eine einzige Ausnahme macht die Zusammenstellung von Prochownick[2]), der nur sehr selten Gonokokken, dagegen in über 50 pCt. aller Fälle Strepto- und Staphylokokken gefunden hat. Wie ist nun dieser Widerspruch zu erklären?

Die Methode meiner Untersuchungen kann hieran wohl nicht Schuld sein, zumal ja von anderen Autoren, z. B. Wertheim[3]), Kiefer[4]), schon eine alleinige bakterioskopische Untersuchung während der Operation für in fast allen Fällen zur Sicherung der Diagnose völlig ansreichend gehalten wird. Von diesem Einwand also abgesehen ist wohl nur noch eine Erklärung möglich, und diese glaube ich als vollgültig ansehen zu müssen: die Verschiedenheit des Materials an sich. Die bisher über den Keimgehalt des Adnexeiters veröffentlichten Berichte stammen, soweit ich es verfolgen konnte und soweit einigermaassen grössere Zahlen in Betracht kommen, sämmtlich aus dem Material der Grossstädte, in denen die Verbreitung der Gonorrhoe ja bekanntermaassen eine enorm grosse ist. Demgegenüber ist es auffallend, wie selten bei unserem meist ländlichen Material eine frische Gonorrhoe angetroffen wird. Andererseits ist die Ausbildung und Beaufsichtigung der Hebeammen, die Erkennung und Meldung der Puerperalfieberfälle in den grossen Städten so gut organisirt, dass die Zahl der schweren Wochenbettserkrankungen in steter Abnahme begriffen zu sein scheint.

Demgegenüber herrschen hier in Pommern, soweit ich es in einer 4 jährigen poliklinischen Thätigkeit wenigstens für Greifswald und seine nähere und weitere Umgebung bestätigen kann, durchaus keine normalen Verhältnisse. Die Zahl der Hebeammen ist ver-

---

1) Grössere, auf den Keimgehalt der Tube bezügliche Zusammenstellungen finden sich u. A. bei A. Martin, Handbuch der Adnexerkrankungen. I. (Eileiter.) S. 162, 163. — Wertheim, Samml. klin. Vortr. N. F. No. 100. — Menge, Bakt. des weiblichen Genitalcanales. I. S. 267. — Die von Hermann, Zeitschr. für Gyn., Bd. 52, S. 196, gegebene Zusammenstellung ist leider nicht zu brauchen, da in ihr die von A. Martin, l. c., S. 163, gegebene Tabelle mit ihrer Gesammtzahl und ausserdem noch die Zahlen der einzelnen darin aufgeführten Autoren, z. B. Frommel, Charrier, Wertheim, in Rechnung gezogen sind. Wie ich sehe, ist dieser Irrthum auch in Hofmeier, Frauenkrankheiten, 1901, S. 437, übergegangen, ebenso in die Arbeit von Heinsius, Hegar's Beiträge. Bd. VII. H. 1. S. 42.

2) Deutsche med. Wochenschr. 1893.

3) l. c. S. 162 ff.

4) Kiefer, Festschr. für A. Martin, Berlin. 1895.

Digitized by Google

hältnissmässig klein, die Ausbildung nur bei den jüngeren einigermaassen genügend, während die älteren in nicht geringer Zahl noch aus der vorantiseptischen Zeit stammen und zum Theil, wofür ich persönlich recht drastische Belege anführen könnte, ausserordentlich rückständig sind. Unter diesen Umständen ist das Puerperalfieber auch recht häufig, eine grosse Anzahl von auswärts inficirten Fällen wird in die Klinik eingeliefert, das Meldewesen liegt dagegen noch sehr im Argen[1]), Wiederholungscurse in grösserem Umfange sind erst jetzt eingerichtet. Unter diesen Umständen ist es nicht zu verwundern, dass die durch puerperale septische Infection verursachten Fälle bei uns viel häufiger sind als die gonorrhoischen. Schatz hat in der Discussion über meinen Vortrag auf der diesjährigen Naturforscherversammlung in Karlsbad die auch von ihm in Mecklenburg relativ sehr häufig beobachteten Puerperalfieberfälle zu einem nicht geringen Theil auf hämatogene Infection (besonders vom Respirationstractus aus, der in unserem rauhen Klima häufig erkranke) zurückgeführt. Auch wir haben solche Fälle beobachtet und sondern sorgfältigst die puerperalen Infectionen vom „Fieber im Wochenbett“[2]), aber ich glaube doch, der directen Infection durch Hände, Wäsche etc. das grösste Gewicht bei dem Infectionsmodus beilegen zu müssen.

Der Erörterung bedarf ausserdem noch die relative Häufigkeit der septischen, d. h. durch Strepto- und Staphylokokken hervorgerufenen Adnexerkrankung. Diese wird in den meisten Lehrbüchern der Geburtshülfe, cf. z. B. Olshausen, Veit, Ahlfeld, als relativ selten bezeichnet bezw. garnicht erwähnt, während in den Lehrbüchern der Gynäkologie die puerperale septische Infection der Tuben als ein durchaus in Betracht zu ziehender Factor, den schon E. Martin, Buhl, Traube richtig erkannt haben, behandelt wird, wenn sie ja auch nach bisherigen Zusammenstellungen gegenüber der Gonorrhoe in den Hintergrund tritt. Schon in einer früheren Arbeit[3]) habe ich darauf hingewiesen, dass die sogen. „parametritischen Exsudate“ nicht selten diesen Namen zu Unrecht führen, sondern dass mit diesem Sammelnamen

1) Cf. Deneke, Pomm. gyn. Ges. 11. Mai 1902. Monatsschr. f. Gebh. u. Gyn. XVI. S. 99.

2) Cf. Jung, Zur Diagnostik des Puerperalfiebers. Sammlung klinischer Vorträge. N. F. No. 297.

3) Jung, Zur Anatomie und Topographie des Beckenbindegewebes. Beitrag zur Gebh. u. Gyn. IV. S. 361.

Digitized by Google

Affectionen bezeichnet werden, die nur zum kleinen Theil im Beckenbindegewebe, zum grössten Theil in der Tube und im Peritonealraum localisirt sind. Diese Auffassung ist auch von v. Rosthorn und Stolz[1]) in der Discussion zu meinem Vortrage in Karlsbad durchaus bestätigt worden. Auch für den Strepto- und Staphylococcus dürfte demnach neben der Verbreitung auf dem Blut- und Lymphwege die Propagation vom Uteruscavum auf die Tubenschleimhaut durchaus nicht mehr zu den Seltenheiten gerechnet werden. Nehmen wir dies als richtig an, so findet bei der Häufigkeit puerperaler Infectionen an unserem Material das Ueberwiegen der Sactosalpinx purulenta septica vor den übrigen Formen seine ungezwungene Erklärung.

Die auffallende Häufigkeit endlich der Tuberculose der Adnexorgane ist ein weiterer Factor, der unser hiesiges Material schwer belastet. Wenn auch, besonders nach den Verhandlungen des internationalen Gynäkologen-Congresses in Rom, keine Meinungsverschiedenheit mehr darüber herrschte, dass die Genitaltuberculose nicht so selten ist, wie man früher annahm, so stellt doch der von mir constatirte Satz von 20 unter 81 bakteriologisch untersuchten Fällen = 24,6 pCt. wohl die höchste bisher erreichte Ziffer dar. Es muss uns dies um so mehr überraschen, als das hiesige Küstenklima im Allgemeinen als der Tuberculose wenig günstig gilt. Dabei ist die Zahl der thatsächlich zur Beobachtung gekommenen Genitaltuberculosen eine noch höhere, als die angegebene von 20, es fehlt nur für die übrigen Fälle der einwandfreie Nachweis der Betheiligung der Adnexe und ich habe sie deshalb hier nicht berücksichtigt. Nach den Gründen der Häufigkeit gerade der Tuberculose haben wir vergeblich geforscht. Vielleicht ist der Umstand von Bedeutung, dass wir von Beginn unserer Greifswalder Thätigkeit an gerade dieser Krankheit ein erhöhtes Interesse entgegengebracht und die gewonnenen Präparate besonders sorgfältig untersucht haben.

Rein klinisch betrachtet, bedeutet der Reichthum unseres hiesigen Materials einerseits an septischen, andererseits tuberculösen Eiteransammlungen im Becken eine ausserordentliche Belastung der Prognose der operativen Eingriffe, bei ersteren wegen der hohen Gefährlichkeit der event. zur Aussaat kommenden Erreger, bei letzteren wegen der häufig sie begleitenden schweren Compli-

1) Siehe auch deren neueste Publication über diesen Gegenstand.

Digitized by Google

cationen, und thatsächlich haben wir bei Sactosalpinx purulenta septica, bezw. Parametritis septica, und Tuberculose die weitaus grösste Anzahl von Todesfällen zu beklagen gehabt.

Unter unseren 24 Todesfällen sind 5, bei denen über den Bakteriengehalt des Eiters nichts berichtet ist.

Einmal handelte es sich um Ileus in Folge Verwachsung einer Darmschlinge am Stumpf der durch Colpotomia anter. entfernten Adnexe, einmal um ein an der Grenze der Operabilität befindliches Cervix-Carcinom mit Sactosalpinx purulenta duplex. Nach der vaginalen Totalexstirpation Exitus an septischer Peritonitis.

Einmal bestand Fieber schon vor der Koeliotomie, ohne dass dessen Ursache einwandsfrei nachzuweisen war, zweimal fanden sich bei der Obduction nach Laparotomie alte Perforationen im Rectum, die unbemerkt geblieben waren und von denen die tödtliche Peritonitis ausgegangen war.

In zwei Fällen, Laparotomie und Kolpotomie, fand sich der Eiter steril; in beiden Fällen erfolgte der Tod an Verblutung in die Bauchhöhle.

In zehn Fällen fanden sich Streptokokken, sechsmal bei Laparotomie, zweimal bei Kolpotomie, einmal bei vaginaler Totalexstirpation und einmal bei vaginaler Punktion und Drainage. Alle Fälle starben an septischer Peritonitis.

Dreimal fanden sich Gonokokken, zweimal bei Laparotomie, einmal bei Kolpotomie. Der letzte Fall starb an Sepsis durch Katgutinfection, der eine von den ersteren an septischer Infection durch die Operation; bei dem zweiten konnten seitens des pathologischen Instituts bei der Section im Eiter der Bauchhöhle nur Gonokokken nachgewiesen werden, es würde sich also hier um einen der selteneren Fälle von reiner, tödtlicher Gonokokkenperitonitis handeln.

In einem Fall wurde nur Bact. coli nachgewiesen; es war wegen Carcinoma portionis, complicirt mit alter phlegmonöser Parametritis, die vaginale Totalexstirpation gemacht worden.

Dreimal trat der Tod nach Operation wegen tuberculöser Adnexerkrankung ein, einmal nach Koeliotomie (bei der Section fanden sich mehrere alte Rectumfisteln, von denen die tödtliche Infection ausgegangen war, und ein vorher nicht diagnosticirtes Magencarcinom), einmal nach vaginaler Totalexstirpation (bei der Section 16 Tage p. op. fand sich allgemeine Tuberculose und

Digitized by Google

Amyloid), einmal nach Kolpotomie (hier fanden sich alte Rectumfisteln).

Daraus ergiebt sich einmal, dass von 24 Todesfällen 10 = 45 pCt. bei streptokokkenhaltigem Eiter sich ereigneten, eine enorm hohe Zahl, die noch steigt, wenn man erwägt, dass von den übrigen letalen Ausgängen zwei an Verblutung, einer an Catgutinfection, einer an Ileus und einer an allgemeiner Tuberculose erfolgt sind, so dass also eigentlich nur noch 19 für die Berechnung übrig bleiben, von denen wieder fünf ohne Bericht über den Bakteriengehalt des Eiters sind.

Von den Operationsmethoden ist die abdominale Koeliotomie mit 13 von 24 unglücklichen Ausgängen = 54 pCt. ganz enorm belastet, der Kolpotomie fallen 5, der vaginalen Totalexstirpation 4 Todesfälle zur Last, die beiden restirenden ereigneten sich bei vaginaler Punction bezw. abdominaler Incision! Bei beabsichtigter freier Eröffnung der Bauchhöhle auf irgend eine der gebräuchlichen Methoden ereigneten sich also 92 pCt. der letalen Ausgänge!

(Ich wiederhole hier, dass ich bei dieser Aufstellung keinen Abzug gemacht habe, obgleich dies für 3 Fälle, wie oben schon erwähnt, durchaus gerechtfertigt gewesen wäre.)

Aus der Betrachtung dieser Zahlen mussten wir mit Nothwendigkeit zu dem Schluss gedrängt werden, dass bei den am hiesigen Material obwaltenden Virulenzverhältnissen der Beckeneiterungen unser bisher als erprobt erkanntes Princip, die erkrankten Theile, sei es abdominal, sei es vaginal, zu entfernen, sich in dem früheren Umfange nicht aufrecht erhalten liesse, da eine primäre Mortalität von 20 pCt. unter allen Umständen zu hoch ist. Wenn auch die Koeliotomie die ungünstigsten Resultate hatte (54 pCt. der Todesfälle fallen auf sie, 33 pCt. der Koeliotomirten starben), so waren doch die Resultate der Kolpotomie und der vaginalen Totalexstirpation ebenfalls so wenig ermutigend, dass es uns das gegebene erschien, wenn irgend möglich überhaupt ohne Eröffnung der freien Bauchhöhle zum Ziel zu kommen. Dass wir in einer Anzahl von Beobachtungen ohne jede operative Therapie mit rein conservativer Behandlung auszukommen versuchten, ist oben schon erwähnt. Aber einerseits sahen wir uns in einer anderen Serie, die noch zu besprechen sein wird, genöthigt, wegen Verschlechterung des Allgemeinzustandes schliesslich doch noch zu operiren, andererseits handelte es sich zum

Digitized by Google

allergrössten Theil um klinische Patientinnen, die, vorher schon lange behandelt, als ultima ratio die Klinik aufsuchten und bei denen vor Allem die Nothwendigkeit der Wiederherstellung der Arbeitsfähigkeit zur Operation drängte. In der Praxis aurea würde man in einer ganzen Reihe von Fällen wohl unter gleichen Umständen den Eingriff haben vermeiden können und Angesichts der schlechten Resultate können wir nur rathen, diesen so lange wie möglich hinauszuschieben.

So auf der einen Seite häufig zum Eingriff gedrängt, auf der anderen uns der Fehler desselben bewusst, haben wir auf ein Verfahren zurückgegriffen, das in der Gegenwart gegenüber den radicalen Methoden stark zurückgedrängt ist, wenn es auch wohl nie völlig verlassen war: der Incision, Entleerung des Eiters und Drainage. Wir haben diesen Eingriff vom Abdomen oder von der Vagina aus unternommen, und dabei nur zwei Verluste gehabt, einen schon bei einer Einlieferung verlorenen Fall, abdominale Incision von intraperitonealen Abscessen und einen anderen, bei dem gelegentlich der Puntion von der Scheide aus das Peritoneum angestochen und durch den streptokokkenhaltigen Eiter eine tödtliche Peritonitis erzeugt wurde.

Dieses Operationsverfahren ist ja, wie gesagt, natürlich nicht neu, sondern schon vielfach von anderen Autoren angewendet worden. Es ist jedoch in den Publikationen der letzten Jahre, abgesehen von der von R. Landau[1]), nicht besonders hervorgehoben, indem die Richtung der operativen Gynäkologie mehr die Ausbildung der radicalen Verfahren anstrebte. Auch A. Martin[2]) hat es früher nur in vereinzelten Fällen angewandt und stets die Entfernung der erkrankten Theile vorgezogen. In der Discussion zu meinem Vortrag in Karlsbad wurde von mehreren Seiten mit einer gewissen freudigen Verwunderung begrüsst, dass gerade aus der Greifswalder Klinik ein conservatives Verfahren empfohlen wurde. Wir selbst können diese Freude durchaus nicht ganz theilen: wir halten das Zurückgreifen auf die Incision und Drainage nicht für einen Fortschritt gegenüber den früher geübten radikaleren Verfahren, denn sie besitzt zwei unverkennbare Nachtheile.

Einmal lässt sie keinen klaren Einblick in die vorliegenden

---

1) Landau, Ph., Die Entzündungen der inneren weiblichen Genitalien in klinischer Darstellung. Dieses Archiv. Bd. 64. S. 237 ff.

2) l. c. S. 210.

Digitized by Google

Verhältnisse zu, ja sie gestattet nicht einmal in allen Fällen mit Sicherheit die Diagnose zu stellen, wenn in dem Eiter keine Mikroorganismen gefunden werden. So gelingt es z. B. bei der Tuberculose oft nicht, in dem Eiter Bacillen nachzuweisen. Wenn irgend welche Gewebstheile, z. B. Granulationen, nicht zu erlangen sind, bleibt der Fall unaufgeklärt, falls man nicht den Thierversuch zu Hülfe nimmt, wie wir es in der hier folgenden Beobachtung durchgeführt haben.

Frl. C., 26 Jahre, 8. 11. 02. Klinische Diagnose: Sactosalpinx purulenta duplex. Leukocyten: 10 600.

Operation: Abrasio, Incision im linken Scheidengewölbe, Entleerung eines abgesackten serösen Peritonealexsudats, Eröffnung, Entleerung und Drainage beiderseitiger Eitertuben. Das vor der Operation bestehende Fieber fiel langsam zur Norm zurück, worauf dann eine längere Zeit Heissluftbehandlung angeordnet wurde.

Die abradirte Mucosa uteri ergab miliare Tuberkel mit positivem Bacillenbefund.

Der Tubeneiter blieb, auf Agar und Bouillon geimpft, steril. Ein mit 2 ccm einer Aufschwemmung des Eiters intraperitoneal geimpftes Meerschweinchen ging nach 8 Wochen an allgemeiner Tuberculose zu Grunde.

Wäre in diesem Fall nicht aus dem Befund an dem Endometrium und aus dem positiven Ausfall des Thierversuchs die Diagnose gesichert, so würde sie voraussichtlich überhaupt im Dunkel geblieben sein. Es hätte sich um eine Eiterung aus irgend einer der vorkommenden Ursachen handeln können und es wäre eine weitere Therapie unterblieben, während wir jetzt, da es sich um Tuberculose handelt, die auf die Genitalien beschränkt erscheint, die Organe zu exstirpiren nicht zögern werden, wenn Pat. sich, einigermaassen gekräftigt, uns wieder vorstellt und ihr Zustand sich nicht weiter gebessert haben sollte.

Der zweite schwerwiegende Einwand gegen das Verfahren liegt in der Möglichkeit, dass nicht alle Eiterherde entleert werden und dass sich hartnäckige, aller Therapie spottende Recidive immer und immer wieder einstellen, ganz abgesehen davon, dass z. B. bei lange dauernden tuberculösen Eiterungen die Wirkungen auf das Allgemeinbefinden (Amyloid etc.) nicht ausbleiben. Auch solche Fälle sind uns naturgemäss nicht erspart geblieben; 2 typische Beobachtungen seien hier kurz angeführt.

I. Fr. Bl. 1. 10. 01. Abscessus pelvis sin. (nach vorangegangener Ovariosalpingotomie vor 2 Jahren). Fieber, Schmerzen, Nephritis. Da Heissluftbehandlung nicht vertragen wird, muss der Eiter von der Scheide aus entleert werden, durch Einbrechen des Abscesses, danach

Digitized by Google

Abfall des Fiebers, Wohlbefinden, Tumor links vom Uterus verkleinert. Entlassung nach 4 Wochen.

12. 1. 02. Wieder starke Beschwerden. Kindskopfgrosser Tumor links vom Uterus. Leukocyten 13 700, bis 21 200 steigend. Vaginale Incision und Drainage, Entleerung von $^1/_2$ l Streptokokkeneiter, später Heissluftbehandlung mit gutem Erfolg für das subjective Befinden. Objectiv wenig verändert. $^1/_2$ Jahr nach der Entlassung gestorben, „an Unterleibsleiden".

II. Fr. K., 44 Jahre, 0 para. 27. 1. 02. Sactosalpinx purul. sin. Leukocyten 17 800.

Bei der Narkosenuntersuchung entleert der doppelfaustgrosse linksseitige Tumor seinen Eiter per rectum. Abfall der Leukocyten auf 8 300. Entlassung mit noch faustgrossem Tumor links, aber gutem subjectivem Befinden.

Zweite Aufnahme 7. 4. 02. Tumor auf das Doppelte vergrössert, Leukocyten 12 500.

Laparotomie, Entleerung einer grossen Menge von Serocelen. Wegen der colossalen Verwachsungen wird von einer Exstirpation der linken Adnexe Abstand genommen, von der Vagina aus durch das hintere Scheidengewölbe der Tumor incidirt, serös-eitrige Flüssigkeit entleert, Drainage. Glatte Heilung. Bei Entlassung noch hühnereigrosser Tumor.

Dritte Aufnahme 17. 11. 02. Starke Beschwerden, profuse Blutungen. Links vom Uterus faustgrosser Tumor. Leukocyten 8000.

Abrasio, später Heissluftbehandlung.

Bei der Entlassung: Uterus und linke Adnexe nicht zu differenziren, in einen Tumor verwandelt; subjectives Wohlbefinden.

In diesen beiden Fällen, die als Typen gelten mögen, haben wir also durch unsere Incision und Eiterentleerung selbst mit Zuhilfenahme der unterstützenden Verfahren (Heissluftbehandlung) eine Heilung nicht zu erzielen vermocht, es traten stets Recidive auf mit neuer Tumorbildung. Pat. I dürfte wahrscheinlich an den Folgen der langen erschöpfenden Eiterung zu Grunde gegangen sein.

Schliesslich wird es sich nicht selten ereignen, dass zwar der eitrige Process durch die Entleerung zum Stillstand und zur Ausheilung gebracht wird, dass aber die Beschwerden in Folge der zurückbleibenden chronischen Beckenperitonitis bezw. auch Parametritis nach wie vor bestehen bleiben. Leider ist die Forderung Schauta's[1]), nur solche Beobachtungen zu publiciren, über welche Dauerresultate vorliegen, zur Zeit für uns noch nicht durchführbar, da unser Material zu frisch und die Vergleichszahlen zu klein sind, ausserdem die Nachuntersuchung der über ganz Pommern zerstreuten Patientinnen kaum möglich wäre. Es ist aber nicht zu bezweifeln, dass unter den geheilt entlassenen Frauen sich so manche befindet, die auch jetzt noch beträchtliche Beschwerden hat.

1) Schauta, Dieses Arch. Bd. 59. S. 135.

Digitized by Google

Gegenüber diesen unbestreitbaren Nachtheilen pflegen die Anhänger der vaginalen Incision und Drainage hervorzuheben, dass das Verfahren ein absolut conservatives sei, indem Uterus und Adnexe und mit ihnen die Function (Menstruation) erhalten bleibe, die oft so beschwerliche Klimax praecox vermieden sei. Ich will hier von der Conceptionsfähigkeit gänzlich absehen, da sie ja bei den meist sehr schweren Veränderungen der Organe nur für die ganz seltenen Fälle in Betracht kommt, in denen nur eine Seite erkrankt, die andere gesund geblieben ist. Ob es aber für die Frauen ein Vortheil ist, Organe noch zu besitzen, deren Function ihnen grosse Beschwerden machen kann, welche oft erst mit Eintritt der senilen Atrophie dauernd verschwinden, und ob es unter solchen Umständen nicht besser wäre, die Klimax praecox herbeizuführen und nach Ueberwindung dieser ja doch nun einmal unvermeidlichen Uebergangsperiode möglichst bald in ein Stadium relativen Wohlbefindens bezw. wiederhergestellter Arbeitsfähigkeit zu gelangen, scheint mir zum mindesten sehr fraglich. Es ist jedoch hier nicht der Ort, diese Frage eingehend zu erörtern. Für uns kommt lediglich in Betracht, dass wir aus Gründen der höheren Gefährlichkeit unseres Materials gegenüber dem anderer Beobachter vor allem gezwungen sind, die primäre Mortalitätsziffer bei unseren Kranken herabzusetzen, und dazu hat sich uns als der einzig gangbare Weg der der Incision und Drainage gezeigt, den wir daher bis auf weiteres beizubehalten genöthigt sein werden, obwohl wir uns seiner Nachtheile bewusst sind. Auch uns wird es ja, wie Chrobak[1]), nicht erspart bleiben, solche Eiterfälle durch radicale Operationsmethoden anzugreifen, wir müssen uns dabei aber immer bewusst sein, dass für uns hier in Greifswald die Prognose für diese Eingriffe eine äusserst ernste ist.

Im Hinblick auf das unausbleibliche Zurückbleiben von Residuen der Entzündung nach vaginaler Incision und Drainage haben wir uns naturgemäss bemühen müssen, die durch die Eiterentleerung angebahnte Ausheilung durch eine energische Nachbehandlung zu unterstützen. Es kam darauf an, die Narbenschwielen, die peritonitischen Stränge etc., sowie auch die stark pathologisch veränderten Organe selbst thunlichst zur Rückbildung zu bringen.

Anfangs versuchten wir dies mit den bekannten Mitteln: heisse

1) Chrobak, Verhandl. d. gyn. Sect. d. Naturforscher-Versammlung in Karlsbad 1902.

Digitized by Google

Vaginaldouchen mit einem resorbirenden Mittel, Sitzbäder, Priessnitz'sche Umschläge, Ichthyolglycerintampons etc., unter Regelung von Diät und Verdauung.

Die so erzielten Erfolge waren zwar zufriedenstellende, doch währte es meist ziemlich lange, bis sich eine Wirkung dieser Therapie constatiren liess.

Später, etwa seit Anfang 1901, verwendeten wir mit Vortheil das Verfahren der Heissluftbehandlung nach Bier in einem von Klapp construirten, zur Aufnahme des ganzen Beckens eingerichteten Apparat, der uns gute Dienste leistete. Einige der damit erreichten Resultate hat Polano[1]) publicirt. Wir haben das Verfahren auch weiter angewandt[2]), indem wir zunächst versuchten, die Fälle auch ohne Operation günstig zu beeinflussen. Zum Theil ist uns dies gelungen, in einer Reihe von Fällen musste noch nachträglich operirt werden, später, nach Entleerung des Eiters, wurden dann die Kranken event. wieder weiter geheizt.

Als besonders günstiges Moment bei dieser Behandlungsmethode tritt eine bedeutende und rasche Hebung des Allgemeinbefindens in den Vordergrund (cf. Polano und Dützmann, l. c.). Besserung des Appetits, Verschwinden der Schmerzen und in Folge davon ruhiger Schlaf bewirkten, dass die Frauen sichtlich aufl ebten. Auch die localen Beschwerden besserten sich, während der objective Befund sich meist ziemlich langsam veränderte. Einige Schwielen und Schwarten blieben allerdings immer schliesslich zurück, die völlig zu beseitigen wohl auch nicht gelingen dürfte.

Uebrigens sei hier ausdrücklich bemerkt, dass, wenn es sich bei derartigen Fällen um bemittelte Kranke handelt, eine Moorbadekur voraussichtlich dieselben Dienste leisten würde, wie wir denn überhaupt weit entfernt davon sind, die Heissluftbehandlung als die einzig heilbringende hinzustellen; es würden wahrscheinlich auch die sonst empfohlenen Kuren, Belastungstherapie z. B. gute Dienste leisten, doch bevorzugen wir die Heissluftbehandlung wegen der raschen Hebung des Allgemeinzustandes und des Fortfalls aller localen Reize.. Die Massage verwerfen wir als schmerzhaft und in solchen Fällen, wo vielleicht doch ein kleiner,

1) Polano, Eine neue Methode der Behandlung chronischer Beckenexsudate. Centralbl. f. Gyn. 1901. No. 30 u 34.

2) Dützmann, Diagnose und Behandlung der Exsudate. Monatsschr. f. Gebh. u. Gyn. XVI. H. 1.

Digitized by Google

noch persistirender Infectionsherd mobilisirt werden könnte, auch nicht ungefährlich.

Contraindicirt ist die Heissluftbehandlung in allen frischen Fällen, in denen noch Fieber besteht, da hier durch die eintretende Hyperämie leicht eine bedenkliche Verschlimmerung des Zustandes herbeigeführt werden kann. Im Anfange haben wir auch solch Fälle geheizt und dadurch einige Male ein rasches Einschmelzen vorher steinharter Tumoren bewirkt, doch sind wir von dieser Art der Anwendung des Verfahrens neuerdings wieder zurückgekommen. Die diesbezüglichen Bemerkungen Dützmann's[1]) müssen hiernach modificirt werden. Auch Polano[2]) hat sich neuerdings in gleichem Sinne, nach Erfahrungen, die er in Giessen gemacht hat, geäussert.

Die Resultate der rein conservativ behandelten Fälle sind oben schon mitgetheilt.

Nach vorausgehender conservativer Behandlung wurden 9 Fälle operirt:

I. Fr. Sch. 6. 11. 99. Puerperales Exsudat, 39 Tage mit Sitzbädern, Tampons, heissen Irrigationen behandelt. Dann Incision, Entleerung des Eiters, Heilung.

II. Fr. V. 20. 7. 01. Sactosalpinx purul. gonorrh. 25 Tage geheizt, dann vaginale Incision, Heilung.

III. Fr. B. 10. 9. 01. Sactosalp. purul. septica (Streptokokken), 26 Tage geheizt. Einschmelzung, vaginale Incision, Heilung.

IV. Fr. M. 17. 4. 02. Sactosalp. purulenta (Ursache?) 15 Tage geheizt, dann wegen der stets steigenden Zahl der Leukocyten Incision, Heilung.

V. Fr. W. 26. 4. 02. Sactosalpinx purul. septica puerperalis. 20 Tage geheizt, Einschmelzung des Tumors, vaginale Incision, Heilung.

VI. Fr. M. 24. 5. 02. Sactosalpinx purul. gonorrh. 17 Tage mit Heizen behandelt. Dann Kolpotomia anter., Exitus (Catgutinfection).

VII. Fr. Fr. 9. 10. 02. Exsudatum puerperale (Streptokokken). 20 Tage mit Ungt. Credé erfolglos behandelt, bei hohem Fieber. Nach Incisio abdominalis Abfall der Temperatur, Heilung.

VIII. Fr. St. 23. 9. 02. Exsudatum puerperale (Streptokokken). 35 Tage bei hohem Fieber conservativ behandelt mit grossen Antipyrindosen, ohne Erfolg. Incision von der Vagina und der Leistengegend aus, Gegenöffnung an der Aussenseite des linken Oberschenkels, ausgiebige Drainage. Heilung.

IX. Fr. St. 19. 7. 00. Sactos. purul. sin. (Ursache unbekannt). 21 Tage mit Sitzbädern, Irrigationen, Ichthyoltampons behandelt. Dann Incision im hinteren Scheidengewölbe, Drainage, Heilung.

---

1) Dützmann, l. c. S. 73.

2) Polano, Zur Anwendung der Heissluftherapie in der Gynäkologie. Centralbl. f. Gyn. 1902. No. 37.

Digitized by Google

Die in den Fällen VII und VIII gemachten Versuche, einmal durch Unguentum Crédé, das andere Mal durch hohe Antipyrindosen nach Curschmann die Infection zu coupiren, waren erfolglos, doch kann aus diesen vereinzelten Fällen natürlich kein weitergehender Schluss auf den Werth der betr. Verfahren gezogen werden. Bei der mit Antipyrin (im Ganzen 42 g!) behandelten Frau wurde der Puls im Verlaufe der Behandlung sehr elend und bei einer ganz leichten Aethernarkose collabirte Pat.; vielleicht dürfte doch das Antipyrin in grossen Gaben von wesentlichem Einflusse auf das Herz sein.

Nach operativen Eingriffen geheizt wurden gleichfalls 8 Fälle:

I. Fr. Sch., 7. 6. 02. Grosses Exsudat nicht näher bekannten Ursprungs; schon längere Zeit vor der Aufnahme war ein spontaner Durchbruch ins Rectum erfolgt. Incision im hinteren Scheidengewölbe, Entleerung des Eiters. Fistula recto-vaginalis. Vom 17. Tage p. op. an geheizt; spontaner Schluss der Fistel, bei Entlassung nur noch Schwielen im Becken zu tasten.

II. Fr. Py. 5. 9. 01. Exsudatum parametr. (Streptokokken). Vaginale Incision, Drainage, später längere Zeit geheizt. Bei Entlassung subjectives Wohlbefinden, geringer Exsudatrest.

III. Fr. D. 16. 5. 02. Exsudatum parametrit. puerperale (Streptokokken). Abdominale Incision, Drainage nach der Vagina und nach oben, nach Entfieberung mehrere Wochen geheizt. Bei Entlassung nur noch geringe Schwielen, subjectives Wohlbefinden.

IV. Fr. Bl. 31. 7. 00. Kolpotomie, Entfernung einer Sactosalpinx duplex purulenta. Entlassen mit Exsudat nach 51 Tagen. Später mehrfach aufgenommen mit Exsudat. Incidirt und geheilt. Entzog sich schliesslich der Behandlung. Ungeheilt.

V. Fr. Kst. 21. 7. 02. Kolpotomie, Lösung der Adhäsionen. Ein rechtsseit. parametr. Exsudat wird nicht eröffnet. Pat. 14 Tage geheizt. Bei Entl. nur noch Schwiele, Wohlbefinden.

VI. Fr. E. 17. 11. 02. Sactosalpinx pur. dupl. (Staphylokokken). Incision im linken Scheidengewölbe, Drainage. Vom 17. Tage p. op. an 3 Wochen geheizt. Entlassen mit Wohlbefinden, aber noch derben Schwielen.

VII. Frl. C. 8. 11. 02. Sactosalp. purul dupl. tuberc. Incision im hinteren Scheidengewölbe, Entleerung des Eiters, Drainage. Später längere Zeit geheizt. Bei Entlassung subj. Wohlbefinden, rechts noch hühnereigrosser Salpinxtumor.

VIII. Fr. H. Aktinomykose der Bauchdecken (cf. Polano, Centralbl. f. Gyn. 1900, No. 30).

Die in den angeführten 9 Fällen versuchte conservative Behandlung musste durch die Operation ersetzt werden, entweder weil eine Besserung nicht bemerkbar wurde (Fälle I, II, VI, IX), oder weil eine zunehmende Verschlimmerung des Zustandes die Entleerung des Eiters unbedingt erforderte (Fälle III, IV, V, VII, VIII). Der einzige Todesfall, der sich dabei ereignete, ist auf

Digitized by Google

eine Catgutinfection zurückzuführen; die in dem Eiter der Tube enthaltenen Gonokokken sind an dem übeln Ausgang unschuldig.

In den nach Operationen geheilten Fällen trat der günstige Erfolg der Nachbehandlung bald zu Tage, abgesehen von dem Fall IV, der ungeheilt entlassen wurde, gegen den Rath des Arztes.

Die Frage, ob es durch verfeinerte diagnostische Methoden nicht möglich sei, die Diagnose ante operationem so zu stellen, dass wir die Anwesenheit virulenten Eiters vorher erkennen und danach unsern Eingriff einrichten können, bedarf hier gleichfalls der Erörterung. Bisher sind die Versuche, diese Frage aus rein klinischen Symptomen zu entscheiden, als gescheitert anzusehen, wie besonders Schauta[1]) und Wertheim[2]) hervorgehoben haben. Nicht einmal der Umstand, ob ante operationem Fieber besteht oder nicht, kann dafür maassgebend sein[3]). Unter unsern sämmtlichen 134 Kranken fieberten vor der Operation 25, bei denen später im Eiter gefunden wurden:

9 mal Streptokokken,
2 „ Bact. coli,
2 „ Tuberkelbacillen,
1 „ war der Eiter steril,
12 „ ist über den Bakteriengehalt nichts erwähnt.

Gestorben sind von diesen 25 Fällen 5:

2 Laparotomien, 1 mit Streptokokken, 1 o. B.,
1 vag. Totalexstirpation (Tuberculose),
1 vag. Punction (Streptokokken),
1 abdom. Incision (Streptokokken).

Man hat ferner angenommen, dass die Mikroben in den abgeschlossenen Eiterhöhlen nach einer gewissen Zeit an ihren eigenen Stoffwechselproducten zu Grunde gehen und dass man deshalb erst nach längerer Zeit conservativer Behandlung operiren solle. Kiefer (l. c.) hat, allerdings mit einem gewissen Vorbehalt, dafür etwa $^3/_4$ bis 1 Jahr normirt. Andere Autoren haben, ohne diesen Vorbehalt, den Standpunkt Kiefer's zu dem ihrigen ge-

1) Schauta, Indicationen, Technik und Erfolge der Adnexoperationen. Verhandl. d. deutschen Ges. f. Gyn. zu Breslau 1893.

2) Wertheim, Ueber die Durchführbarkeit und den Werth der mikroskopischen Untersuchung des Eiters entzündlicher Adnextumoren während der Laparotomie. Sammlung klinischer Vorträge. N. F. No. 100.

3) Schauta, l. c. S. 160. Menge, l. c.

Digitized by Google

macht und proklamiren die Ungefährlichkeit des Tubeneiters, nachdem eine gewisse Zeit post infectionem verstrichen ist, wenigstens für die Mehrzahl der Fälle (z. B. Herrmann[1]). Diese Auffassung mag nun wohl für den Gonococcus in den meisten Fällen zu Recht bestehen; der Gonococcus allein aber ruft, selbst wenn er in virulentem Zustand auf das Peritoneum verbreitet wird, doch nur in relativ seltenen Fällen tödtliche Infectionen hervor. Ganz anders steht es aber mit den septischen Erregern. Dass Streptokokken sich viel länger als ein Jahr lang selbst in abgeschlossenen Eitersäcken virulent erhalten, steht für mich fest und ist auch jüngst erst wieder von Olshausen[2]) hervorgehoben worden. Ebenso sterben die Mikroben niemals in solchen Eitersäcken ab, die irgendwie mit der Aussenwelt in Berührung stehen, also z. B. mit dem Darm communiciren. Da nun in unserem Material einmal die Streptokokkeninfectionen so überaus häufig sind, dann aber auch die Fälle von Darmcommunication öfter vorkommen (s. unten), so dürfen wir auf sterilen Eiter nur in relativ seltenen Fällen rechnen, und thatsächlich beträgt die Procentzahl der sterilen Fälle ja nur 18,5 pCt. (s. oben), Für die Dauer der Virulenz weit über ein Jahr habe ich in unserem Material eine Anzahl von beweisenden Fällen gefunden, die ich hier kurz anführen will.

So weit eine Feststellung überhaupt möglich war, wurden über die von der Infection bis zur Operation vergangene Zeit folgende Daten ermittelt:

Vor weniger als einem Jahr erfolgte die Infection 17 mal mit positivem Bakterienbefund im Eiter (Streptokokken und Gonokokken); von diesen Patientinnen starben 3 (1 davon an Verblutung), 1 mal war der Bakterienbefund negativ.

Vor mehr als einem Jahr erfolgte die Infection in 12 Fällen mit positivem Bakterienbefund (2 Todesfälle) und in 7 Fällen mit negativem Bakterienbefund (kein Todesfall). In den Fällen mit positivem Befund, deren Infection länger als ein Jahr zurückliegt, handelte es sich 8 mal um Streptokokken, 2 mal um Gonokokken, 2 mal um Bact. coli comm.

Auf einen Partus bezw. Abort wurde die Erkrankung im

1) Herrmann, Beitrag zur conservirenden Behandlung eitriger Adnexerkrankungen. Zeitschr. f. Gebh. u. Gyn. Bd. 52.

2) Verh. d. Ges. für Gebh. u. Gyn. zu Berlin. Ref. Centralbl. f. Gyn. 1903. No. 1.

Digitized by Google

Ganzen (d. h. bei den über ein Jahr alten 12 Fällen) 11 mal zurückgeführt.

Dabei handelte es sich um Gonokokken 1 mal, letzter Partus vor 2 Jahren; Streptokokken 8 mal, dabei lag der letzte Partus zurück:

1—1½ Jahre 3 mal (1 mal Puerperalfieber),
1½—3 „ 4 „ (2 „ „
14 „ 1 „ (damals schweres Puerperalfieber),

Bact. coli 2 mal, letzter Partus vor 10 bezw. 17 Jahren.

Einmal bestand nachweislich schon seit Jahren gonorrhoische Infection, ein Partus war nicht vorangegangen.

Die beiden Todesfälle betrafen Patientinnen, bei denen vor 2 bezw. 3 Jahren Abort vorangegangen war. In beiden Fällen Streptokokken, keine Verbindung mit dem Darm nachweisbar.

Besonders interessant ist der Fall, bei welchem 14 Jahre nach einer schweren Puerperalinfection mit 5 wöchigem Krankenlager sich noch massenhaft Streptokokken im Eiter fanden, sodann ein Fall, bei dem seit der letzten Geburt vor 10 Jahren ein totaler Dammriss mit vollständiger Incontinenz bestand, ohne dass die indolente Patientin sich einer Operation unterzogen hätte. Da hier im Tubeneiter nur Bact. coli gefunden wurde, so liegt die Annahme nahe, dass hier die Infection von den stets in die Vagina austretenden Fäkalmassen aus erfolgt sei, wobei man allerdings ein Ascendiren der Coli-Bakterien nach dem Cavum uteri und von da aus nach den Tuben annehmen muss.

Nicht aufgenommen in diese Zusammenstellung sind die Fälle von Tuberkulose und die Nulliparae mit positivem Befund an Streptokokken, da bei diesen Categorien eine zeitliche Bestimmung der Infection nicht gut möglich ist, wogegen bei der Gonorrhoe meist mit annähernder Sicherheit anamnestische Daten erhoben werden können.

3 mal konnten bei Nulliparen Streptokokken nachgewiesen werden, ohne dass vorher gynäkologische Behandlung, vorhergegangen war, die man event. für die Infection anschuldigen könnte. Diese Fälle sind in ihrer Aetiologie unklar, am nächsten liegt noch die Annahme eines unbemerkt vorübergegangenen oder verheimlichten Abortes, von dem die Infection ausgegangen sein kann. (Unter den 3 Fällen handelte es sich 2 mal um ledige Personen, die nicht Virgines waren!)

Auf Grund dieser Erfahrungen glaube ich aussprechen zu

Digitized by Google

müssen, dass die Theorie Kiefer's von dem Absterben der Bakterien in abgeschlossenen Säcken für die Streptokokken nicht zu Recht besteht.

Dass auf bestehendes Fieber kein zu hoher diagnostischer Werth gelegt werden soll, ist schon erwähnt worden; wir folgen darin Schauta (l. c.), Menge[1]) u. A.

Die Probepunction kann gleichfalls nicht voll befriedigen, wenn ihr auch von anderer Seite ein hoher Werth zugesprochen wird (Landau[2]), Herrmann (l. c. S. 214) [Küstner], v. Rosthorn[3]) u. A.). Abgesehen davon, dass sie nicht ganz so ungefährlich ist, als sie hingestellt wird (wir erlebten einen Todesfall durch Perforation des Peritoneums nach oben und Eindringen des Streptokokkeneiters in die Bauchhöhle bei einem puerperalen Exsudat), führt sie nicht immer zu einem positiven Ergebniss. Es kann, auch bei mehrfacher Punction, durch einen Zufall der Eiterherd nicht getroffen werden, es kann der Inhalt so dickflüssig sein, dass er die Canüle verstopft. Wir haben deshalb in der letzten Zeit die vaginale Punction nicht mehr gemacht, sondern ziehen es vor, unter völliger Freilegung des Operationsfeldes und unter Leitung des Auges mit dem Messer zu incidiren und so, vorsichtig präparirend, auf den Eiterherd vorzudringen und ihn breit zu eröffnen. Auf diese Weise werden Nebenverletzungen mit Sicherheit vermieden, der Herd stets gefunden und zugleich breit eröffnet und drainirt, so dass er sich nicht wieder verlegen kann. Damit wird mit einem und demselben Eingriff der Diagnose und der Therapie Genüge gethan. Ein späterer Eingriff, wenn ein solcher sich als nothwendig herausstellen sollte, wird durch dies Verfahren eher erleichtert als erschwert.

Immerhin entspricht dies Vorgehen nicht unserem Bestreben, eine rein klinische Diagnose zu stellen. Um kein sich darbietendes Mittel unversucht zu lassen, haben wir die von Curschmann[4]) für die Indicationsstellung zur Operation bei Paratyphlitis angewandte Leukocytenzählung für die Diagnose der Beckeneiterungen herangezogen. Dies Verfahren, das bei einiger Uebung leicht zu handhaben ist, hat uns bis auf wenige Ausnahmen gute Resultate

1) Bakteriologie des weiblichen Genitalcanals. I. S. 295.

2) Dieses Archiv. Bd. 64. S. 281.

3) Verh. d. Naturforscherversammlung in Karlsbad. 1902. Ref. Monatsschrift f. Gebh. u. Gyn. XVI. S. 686. (Discussion.)

4) Münchener med. Wochenschrift. 1901. No. 48.

Digitized by Google

geliefert: wir können es in jeder Beziehung empfehlen. Einige wenige Fehlfälle sind allerdings zu verzeichnen, andererseits hat uns die Methode durch den Nachweis einer rasch steigenden Leukocytenzahl manchmal direct die Indication zum operativen Eingriff gegeben, bei dem dann stets Eiter in grösserer Menge entleert wurde. Des Näheren hier auf dies Verfahren und seine Handhabung einzugehen, muss ich mir versagen, es würde zu weit führen. Dützmann, der schon eine kleinere Mittheilung[1]) darüber gemacht hat, wird demnächst eine ausführliche Arbeit darüber veröffentlichen.

Eine absolute Sicherheit gewährte die Leukocytenzählung ja freilich auch nicht, indem sie z. B. bei reiner Tuberkulose versagte, also gerade bei einer für event. radicale Eingriffe sehr geeigneten Erkrankung, deren Diagnose noch mit die grössten Schwierigkeiten macht. Ich kann es mir nicht versagen, an dieser Stelle auf die Diagnose der Genitaltuberculose etwas näher einzugehen, da wir uns in diesem Punkte in einem Gegensatz zu den kürzlich von Sellheim[2]) veröffentlichten Ansichten der um die Erforschung der Genitaltuberculose so hochverdienten Freiburger Klinik befinden. Diesen Gegensatz habe ich schon in einer Discussionsbemerkung zu dem Vortrage Sellheim's auf der Naturforscher-Versammlung in Karlsbad, 1902, zum Ausdruck gebracht, nachdem v. Rosthorn gleichfalls die diagnostischen Schwierigkeiten der Genitaltuberculose betont hatte.

Sellheim geht von dem Allgemeinzustand aus und betont die Wichtigkeit der „mangelhaften Ausbildung und der Entwicklungsstörungen an einzelnen Organen und Organsystemen", besonders an den Genitalien. Er sagt dann (l. c. S. 408):

„Wir haben uns daher in den letzten Jahren daran gewöhnt, mit grösserer Bestimmtheit auch umgekehrt zu schliessen und einen in seiner Aetiologie dunklen Entzündungsprocess an den Genitalien wegen der gleichzeitig am Körper vorhandenen Bildungsfehler als einen auf Tuberculose durchaus verdächtigen anzusehen."

„Zweifellos können diese Bildungsfehler die tuberculöse Natur eines entzündlichen Processes im Becken oft sehr wahrscheinlich machen; in anderen Fällen sind sie wenigstens Indicien, dazu geeignet, den an das Krankenbett heran-

1) Zur Diagnose und Behandlung der Exsudate. Monatsschrift f. Gebh. u. Gyn. XVI. H. 1.

2) Zur Diagnose und Behandlung der Genitaltuberculose beim Weibe. Beitrag zur Gebh. u. Gyn. VI. S. 406.

Digitized by Google

tretenden Arzt aufmerksam zu machen, in welcher Richtung er weiter zu untersuchen hat."

Diesen Sätzen, so wie sie da stehen, muss auch ich durchaus zustimmen; auch wir sehen uns natürlich unsere Kranken auf ihre Constitution genau an, besonders den Lungenbefund, ja wir gehen sogar noch weiter und denken bei jedem entzündlichen Process im Becken, wenn er sich nicht durch seine Anamnese ausdrücklich kennzeichnet (also z. B. frisch puerperal), vor Allem an Tuberculose, gerade weil diese hier bei uns so häufig ist. So oder ähnlich wird es wohl den meisten Gynäkologen zur Zeit gehen, nachdem durch zahlreiche Veröffentlichungen der letzten Zeit die Aufmerksamkeit in erhöhtem Maasse auf diese Erkrankung gelenkt worden ist.

Dass aber auch gerade hier sehr grosse Täuschungen vorkommen können, lehrt der von Ahlefelder[1]) publicirte Fall No. IX, wo es sich um eine „kräftige Person in gutem Ernährungszustand handelte" und wo wir, wegen des ganz unklaren Befundes die Diagnose in suspenso liessen. Bei der Operation ergab sich eine derartige allgemeine Bauchfelltuberculose, dass von jedem weiteren Eingriff abgesehen wurde. Wir hatten hier am ehesten noch eine stark verwachsene Neubildung annehmen zu müssen geglaubt.

Aber „die Sicherheit in der Diagnose bringt natürlich nur die Untersuchung der befallenen Theile selbst" sagt Sellheim weiter, und dieser Punkt ist es, den wir nach unseren Erfahrungen ganz entschieden bestreiten müssen.

Die nach Sellheim fast regelmässig vorhandene Bauchfelltuberculose fehlte bei unseren Fällen öfter, bei Ahlefelder (l. c.) unter 15 Fällen 6 mal, bei Polano (l. c.) unter 6 Fällen 3 mal, also im Ganzen unter 21 Fällen 9 mal, fast in der Hälfte der Beobachtungen

Der Tastbefund, den Sellheim S. 409 skizzirt, hat nichts für Tuberkulose Charakteristisches: er findet sich ebenso bei allen schweren, mit starken Verwachsungen einhergehenden entzündlichen Adnextumoren, d. h. der Befund ist hier ein so unbestimmter, dass man mit Mühe den Abgang der Tube vom Uterus feststellen, vielleicht auch deren Uebergang in den

1) Monatsschrift f. Gebh. u. Gyn. XVI. H. 3.

Digitized by Google

Tumor verfolgen kann. Eine weitere Differencirung sei es der Ovarien oder sonstiger Gebilde ist oft selbst in der Narkose unmöglich.

Das Hauptmerkmal, das Hegar und seine Schüler stets hervorheben, ist der Nachweis von zahlreichen kleinen, verschieblichen, harten, hirsekorn-, stecknadelkopf- bis linsengrossen Knötchen, die man im Verlauf der Ligg. sacro-uterina, an der Hinterfläche der Ligg. lata besonders leicht da, wo sie nach den seitlichen Beckenwänden umbiegen, gelegentlich aber auch an den Beckenwänden sehr gut fühlen kann. Zur Erhebung dieses Befundes wird ausdrücklich die Rectaluntersuchung verlangt, da per vaginam der Befund nicht leicht zu erheben ist.

Diesen Befund müssen wir gleichfalls als einen nicht häufigen bezeichnen. Wir haben, gerade weil wir des von Hegar mit seiner reichen Erfahrung auf dem Gebiet der Genitaltuberculose angegebenen Mittels eingedenk waren, es nicht versäumt, die Fälle von Adnexeiterungen per rectum zu untersuchen und haben auch in einzelnen Fällen die Knötchen tasten können, aber diese Fälle bildeten die Ausnahme und waren fast stets solche, bei denen sich eine allgemeine Bauchfelltuberculose fand und wir auch ohne diese Knötchen zu fühlen, die Diagnose mit Wahrscheinlichkeit gestellt hätten.

Bei den ganz unklaren, ohne Ascites und ohne klare Anamnese einhergehenden Fällen konnten wir diesen Befund meist nicht erheben, jeder Versuch, an den im Becken liegenden, eine einzige festverbackene Tumormasse bildenden Geschwülsten etwas zu differenciren war und blieb vergeblich. Die sogenannte Salpingitis isthmica nodosa hat uns auch in einigen Fällen auf die Diagnose hingewiesen, doch ist diese Form ja auch nicht für Tuberkulose charakteristisch, sondern kommt auch bei Gonorrhoe vor. Speciell Knoten in der Pars keratina habe ich in der Form von sogenanntem „Tubenwinkeladenomyom“ auf anderer als tuberculöser, aber auch entzündlicher Basis selbst beobachtet, habe auch gonorrhoische Abscesse hier selbst gesehen. Also auch hier können wir Sellheim's Behauptungen nicht beipflichten.

Sellheim erörtert weiter die Differentialdiagnose gegenüber papillären Eierstocksgeschwülsten und kleinen Fibromen des Uterus, und streift auch den Punkt, den wir für den allerwichtigsten halten, die Differentialdiagnose gegenüber anderen Infectionen (mit Gono-

Digitized by Google

kokken und septischen Erregern). Das ist der Punkt, auf den es bei der ganzen Frage fast allein ankommt, und an dessen Entscheidung wir unser ganzes Mühen vergeblich angewandt haben. Die Differentialdiagnose gegenüber papillären Eierstockstumoren und Fibromen dürfte in den meisten Fällen nicht allzuschwer zu stellen sein, ob aber ein entzündlicher Adnextumor tuberculös ist, oder einer andersartigen Infection entspringt, diese Hauptfrage hat Sellheim leider nicht näher beleuchtet.

Mit dieser Auffassung von der Schwierigkeit der Diagnose bei Genitaltuberculose stehe ich übrigens durchaus nicht allein, viel eher könnte ich das von Sellheim behaupten. In den Referaten über dieses Thema auf dem internationalen Congress in Rom, 1902, ist vielmehr der Mangel eines sicher pathognomonischen Zeichens von verschiedenen Seiten hervorgehoben, so von A. Martin [1]), Veit [2]). In Karlsbad hat v. Rosthorn sie getheilt, auch W. A. Freund nach persönlicher Mittheilung. Winter [3]) sagt: „Noch schwieriger wird es sein, klinisch den Charakter einer Pyosalpinx zu erkennen, doch giebt es einige klinische Anhaltspunkte, welche eine Wahrscheinlichkeitsdiagnose über die Aetiologie des Processes zulassen", dann erwähnt er als solche Anhaltspunkte auch die tuberculöse Peritonitis und die isthmischen Knötchen, aber über eine Wahrscheinlichkeitsdiagnose kommt auch er nicht hinaus.

Dass die Diagnose der tuberculösen Endometritis nur durch die Abrasio mit Sicherheit gestellt werden kann, darin stimme ich mit Sellheim überein, denn im Secret des Uterus habe ich nie Tuberkelbacillen gefunden, wenn es sich um die miliare Form der Schleimhauttuberculose handelte, wohl dagegen bei der käsigen Form, doch auch hier nur ganz selten. Mit der Abrasio verlassen wir aber bereits den Boden der rein klinischen Diagnose, setzen vielmehr an deren Stelle einen diagnostischen Eingriff. Auch ich halte die Untersuchung des Endometrium bei Verdacht auf Beckenbauchfelltuberculose, aber auch sonst bei allen nicht frisch puerperalen Processen für nothwendig (und auch durch eine ganz vorsichtig ausgeführte Abrasio für erreichbar), da sich im einzelnen Falle aus der Beschaffenheit der Uterusschleimhaut nicht nur für

1) Cf. Monatsschr. f. Gebh. u. Gyn. XVI. Octbr. 1902. Ergänzungsheft.
2) Ibidem.
3) Diagnostik. S. 286.

Digitized by Google

die Diagnose, sondern auch für die Therapie wichtige Anhaltspunkte ergeben.

Gleichfalls in Uebereinstimmung befinde ich mich mit Sellheim darin, dass den Epithelwucherungen und Metaplasien bei der mikroskopischen Diagnose kein entscheidender Wert beigelegt werden kann. Ich möchte behaupten, dass ihnen überhaupt jeder Werth abzusprechen ist, da sie ja, wie Sellheim selbst sagt, auch in der Gravidität und bei Carcinom vorkommen.

Dagegen kann ich mich nicht dem anschliessen, was Sellheim über den Nachweis der Tuberkelbacillen sagt. Gewiss werden uns die ausgesprochenen histologischen Veränderungen, Tuberkel, Verkäsung, Riesenzellen, auf die richtige Spur führen, allein ich halte für alle Fälle den Nachweis von Tuberkelbacillen durchaus für wichtig und nicht, wie Sellheim, für überflüssig. Wir müssen heute für die bakteriellen Erkrankungsformen den Nachweis der Erreger fordern, und ebenso, wie wir versuchen werden, im Tubeneiter Streptokokken, Gonokokken etc. nachzuweisen, so müssen wir auch die Tuberkelbacillen zu finden versuchen.

Wenn Sellheim sagt (l. c. S. 411): „Und die Seltenheit, mit der es gelingt, die Bacillen zu färben, lässt den bakteriologischen Nachweis im Secret oder Schnittpräparat in seiner praktischen Bedeutung hinter dem histologischen zurücktreten", so muss ich dem gegenüber betonen, dass es durchaus nicht selten gelingt, die Tuberkelbacillen nachzuweisen, wenn man sich nämlich die Mühe giebt, eine genügende Anzahl von Schnittpräparaten daraufhin zu untersuchen.

Im Secret, sowie auch im Tubeneiter ist der Nachweis allerdings schwierig, aber in den Schnitten ist es mir in den allermeisten Fällen gelungen. Unter 6 von Polano (l. c.) und 15 von Ahlefelder (l. c.) veröffentlichten Fällen, ausserdem noch bei einer Anzahl nicht publicirter Beobachtungen war der Tuberkelbacillenbefund nur zweimal nicht zu erbringen, sonst gelang es mir stets, die Erreger nachzuweisen, wenn auch oft erst nach Durchsicht einer grösseren Anzahl von Schnitten[1]). Dass es von eminenter Wichtigkeit sein kann, die Bacillen nachzuweisen, erhellt zur Evi-

1) Sämmtliche an der Greifswalder Klinik beobachtete Fälle sind von mir an dem Laboratorium der Klinik theils selbst bearbeitet, theils auf den Bacillenbefund controllirt worden, so dass ich für die Befunde einstehen kann. Gefärbt wurde nach der von mir etwas modificirten Ziehl-Neelsen'schen Methode, wie sie auch Polano u. Ahlefelder angewendet haben.

Digitized by Google

denz aus dem von Polano publicirten Fall, in welchem zwar das mikroskopische Bild sehr stark an Tuberculose erinnerte (s. Abb. l. c. S. 102), aber in den Schnitten nur Streptokokken nachgewiesen wurden, während die Suche nach Bacillen ein negatives Resultat hatte und wir also, da uns die Tuberculose auch von autoritativer Seite bestritten wurde, von der Diagnose Abstand nehmen mussten.

Es ist, wie gesagt, bei einiger Uebung nicht schwer, die Tuberkelbacillen nachzuweisen. Wir untersuchen sämmtliche Fälle darauf, um die Diagnose über alle Zweifel zu erheben, wie es auch von Veit (l. c.), Martin (l. c.) auf dem internationalen Congress in Rom gefordert worden ist.

Hier sei noch ein Wort gesagt über das Verhältniss der makroskopischen zur mikroskopischen Diagnose besonders der Adnextuberculose. Dass man ein durch Abrasio entferntes Endometrium nicht makroskopisch mit Sicherheit als tuberculös zu erkennen vermag, wenn nicht eine käsige Endometritis hohen Grades bestanden hat, wird allerseits zugegeben werden, dass es aber auch bei der Salpingitis und Oophoritis tuberculosa in nicht wenigen Fällen erst mit dem Mikroskop möglich sein wird, die Diagnose zu stellen, dürfte namentlich von pathologisch-anatomischer Seite angezweifelt werden. Falls auch der Peritonealüberzug der Tube oder die Ovarialoberfläche typische Knötchen aufweisen, wird man nicht zweifelhaft sein. Wo aber nur die Tubenschleimhaut erkrankt ist, ohne Betheiligung des Peritoneum — und das kommt nicht selten vor —, oder wo die Organe in dicke Schwarten eingebettet sind, hat man makroskopisch keine rechten Anhaltspunkte, namentlich wenn auch das Tubenlumen nicht käsige Massen, sondern dünnen Eiter enthält. (Letzteres wird der Fall sein können, wenn auch noch andere Erreger, z. B. Streptokokken vorhanden sind, wie ich das mehrfach beobachten konnte.) Das sind dann die Fälle, wo die exstirpirten Organe nicht weiter untersucht werden und durch deren Nichterkennen die frühere irrige Ansicht von der Seltenheit der Genitaltuberculose sich so lange erhalten konnte. Ich habe daher schon seit einigen Jahren jede Eitertube, jedes abradirte Endometrium auf dem Laboratorium der Greifswalder Klinik zur Untersuchung gebracht und dadurch schon manchen makroskopisch nicht zu erkennenden Fall als tuberculös festgestellt, obwohl ich auch bei der makroskopischen Besichtigung schon sorgfältig auf alle Zeichen der Tuberculose geachtet hatte.

Digitized by Google

Aus der vorher beleuchteten Schwierigkeit, die Tuberculose der Genitalien rein klinisch zu diagnosticiren, konnte uns auch die Leukocytenzählung nicht herausreissen, wie ich oben schon erwähnt habe. Wir haben im Allgemeinen die Beobachtung gemacht, dass bei reiner Tuberculose die Vermehrung der Leukocyten nicht in erheblichem Maasse stattfindet. Wir könnten so den Schluss ziehen, dass es sich bei nachweislich eitrigen Adnex- und Beckenzellgewebserkrankungen ohne Leukocytose mit einer gewissen Wahrscheinlichkeit um Tuberculose handele. Allein dasselbe Verhalten der Leukocyten finden wir auch manchmal bei altem sterilem Eiter anderer Provenienz, so dass wir auch mit diesem Hülfsmittel für die Diagnose der Tuberculose kaum etwas gewonnen haben.

Wir haben dann, um kein Mittel unversucht zu lassen, auf die Impfung mit dem alten Koch'schen Tuberculin zurückgegriffen und injiciren dieses jetzt bei allen Fällen von Adnextumoren, die uns verdächtig erscheinen. Wir geben 0,002, dann 0,005, event., wenn keine Reaction erfolgte, 0,01 subcutan, mit 2 tägiger Pause. Da die Reaction aber bekanntlich nur dann versucht werden soll, wenn kein Fieber vorhanden ist, so fällt eine Anzahl von Fällen von vornherein aus; ferner kann es sich ereignen, dass die Reaction zwar erfolgt, der Genitalapparat aber trotzdem sich als nicht tuberculös erweist; wir nehmen dann an, dass irgend ein anderer, für uns nicht nachweisbarer tuberculöser Herd in dem Körper der Patientin besteht.

Schliesslich haben wir auch einen Fall erlebt, der, trotz nachgewiesener Peritonealtuberculose, besonders auf den Tuben und dem Uterus localisirt, mit positivem Bacillenbefund, nicht reagirt hatte. Der Fall, von Ahlefelder (l. c.) im Nachtrag zu seiner Arbeit kurz erwähnt, war folgender:

Fr. G., 57 Jahre. 6. 8. 62. Prolapsus uteri et vaginae totalis seit 6 Jahren. Seit 2 Monaten Ascites. Hereditär nicht belastet, früher stets gesund. Weisse Blutkörperchen: 11 500.

13. 8. Punction und Entleerung von 4500 ccm klaren, strohgelben Ascites. Per rectum sind eben so wenig wie per vaginam irgend welche schwerere Veränderungen an den Adnexen zu tasten, besonders keine Knötchen fühlbar.

Injection von 2 mg, dann nach 2 Tagen von 5 mg des alten Koch'schen Tuberculins. Keine Reaction. Vaginale Totalexstirpation von Uterus und Scheide.

Allgemeine Peritonealtuberculose. Bacillenbefund positiv.

Fassen wir demnach unsere Erfahrungen betreffend die Diagnostik der Genitaltuberculose zusammen, so kommen wir zu dem

Digitized by Google

Resultat, dass wir klinisch zwar in vielen Fällen eine Wahrscheinlichkeitsdiagnose stellen können, dass wir aber die specifische Art der Erkrankung nur in seltenen Fällen vor der Operation mit voller Sicherheit nachzuweisen im Stande sind. Eine Wahrscheinlichkeitsdiagnose ist aber keine Diagnose und wird erst zu einer solchen, wenn sie durch die Operation als richtig erwiesen wird, und auch da gelingt sie oft nicht sofort, sondern erst nach eingehender Untersuchung der Präparate. In Folge dieser Erkenntniss sind wir auch sehr vorsichtig in der Beurtheilung von Heilresultaten, die wir ohne Operation erzielen und sind uns dabei immer bewusst, dass wir, um auf die hier in Rede stehenden Verhältnisse zu exemplificiren, nur von einer Heilung oder Besserung einer Sactosalpinx purulenta, nicht aber einer Sactosalpinx purulenta gonorrhoica, septica, tuberculosa sprechen können.

So sehr wir also die grossen Verdienste Hegar's und seiner Schüler auf dem Gebiete der Genitaltuberculose anerkennen, so können wir doch nach unseren Erfahrungen die „optimistische" Auffassung über die Diagnose dieses Leidens, wie sie Sellheim vertritt, nicht theilen, behalten vielmehr einstweilen noch unseren „pessimistischen" Standpunkt bei, indem wir hoffen, dass durch diese Skepsis unsere Fortschritte in der Diagnose am besten gefördert werden.

Dass die sichere Diagnose ante operationem höchst wichtig wäre, bedarf keines Beweises; könnte sie doch die Therapie in manchem Falle stark beeinflussen. Denn wenn auch bisher die meisten Gynäkologen einer möglichst radicalen Entfernung tuberculöser Erkrankungsherde an den Genitalien das Wort redeten (cf. Pozzi[1]), so treten doch auch Anzeichen dafür auf, dass wir hier mit einer guten Allgemein- und Localbehandlung den Process zum Stillstand, ja zur Heilung zu bringen vermögen. Sellheim's Resultate sprechen zu Gunsten dieser Auffassung, weitere Beobachtungen werden noch zu machen sein, an denen auch wir uns betheiligen werden.

Ebenso werden solche Fälle, bei denen eine extragenitale tuberculöse Erkrankung schon weit vorgeschritten ist, leicht durch operative Eingriffe verschlimmert, wie auch Sellheim richtig betont, schon Polano (l. c.) an unserem Material erweisen konnte und A. Martin auf dem internationalen Congress in Rom hervorgehoben hat. Auch Ahlefelder (l. c. Fall XI) be-

1) Verhandl. d. internat. Gyn.-Congr. Rom 1902.

Digitized by Google

schreibt einen solchen Fall, in welchem nach Exstirpation einer rechtsseitigen tuberculösen Tube und des myomatösen, in seiner Mucosa gleichfalls tuberculösen Uterus allgemeine Miliartuberculose eintrat, unter besonders starker Betheiligung der Meningen. Hier ist also durch die Operation selbst eine Allgemeininfection eingetreten, eine Mahnung, die Indication zu operativen Eingriffen bei Tuberculose mit Vorsicht zu stellen. Schliesslich kann es aber auch in vorgeschrittenen Fällen nöthig werden, aus Indicatio vitalis einzugreifen, z. B. Ascites abzulassen oder grosse Eiterhöhlen zu entleeren. Dabei ist der Eingriff möglichst kurz und schonend zu gestalten. Besteht eine allgemeine Bauchfelltuberculose mit Ascites, und sind auch die Genitalien betheiligt, so wird man sich mit der Entfernung des ersteren begnügen. Sitzt der Hauptherd in den Genitalien und ist das Bauchfell nur in nächster Umgebung desselben betheiligt, so wird man die Organe entfernen. Ob vom Abdomen oder von der Vagina aus operirt wird, richtet sich nach den Verhältnissen. Man kann den Ascites auch durch eine Incision im hinteren Scheidengewölbe sehr gut ablassen und dabei auch etwa vorhandene Eiterherde entleeren, eventuell auch, wenn es sich als möglich erweist, die Adnexe mit oder ohne Uterus entfernen. Denn da man doch annehmen muss, dass die Heilkraft des Eingriffes bei der tuberculösen Peritonitis lediglich auf den in Folge Entfernung der Flüssigkeit verbesserten Circulationsverhältnissen begründet ist und mit der Laparotomie als solcher Nichts zu thun hat, so wird es ziemlich gleichgültig sein, von wo aus man incidirt, ja das hintere Scheidengewölbe resp. der Douglas'sche Raum ist sogar günstig gelegen, da aus ihm, als tiefstem Punkt des Beckens, leicht alle Flüssigkeit ausfliesst. Sollte sich bei einer vaginalen Incision ergeben, dass in Folge hochgradiger Verlegung des Beckens durch erkrankte und verwachsene Organe eine freie Eröffnung der Bauchhöhle nicht möglich ist, dann kann immer noch ohne Gefahr die Laparotomie gemacht werden. Uebrigens können auf diese Weise auch in solchen Fällen, in denen sehr weitgehende Veränderungen bestehen und eine Radicaloperation sich von selbst wegen ihrer Schwierigkeiten verbietet (Sellheim l. c.), wenigstens die Eitermassen zum Abfluss gebracht und so für die Ausheilung günstigere Verhältnisse geschaffen werden.

Im Uebrigen ist auch bei allen schwereren Fällen, sobald sie nicht hauptsächlich auf die Genitalien beschränkt sind, die Allgemeinbehandlung in den Vordergrund zu stellen. Wie bei ihr die

Digitized by Google

Dauererfolge sein werden, steht noch dahin, doch dürfte die Prognose keine sehr günstige sein. Allerdings tritt hier das Genitalleiden gegenüber den sonstigen Localisationen (Lungen etc.) in den Hintergrund.

Wenn ich der zur Zeit mit im Vordergrunde des Interesses stehenden Tuberculose hier einen etwas grösseren Raum eingeräumt habe, muss ich doch auch noch einer Anzahl von Beobachtungen gedenken, die wir alle auf dem Sectionstisch gemacht haben und die ein weiterer Beleg dafür sind, wie ausserordentlich hoch unser hiesiges Material mit Fällen schwerster Art belastet ist. Bei acht Patientinnen fanden sich bei der Section theils ein, öfter auch mehrfache, ganz feine Fistelgänge nach dem Rectum bezw. der Flexura sigmoidea. Alle diese Fisteln mussten nach dem Urtheil des hiesigen pathologischen Instituts schon lange Zeit bestanden haben; sie liessen sich von frischen, bei der Operation gesetzten Zerreissungen leicht durch ihre narbigen Ränder unterscheiden. Bei der relativen Seltenheit von Berichten über diese Complication seien die Beobachtungen hier kurz mitgetheilt:

I. Fr. L. 2. 11. 99. 7 Wochen post partum.

Klin. Diagnose: Sactosalpinx purulenta duplex. Hohes Fieber, schlechtes Allgemeinbefinden.

Laparotomie sehr schwierig, colossale Adhäsionen. Ueber den Bakteriengehalt des zum Theil in die Bauchhöhle ausgetretenen Eiters ist nichts mehr festzustellen.

Exitus 36 Stunden p. op. an Sepsis.

Section: Peritonitis purul. streptococc. Es fanden sich sechs ganz kleine, eben für eine Sonde durchgängige Perforationsöffnungen im Rectum, die in die Höhle des Douglas'schen Raumes, aus dem die Eitertube entfernt war, mündeten. 2 in operatione entstandene Risse in der Flexura sigmoidea waren exact vernäht.

II.[1]) Frl. P., 21 Jahre, 28. 9. 00. Nullipara.

Klin. Diagnose: Sactosalpinx purulenta duplex.

Laparotomie sehr schwierig. Die an den Adnexen adhärenten Darmschlingen lassen sich zwar leicht lösen. Die Adnexe selbst sind auf dem Beckenboden auf das Festeste verwachsen. Drainage durch die Bauchwunde. Die Untersuchung des Eiters ergab Streptokokken und Bact. coli, die Tuben erwiesen sich als tuberculös, in Schnitten wurden Tuberkelbacillen und Streptokokken nachgewiesen.

Section: Erbsengrosse, von strahligen Narbenzügen umgebene Fistel, die aus der Flexur in das Bett der linksseitigen Sactosalpinx purulenta führte. Peritonitis purulenta.

---

1) Der Fall ist von Hager ausführlich publicirt. Monatsschr. f. Gebh. u. Gyn. XIII. H. 5.

Digitized by Google

III. Fr. W. 21. 11. 01. Abort vor 1 Jahr.

Klin. Diagnose: Sactosalpinx purulenta duplex.

Laparotomie: Ovario-salpingotomia duplex. Colossale Verwachsungen mit den Därmen, Uterus und Blase, sehr schwierige Lösung. Austritt von Eiter in die Bauchhöhle. Im Eiter: Streptokokken. Drainage durch die Bauchwunde.

Exitus 24 Stunden p. op.

Section: Peritonitis fibrino-purulenta streptococcica. Neben einer frischen Verletzung des Ileums fanden sich zwei alte erbsengrosse Fisteln im Rectum, die durch einen gemeinsamen Ausgang in das Bett der linksseitigen Sactosalpinx purulenta mündeten.

IV. Fr. B. 24. 7. 99. Klinische Diagnose: Tuberculosis genitalium.

Laparotomie: Sehr schwierige abdominale Totalexstirpation, enorme Verwachsungen. Im Tubeneiter massenhaft Tuberkelbacillen.

Exitus 2 Tage p. op.

Section: Peritonitis circumscripta recens., Carcinoma ventriculi magnum. Vom Rectum aus münden mehrere ganz kleine, alte Fisteln in das Bett der linken Adnexe.

V. Fr. Str. 20. 6. 01. Klinische Diagnose: Myomata uteri, Sactosalpinx purul. dupl.

Vaginale Totalexstirpation, sehr schwierig wegen der colossalen Adhäsionen. Es ergoss sich Tubeneiter über die Wunde, in ihm Streptokokken. Die Tube zeigte Tuberculose mit positivem Bacillenbefund in Schnitten.

Section: Peritonitis ichorrhosa pelvis. 2 alte Perforationen aus dem Rectum in die Jauchehöhle der linken Beckenhälfte.

VI. Fr. N. 15. 5. 00. Klinische Diagnose: Sactosalpinx purul. sin., Pelveoperitonitis gravis. Fistula abdominis ex operatione. (Vor $2^1/_2$ Jahren war von anderer Seite ein fruchtloser Versuch gemacht worden, die Eitertube zu entfernen, seitdem bestand die Fistel; Pat. war sehr heruntergekommen.)

Laparotomie enorm schwierig durch die Adhäsionen. Eröffnung einer Communication der Eitertube mit dem Rectum.

Exitus 10 Stunden p. op.

Section: Peritonitis septica. Doppelte alte Perforation aus dem Rectum in die linksseitige Abscesshöhle. Schwere alte Para- und Perimetritis.

VII. Frl. L., 19 Jahre. 27. 8. 02. Klin. Diagnose: Sactosalpinx duplex.

Kolpotomie, Ovario-salpingotomia duplex, schwierige Lösung von Adhäsionen. In der Tube Tuberkelbacillen (Schnittfärbung) nachgewiesen.

Exitus 5 Tage p. op.

Section: Peritonitis septica. 2 alte Rectumfisteln, 4 und 12 cm oberhalb des Anus, in die linke Seite des Douglas'schen Raumes mündend.

VIII. Frl. B., 23 Jahre. 1. 9. 02. Klinische Diagnose: Sactosalpinx purulenta duplex.

Kolpotomie, sehr schwierig, starke Adhäsionen. Ovario-salpingotomia duplex, Drainage nach der Scheide. Eiter steril.

Exitus 2 Tage p. op.

Section: Verblutung in die Bauchhöhle aus peritonealen Schlitzen. 1 alter Fistelgang aus dem Rectum in die Wundhöhle des kleinen Beckens.

Digitized by Google

Wir hatten demnach unter 24 Todesfällen 8 mal, d. h. in $33^1/_3$ pCt., eine schon länger bestehende Communication eines linksseitigen Tubeneitersackes mit dem Rectum. In sämmtlichen Fällen war die Bauchhöhle vorsätzlich zur Entfernung der erkrankten Organe eröffnet worden, 5 mal durch Laparotomie, 2 mal durch Kolpotomia anter., 1 mal bei vaginaler Totalexstirpation. Der Tod trat 7 mal in Folge von Sepsis (F. I—VII), 1 mal durch Nachblutung ein (F. VIII). Der Tubeneiter war steril: 1 mal (F. VIII), 2 mal war über seinen Bakteriengehalt nichts zu eruiren (F. I u. VI), 1 mal fanden sich Streptokokken (F. III, puerperal), 2 mal Tuberkelbacillen allein (F. IV u. VII), 1 mal Streptokokken und Tuberkelbacillen (F. V), 1 mal Streptokokken, Tuberkelbacillen und Bact. coli (F. II).

Aetiologisch kommen in Betracht: 4 mal Tuberculose (F. II, IV, V, VII), 2 mal Puerperalfieber (F. I u. III), 1 mal war die Aetiologie unklar (F. VIII), und 1 mal (F. VI) bestand eine alte doppelte Communication nach dem Rectum und Abdomen, wie sie auch Freund (l. c.) und Funke (l. c.) beschreiben.

W. A. Freund[1]) und sein Schüler Funke[2]) haben werthvolle Beiträge zur Kenntniss dieser so ausserordentlich gefährlichen Complication geliefert. Freund schildert in scharfen Umrissen den Symptomencomplex und die operative Behandlungsweise, deren glänzende Resultate Funke mittheilt — 18 Fälle und nur ein tödtlicher Ausgang.

Auch Sänger[3]) beschreibt eine derartige Beobachtung mit glücklichem Verlauf, A. Martin[4]) giebt eine eingehende Beschreibung des Krankheitsbildes und der Therapie.

Zunächst ist von allen genannten Autoren hervorgehoben, dass diese Complication sich nur in den allerschwersten Fällen findet, bei denen fast untrennbare alte Verwachsungen die Unterscheidung von Darm und Tube oft überhaupt unmöglich machen, und dass die Operationen an solchen Patientinnen stets ausserordentlich schwierig und gefährlich sind.

Die Entstehung solcher Fisteln ist stets auf einen in das Rectum erfolgten Durchbruch eines Eiterherdes der Adnexe, bezw. des Beckenbindegewebes zurückzuführen, wodurch dann eine

1) Beitrag z. Gebh. u. Gyn. I. S. 31 ff.
2) Ebendaselbst. II. S. 260 ff.
3) Centralblatt für Gyn. 1895. S. 1233.
4) Handbuch der Adnexorgane. I. 217.

Digitized by Google

permanente Communication nach dem Darm hin entsteht. Diese kann sich wohl nach und nach durch Narbenschrumpfung bis auf ein ganz feines Lumen verlegen, es findet aber stets ein wechselseitiger Verkehr des Inhalts der beiden Höhlen statt, es können also auch Mikroben einwandern. Diese Fälle gehören zu denen, die von der sog. Absterbetheorie auszunehmen sind, bei denen in Folge bleibender Verbindung mit der Aussenwelt (cf. Kiefer, l. c.) stets Abfuhr der Stoffwechselproducte der Mikroorganismen, sowie Zufuhr neuen Nährmaterials möglich ist. Die Perforation kann sich bei schweren chronischen Affectionen auf jeder Basis entwickeln, Gonorrhoe, puerperal-septische Processe, vor Allem die Tuberculose sind betheiligt.

Der Inhalt solcher Eiterherde, die mit dem Rectum in Verbindung stehen, ist stets als ausserordentlich gefährlich anzusehen, da jederzeit aus dem Darm hochvirulente Keime in sie eindringen können, auch wenn die ursprünglichen Erreger quoad vitam nicht unmittelbar gefährlich sind (Gonokokken, Tuberkelbacillen).

Klassische Beispiele hierfür bilden die Fälle II und IV, indem hier die tuberculösen, in den Darm durchgebrochenen Tuben nachträglich von jenem aus mit Streptokokken inficirt wurden (cf. Hager, l. c.). Die von Sänger (l. c.) hervorgehobene Thatsache, dass die Perforation meist von den linksseitigen Eiterherden ausgeht und deshalb bei der Auslösung der letzteren mit noch grösserer Vorsicht verfahren sei, ist durch die anatomischen Verhältnisse begründet und findet auch in unseren sämmtlichen 8 Fällen ihre Bestätigung, indem stets die Oeffnung aus dem Rectum bezw. der der Plexus in das Bett der ausgelösten linken Tube verlief.

Unsere im Gegensatz zu Freund stets letalen Ausgänge bei dieser Complication erklären sich vor Allem daraus, dass wir in keinem Fall weder vor noch während der Operation die Diagnose stellen konnten.

Freund (l. c.) bezeichnet diese als leicht, indem er bei der Rectaluntersuchung eine trichterförmige Einziehung der Rectumschleimhaut bemerken, auch directe Sondirung der Fistel, allerdings nur selten, ermöglichen konnte. Und so bezieht Freund das von ihm angegebene Operationsverfahren nur auf solche Fälle, die er vorher erkannt hatte.

Nicht immer indessen wird es leicht sein, die Diagnose ante operationem zu stellen. Die Schwierigkeiten beleuchtet treffend

Digitized by Google

A. Martin[1]), besonders was die Anamnese angeht, die oft nur sehr unsichere Anhaltspunkte gewährt. Hat man während der Beobachtung den Durchbruch erkannt, in Folge von Eiterabgang durch das Rectum, wie uns das in 3 Fällen vorkam, so ist die Sachlage allerdings geklärt.

Steht uns eine derartige eigene Beobachtung aber nicht zur Verfügung, so bleibt bei der Unsicherheit der Anamnese nur der Palpationsbefund vom Rectum aus, der uns aber in keinem Fall zu einem positiven Resultat geführt hat.

Wir konnten wohl feststellen, dass die betr. entzündlichen Tumoren mit dem Darm in inniger Beziehung standen, aber ein direktes Tasten der oft haarfeinen Oeffnung erwies sich als unmöglich. Ist es doch in manchen Fällen sogar den Obducenten erst nach längerem Suchen gelungen, mit der Sonde die feine Mündung des Fistelganges in der Rectumschleimhaut zu finden.

Es bleibt hiernach nur übrig, die Fisteln bei der Operation selbst zu sehen und durch Naht zu schliessen. Dass nach jeder so schwierigen Operation mit Lösung starker Verwachsungen die Darmschlingen sorgfältig abgesucht und Defecte exact vernäht werden, bedarf keiner Erörterung. Wir haben aber nicht einmal bei sorgfältigster Revision der Wundhöhlen die Perforationen entdecken können und wir haben diese Operationen abgeschlossen, ohne eine Ahnung von der Gefahr zu haben, in der die Kranken schwebten. Nun haben die Gegner der vaginalen Operationsmethoden stets gegen diese die Behauptung ins Feld geführt, dass man von der Scheide aus ev. vorkommende Darmverletzungen nicht sehen und versorgen könne. Schauta (l. c.), Bröse[2]) u. A. sind dem entgegengetreten; auch wir theilen durchaus die Auffassung dieser Autoren und haben in einer ganzen Reihe von Fällen gezeigt, dass man den verletzten Darm von der Scheide aus sehr gut versorgen kann, wenn man die Verletzung bemerkt; auch kann man nöthigenfalls sofort die Koeliotomie anschliessen, wie wir es ebenfalls einige Male mit gutem Erfolg gethan haben.

Von den Gegnern der vaginalen Methoden wird dann behauptet, man könne von oben her jede Darmverletzung mit Sicherheit bemerken. Dem ist aber durchaus nicht so.

---

1) Handbuch der Adnexerkrankungen. I. S. 217.
2) Zeitschrift für Gebh. u. Gyn. Bd. 41. S. 173 ff.

Digitized by Google

Schon Sänger (l. c.) hätte in seinem Falle eine grosse Perforation beinahe übersehen, wir haben 5 mal bei Laparotomie, dagegen nur 3 mal bei vaginaler Operation (1 Totalexstirpation, 2 Kolpotomien) die Defecte nicht bemerkt, trotzdem wir z. B. im Fall 1 Risse in der Flexur festgestellt und vernäht und demnach sicher alle Därme genau abgesucht hatten.

Die Schwierigkeit, diese Fisteln zu erkennen, liegt in zwei Umständen: Einmal liegen die Verletzungen meist ganz in der Tiefe des Douglas'schen Raumes verborgen, ferner sind die Oeffnungen so klein, dass sie nicht zu sehen sind, zumal die Wand des Darmes nach Lösung ausgedehnter und fester Adhäsionen meist eine rauhe zerfetzte Oberfläche aufweist, in der man Einzelheiten kaum unterscheiden kann. Dass man die Oeffnung, selbst wenn sie ganz in der Tiefe liegen sollte, vernähen kann, wenn man sie nur bemerkt, das müssen wir Sänger gegenüber festhalten.

Ein Mittel, derartige kleine Darmfisteln in Zukunft zu erkennen und unschädlich zu machen, haben wir darin gefunden, dass wir vor Abschluss der Operation unter sorgfältiger Umlagerung der Höhle des kleinen Beckens mit Servietten, eine sterile Kochsalzlösung unter ganz niederem Druck in das Rectum einlaufen lassen, um so durch die austretende Flüssigkeit die Defecte zu erkennen. In den Fällen, in denen wir bisher die Mittel anwandten, war es von negativem Erfolg, der Darm erwies sich unverletzt. Immerhin glaube ich diese Prüfung, die sich rasch und mit einfachen Mitteln ausführen lässt, empfehlen zu können, da sie eine gewisse Sicherheit giebt.

Welche Lehren sollen wir nun auch aus diesen ungünstigen Erfahrungen für die Beckeneiterungen ziehen? Ich meine, auch hier keine andere als die, in so schwer complicirten Fällen die Radicaloperation thunlichst zu vermeiden und uns mit der Entleerung des Eiters zu begnügen. Die Erfahrung lehrt, dass auch bei bestehender Communication des Eiterherdes mit dem Rectum diese Methode gute Resultate zeitigt, indem die ja sicher entstehenden Darm-Scheiden- bezw. Darm-Bauchfisteln sich nicht selten spontan schliessen (cf. unsern oben erwähnten Fall). Dabei verhehlen wir uns allerdings nicht, dass dieser günstige Erfolg ausbleiben kann und wir Gefahr laufen, später doch noch radical vorgehen zu müssen. Das wird auch uns wie anderen Operateuren nicht erspart bleiben,

Digitized by Google

sei es in Folge diagnostischen Irrthums, sei es aus einer Indicatio vitalis. An Bemühungen, die Gefahren solcher Eingriffe thunlichst herabzusetzen, lassen wir es dabei nicht fehlen. Ein Mittel, die Erkennung der so gefährlichen Darmverletzungen zu erleichtern, habe ich schon angegeben. Ein anderes, viel umstrittenes Prophylakticum, um schädliche Folgen von Eiter- oder Kothinfection der Bauchhöhle thunlichst abzuwenden, bleibt mir zum Schluss noch zu besprechen: die Drainage.

Die Ansichten über die Drainage gehen nach wie vor bei den Operateuren auseinander. Gegner wie Freunde stützen sich auf ihre Erfahrungen, die Jedem Recht zu geben scheinen. Friedrich hat jüngst für eine ausgiebige Anwendung der Drainage gesprochen, Olshausen [1]) hat seine ablehnende Haltung vertreten, und auch bei ein und denselben Autoren scheinen die Meinungen noch einem ständigen Wechsel zu unterliegen. Wenn Olshausen in seiner Arbeit A. Martin nach seinen Publicationen noch als einen Gegner der Drainage bezeichnen kann, so hat sich inzwischen eine Wandlung dahin vollzogen, dass er und seine Schüler Freunde des Verfahrens geworden sind.

Auf die Erörterung der Theorie der Drainage und ihrer Wirkungen hier einzugehen, würde mich zu weit führen. Ich will mich darauf beschränken, unseren derzeitigen Standpunkt dieser Frage gegenüber darzulegen. Dass wir in allen Fällen drainiren, wo wir Bindegewebsräume oder Organe zum Zwecke der Eiterentleerung nur eröffnet haben, ohne die Wandungen des Abscesses zu entfernen, bedarf keiner weiteren Erörterung. Anders steht es mit der Drainage nach völliger oder theilweiser Entfernung von Organen aus der Bauchhöhle.

Bei Austritt von Eiter in die Bauchhöhle ist eine Drainage nur dann nöthig, wenn der Eiter virulent ist. Da wir aber von dem Ideal, dies vor der Operation rein klinisch diagnosticiren zu können, leider noch weit entfernt sind und auch die Methode Wertheim's (l. c.) nicht immer sichere Resultate liefert, so haben wir uns auf Grund unserer Erfahrungen gewisse Normen gebildet, nach denen wir gegebenen Falles handeln.

Wir haben in den letzten drei Jahren in solchen Fällen, bei denen während einer abdominalen oder vaginalen Koeliotomie eine ausgiebige Ueberschwemmung des Peritoneum mit grösseren Eiter-

1) Zeitschrift für Gebh. u. Gyn. Bd. 48. H. 2.

Digitized by Google

mengen stattgefunden hatte, die Drainage angewandt, und zwar haben wir bei der abdominalen Operation einen Gazestreifen durch den unteren Wundwinkel herausgeleitet, in manchen Fällen auch nach dem hinteren Scheidengewölbe einen gleichen Streifen durchgezogen.

Bei der vaginalen Operation wurde meist vor Abschluss der Bauchhöhle das hintere Vaginalgewölbe mit der Kornzange durchstossen und der Gazestreifen hier herausgeleitet, nur in einigen wenigen Fällen wurde nach vorn, zwischen Blase und Uterus drainirt, ohne dass dies für den Heilungsverlauf üble Folgen gebracht hätte.

War kein oder nur wenig Eiter ausgetreten, der durch die schützenden Gazeservietten gut aufgefangen wurde, und waren die Wundverhältnisse glatte, so sahen wir von einer Drainage ab. Dagegen drainirten wir wiederum dann, wenn grosse Peritonealdefecte im Becken ohne ausreichende Versorgung zurückgelassen werden mussten, ein Fall, der allerdings selten eintrat, da wir womöglich derartige Defecte durch Heranziehung des Bauchfells aus der Umgebung oder durch Aufnähen des Uterus womöglich deckten.

Stets wurde drainirt, wenn unbeabsichtigte Verletzungen des Darmes stattgefunden hatten und vernäht worden waren; hier sollte die Drainage etwa entstehende Nekrosen durch Ableitung des Darminhaltes nach aussen unschädlich machen. Dagegen wurde in einem Fall von querer Resection des Darmes wegen eines grossen alten Exsudates im Mesenterium nicht drainirt, da in solchen Fällen die Wundverhältnisse glatte und Nekrosen kaum zu fürchten sind. Diese Patientin genas ohne Störung.

Dagegen haben wir ein Verfahren, das wir früher ab und zu übten, völlig verlassen: die Ausspülung der Bauchhöhle mit Kochsalzlösung, da hierdurch die sonst auf das kleine Becken beschränkt bleibenden Keime durch die ganze Bauchhöhle verschleppt werden, wovon wir uns mehrfach bei Obductionen überzeugen konnten (Eiteransammlung unter dem Zwerchfell, hinter der Leber).

Unsere nach diesen Prinzipien erzielten Resultate seien hier kurz mitgetheilt:

nicht drainirt wurde bei

29 Laparotomien	mit	10	Todesfällen
35 Kolpotomien	„	4	„
8 vaginalen Totalexstirpationen	„	3	„
72 Fälle	mit	17	Todesfällen = 23,6 pCt.

Digitized by Google

drainirt dagegen wurde bei

10 Laparotomieen	mit	3	Todesfällen
8 Colpotomieen	„	1	„
1 vaginalen Totalexstirpation . .	„	0	„
1 abdominalen Incision (intraperitoneale Abscesse) . . .	„	1	„
20 Fälle	mit	5	Todesfällen = 25 pCt.

Ich hebe dabei nochmals hervor, dass es sich bei allen diesen Zahlenangaben nur um Fälle von Eiterung im Becken gehandelt hat.

Nach diesen nackten Zahlen hätte allerdings die Drainage keinen erheblichen Einfluss auf die Mortalität gehabt, die Procentzahlen sind fast gleich, bei den drainirten Fällen noch etwas ungünstiger. Man muss jedoch dabei bedenken, dass man absolut vergleichbare Zahlen für eine derartige Statistik wohl kaum je wird erhalten können, da naturgemäss die Reihe der Drainirten mit den schwierigsten und ungünstigsten Fällen belastet ist. „Man muss in einer derartigen Statistik die Fälle mehr wägen als zählen“ [Olshausen (l. c. S. 330)], und da wir, gegenüber dem Berliner Material, hier in Greifswald so ausserordentlich ungünstig bezüglich der Virulenzverhältnisse des Eiters bei Beckenabscessen gestellt sind, wird unser Uebergang aus dem Lager der Feinde in das der Freunde der Drainage hinreichend erklärt.

Ich schliesse hiermit diese Ausführungen, mit denen ich hauptsächlich zu erweisen versucht habe, dass auch das operative Material einer Frauenklinik von dem anderer Städte in seiner Art ausserordentlich verschieden sein kann — wie das ja z. B. für geburtshülfliche Verhältnisse längst bekannt ist —, und dass wir dadurch gezwungen werden können, scheinbar Erprobtes wieder zu verlassen und auf scheinbar überwundene Stadien unserer therapeutischen Bestrebungen wieder zurückzugreifen.

Digitized by Google

Nochmals die Bossi'sche Methode.

Von

A. Dührssen.

Herrn Bossi habe ich auf seine Auslassungen im 68. Band dieses Archivs Folgendes zu erwidern:

Gewiss kann man die Dilatation des nicht schwangeren und des schwangeren Uterus mit einander vergleichen. Die Cervix des letzteren ist allerdings dehnbarer, dafür soll aber ein viel grösseres Gebilde, nämlich das Kind, die gedehnte Cervix passiren, während beim nichtschwangeren Uterus die Erweiterung nur höchstens so weit vorgenommen wird, dass ein Finger durch die Cervix durchgeführt werden kann — und selbst diese Erweiterung erreicht man häufig beim nichtschwangeren Uterus durch solide Dilatatoren überhaupt nicht oder nur auf Kosten von Cervixrissen. Für die Ausführung von Operationen, von denen nur die Ausschabung in Betracht kommt, genügt allerdings eine geringere Erweiterung, bei welcher ich, eben so wenig wie Bossi, jemals schlechte Folgen von dem Gebrauch solcher Dilatatoren gesehen habe.

Weiter tadelt Bossi, dass ich durch meine kritische Betrachtung der veröffentlichten Fälle zu Schlüssen komme, die denjenigen der betreffenden Operateure entgegengesetzt sind. Ich habe diese Schlüsse auf Grund von Thatsachen gezogen und erkläre auch jetzt, dass die Behauptung von Bossi: „es sei immer möglich, in mehr oder minder kurzer Zeit, das heisst von 10 Minuten an und länger, eine Dilatation zu erhalten, welche genügend ist, um Mutter und Kind retten zu können" — falsch ist! Sie ist falsch, weil in einer Anzahl von Fällen das Kind nicht gerettet und die Mutter durch die Methode schwer geschädigt worden ist. Ebenfalls falsch ist die weitere Behauptung von Bossi, dass Zerreissungen und Hämorrhagien bei seiner Methode erfahrungsgemäss

Digitized by Google

sehr selten vorkämen. Dieser Optimismus ist angesichts der Thatsache, dass man in jeder Veröffentlichung von Zerreissungen liest, unbegründet. Dass man eine Infection dieser Zerreissungen vermeiden kann, ist theoretisch richtig, trifft aber für die Praxis nicht zu. In dem Fall 4 von Lederer ist sie nicht vermieden worden, weil die Bossi'sche Methode in dem betreffenden Falle versagte und daher die vielen Manipulationen an dem zerrissenen Collum nöthig machte.

Die Einwände von Bossi gegen meine tiefen Cervixincisionen habe ich schon Dutzende von Malen widerlegt. Wenn Bossi ein Weiterreissen der Einschnitte bei der Extraction und schwere Blutungen erlebt hat, so hat er die Einschnitte in ungeeigneten Fällen, d. h. bei noch nicht verstrichenem Collum, oder in unrichtiger Weise, d. h. in ungenügender Zahl oder in ungenügender Ausdehnung, gemacht.

Uebrigens habe ich diese Incisionen stets nur für den geübten Geburtshelfer empfohlen — dieser wird sie aber auch allein und in ganz unhygienischen Localen mit Erfolg ausführen, wenn er das nöthige, sterile Instrumentarium und saubere Hände besitzt. Denn ich selbst habe vielfach als Assistent der geburtshülflichen Poliklinik der Charité die Methode unter den angedeuteten ungünstigen äusseren Verhältnissen mit Erfolg ausgeführt, ohne jemals die Einschnitte wegen Blutung nähen zu müssen.

Es ist ferner nicht angängig, dass Bossi die Risswunden bei seiner Methode den Cervixeinschnitten quoad Infectionsgefahr gleichstellt. Es ist ein Erfahrungssatz, dass eine unregelmässige Risswunde eher zur Infection disponirt als eine glatte Schnittwunde, es ist ein weiterer Erfahrungssatz, dass die Möglichkeit der Infection mit der Dauer der Operation, zumal wenn der Operateur durch ihr Misslingen in Aufregung geräth, näherrückt. Beide Momente treffen für die Bossi'sche Methode zu, die nur in Ausnahmefällen schon in 10 Minuten eine genügende Dilatation für die Extraction eines lebenden Kindes erzielt.

Ist es unter diesen Umständen nicht nur unklug, sondern auch unverantwortlich, wenn Bossi seine Methode jedem Arzt empfiehlt? — da Bossi meine Methode, die ungefährlicher ist wie die seine, und die ich nur für den geübten Geburtshelfer empfehle, schon mit dieser Charakteristik versieht!

Uebrigens wirft Bossi an dieser Stelle auch die tiefen Cervixeinschnitte und den vaginalen Kaiserschnitt zusammen. Letzteren

Digitized by Google

habe ich stets nur für den Geburtshelfer von Fach, der zugleich als Gynäkologe in den modernen vaginalen gynäkologischen Operationen bewandert ist, empfohlen, falls einem solchen 2 Assistenten zu Verfügung stehen. Unter diesen Umständen lässt sich allerdings der vaginale Kaiserschnitt mit guten Erfolgen auch in der Privatpraxis ausführen — ja, wie der Fall von Rühl lehrt (Centralblatt f. Gyn. 1901), unter noch geringeren Vorbedingungen bezüglich der Assistenz.

Sehr interessant ist mir die Thatsache, dass Bossi die Indicationen seiner Methode jetzt zurückschraubt, indem er sie nur für das schon verkürzte Collum einer Primipara empfiehlt. „Vor Tisch (d. h. vor meinem Aufsatz) las man's anders!" Bossi giebt also jetzt selbst zu, dass seine Methode für das erhaltene Collum einer Ipara nicht anwendbar ist. Damit bestätigt Bossi mein Urtheil über seine Methode, dass sie nämlich keine sichere ist, weil sie nicht in allen Fällen die Cervix für die Passage eine lebenden Kindes zu erweitern vermag. „Dass sie dies in kurzer Zeit vermag, also in 10 Minuten oder, wenn möglich, in etwas mehr", ist nach den Erfahrungen der deutschen Autoren auch nicht richtig und drittens ist es nicht richtig, „dass sie eine mechanische und dynamische Wirkung in der Weise ergiebt, wie der Operateur es wünscht".

Demzufolge sind, da die Vordersätze von Bossi falsch sind, auch seine Schlussfolgerungen unrichtig: „dass seine Methode durch jeden Arzt allein leicht auszuführen sei; dass sie keine Nähte nöthig mache; dass der Operateur die Situation beherrsche, indem er mit Sicherheit den Uterus entleeren könne und zwar in derjenigen Zeit, die er dafür angebracht hält."

Diesen Schlussfolgerungen pflichten auch Knapp (in seinen letzten Publicationen), Keller, Wagner, Bischoff, die Bossi zum Kampfe gegen meine Ausführungen auffordert, durchaus nicht bei. Wenn Wagner dies auch nicht ausdrücklich sagt, so sagt es die Geschichte seines zweiten Falles, der allein für die Bossi'sche Methode in Betracht kommen kann, deutlich genug. Der Operateur beherrschte die Situation nicht — in Folge des wider Erwarten entstandenen, ziemlich grossen Cervixrisses — sondern die Situation beherrschte ihn und zwang ihn wegen der lebensgefährlichen Blutung nicht nur zur Naht, sondern auch zur Anlegung von Klemmen und Umstechungen!

Bossi wirft mir mangelnde eigene Erfahrungen mit seiner

Digitized by Google

Methode vor und sucht hierdurch die Bedeutung meiner Ausführungen abzuschwächen — er erwähnt aber nicht, dass dieselben, die bereits vor dem Erscheinen der Aufsätze von Bumm und Zangemeister der Redaction dieses Archivs abgeliefert waren, mit denjenigen der genannten Autoren, die eigene Erfahrungen über die Bossi'sche Methode, die mechanische und blutige Dilatation (inclusive des vaginalen Kaiserschnittes) besitzen, völlig übereinstimmen! Sehen wir uns ferner noch die seitdem publicirten „Bossifälle" an, so bilden sie gleichfalls keine besondere Empfehlung für die Methode.

v. Bardeleben [1]) demonstrirte 2 Uteri mit tiefen Cervixrissen aus der Gusserow'schen Klinik und hält die Methode speciell bei Placenta praevia für contraindicirt.

Gauss (l. c.) sah unter 13 Fällen klinisch einmal, bei der Obduction noch zweimal Cervixrisse, welch' letztere er fehlerhafter Weise nicht der Methode, sondern der nachfolgenden Extraction zuschreibt. Die letztere ist doch, wie ich bereits ausgeführt, ein integrirender Bestandtheil der Methode!

Wirtz [2]) hatte einen Misserfolg bei Placenta praevia, ferner zwei bei Eklampsie, indem die Zangenextraction nicht möglich war und Kaiserschnitt gemacht werden musste. In dem 3. Fall von Eklampsie, die übrigens sämmtlich starben, wurde ohne Narkose $1^1/_4$ Stunde lang dilatirt und durch Achsenzugzange ein nur 2200 g schweres und 40 cm langes Kind lebend aber mühsam entwickelt. Sollte in diesem Falle die forcirte und ohne Narkose unternommene Dilatation nicht Schuld haben an den 14 Anfällen post partum und dem Exitus?

Uhle [3]) erzielte ein todtes Kind durch hohe Zange bei einer alten I para und kleine Cervixrisse.

Ostreil [4]) sah bei der Obduction seines ersten Falles einen $3^1/_2$ cm langen, bis in die Muskulatur reichenden Cervixriss, im zweiten einen bis zum Scheidengewölbe reichenden Cervixriss, im vierten einen doppelten Riss. Seine Schlussfolgerungen sind durch

1) Geb. Ges. zu Berlin vom 9. Jan. 1903. Ref. im Centralblatt für Gyn. 1903. No. 11.

2) Geb. Ges. zu Köln vom 17. Decbr. 1902. Ref. in der Monatsschr. f. Gebh. u. Gyn. 1903. März. S. 395.

3) Med. Ges. zu Chemnitz vom 10. Decbr. 1902. Ref. in der Monatsschr. l. c. S. 404.

4) Centralbl. f. Gyn. 1903. No. 11.

Digitized by Google

seine Fälle nicht gerechtfertigt, indessen sagt er doch gerade im Gegensatz zu Bossi, „dass es nur selten gelingt, grössere Risse des Scheidentheils zu vermeiden!“ Auch warnt er, wie der nachfolgende Autor, Leopold Meyer (l. c), vor der Methode bei Placenta praevia. Letzterer sah ebenfalls Risse, aber (zufälliger Weise!) keine Blutung.

In dem ersten Fall von Beck (l. c.) handelte es sich um einen Fall, der durch Cervixincisionen viel schneller hätte beendigt werden können — und in dem zweiten, Eklampsie im 6. Monat, war die Dilatation eine ungenügende und erzeugte einen Riss. Beide Fälle starben. —

Wie man einen Metreurynter bei geschlossenem Muttermund einführt, habe ich auf S. 9 meines von Bossi angegriffenen Artikels erwähnt, will aber nochmals bemerken, dass man in den letzten Monaten ein geschlossenes Collum mit soliden Dilatatoren bis zu Fingerweite gewöhnlich leicht dilatiren und dann einen dünnwandigen Braun'schen Kolpeurynter in den Uterus einführen kann; der sich bald durch einen Ballon nach Champetier de Ribes oder A. Müller ersetzen lässt. Ist der Fall nicht so eilig, so kann man auch zunächst mit Laminaria dilatiren. Ist der Fall eilig und die mechanische Dilatation nicht mit der nöthigen Schnelligkeit durchführbar, so bleibt immer noch der vaginale Kaiserschnitt übrig, wie ich[1]) ihn erst kürzlich wieder (26. 2. 03) mit dem besten Erfolg für Mutter und Kind bei Eklampsie gemacht habe.

Die Prognose, die Bossi dem letzteren stellt, halte ich gleichfalls für falsch: Jedenfalls ist bis jetzt der vaginale Kaiserschnitt in immer sich steigernder Häufigkeit zur Anwendung gelangt, so dass ich in einer bereits abgelieferten Arbeit 60 Fälle zusammenstellen konnte. So wie die tiefen Cervixeinschnitte sich bereits einen dauernden Platz in der geburtshülflichen Operationslehre erworben haben, so ist auch der vaginale Kaiserschnitt auf dem besten Wege, das Gleiche zu erringen![2])

1) S. Dührssen, Demonstration eines durch vaginalen Kaiserschnitt bei Schwangerhaftseklampsie entwickelten Kindes. Berliner klin. Wochenschr. 1903. No. 12. S. 273 und Centralblatt f. Gyn. 1903. No. 16.

2) Hiermit ist für die Redaction die Discussion geschlossen.

Digitized by Google

Einladung.

Der X. Congress der Deutschen Gesellschaft für Gynäkologie

findet in diesem Jahre vom 3.—6. Juni in Würzburg statt.

Die Sitzungen werden in dem Hörsaal der Kgl. Universitäts-Frauenklinik Vormittags von 9 bis $12^1/_2$ und Nachmittags von 2 bis 4 Uhr abgehalten; Demonstrationen ebenda von 8 bis 9 Uhr.

Als Gegenstände der Verhandlungen sind seiner Zeit bestimmt worden:

1. Anatomie und Therapie der Extrauterinschwangerschaft.

   Referenten: J. Veit und Werth.

2. Prolapsoperationen mit besonderer Berücksichtigung ihrer Dauererfolge.

   Referenten: A. Martin und O. Kuestner.

Ein Verzeichniss der bisher angemeldeten Vorträge, ebenso wie ein eingehenderes Programm wird in einer der nächsten Nummern des Centralblattes für Geburtshülfe und Gynäkologie veröffentlicht werden. Weitere Anmeldungen von Vorträgen werden bis spätestens zum 20. Mai an den ersten Vorsitzenden erbeten.

Kranke, welche von Mitgliedern der Gesellschaft vorgestellt werden sollen, können in der Frauenklinik nach vorheriger Anmeldung Aufnahme finden.

Da wegen der gleichzeitigen Tagung der Deutschen Gesellschaft für Zoologie voraussichtlich der Raum in den vorhandenen Hotels recht knapp sein wird, werden die Theilnehmer des Con-

Digitized by Google

gresses hiermit dringlich ersucht, sich wegen Beschaffung einer Wohnung mit Herrn Privatdocent Dr. Burckhard (Eichhorngasse 7) in Verbindung zu setzen.

Zu reger Betheiligung laden die Fachgenossen ein:

Hofmeier, I. Vorsitzender. Olshausen, II. Vorsitzender. Schatz, Kassenführer.

Fritsch. P. Müller.

Pfannenstiel, I. Schriftführer. G. Burckhard (Würzburg), II. Schriftführer.

Digitized by Google

Druck von L. Schumacher in Berlin.

Digitized by Google

Fig. 4



Wenzel del.

L. J. Thomas, Lith. Inst. Berlin S. 53

Digitized by Google

Druck von L. Schumacher in Berlin.

Digitized by Google

Fig. 4



Wenzel del.

Digitized by Google

L. J. Thomas, Lith. Inst. Berlin. S 53

Digitized by Google

Aus der I. Universitäts-Frauenklinik (Hofrath Schauta) in Wien.

Die syphilitischen Veränderungen der Nabelschnur.

Von

Dr. **Josef Bondi.**

(Hierzu Tafel V.)

Der syphilitischen Erkrankung der Nabelschnur wurde im Allgemeinen wenig Beachtung geschenkt. Eine selbständige Bearbeitung liegt überhaupt nicht vor, und nur im Anschluss an die Untersuchung anderer Organe wurden, oft nur ganz nebensächlich, die Befunde am Nabelstrang registrirt. Insbesondere liessen die verschiedenen Bearbeiter der luëtischen Placentarerkrankung die Frage fast ausnahmslos unerörtert oder suchten aus den Erkrankungen der Placentargefässe Rückschlüsse auf die Nabelgefässe zu ziehen. Völlig unbeachtet blieb der histologische Charakter der Veränderungen und die Frage ihrer Specifität wurde nur ganz oberflächlich behandelt. Und doch scheint dieser Frage in theoretischer und practischer Beziehung eine gewisse Bedeutung zuzukommen. Die Diagnose der ererbten Syphilis unterliegt beim Neugeborenen oft grossen Schwierigkeiten. Beim lebenden anscheinend gesunden Kinde sind Placenta und Nabelschnur die einzigen der histologischen Untersuchung zugänglichen Organe, und da über die Specifität der Placentarbefunde trotz der zahlreichen Bearbeitungen noch immer keine Einigkeit herrscht, wäre eine einheitliche Deutung der Befunde an der Nabelschnur von grossem diagnostischen Werth. Es soll deshalb im Folgenden untersucht werden, ob wir an der Nabelschnur specifische Veränderungen finden, und inwieweit denselben eine Bedeutung für die Diagnose zukommt.

Digitized by Google

Als erster macht Oedmanson (1) auf die Veränderungen der Nabelgefässe bei Lues aufmerksam und giebt seiner Verwunderung darüber Ausdruck, dass diesem Verhalten so wenig Beachtung geschenkt wurde. Er hat unter 9 Fällen von luetischem Abortus 5 mal Gefässveränderungen angetroffen, die nach seiner Meinung Veranlassung zum Absterben der Frucht gegeben haben. Es fand sich ein weit vorgeschrittener makroskopisch deutlich wahrnehmbarer atheromatöser Process in der Gefässwand, der mit Verdickung der Intima einherging. Dieser Process verlief hauptsächlich im äusseren Antheil dieser Membran und erstreckte sich von da sowohl in die Innenschicht, als auch bisweilen in die Muskelschicht. In den am meisten vorgeschrittenen Fällen bestand die Intima ausschliesslich aus einer Masse von Kalkschollen und war nur lose mit den darunter befindlichen Theilen verbunden. In allen diesen Fällen war die mütterliche Syphilis mit der Conception entstanden, meist durch den befruchtenden Coitus, war aber jedenfalls vom Vater übertragen. Oe. sieht in diesem Verhalten ein charakteristisches Merkmal der väterlichen Uebertragung.

Hintzen (2) beschreibt fast gleichzeitig 2 syphilitische Föten aus der 30. bis 31. Woche. Bei dem einen fand er eine starke kleinzellige, fast eiterige Infiltration der Sulze, am stärksten in der Adventitia der Vene. Im 2. Fall waren die Veränderungen ähnlicher Art, doch zeigten die Infiltrate partielle Verfettung und Verkalkung.

Angeregt durch Oedmanson's Befunde untersuchte v. Winckel (3) bei einer grösseren Anzahl von macerirten Früchten die Nabelschnur und fand 6 mal das Lumen der Nabelvene, gewöhnlich in der Nähe des placentaren Endes, bedeutend verengt. Die Verengerung beruhte auf einer Veränderung der Gefässwand. Die Intima war dabei meist verdickt, gelblich, verfettet; in einem Fall waren auch die Arterien verdickt, brüchig und auf dem Durchschnitt klaffend. W. betrachtet diese Veränderung als häufigste Ursache des Absterbens der Frucht. Er hält diese Venenerkrankung für syphilitischen Ursprungs, wenn auch nur in einem von den 6 Fällen Lues nachgewiesen wurde.

Birch-Hirschfeld (4) fand gelegentlich in der Nabelvene einer macerirten luetischen Frucht in der Intima eine dichte Lage von Zellen, zum grossen Theil von spindelförmiger Gestalt, zum Theil mit Rundzellen untermischt; an anderen Stellen hatte das Gewebe mehr faserigen Charakter. Auch die Adventitia war ver-

Digitized by Google

ändert, indem sich in ihr reichlich Anhäufung von lymphoiden Elementen vorfand. Fettdegeneration und Kalkinfiltration war nicht vorhanden.

Fränkel (5) erwähnt einen Fall, in dem die Nabelschnur nahe der Insertion Spuren von Atherose der Arterien zeigte. Die Mutter litt an constitutioneller Syphilis, die sie wahrscheinlich während der Schwangerschaft erworben hatte. Das Kind war todt geboren, zeigte jedoch keine Zeichen von Lues. Fränkel spricht sich über die Art der Atherose nicht aus, scheint aber nicht anzunehmen, dass sie mit der Lues zusammenhängt.

Leopold (6) beschreibt eine einseitige, locale Verdickung der Wand der Nabelvene, die zu einer bedeutenden Verengerung des Lumens führte und mikroskopisch aus mit derbem Bindegewebe vermischter Musculatur bestand. Er sieht in dieser Stenose den Grund für das Absterben des Kindes bald nach der Geburt.

Ruge (7) bespricht in seiner zusammenfassenden Arbeit über den Foetus sanguinolentus die früheren Beobachtungen. Er erklärt die Befunde von Oedmanson mit Wahrscheinlichkeit als Endarteriitis luetica im Sinne Heubner's und auch die Beobachtung von Leopold am ehesten als luetisch. Dagegen spricht er sich sehr skeptisch über die besonders von Winckel als Todesursache beschriebenen Stenosen der Nabelgefässe aus. Er weist nach, dass diese scheinbaren Verengerungen postmortal entstehen können, indem besonders an den Insertionsstellen durch den Zug des Fötus die Sulze schwindet, die Gefässe gedehnt werden und dadurch enger erscheinen; am Durchschnitt fand er die Gefässe immer durchgängig. Dagegen beschreibt er in 2 Fällen Veränderungen, die ihm als specifisch gelten, nämlich Anhäufungen von Rundzellen in der Gefässwand, und zwar in einem Fall zwischen Intima und Media, im zweiten mehr in den äusseren Partien. In einem dritten Fall beobachtet er eine ähnliche Veränderung an einem an der Placenta verlaufenden Ast der Nabelvene, doch war in diesem Falle in dem Infiltrate theilweise Verkalkung eingetreten.

Zilles (8) fand unter 28 untersuchten Fällen 7 mal Veränderungen in der Nabelschnur, die er als kleinzellige Infiltration der verschiedenen Wandbestandtheile schildert. Die Veränderung betraf bald alle Gefässe, bald nur die Vene oder nur eine Arterie. In 4 Fällen handelte es sich um macerirte Kinder, bei denen die Lues bei der Section nachgewiesen wurde. In 3 Fällen waren die Kinder gesund und Z. schliesst daraus, dass die bei der Mutter

Digitized by Google

bestandene Syphilis erst während der Schwangerschaft von dieser erworben wurde und nicht mehr auf die Kinder überging.

Hecker (9) untersuchte nur bei 7 sicher luetischen, macerirten Kindern die Nabelschnur und fand viermal pathologische Veränderungen. In einem Falle waren die Veränderungen besonders hochgradig. Es bestand eine starke Verengerung der Lumina aller drei Gefässe, bedingt durch eine Wucherung der zwei äusseren Schichten der Arterien und einer solchen der Muscularis und Intima bei der Vene, deren Lumen nahezu vollständig verschlossen war. In den anderen 3 Fällen bestand nur kleinzellige Infiltration der Media bezw. Adventitia des einen oder anderen Gefässes. Hecker hält diese Veränderungen für specifisch. In einer 2. Publikation (10) macht er direct auf die Wichtigkeit der Diagnose durch die Untersuchung der Nabelschnur aufmerksam, da man durch sie bei lebend geborenen, anscheinend gesunden Kindern syphilitischer Mütter oft den einzigen Anhaltspunkt findet, ob die Lues auf das Kind übergegangen sei.

In den Lehrbüchern von Birch-Hirschfeld (11) und Ziegler (12) wird es dagegen nicht als erwiesen angenommen, dass diese Veränderungen nur der Lues zukämen. Ziegler hält für specifisch nur eine Art der Erkrankung, die mit Nekrosen einhergeht, und die er als gummöse Arteriitis des Nabelstrangs bezeichnet; er bildet einen selbst beobachteten einschlägigen Fall ab.

Ich habe nun eine grössere Anzahl von Nabelschnüren theils todtgeborener, theils lebender Kinder untersucht, bei denen entweder die Mütter die klinischen Erscheinungen der Lues darboten, oder die Syphilis des Kindes klinisch oder pathologisch-anatomisch nachgewiesen wurde. Ferner wurden auch mehrere Fälle, bei denen der exacte Nachweis der Lues nicht gelang, in Untersuchung gezogen. Ausserdem musste eine Reihe anderer Fälle herangezogen werden, um bezüglich der Deutung gewisser Befunde zur Klarheit zu kommen, wie auch niemals der Vergleich mit dem normalen Verhalten der Nabelschnur ausser acht gelassen wurde. Ich will gleich hier bemerken, dass in schwierigen Fällen zur klinischen Diagnose das Gutachten der Klinik für Syphilis eingeholt wurde, während die anatomischen Diagnosen vom pathologischen Institute herrühren. Ich untersuchte immer Schnitte aus möglichst vielen Stellen der Nabelschnur, da es sich zeigte, dass

Digitized by Google

die Verhältnisse im Verlaufe des Stranges vielfach variiren und ganz normale mit hochgradig veränderten Stellen abwechseln. Selbstverständlich wäre es nicht auszuschliessen, dass bei der Undurchführbarkeit einer ganz vollkommenen Durchsuchung jeder Nabelschnur hie und da Veränderungen übersehen wurden. In schwierigeren Fällen mussten auch verschiedene Färbungsmethoden angewendet werden; so wurden zur Klärung der Verhältnisse in einzelnen Fällen elective Färbungen auf elastische Fasern, auf Fibrin, sowie die van Gieson'sche Färbung vorgenommen. Das makroskopische Aussehen ist wenig von Belang; bei macerirten Früchten sieht man in Folge der Maceration ausser einer eventuellen Verdickung der Gefässwand keine Veränderung; doch auch an den frischen Strängen ist in der weisslichen oder gelblichen Grundfarbe kaum eine Verschiedenheit wahrnehmbar. Es wurde deshalb auf die makroskopische Beschreibung nur wenig Gewicht gelegt. Ich will hier noch bemerken, dass ich nach anfänglichem Zögern zum Theil auch die Nabelschnüre von nicht allzu hochgradig macerirten Kindern in den Kreis der Untersuchungen einbezog. Dazu brachte mich die Erwägung, dass gerade die hochgradig afficirten Kinder häufig macerirt zur Welt kommen, und man ohne Berücksichtigung derselben kein richtiges Urtheil über die Häufigkeit der Nabelgefässerkrankung erlangen kann. Ausserdem habe ich mich überzeugt, dass die Nabelgefässe dem Macerationsprocess meist ziemlich lange Widerstand leisten, besonders im placentaren Antheil. Zudem haben auch die früheren Untersucher grossen Theils mit macerirtem Material gearbeitet. Natürlich müssen die Ergebnisse bei macerirten Früchten stets mit frischen verglichen und alles ausgeschaltet werden, was der Maceration zuzuschreiben ist.

Ich will nun im Folgenden über die zur Untersuchung gelangten Fälle von Lues berichten. Der Uebersicht halber werde ich zunächst die Fälle anführen, in denen ich die Veränderung gefunden habe, deren Wichtigkeit später klar gelegt werden soll. Gleichzeitig habe ich die einzelnen Fälle so geordnet, dass zur Vermeidung von Wiederholungen Fälle mit ähnlichen oder gleichen Befunden hinter einander beschrieben werden.

I. Fr. Marie, 17 Jahre. I para, aufgenommen am 30. 4. 1902.

Im Januar bemerkte Pat. zum ersten Male einen allgemeinen Ausschlag, der mit Einreibungen behandelt wurde. Seit vorgestern ist sie wegen Lues auf der Klinik für Syphilis. Conception und Infection dürften zur selben Zeit stattgefunden haben. Sie abortirte am 30. 4.;

Digitized by Google

die Frucht gab Lebenszeichen von sich. (M. 450, 28.)[1]) Makroskopisch an der Nabelschnur nichts Abnormes.

Mikroskopischer Befund[2]): An der Nabelvene und der einen Arterie erscheint die Gefässwand aufgelockert, zwischen den Muskelbündeln finden sich, im Allgemeinen mehr in den inneren Antheilen, doch auch in der Peripherie Züge von polynucleären Leukocyten. Diese Infiltration betrifft in der Vene nur die halbe Circumferenz des Gefässes, während sie sich in der Arterie im ganzen Umfang des Gefässes nachweisen lässt. Die Wharton'sche Sulze in der Umgebung der Gefässe etwas zellreicher.

II. R. Rosa, 25 Jahre, II para, aufgenommen am 29. 10. 1901.

Pat. war stets gesund; speciell werden alle Angaben betreffs Lues negirt. Sie hat die beiden Kinder von verschiedenen Männern.

Am 30. 10. wurde sie von einem lebenden Kinde entbunden (K. 2000, 40).

Stirn, Wange und Extremitäten, besonders Fusssohlen waren mit grossfleckigem, unter dem Finger abblassenden Exanthem bedeckt. Klinische Diagnose: Lues hereditaria. Das Kind starb 2 Stunden nach der Geburt; die Section bestätigte die klinische Diagnose.

Mikroskopischer Befund der Nabelschnur: Die Wand der Vene ercheint im fötalen Antheil verdickt, ihre Muskelbündel auseinandergedrängt, in den Zwischenräumen zwischen ihnen spärliche polynucleäre Leukocyten. Die anderen Gefässe und die Sulze ohne Veränderung; nur erscheint an beiden Arterien die Intima verbreitert. Die Sulze in der Umgebung der Vene etwas zellreicher.

III. T. Pauline, 18 Jahre, I para, aufgenommen am 9. 1. 1902.

Pat. zeigte bei der Aufnahme breite Condylome ad anum und am Genitale. Sie gebar am 10. 1. ein lebendes Kind (M. 2300, 45). An dem Kinde keine Zeichen von Lues.

An der Placenta einige Infarcte. An der Nabelschnur makroskopisch keine Veränderung.

Mikroskopischer Befund: Am placentaren Ende erscheinen in der Vene die Muskelbündel stellenweisse aufgelockert, in den hierdurch entstandenen Lücken ein fädiges Netzwerk, welches allenthalben auch spärliche polynucl. Leukoc. einschliesst. In der Umgebung der Vene finden sich in der Wharton'schen Sulze, stellenweise bis hart an das Gefäss herantretende Nester und Züge dichtgedrängter polyn. Leukoc. In der einen Arterie, welche stark erweitert und mit Blut gefüllt ist, zeigen sich gleichfalls in der Wand an mehreren Stellen verstreut, polyn. Leukoc.; doch ist die Auflockerung ihrer Muskulatur nur an einem geringen Antheil ihrer Circumferenz und hier nur in den peripheren Schichten deutlich. Die Sulze zeigt an einer Stelle in der Umgebung der Arterie eine dichte Infiltration. Die zweite Arterie, die contrahirt ist, zeigt im wesentlichen die gleichen Veränderungen; auch hier geringe Auflockerung der Muskulatur, spärlich polynucl. Leukoc., Sulze in der Umgebung frei.

Am fötalen Ende finden sich von diesem Befunde mehrfache

---

1) In der Klammer bedeutet: K. = Knabe, M. = Mädchen; die erste Zahl bezeichnet das Gewicht, die zweite die Länge des Kindes.

2) Bezüglich der normalen Verhältnisse vergl. Monatsschrift f. Geb. und Gyn. Bd. XVI. H. 3. „Ueber den Bau der Nabelgefässe".

Digitized by Google

Abweichungen in der Richtung, dass in den peripheren Schichten der Vene eine ziemlich dichte Infiltration mit pol. Leuk. auftritt und auch in den Wänden der Arterien, sowie in der Wharton'schen Sulze die Zahl der Leuk. beträchtlicher erscheint.

IV. K. Rosa. IX para, aufgenommen am 28. 1. 02. K. war stets gesund. Sie hat von ihrem ersten Mann 3 gesunde Kinder; in zweiter Ehe hat sie einmal abortirt, 3 macerirte und 2 lebende Kinder zur Welt gebracht, die an Ausschlägen litten und in den ersten Monaten starben. Die Menses sind seit 15. 6. ausgeblieben.

Am 28. 1. um 4 Uhr Nachmittags wurden die Herztöne deutlich gehört. (I. Steisslage.) Um 7 Uhr Abends wurden keine Herztöne gehört. Die Temperatur war etwas erhöht (38,1). Mit Rücksicht auf die erhöhte Temperatur wurde, trotzdem der Muttermund noch nicht verstrichen war, die Extraction ausgeführt. Nach der Geburt normale Temperatur.

Das Kind war frischtodt, am ganzen Körper mit Bläschen bedeckt (Pemphigus syphiliticus), Leber auffallend gross. (M. 2400, 40.)

Die Section bestätigte die Diagnose Lues. An der Placenta an der mütterlichen Seite einige Heller- bis 2 Hellergrosse Infarcte.

Mikroskopischer Befund der Nabelschnur:

Am placentaren Ende zeigt die Vene im Allgemeinen die gleichen Veränderungen wie im früheren Falle; die Arterien zeigen sich im viel höheren Grade als früher von polyn. Leukoc. durchsetzt, besonders die Intima ist stärker betheiligt. Die Sulze im Wesentlichen ohne Veränderungen. Im fötalen Antheil sind die Veränderungen an den Arterien in stärkerem Maasse entwickelt als am placentaren Ende. Auch findet sich hier die Wharton'sche Sulze afficirt.

V. G. Rebecka, 29 Jahre, Vpara, aufgen. am 26. 11. 01. Pat. ist verheirathet und hat angeblich nie mit einem anderen Manne Verkehr unterhalten. Sie war vor 4 Jahren durch 3 Wochen an der Klinik für Syphilis in Behandlung, wo sie eine Schmierkur durchmachte. Vom 20. 6. bis 26. 7. 1900 an der Hautklinik mit Syphilis papulosa in Behandlung. Desgleichen im Laufe des Jahres 1901 noch mehrfache Recidiven. Die ersten 4 Kinder kamen lebend zur Welt, doch alle vor dem normalen Schwangerschaftsende. Sie starben alle im ersten Lebensjahr.

Die Menses sind jetzt seit Ende März ausgeblieben.

Sie gebar am 22. 11. 01 ein frühreifes lebendes Kind (M. 1700 38), das keine Zeichen von Syphilis aufwies. Placenta von normaler Beschaffenheit.

Mikroskopischer Befund der Nabelschnur: Die Veränderungen sind im Grossen und Ganzen dieselben wie in den beiden früheren Fällen; auch hier erscheint das fötale Ende am stärksten betroffen. Nur ist in diesem Falle die Sulze mehr betheiligt, als in den früheren.

VI. Nabelschnur des todtgeborenen, nicht macerirten Kindes einer syphilitischen Mutter. Makroskopisch an der Nabelschnur nichts Abnormes.

Mikroskopischer Befund: Im placentaren Antheil zeigen Arterien und Vene ziemlich gleichartige Veränderungen, indem die Gefässwand in allen Schichten mässig aufgelockert ist und allenthalben zwischen ihren Muskelbündeln polynucl. Leukoc. in relativ geringer Zahl enthält. Die Sulze zeigt nur in der nächsten Umgebung der Gefässe geringfügige Veränderungen.

Digitized by Google

Am fötalen Ende hingegen ist die Venenwand in ihrem peripheren Antheile und herdweise auch in den übrigen Schichten dicht von polyn. Leukoc. infiltrirt. In den Arterien ist die Intima verbreitert; die Musculatur in den peripheren Antheilen, und zwar im Allgemeinen ebenfalls mehr herdweise, reichlich von polyn. Leukoc. durchsetzt. Die Sulze zeigt in der nächsten Umgebung der Vene ziemlich dichte Infiltrate.

VII. G. Anna, 26 Jahre, II para, aufgen. am 7. 10. 01. Pat. hatte vor 4 Jahren zum ersten Male einen Ausschlag, der auf der zweiten syph. Abth. mit Injectionen behandelt wurde. Sie hat im Jahre 1901 im 6. Lunarmonate abortirt. Sie hat immer nur mit demselben Manne verkehrt.

Sie gebar am 8. 10. ein etwas macerirtes unreifes Kind (M. 670 28). An dem Kinde war das Abdomen stark aufgetrieben; die Haut an Handflächen und Fusssohlen zum Theil in Lappen abgelöst, theils blasig abgehoben. Sonst war die Haut intact. Placenta enthielt reichlich Infarcte.

An der Nabelschnur fallen makroskopisch die weiten Gefässlumina auf; die Wände der Arterien scheinbar verdickt.

Mikroskopischer Befund: Im placentaren Antheil finden sich in der Vene zwischen den Muskelbündeln stellenweise spärlich polynucl. Leuk., ebenso sieht man ab und zu in der Sulze, sowohl in den peripheren Antheilen unter dem Amnion als auch sonst kleine Häufchen von pol. Leuk. Diese Veränderungen sind ca. 5 cm vom placentaren Ende entfernt nicht mehr vorhanden. Desgleichen fehlen sie am fötalen Ende.

VIII. K. Therese, 24 J., II para, aufgen. am 22. 3. 02.

Pat. wurde am 2. 1. wegen Papeln ad Genitale auf die Klinik für Syphilis aufgenommen. Sie wurde vom Vater des 2. Kindes inficirt; das erste Kind, das gesund ist, rührt von einem anderen Manne her. Sie gebar am 23. 3. ein macerirtes Kind (K. 2100 46). Die Nabelschnur zeigt deutliche Spuren von Maceration.

Mikroskopischer Befund: Im Allgemeinen schlecht färbbar. Es lässt sich jedoch erkennen, dass im fötalen Antheil und von da aufwärts die Gefässe keine wesentlichen Veränderungen zeigen, während im placentaren Antheil die Venenwand sehr zellreich ist und auch die Wand beider Arterien Zellnester enthält. Ganz besonders scheint auch die Sulze in der Umgebung der Gefässe und zwischen denselben von Zügen und Nestern von Zellen durchsetzt, welche sich grossentheils deutlich als polynucl. Leukoc. erkennen lassen. In den Gefässwänden lässt sich Art und Form der Zellen nicht deutlich erkennen.

IX. K. Antonie, 26 J., III para, aufgen. am 2. 4. 02. Sie war stets gesund; der Mann, von dem alle Kinder stammen, war 3 Jahre beim Militär und soll während dieser Zeit Lues überstanden haben.

Die beiden ersten Kinder wurden (1899, 1900) faultodt geboren.

Am 3. 4. 02 gebar sie wiederum ein todtes, etwas macerirtes Kind (M. 2400 40).

Section des Kindes ergab Gumma der Leber, Osteochondritis syphilitica. In der Nabelschnur ein wahrer, ziemlich fest geschnürter Knoten; doch lässt sich auf Durchschnitten nachweisen, dass das Lumen nirgends wesentlich verengt ist; die Gefässe enthalten allenthalben Gerinnsel.

Digitized by Google

Mikroskopischer Befund: Die Nabelschnur hochgradig macerirt, daher schlecht färbbar. Am fötalen Antheil sieht man an den beiden Arterien keine Veränderung; die Vene zeigt an einer Stelle ihrer Peripherie eine hochgradige Infiltration ihrer Wand mit polyn. Leukoc. Desgleichen erscheint die angrenzende Sulze in gleicher Weise infiltrirt. Am placentaren Antheil keine Veränderung.

X. L. Marie, 25 J., II para, aufgen. am 5. 11. 02. Pat. war im vorigen Jahre wegen Syphilis an der Klinik für Syphilis in Behandlung; sonst immer gesund. I. p. am 23. 9. 01. Todtgeburt im 8. Lunarmonat. Sie gebar das zweite Kind am 6. 11. 02. Das Kind war etwas macerirt (K., 1600, 38). Die Section ergab typische Osteochondritis syphilitica. An der Placenta einige Infarcte; an der Nabelschnur makroskopisch nichts Abnormes.

Mikroskopischer Befund: An der Vene, deren Wand nur schlecht färbbar ist, zeigen sich im placentaren Antheil an einer Stelle der Peripherie zwischen den Muskelbündeln schmale Züge von polynucleären Leukocyten. An den Arterien nichts Abnormes; desgleichen zeigt ein Schnitt durch den fötalen Antheil ausser Maceration keine abnormen Verhältnisse.

XI. H. Katharina, 27 Jahre, II para, aufgen. am 4. 5. 02. Sie erkrankte zum ersten Male im Mai 1901 an Lues, wo sie an der syph. Abth. im Rudolfspitale behandelt wurde. Sie machte 14 Einreibungen und musste dann wegen Stomatitis unterbrechen. Seitdem mehrere Recidive, zuletzt vor 3 Monaten. Beide Kinder sowie die Infection stammen von demselben Manne. Vor 17 Monaten gebar sie ein gesundes Kind. Am 4. 5. Geburt eines todten Kindes mit den Zeichen beginnender Maceration (M., 3400, 55). Placenta zeigt reichliche Infarcte.

Mikroskopischer Befund der Nabelschnur: Am placentaren Ende erscheinen alle 3 Gefässe beträchtlich erweitert, die Vene in ihrer Wand stark aufgelockert und allenthalben mit polynucl. Leukoc. infiltrirt. Diese Infiltration ist herdweise in den innersten und in den peripheren Lagen der Gefässwand besonders stark entwickelt. Die Wharton'sche Sulze ist angrenzend an derartige Herde der peripheren Antheile der Gefässwand gleichfalls von Zügen von polyn. Leukoc. durchsetzt. Stellenweise ist das Centrum solcher Herde nur diffus färbbar; die in demselben enthaltenen Zellen sind nur undeutlich als solche zu erkennen und erscheinen dann als kernlose mehr oder weniger homogene Schollen.

Am fötalen Ende sind die Nabelarterien ohne wesentliche Veränderung; nur stellenweise scheint die Intima eine geringe Verbreiterung aufzuweisen und an solchen Stellen auch zellreicher zu sein. Dagegen ist die Vene hochgradig verändert, indem ihre Wand enorm zellreich erscheint, ihre Muskelbündel stark auseinandergedrängt, die dadurch entstandenen Zwischenräume mit Zellen ausgefüllt sind. Soweit dieselben gut färbbar sind, erweisen sie sich als polynucl. Leukocyten, deren Kerne häufig fragmentirt sind. Grossentheils sind aber diese Zellkerne nur blass färbbar, ihr Contour verschwommen und verwaschen. An anderen umfangreichen Stellen, so namentlich an einem Herde, der fast die Hälfte der Peripherie des Gefässes einnimmt, ist das Gewebe nur selten noch distinct färbbar, so dass nekroseähnliche Bilder vorgetäuscht werden. In der Umgebung dieser Vene ist die Sulze im grossen Umfang von polynucl. Leukocyten durchsetzt.

Digitized by Google

XII. Karoline K., 24 Jahre, IVp., aufgenommen 23. 7. 02. Anamnestisch für Lues nichts nachweisbar. Die Kinder sind von verschiedenen Männern. Die ersten zwei Schwangerschaften (vor 6 u. 9 Jahren) endeten am normalen Ende, und wurden lebende Kinder zur Welt gebracht. Die 3. Schwangerschaft endete mit Abortus im 4. Monate.

Die Frau leidet seit drei Monaten an Oedem beider unteren Extremitäten. Sie gebar am 24. 7. ein frischtodtes Kind (M. 2750, 48).

Das Kind zeigt am ganzen Körper hochgradiges Oedem. Die Section ergab deutliche Osteochondritis syphilitica, vergrösserte Milz und Leber.

Die Placenta auffallend gross (über dieselbe wird von anderer Seite berichtet werden).

Mikroskopischer Befund: Bei der histologischen Untersuchung der Nabelschnur ergeben sich in verschiedenen Höhen verschiedene Bilder, indem bald die Vene, bald die eine Arterie die stärksten Veränderungen aufweist. Auf einem ca. 2 cm von dem placentaren Ende geführten Schnitte erweist sich die Vene sehr beträchtlich ausgedehnt, ihre Wand etwa an der Hälfte ihrer Circumferenz hochgradig verändert, indem sie eine dichte diffuse Infiltration mit polyn. Leukocyten zeigt; dieselbe nimmt im Allgemeinen mehr den peripheren Theil der Gefässwand ein. Durch die Infiltration mit polynucleären Leukocyten sind die Muskelbündel der Gefässwand weit auseinandergedrängt. An einer Stelle der Peripherie des Gefässes findet sich ein unscharf begrenzter, langgestreckter, annähernd elliptischer Herd, in dessen Bereich die Zellen und das Stroma nur zum geringsten Theile gefärbt, grösstentheils jedoch nekrotisch erscheinen, die Kerne deutlich fragmentirt sind. Angrenzend an die veränderten Theile der Vene zeigt auch die Sulze die gleiche Infiltration. Die Arterien zeigen an diesem Schnitt keine wesentliche Veränderung, nur sind in denselben die Muskelbündel stellenweise aufgelockert und durchfeuchtet, in den zwischen ihnen befindlichen Lücken polynucl. und einkernige Leukocyten eingelagert, und zwar peripher mehr als in den inneren Lagen der Gefässwand.

Etwa 3 cm oberhalb des fötalen Endes zeigen sich an einer Arterie hochgradige Veränderungen, welche gleichmässig die Intima und grösstentheils auch die Media betreffen. Dort wo die beiden Schichten der Gefässwand verändert sind, zeigt dieselbe eine gleichmässige, überaus dichte Infiltration mit polyn. Leukocyten, durch welche die Muskel- und Bindegewebsbündel stark auseinandergedrängt, stellenweise sogar verdeckt sind. Im Bereiche dieses Antheiles findet sich ein Herd, in welchem die Gefässwand grösstentheils untergegangen ist, so dass sich kleinere und grössere unregelmässig begrenzte Hohlräume finden, zwischen welchen nur Reste der Gefässwand erhalten sind, innerhalb deren sich reichlich polyn. Leukocyten, theilweise mit fragmentirten Kernen finden. An anderen Stellen der Gefässwand zeigt nur die Intima diese überaus dichte Infiltration, während die Media blos aufgelockert, wie serös durchtränkt erscheint und zwischen ihren Bündeln schmale Züge polyn. Leukocyten enthält. In den peripheren Lagen der Muscularis erscheinen die Muskelbündel stellenweise homogen. In der Umgebung des Gefässes ist herdweise auch die Sulze, namentlich dort, wo die Arterie an die Vene angrenzt, sehr dicht in-

Digitized by Google

filtrirt, ebenfalls wie überschwemmt mit grösstentheils mehrkernigen Leukocyten. Die Zellkerne durchwegs gut färbbar.

Ein Querschnitt durch die Mitte der Nabelschnur zeigt an den Gefässen ausser seröser Durchtränkung und Einlagerung spärlicher Leukocyten in den Lücken zwischen den Muskelbündeln keinen wesentlichen Befund. Auch am placentaren Ende sind die Veränderungen gering.

XIII. Marie K., 23 Jahre, III p., aufgenommen am 3. 9. 01. Die wenig intelligente Frau behauptet stets gesund gewesen zu sein, sie hat nie einen Ausschlag bemerkt. Sie hat mit verschiedenen Männern Verhältnisse unterhalten. Die beiden ersten Kinder wurden (1898 und 1900) lebend geboren, starben aber im ersten Lebensjahre.

Pat. zeigte bei der Aufnahme Papeln ad genitale et ad anum; Drüsen in inguine, sowie in der Bicepsfurche indolent geschwellt.

Sie gebar am 3. 9. ein todtes Kind mit den Zeichen der Maceration (M. 1900, 40).

Placenta zeigt reichlich Infarcte. Die Section des Kindes ergab vergrösserte Milz und Leber, keine deutliche Osteochondritis. Die Nabelschnur zeigt am fötalen Ende auf dem Durchschnitt die Wand der einen Arterie verdickt und das Lumen verengt.

Mikroskopischer Befund: Im fötalen Antheil schliesst die eine Arterie in ihrem Lumen ein lockeres Blutgerinnsel ein. In ihrer Wand finden wir jene Schicht, welche sich bei Elasticafärbung als Intima erweist, beträchtlich verbreitert, ihre Spindelzellen auseinander gedrängt, so dass ein weitmaschiges Netzwerk entsteht, welches polyn. Leukocyten und zahlreiche einkernige Rundzellen, sowie ungefärbt bleibende nekrotische Zellkerne einschliesst und in dessen Maschen sich da und dort ein feinkörniger, mit Eosin roth gefärbter Detritus findet. An der Grenze gegen die Media findet sich ein kleiner runder, von polyn. Leukocyten, nekrotischen Zellkernen und Gewebsdetritus gebildeter Herd.

Die als Media zu bezeichnende Schicht grenzt sich gegen die Intima stellenweise durch ein schmales, homogenes, mit Eosin roth gefärbtes streifiges Gewebe ab (nekrotische Muskelbündel), stellenweise gehen beide Schichten unscharf ineinander über. Die Media ist im Allgemeinen gleichfalls verbreitert und zeigt eine sehr beträchtliche diffuse, die Muskelbündel weit auseinanderdrängende Infiltration mit polyn. Leukocyten, die im Allgemeinen wohl färbbar, stellenweise jedoch in Zerfall begriffen sind.

Die Sulze in der Umgebung des Gefässes zeigt namentlich dort, wo die beiden Nabelarterien nahe bei einander liegen, sehr beträchtliche Infiltrationen, und zwar finden sich hier allenthalben Züge und Nester meist polynucleärer, doch nicht so spärlich auch einkerniger Leukocyten, von welchen viele nicht mehr färbbar sind. Dieses Infiltrat erstreckt sich an einer Stelle auch in die äusserste Schicht der Media der 2. Arterie, während diese sonst ebenso wie die Vene keine Veränderung aufweist.

Bei electiver Färbung der elastischen Fasern zeigen dieselben keine wesentlichen Veränderungen; sie sind ebenso wie das Stroma der Intima und Media weit aus einander gedrängt und betheiligen sich an der Bildung des erwähnten weitmaschigen Netzwerks. Auch an der Basis des beschriebenen Herdes an der Grenze zwischen Intima und Media sind noch die elastischen Lamellen der Grenzmembran zu verfolgen,

Digitized by Google

so dass sich der Herd als in der Intima gelegen erweist. Nirgends ist an den elastischen Fasern eine Auffaserung oder sonst ein Degenerationszeichen nachweisbar. Gegen die Placenta hin verlieren sich diese Veränderungen allmählich. Ca. 6 cm vom Nabel betrifft die Veränderung der Arterie nur mehr ein Drittel der Peripherie. In der Mitte ist nur die Peripherie der Gefässwand in filtrirt, während am placentaren Ende nur eine Stelle der die eine Arterie umgebenden Sulze zellreicher erscheint.

XIV. H. Johanna, 19 Jahre, I para, aufgen. am 4. 8. 01. Pat. war früher gesund. Den Ausschlag, an dem sie jetzt leidet, bemerkt sie seit Anfang Mai. Sie giebt an, von dem Vater des Kindes inficirt zu sein, da sie keinen anderen Verkehr gehabt habe.

Am 4. 8. Geburt eines todten, nicht macerirten Kindes (M. 1700, 40). Pat. hatte zur Zeit der Geburt nässende Papeln an den Labien und breite Condylome ad anum. Ausserdem zeigte sich eine ziemlich grossfleckige Roseola syphilitica. Obductionsbefund des Kindes ergiebt keine sicheren Anhaltspunkte. Von der Nabelschnur wurde ein ca. 4 cm langes Stück vom fötalen und ein etwas kleineres Stück vom placentaren Ende aufgehoben. Makroskopisch fällt auf, dass das fötale Ende bedeutend dicker erscheint und diese Verdickung durch eine Verbreiterung der Gefässwandungen bedingt ist. Ausserdem erscheint die Vene einige Centimeter vom Fötus entfernt, bedeutend erweitert, doch zeigt sich das Lumen der Vene überall erhalten.

Mikroskopischer Befund: Das fötale Ende der Nabelschnur zeigt beträchtliche Veränderungen an den Gefässen, die an den Arterien und der Vene die gleichen sind und daher gemeinsam beschrieben werden können. Das Gefässlumen ist ausgefüllt von einem lockeren Fibrinnetz, in dessen weiten Maschen sich rothe Blutkörperchen und mehrkernige Leukoc. finden. Die Gefässwand ist beträchtlich verbreitert und ihre Structur durch die gleich zu beschreibenden Veränderungen grösstentheils verwischt, so dass eine Abgrenzung ihrer einzelnen Schichten nicht mehr möglich ist.

Die innerste Lage der Gefässwand stellt ein mässig breites, ziemlich homogenes Band dar, welches von relativ breiten, stellenweise wie verquollenen, hier und da polyn. Leukoc. einschliessenden Balken gebildet wird.

Die übrige Gefässwand ist etwa zu drei Vierteln ihrer Breite von überaus zahlreichen polyn. Leukoc. durchsetzt, zwischen welchen sich da und dort auch einkernige Rundzellen finden. Meist ist zwischen den Leukocyten ein weitmaschiges Netzwerk sichtbar, welches zum Theil von zarten fädigen Spangen, zum Theil von langen Spindelzellen gebildet wird. Stellenweise jedoch, namentlich wo die Leukocyten in dichten Haufen beisammen liegen, ist zwischen denselben eine Grundsubstanz nicht mehr erkennbar, so dass das Bild kleiner Abscesschen zu Stande kommt. An anderen Stellen, so namentlich in der Peripherie dieses Antheils der Gefässwand, finden sich Herde, in welchen die Zellkerne nur zum geringsten Theile oder garnicht mehr färbbar sind, so dass diese Herde von mit Eosin roth gefärbten Schollen und körnigem Detritus gebildet werden und nur ab und zu noch gut färbbare polyn. Leukoc. einschliessen. Der periphere Antheil der Gefässwand wird von einer schmalen Zone kernloser, gleichmässig rothgefärbter Bündel gebildet. Bei electiver Färbung auf Elastica erkennt man, dass

Digitized by Google

diese oben erwähnte Schichte der Gefässwand offenbar die Musculatur der Media darstellt, indem sie sich durch ein ziemlich deutlich entwickeltes und relativ noch gut färbbares, aus mehreren Lamellen elastischer Fasern zusammengesetztes Band von dem übrigen Antheil der Gefässwand, der wohl als beträchtlich verbreiterte Intima anzusprechen ist, deutlich abgrenzt. Dieses Band ist, entsprechend den normalen Verhältnissen, namentlich an der Vene gut ausgebildet. Bei der Arterie finden sich auch innerhalb der als Intima angesprochenen, die beschriebenen Veränderungen aufweisenden Schichte der Gefässwand zwischen den pol. Leuk. allenthalben reichlich gut färbbare elastische Fäserchen. Bei der Vene sind, gleichfalls entsprechend den normalen Verhältnissen, in der Intima diese elastischen Fäserchen nicht zu finden. Ebenso erweisen sich bei Gieson-Färbung in der Intima der Arterien die beschriebenen langen Spindelzellen als Muskelfasern.

Bei Fibrinfärbung zeigt sich, dass die homogenen scholligen Balken in den innersten Antheilen der Gefässwand (Gerinnsel) sowie das fädige Netzwerk in der Intima von Fibrin gebildet werden.

In der Umgebung der Gefässe finden sich in den Maschen der Sulze stellenweise kleine Züge von pol. Leuk. Die Sulze selbst herdweise, namentlich in der Peripherie der Nabelschnur, aufgelockert, ihre Kerne grossentheils nicht färbbar, doch ab und zu innerhalb derselben gut färbbare Leukocyten erkennbar.

Im placentaren Antheil die Nabelgefässe ohne jegliche Veränderung und gut färbbar. Auch die Kerne der Sulze allenthalben gut erhalten.

XV. Valeska W., 25 Jahre; I p., aufgenommen am 8. 11. 1902. Bis zum April war Patientin gesund. In diesem Monat trat ein specifisches Exanthem auf, das an der Hautklinik behandelt wurde. Sie gebar am 9. 11. ein todtes, leicht macerirtes Kind (M. 1150, 37). Obductionsbefund negativ.

An der Placenta reichlich Infarcte. An der Nabelschnur makroskopisch nichts Abnormes.

Mikroskopischer Befund: Im placentaren Antheil ist an der einen Arterie die Intima etwas verbreitert und kernreicher. Die Muscularis enthält fast in der ganzen Circumferenz des Gefässes in ihren innern und mittleren Schichten zwischen den auseinander gedrängten Muskelbündeln, die auch verschmälert erscheinen, sehr reichlich polynucleäre Leukocyten, deren Kerne gut färbbar sind. In den peripheren Lagen der Muscularis sind die Muskelbündel mehr homogen, ihre Kerne nicht färbbar und ist daselbst eine etwa $^3/_4$ des Gefässes umschliessende, ungleich breite Kalkplatte eingelagert. An den Rändern derselben ist das angrenzende Gewebe der Gefässwand diffus roth gefärbt, körnig, structurlos; besonders deutlich sieht man das an den beiden Enden dieser Kalkplatte, wo dieselbe bereits beträchtlich verschmälert ist. Hier grenzt an das spitz zulaufende Ende eine Zone völlig structurlosen, wie körnig zerfallenen und mit Eosin gleichmässig roth gefärbten Gewebes an, innerhalb dessen bei starker Vergrösserung noch röthlich gefärbte Schollen, anscheinend nekrotischen Zellen entsprechend, erkennbar sind. In der zweiten Arterie ist die Intima und der grösste Theil der Muscularis ohne Veränderung; nur in den peripheren Lagen derselben, etwa im halben Umkreis des Gefässes, ist die Structur der Muscularis nicht mehr erkennbar, die Gefässwand diffus roth gefärbt, wie verwaschen,

Digitized by Google

und lässt blassblau gefärbte Körnchen und Flecken erkennen, die offenbar schlecht, oder gar nicht mehr färbbaren Zellanhäufungen entsprechen. Die Venenwand ist im Allgemeinen schlecht färbbar und lässt wenig Structur mehr erkennen. In einem Theil ihrer Wand, in den äusseren Schichten der Muscularis, finden sich kleine Zellanhäufungen, die nur blass färbbar sind und offenbar von mehrkernigen Leukocyten gebildet werden. An einer Stelle findet sich in der äussersten Peripherie des Gefässes ein langgestreckter Herd von grobkörnigem Gefüge, in dem unregelmässig geformte Körnchen erkennbar sind.

Bei nativer Untersuchung der Nabelschnur zeigt sich, dass die früher bei Beschreibung der einen Arterie erwähnte Kalkplatte aus lebhaft glänzenden, unregelmässig begrenzten scholligen Gebilden besteht, und dass ebensolche Einlagerungen sich in der Vene in dem oben beschriebenen länglichen Herde finden. Bei Zusatz von verdünnter Salzsäure lösen sich dieselben unter Entwicklung von Gasblasen auf. Bei nachfolgender Färbung findet sich an Stelle der Kalkplatte ein structurloses, wie nekrotisches Gewebe, in dem stellenweise Lücken und Spalten, den aufgelösten Kalkeinlagerungen entsprechend, sichtbar sind. Mithin handelt es sich um Ablagerungen von kohlensaurem Kalk im nekrotischen Gewebe.

Schnitte durch die Mitte der Nabelschnur zeigen eine viel bessere Färbbarkeit. Daselbst ist die Arterienwand sehr wesentlich verbreitert und gleichmässig durchsetzt von überaus zahlreichen polynucleären Leukocyten, die hier so dicht angeordnet sind, dass die Muskelfasern kaum mehr zu erkennen sind. Die peripheren Antheile der Muscularis sind nicht färbbar, wie nekrotisch. Verkalkungen fehlen. An der zweiten Arterie enthält die Muscularis ebenfalls zahlreiche polynucleäre Leukocyten, doch in geringerem Maasse als eben beschrieben, so dass die Muskelbündel sehr gut sichtbar sind. An der Vene ist die Infiltration der Wand, etwa die halbe Circumferenz einnehmend, sehr hochgradig, so dass auch hier stellenweise die Structur der Wand kaum mehr erkennbar ist.

Im Fötalantheil entsprechen die Veränderungen den eben beschriebenen, doch sind daselbst sämmtliche Gefässe in geringem Grade afficirt; an den Arterien betrifft die Infiltration nur die halbe Peripherie des Gefässes, und zwar nur die mittleren Lagen der Muscularis, ohne besonders hochgradig zu sein. Dasselbe gilt von der Vene, wo die Infiltration etwa einen $^1/_3$ der Peripherie einnehmenden Sector betrifft, während die 2. Nabelarterie fast vollkommen unverändert ist und nur ab und zu zwischen den Muskelbündeln schmale Züge polynucleärer Leukocyten enthält.

XVI. Anna Br., 21 J., II p., aufgenommen am 19. 6. 01. Pat. giebt an, nie krank gewesen zu sein; sie hat beide Kinder von demselben Mann. Im vorigen Jahre gebar sie ein macerirtes Kind. Am 19. 6. Geburt eines todten nicht macerirten Kindes (M. 3150, 50).

Die Obduction des Kindes ergab vergrösserte Milz und Leber, sowie ausgesprochene Osteochondritis syphilitica.

Nabelschnur ohne Veränderung.

XVII. M. Ursula, 23 Jahre, I para, aufgen. am 20. 7. 01. Anamnestisch nichts auf Lues Verdächtiges. Am 22. 7. Geburt eines macerirten Kindes (K., 2000, 40).

Section ergab vergrösserte Leber und Milz; Knorpelknochengrenzen

Digitized by Google

an einem Femur verwischt; doch keine deutliche Osteochondritis. An der Nabelschnur zeigen sich bei der histologischen Untersuchung die Arterienwände verdickt und zwar betrifft diese Verdickung die Intima, deren Musculatur und Bindegewebe deutlich vermehrt erscheinen.

XVIII. S. Pauline, 27 Jahre, IV para, aufgen. am 21. 7. 01. Pat. war vor 7 Jahren mit Syph. an der ersten Abth. in Behandlung und hat kurz nach der damaligen Behandlung abortirt und in den Jahren 1898 und 1899 macerirte Kinder geboren. Am 21. 7. gebar sie wiederum ein macerirtes Kind (M., 1900, 40). Temperatur vor der Geburt 38,2.

Sectionsbefund: in den inneren Organen des Kindes nichts auf Lues Hinweisendes, dagegen osteochondritis syphilitica.

An der Nabelschnur nichts Abnormes.

XIX. St. Anna, 19 Jahre, I para, aufgen. am 13. 7. 01. Lues negirt. Am 13. 7. Geburt eines mac. Kindes. Section ergab vergrösserte Milz und Leber, dagegen keine deutliche Osteochondritis.

An der Nabelschnur nichts Abnormes.

XX. B., Elisabeth, 23 Jahre, II para, aufgen. am 27. 9. 01.

Pat. giebt an, stets gesund gewesen zu sein. Sie gebar im Vorjahre ebenfalls ein macerirtes Kind; am 27. 9. Geburt eines macerirten Kindes (M., 1200, 32).

Die Section ergab Osteochondritis syphilitica. Nabelschnur auffallend kurz. An der Placenta zahlreiche Infarcte.

Bei der histologischen Untersuchung der Nabelschnur finden sich beide Arterienwände bedeutend verdickt und zwar betrifft die Verdickung ausschliesslich die Intima.

XXI. T. Therese, 25 Jahre, I para, aufgen. am 29. 9. 01. Vor 4 Jahren litt sie an einem Ausschlag und machte deshalb eine Injectionscur durch. Am 30. 9. gebar sie ein macerirtes Kind (K., 1950, 38).

Section des Kindes ergab: Innere Organe ausser vergrösserter Milz nichts auf Lues Verdächtiges. dagegen Osteochondr. syph.

An der Nabelschnur nichts Abnormes.

XXII. S. Johanna, 20 Jahre, I para, aufgen. am 15. 10. Bei der Anfnahme besteht am rechten grossen Labium ein indurirtes Geschwür.

Sie gebar am 15. 10. ein gesundes Kind (M., 2800, 50). Nabelstrang ergiebt normale Verhältnisse.

XXIII. F. Anna, 30 Jahre, aufgen. am 5. 11. Wegen Schwachsinn Daten aus der Vergangenheit nicht zu erheben. Sie gebar am 5. 11. ein todtes Kind mit Zeichen beginnender Maceration.

Section ergab Vergrösserung von Milz und Leber. Knorpelknochengrenzen verwischt, doch zeigt sich nicht das typische Bild der Osteochondritis. Bei der histologischen Untersuchung der Nabelschnur zeigt sich die Intima auffallend verbreitert. Sonst normale Verhältnisse.

XXIV. N. Marie, 26 Jahre, I para, aufgen. am 16. 9. Pat. wurde vor 5 Tagen auf die erste syph. Abth. aufgenommen. Sie bemerkt den jetzigen Ausschlag seit 3 Monaten; sie glaubt vor ca. 5 Monaten (nicht von dem Vater des zu erwartenden Kindes) inficirt zu sein. Sie zeigt gegenwärtig ausgebreitete Roseola syphilitica, Psoriasis palmaris et plantaris. Sie gebar am 16. 9. ein gesundes Kind (K., 2700, 45).

An der Nabelschnur keine Veränderung.

Digitized by Google

XXV. H. Katharina, 18 Jahre, I para, aufgen. am 18. 9. 01. Pat. zeigt bei der Aufnahme alle Zeichen der secundären Lues (Roseola, Papeln ad genit. et anum). Ueber die Zeit der Infection sind keine Angaben zu erzielen. Sie gebar am 18. 9. ein anscheinend gesundes Kind (M., 2100, 40). Placenta zeigt reichlich Infarcte; Nabelschnur normal.

XXVI. S. Marie, 27 Jahre, II para, aufgen. am 8. 11. Vor 11 Jahren gebar sie ein gesundes Kind.

Im December und Januar bemerkte sie einen Ausschlag am ganzen Körper, gegen welchen ihr Einreibungen empfohlen wurden. Der Vater des zu erwartenden Kindes war im Wiedener Krankenhause mit Syphilis in Behandlung. Sie gebar am 8. 11. ein macerirtes Kind (K., 1300, 40). Section ergab keine sicheren Anhaltspunkte. Nabelschnur unverändert.

XXVII. H., Johanna, 23 Jahre, I para, aufgen. am 23. 11. Vor 5 Wochen bemerkte Pat. zum ersten Male ihren jetzt bestehenden Ausschlag; die Infection kann nur von dem Vater des zu erwartenden Kindes herrühren. Sie gebar am 23. 11. ein macerirtes Kind (M., 1000, 33).

An der Nabelschnur nichts Abnormes.

XXVIII. Anna St., VIII para, aufgenommen am 9. 11. 02. Unter sieben Entbindungen hat sie dreimal macerirte Kinder, ein frühgeborenes und drei reife Kinder zur Welt gebracht. Ueber Lues nichts zu erörtern. Sie gebar am 10. 11. ein macerirtes Kind. Die Section des Kindes ergab nicht mit Sicherheit Lues (Milz und Leber vergrössert, Knorpelknochengrenzen verwischt).

An der Nabelschnur ausser Maceration keine Veränderuug.

XXIX. Rosa H., 25 J., I para, aufgenommen am 18. 3. 02. Seit Juli 1899 hat Pat. wiederholt specifische Ausschläge überstanden. Zur Zeit der Entbindung bestanden Papeln ad Genitale. Sie gebar am 18. 3. ein anscheinend gesundes Kind (K. 3200, 52).

In der Placenta reichlich Infarcte. An der Nabelschnur nichts Abnormes.

XXX. Hermine H., 33 J., II para, aufgenommen am 20. 3. Sie ist im Jahre 1887 wegen Lues in Behandlung gestanden. Seither keine Recidive. Sie gebar am 21. 3. ein frühreifes Kind (K. 1900, 43). Das Kind zeigte Psoriasis palmaris et plantaris.

An der Nabelschnur nichts Abnormes.

XXXI. Mathilde St., 23 J., I p., aufgenommen am 18. 3. 02. Vor 4 Jahren mit Lues an der Hautklinik in Behandlung. Sie gebar am 19. 3. ein frühreifes Kind (M. 2000, 43). Das Kind zeigte am ganzen Körper Pemphigus syphiliticus. Es starb am nächsten Tage. Section ergab ausgesprochene luetische Veränderung der inneren Organe; keine Osteochondritis.

An Placenta und Nabelschnur nichts Abnormes.

XXXII. Karoline F., 25 J., I para, aufgenommen am 4. 4. 02. In der Anamnese nichts auf Lues Verdächtiges. Sie gebar am 4. 4. ein todtes Kind (M. 2000, 40). Die Section ergab ausgesprochene Osteochondritis.

Placenta zeigt reichlich Infarcte. An der Nabelschnur ausser Verbreiterung der Intima keine Veränderung.

XXXIII. Marie M., 27 J., III para, aufgenommen am 21. 4. 02. Anamnese ergiebt nichts auf Lues Verdächtiges. Sie gebar am 30. 4.

Digitized by Google

ein reifes Kind (M. 3700, 53). Das Kind war am ganzen Körper mit Pemphigus syphiliticus bedeckt.

In der Placenta zahlreiche Infarcte. An der Nabelschnur nichts Abnormes.

XXXIV. Leopoldine B., 23 J., I para, aufgenommen am 7. 7. 02. Pat. will stets gesund gewesen sein. Am 8. 7. gebar sie ein reifes Kind (K. 3000, 50). Das Kind zeigte Pemphigus syphiliticus.

An der Nabelschnur nichts Abnormes.

XXXV. Agnes Kr., 26 J., II p., aufgenommen am 11. 11. 1902. Patientin ist seit 2 Monaten wegen Lues an der II. syphilitischen Abtheilung in Behandlung.

I p. 1900. Das Kind war gesund.

II p. 11. November 1902. Das Kind (K. 3100, 50) war bei der Geburt gesund, erkrankte aber nach 5 Tagen an Pemphigus syphiliticus. An der Placenta einige hellergrosse Infarcte. An der Nabelschnur nichts Abnormes.

Ueberblicken wir die oben beschriebenen 35 Fälle, so finden wir in 31 Fällen die Syphilis der Mutter oder des Kindes entweder klinisch durch die Beobachtung charakteristischer Symptome, oder anatomisch durch die Section des Kindes erwiesen. In 4 Fällen (17, 19, 23, 28) machten anamnestische Daten oder Sectionsbefund die Syphilis in hohem Grade wahrscheinlich, doch liess sich ganz Sicheres nicht feststellen.

In 15 von diesen Fällen (1—15) finden sich nun in der Nabelschnur Veränderungen, die ihrer Stärke nach wohl von Fall zu Fall wechseln, jedoch ihrem Wesen nach, wie die histologische Untersuchung zeigt, gleichartig sind. In einer Reihe von Fällen (1—7) ist die Muscularis der Nabelgefässe aufgelockert, wie serös durchtränkt, in den hierdurch entstandenen Lücken zwischen den Muskelbündeln finden sich mehr oder minder reichlich polynucleäre Leukocyten. In einzelnen Fällen (3—6) führt diese Veränderung zu einer Verbreiterung der Gefässwand. Derselbe Befund ergiebt sich auch in der die Gefässe umgebenden Sulze und zwar in verschiedenem Grade; in Fall 7 erscheint sie mehr afficirt als die Gefässwand.

In Fall 8—15 ist die Anhäufung von polynucleären Leukocyten, zu welchen sich auch einkernige Rundzellen gesellen, besonders dicht. Die Muskelbündel der Gefässwand werden durch die umfangreichen Infiltrate auseinander gedrängt und beträchtlich verschmälert, so dass sie oft nur ein zartes Maschenwerk zu bilden scheinen; bisweilen sind sie auch nekrotisch. Die Zellkerne innerhalb der Infiltrate sind oft in Zerfall begriffen, schlecht färbbar oder herdweise auch ganz nekrotisch. In Fall 13 und 14 kamen

Digitized by Google

innerhalb der Gefässwand abscessähnliche Bildungen zur Beobachtung, ferner in Fall 14 Ausscheidung von Fibrin in der Intima und einem Theile der Media, endlich in Fall 15 Verkalkung in den äusseren Schichten der Media.

Die elastische Substanz zeigt in allen Fällen ein der Norm entsprechendes Verhalten.

Die beschriebenen Veränderungen betreffen die einzelnen Schichten der Gefässwand in verschiedener Weise, indem bald die Intima, bald die Media mehr afficirt erscheint. Am häufigsten sind die äussersten Theile der Media sowie die angrenzende Sulze ergriffen; diese war auch in jenen Fällen nicht frei, in denen die Intima die hauptsächlichsten Veränderungen aufwies. In Fall 8, 9 und 10 war die Intima vollkommen unverändert. Die stärksten Veränderungen, wie sie sich im Fall 13 und 14 finden, haben ihren Sitz in der Intima.

Der Process fand sich nie gleichmässig über die ganze Nabelschnur ausgebreitet. Nur in einzelnen Fällen (3, 4, 5, 15) war die Erkrankung im ganzen Verlauf der Nabelschnur anzutreffen, doch nicht in derselben Intensität. Im Allgemeinen ist der fötale Antheil der am meisten und vorzugsweise afficirte, und gerade die schwersten Veränderungen finden sich in diesem Antheil bei gleichzeitigem Freibleiben des placentaren Endes. Auch die Fälle mit mehr diffuser Ausbreitung des Processes zeigen mit einer Ausnahme (Fall 15) am fötalen Ende denselben am stärksten entwickelt. Ein vollkommenes Freibleiben des fötalen Endes bei gleichzeitiger (allerdings nicht sehr hochgradiger) Erkrankung des placentaren fand sich dreimal (7, 8, 10).

Auch die Betheiligung der einzelnen Gefässe ist nicht in allen Fällen dieselbe. Sechsmal (3—6, 14, 15) waren alle Gefässe ergriffen, ebenso oft die Vene allein, zweimal (1, 12) die Vene und eine Arterie und einmal (13) nur eine Arterie. Auffallend war die sprungweise wechselnde Betheiligung im Fall 12, wo im fötalen Antheil die eine Arterie, gegen die Placenta hin die Vene am stärksten verändert war, während in derselben Schnitthöhe die anderen Gefässe nahezu normal erschienen.

Bevor ich zur Deutung dieser Befunde übergehe, müssen einige Worte über die Verhältnisse eingefügt werden, welche durch Maceration bedingt sind. Am wichtigsten sind diesbezüglich die Veränderungen der Muskulatur und der Verlust der Kernfärbbarkeit, wodurch nekroseähnliche Bilder vorgetäuscht werden.

Digitized by Google

Wenn andere Zeichen vorgeschrittener Maceration, wie Ablösung des Amnion, Verlust der Färbbarkeit der Kerne in demselben sowie in der Sulze, vorhanden sind wie in den Fällen 7—10 und 15, so wird man auch die Veränderung der Muskulatur auf Rechnung der Maceration setzen. Schwerer kann die Entscheidung werden, wenn die oben erwähnten Zeichen der Maceration fehlen. In solchen Fällen sind nekrotische Herde als vital entstanden zu erklären, wenn das umgebende Gewebe gut färbbar ist, wie wir das in Fall 12—14 bemerken, während wir uns für Fall 11 nicht mit Sicherheit entscheiden können. Endlich wäre noch zu bemerken, dass durch postmortale Durchtränkung auch die als Oedeme zu deutenden Veränderungen vorgetäuscht werden könnten, welche in Fall 1—6, die aber sämmtlich lebensfrisch zur Beobachtung kamen, beschrieben wurden.

Versuchen wir nun die beschriebenen Veränderungen der Nabelgefässe anatomisch zu deuten, so handelt es sich durchwegs um exsudativ entzündliche Vorgänge: Oedematöse Durchtränkung der Gefässwand, Emigration von polynucleären Leukocyten, in einem Falle um Fibrinausscheidung ins Gewebe, in zwei Fällen um abscessähnliche Bildungen in der Gefässwand. Bisweilen kommt es zu Nekrosen, in welche in einem Falle Kalkablagerung erfolgte. Diese Veränderungen würden somit einer Arteriitis bezw. Phlebitis entsprechen, wobei wir als bemerkenswerth den Befund in Fall 15 (Verkalkung in der Muscularis) hervorheben müssen, der unserer sonstigen Erfahrung nach bei derartigen Gefässerkrankungen ungewöhnlich ist.

Die hier geschilderte entzündliche Erkrankung hat an sich nichts Specifisches oder Charakteristisches, sie entspricht vollkommen jenen Veränderungen, wie sie durch die verschiedensten Entzündungserreger hervorgerufen werden können.

Fragen wir uns nun nach der Aetiologie der Veränderungen in unseren Fällen, so müssen wir sagen, dass für die Annahme irgend eines der sonstigen Erreger exsudativer Entzündungen jeder Anhaltspunkt fehlt. Die Frauen, sowie die neugeborenen Kinder standen alle in klinischer Beobachtung, die Anamnese wurde sorgfältig erhoben, die todtgeborenen oder nach kurzer Zeit verstorbenen Kinder wurden obducirt, und niemals ergab sich für die Annahme einer

Digitized by Google

derartigen Erkrankung irgend eine Berechtigung. Ausserdem wurde in den am stärksten afficirten Gefässen auch nach Bakterien gesucht, doch war die Untersuchung, wie zu erwarten war, stets negativ. Als einziges allen diesen Fällen gemeinsames Moment wäre nur die ererbte Lues anzusprechen und es fragt sich nun, ob unsere anderweitigen pathologisch-anatomischen Erfahrungen gestatten, die Lues als Aetiologie dieser Veränderungen aufzufassen.

Betrachten wir die bei acquirirter Lues an den Gefässen auftretenden Erkrankungen, so unterscheidet sich dieselbe durchgreifend von den hier geschilderten, indem es sich bei ersterer stets um productive und nicht um exsudativ entzündliche Vorgänge handelt. Auch die Veränderungen der kleinen Gefässe innerhalb oder in der Umgebung der Manifestationen der erworbenen Lues (Ulcus, Papel) sind bekanntlich von den hier beschriebenen vollständig verschieden; wir finden bei diesen, ebenso wie im allgemeinen bei luetischen Veränderungen überhaupt ausschliesslich kleinzellige Infiltration und niemals Anhäufungen von polynucleären Leukocyten.

Für unsere Fälle sind aber nicht so sehr die Veränderungen der acquirirten als der hereditären Lues zum Vergleich heranzuziehen. Leider aber sind letztere nur wenig gekannt, was bei der Seltenheit verwerthbaren, histologischer Untersuchung zugänglichen Materials leicht begreiflich ist.

Was zunächst die Gefässveränderungen bei hereditärer Lues anlangt, so sind diese nach Mracek (13) sehr selten und als einwandsfreie Fälle können nur die von Chiari (14) und Schütz (15) beschriebenen gelten. In diesen handelt es sich um productive Veränderungen nach Art der bei erworbener Syphilis beobachteten. Hingegen ergaben sich gewisse Analogien zu den oben mitgetheilten Befunden an der Nabelschnur in einigen in der Literatur vorliegenden Beschreibungen. So berichtet Mracek (13) über zwei Fälle von acuter Myocarditis auf luetischer Grundlage. Er findet ödematöse Durchtränkung des Herzmuskels, Emigration von Leukcoyten, sowie Nekrose der Muskelfasern. In wieweit das sogenannte miliare Gumma der Leber einen ähnlichen Befund darbietet, ist uns mangels eigener Erfahrung, und da uns genaue histologische Beschreibungen nicht zugänglich waren, nicht bekannt. Dagegen steht die Veränderung der Lunge bei hereditärer Lues (sogenannte Pneumonia alba) in einer gewissen Ana-

Digitized by Google

logie zu den obigen Befunden, da bei derselben neben der Wucherung des Bindegewebes, Verdickung der Alveolarwand etc. exsudativ entzündliche Vorgänge (reichliche Emigration von Leukocyten, Desquamation des Alveolarepithels etc.) eine grosse Rolle spielen.

Erwähnenswerth ist in diesem Zusammenhang auch ein Fall, den ich zu untersuchen Gelegenheit hatte, und der von anderer Seite ausführlicher mitgetheilt wird, in welchem sich in der Lunge eines hereditär luetischen Kindes ein kleines gummaähnliches Gebilde fand, in welchem central Nekrosen und peripher ein junges Granulationsgewebe entwickelt waren und in welchem sich gleichfalls reichlich polynucleäre Leukocyten fanden.

Schliesslich wäre noch zu erwähnen — wenn auch in losem Zusammenhang zu diesen Ausführungen, — dass bei hereditärer Lues sehr häufig eine Erkrankung der Haut von exsudativ entzündlichem Charakter auftritt, nämlich der Pemphigus syphiliticus. Ueber die mehrfach beschriebenen Abscesse der Thymus stehen mir histologische Befunde nicht zur Verfügung.

Wir sehen mithin, dass die bisher vorliegenden, wenn auch spärlichen histologischen Befunde zumindest der Annahme nicht widersprechen, dass die früher beschriebenen Veränderungen Folgen der hereditären Lues sind, obwohl wir analoge bei der erworbenen nicht antreffen. Der Zusammenhang zwischen diesen Erkrankungen mit der Syphilis ist hingegen durch die klinischen Befunde wahrscheinlich gemacht. Denn einerseits finden wir in der Krankengeschichte der Mutter bezw. des Kindes stets Lues verzeichnet, andererseits konnten wir bei speciell darauf gerichteten Untersuchungen in nicht luetischen Fällen derartige Veränderungen an der Nabelschnur niemals nachweisen. Denn da die geschilderten Vorgänge, wie schon früher erwähnt, vom pathologisch-anatomischen Standpunkt aus nichts Specifisches an sich tragen, musste daran gedacht werden, ob sich dieselben nicht auch unter dem Einfluss entzündlicher oder anderer Erkrankungen der Mutter oder des Kindes ausbilden könnten.

Ich habe nun, soweit mir Material zur Verfügung stand, entsprechende Fälle untersucht. Zunächst möchte ich daran erinnern, dass ich gelegentlich der Untersuchungen über die normalen Verhältnisse der Nabelgefässe an 100 Nabelschnüre untersucht habe und in diesen niemals entzündliche Veränderungen vorfand.

Digitized by Google

Es kamen sodann verschiedene Fälle von Infectionskrankheiten, und zwar 4 Fälle von Pneumonie, 2 Fälle von Typhus, 3 Fälle von Tuberculose, 1 Fall von Rheumatismus, sowie 4 weitere Fälle zur Untersuchung, in denen die Mutter vor oder während der Geburt Temperatursteigerung zeigte; in allen diesen Fällen war der Befund negativ.

Ein besonderes Augenmerk wurde auch der Nephritis zugewandt, weil dabei die Veränderungen an der Placenta nach manchen Forschern mit denen bei Lues identisch sein sollten. Doch auch in 10 Fällen von Nephritis fehlten Veränderungen, trotzdem die Placenta reichliche Infarcte zeigte. Auch andere Autoren[1]) haben entzündliche Vorgänge an den Nabelgefässen nur bei Lues beobachtet.

Wir kommen daher zu dem Schlusse, dass die beschriebenen Veränderungen bisher nur bei Lues beobachtet wurden, sodass wir, solange keine gegentheiligen Beobachtungen vorliegen, mit einem gewissen Grade von Wahrscheinlichkeit erklären können, dass diese Befunde für Lues pathognostisch sind.

Ich will nun auf eine Veränderung zurückkommen die ich bei der Untersuchung meiner Fälle mehrfach antraf, jedoch bei der bisherigen Besprechung gänzlich unberührt liess, ich meine die Verbreiterung der Intima, wie ich sie in Fall 2, 6, 15, 17, 20, 23 ausdrücklich erwähnte. Ich muss nun daran erinnern, dass ich gelegentlich der Klarlegung der normalen Verhältnisse hervorhob, dass die Breite der Intima grossen Schwankungen unterliegt, und dass auch das Verhältniss zwischen Muskulatur und Bindegewebe nicht immer constant ist. Es ist deshalb schwer zu sagen, wo das Pathologische beginnt, wenn auch Veränderungen wie sie im Fall 2, 6 und 20 bestehen, kaum als normal be-

1) Der von Ruge beschriebene Fall einer subamniotischen Eiterung, die von der Placenta auf den Nabelstrang übergriff, gehört nicht hierher; auch blieben in diesem Fall die Gefässe frei. Ich muss noch den Fall erwähnen, den Ahlfeld (16) in der Leipziger gynäkol. Gesellschaft demonstrirte. Es waren über die Nabelschnur nach Art einer miliaren Tuberculose Knötchen ausgebreitet, die unter dem Amnion lagen und aus mehrkernigen Leuc. bestanden, die in der Mitte Neigung zum Zerfall zeigten: die Gefässe waren nicht betheiligt. Leopold und Hennig hielten den Fall für Lues und ich möchte ihnen beistimmen, da ausser dem Mangel der Gefässbetheiligung der histologische Befund den meinen ähnelt.

Digitized by Google

zeichnet werden können. Es ist sicher möglich, dass derartige Intimawucherungen durch Lues hervorgerufen werden können, da sie ganz dem Charakter der Lues entsprechen, und auch von Mracek an den kleinen Arterien des Herzens ähnliche Wucherungen gefunden wurden. Doch eben so sicher ist es, dass sie auch sonst aus vorläufig unbekannten Gründen zur Beobachtung kommen und dann mit Syphilis nichts zu thun haben. So sah ich eine starke Verbreiterung der Intima in einem Fall von Placenta praevia, wo die Section des asphyktisch abgestorbenen Kindes auch nicht den geringsten Anhaltspunkt für Syphilis bot. Dass derartige Intimawucherungen auch unter anderen Umständen vorkommen, darauf weist ja der Umstand hin, dass in den ersten Tagen nach der Geburt eine Verbreiterung der Intima im Bereich des sogenannten Nabelkreislaufes nach Thoma (17) die Regel ist. Ich möchte übrigens darauf hinweisen, dass bei macerirten Kindern durch die Durchtränkung der Muskulatur leicht eine Intimaverdickung vorgetäuscht wird und in diesen Fällen die Giesonsche Färbung zur Klärung des Sachverhaltes beigezogen werden muss.

Wir werden also der Intimaverdickung keine weitere Bedeutung für die Lues der Nabelschnur beimessen, und nur die zuerst besprochenen Erscheinungen in Betracht ziehen.

Dass diese Veränderungen nicht in allen Fällen von Lues beobachtet werden, wird niemanden wundern. Es giebt ja kein Symptom, das allen Fällen von hereditärer Lues gemeinsam wäre, und auch die scheinbar constante Knochensyphilis findet sich nur in 70 pCt. aller Fälle. Ob die Erkrankung der Nabelgefässe mehr bei vom Vater oder der Mutter ererbter Syphilis vorkommt — eine Frage, der Oedmanson und Zilles Wichtigkeit beimessen —, scheint mir ganz belanglos; ist doch nach neueren Forschungen die paterne Uebertragung überhaupt zweifelhaft. Ich fand in 6 Fällen von nachgewiesener mütterlicher Lues Nabelschnurveränderungen, die in 6 ganz gleichen Fällen fehlten. Desgleichen waren in 3 Fällen hochgradige Veränderungen, wo die Mutter anscheinend niemals an Lues erkrankt war. Wie der Vater sich in den ersten 6 Fällen verhielt, konnte nicht klargelegt werden; doch scheint mir auf jeden Fall die Quelle der Infection für die Art der Erscheinungsformen schon aus allgemein theoretischen Gründen ohne Einfluss zu sein. Ausdrücklich möchte ich

Digitized by Google

auch bemerken, dass die Infarctbildung in der Placenta von der Erkrankung der Nabelschnur unabhängig ist, wie aus dem Vergleich der Befunde an der Nabelschnur mit den gleichfalls oben kurz mitgetheilten Angaben über den Placentarbefund hervorgeht.

Auf eine Bemerkung von Zilles möchte ich hier noch reflectiren. Z. behauptet, dass in gewissen Fällen die Syphilis der Mutter nur auf Placenta und Nabelschnur übergehe, nicht aber auf das Kind. Es kann für mich gar keinem Zweifel unterliegen, dass ein Kind, dessen Nabelstrang syphilitische Veränderungen aufweist als hereditär syphilitisch bezeichnet werden muss. Wenn beispielsweise in dem von mir untersuchten Falle 3 das neugeborene Kind gar keine Zeichen von Lues aufwies, so ist es doch als inficirt zu betrachten, und wird die Erkrankung früher oder später zur äusseren Erkenntniss kommen. Ich möchte da an die Worte erinnern, die Virchow (18) zur Charakterisirung der Lues congenita tarda schrieb: „Es ist sicher, dass in den inneren Theilen die Infectionsherde verborgen liegen. Ehe diese andere Theile in der Art inficiren, dass die Eruptionen sichtbar, äusserlich werden, darüber können Tage und Wochen vergehen, ja sogar Jahre". Auch in diesen Fällen bilden die Erkrankungen der Nabelgefässe solche innere Herde und können die äusseren Symptome erst in viel späterer Zeit auftreten.

Ich will nun ganz in Kürze auf die anatomischen Befunde der früheren Autoren zurückkommen und sehen, inwieweit sie mit den meinen übereinstimmen. Eine genaue Erkenntniss dieser Befunde ist leider nicht immer möglich, da histologische Beschreibungen nur selten vorliegen, und speciell die Charakterisirung der infiltrirenden Zellen vermisst wird. Ganz unklar sind mir Oedmanson's Angaben, da mir die Arbeit nur im Referat vorliegt, in dem keine histologischen Details vorgemerkt sind; v. Winckel legt das Hauptgewicht auf die Verengerungen der Gefässe, die übrigens von Ruge zum Theil bekämpft werden, und lässt sich auf histologische Erörterungen fast garnicht ein. Die Befunde von Ruge, Zilles, Hecker und Birch-Hirschfeld scheinen mit den meinen mehr oder weniger übereinzustimmen. Leopold's Fall von einseitiger Verdickung der Venenwand steht einzig da und findet auch in meinen Befunden kein Analogon.

Was die Häufigkeit der Befunde anlangt, so fand Hecker unter 7 Fällen 4 mal Veränderungen, Zilles unter ca. 28 (die

Digitized by Google

allerdings nicht sämmtlich Lues betrafen) 7 mal. Ich selbst fand unter 35 Fällen 15 mal charakteristische Veränderungen, was einem Verhältniss von 3 : 7 entsprechen würde.

Dass die Erkrankung der Nabelgefässe, wie das Oedmanson und v. Winckel annehmen, häufig die unmittelbare Ursache des Absterbens syphilitischer Kinder abgebe, scheint mir sehr zweifelhaft. Bei den Arterien möchte ich einer eventuellen Verengerung schon aus dem Grunde keine Bedeutung beimessen, weil auch normalerweise hochgradige Verengerungen zur Beobachtung gelangen, die durch die Eigendrehung der Gefässe zu Stande kommen. Auch konnte ich nie Zeichen von Rückstauung beobachten, wie sie bei derartigen Veränderungen nachweisbar sein müssten.

Fragen wir nun nach der practischen Bedeutung unserer Befunde, so müssen wir dieselben zunächst in deren diagnostischem Werth suchen. Eine Untersuchung der Nabelschnur kann in zweifelhaften Fällen mit einem hohen Grade von Wahrscheinlichkeit die Diagnose sicherstellen. Dies hat insbesondere bei anscheinend gesunden Kindern seine Wichtigkeit, da bei den bis jetzt nicht zu verwerthenden Befunden an der Placenta die Nabelschnur das einzige Organ ist, das durch seine histologische Untersuchung Anhaltspunkten geben kann. ob das Kind luetisch ist. (Natürlich sind nur positive Befunde verwerthbar!) Wie wichtig oft eine solche Feststellung sein kann, zeigen die günstigen Resultate die eine frühzeitige Behandlung syphilitischer Kinder ergiebt. [Hochsinger (19)]. Aber auch bei macerirten Kindern kann die Untersuchung der Nabelschnur bei fehlenden anderweitigen Symptomen zur Feststellung der Diagnose herangezogen werden und darnach event. eine antiluetische Behandlung der Eltern beschlossen werden. Es ist in diesen Fällen selbstverständlich nothwendig, dass sich die Untersuchung mindestens auf das fötale und placentare Ende des Stranges ausdehnt und alle 3 Gefässe geschnitten werden.

In anderer Beziehung lehren unsere Befunde, dass gerade bei syphilitischen Kindern eine exacte Unterbindung des Nabelstrangs verlangt werden muss; denn eine hochgradig veränderte Muskulatur wird nicht im Stande sein, den automatischen Gefässverschluss herzustellen. Es sei hier besonders auf die häufige Affection der Intimamuskulatur hingewiesen, die dadurch in ihrer energischen Contraction behindert werden dürfte.

Digitized by Google

Herrn Hofrath Schauta bin ich für die Ueberlassung des Materials und des Arbeitsplatzes zu innigstem Danke verpflichtet. Desgleichen danke ich an dieser Stelle Herrn Prosectur-Adjuncten Docenten Dr. C. Sternberg und Herrn Assistenten Dr. Hitschmann für die gütige Unterstützung, die sie mir bei Deutung der Befunde zu Theil werden liessen.

Literatur.

1. Oedmanson, Nord. Arch. I. Ref. Dieses Archiv. 1870.
2. Hintzen, Inaug.-Dissert. Tübingen. 1869. Ref. bei Ruge, l. c.
3. v. Winkel, Berichte und Studien I. Leipzig. 1874.
4. Birch-Hirschfeld, Archiv der Heilkunde. XVI. 1875.
5. Fränkel. E., Dieses Archiv. II.
6. Leopold, Dieses Archiv. VIII.
7. Ruge, Zeitschr. f. Geb. u. Gyn. I.
8. Zilles, Mittheilungen a. d. geburtsh. Klinik v. Säxinger. II. Tübingen. 1885.
9. Hecker, Arch. f. klin. Med. Bd. 61.
10. Hecker. Jahrb. f. Kindh. Bd. 51.
11. Birch-Hirschfeld, Lehrb. d. path. Anat. 1892.
12. Ziegler, Lehrb. d. path. Anat. 1896.
13. Mracek, Arch. f. Derm. u. Syph. 1893.
14. Chiari, Wiener med. Wochenschr. 1891. No. 17 u. 18.
15. Schütz, Prager med. Wochenschrift. 1878.
16. Ahlfeld, Dieses Archiv. XIII. S. 169.
17. Thoma, Virchow's Arch. Bd. 93.
18. Virchow, Die Geschwülste. II. S. 482.
19. Hochsinger, Münchener med. Wochenschr. 1898.

Erklärung der Abbildungen auf Tafel V.

Figur 1. Querschnitt durch den fötalen Antheil einer Arterie mit Veränderungen geringeren Grades, die vorzugsweise die Intima betreffen. (Fall IV.) Vergr. 85 : 1.

Figur 2. Querschnitt durch den fötalen Antheil einer Nabelvene mit dichten Infiltraten in den äusseren Partien der Muscularis. (Fall III.) Vergrössert 85 : 1.

Figur 3. Querschnitt einer hochgradig veränderten Arterie bei Lupenvergrösserung. (Fall XIV.) Vergr. 12 : 1.

Figur 4. Theil der Wand (a) derselben Arterie bei stärkerer Vergrösserung. b, enorm verbreitete Intima. Vergr. 85 : 1.

Figur 5. Querschnitt einer Arterie mit Verkalkung in den peripheren Lagen der Muscularis. (Fall XV.) Vergr. 48 : 1.

Digitized by Google

Aus der geburtshülflich-gynäkologischen Universitäts-Poliklinik der Königl. Charité.

Weiterer Beitrag zur Therapie der Geburt beim engen Becken.

Von

Dr. **Bruno Wolff,**
früherem Assistenten der Poliklinik.

In einem „Beitrag zur Lehre von der Wendung und Extraction beim engen Becken“ [1]) habe ich über die Entbindungen der geburtshülflichen Poliklinik der Charité berichtet, in denen bei engem Becken die Wendung ausgeführt worden ist.

Ich versuchte in jener Arbeit festzustellen, eine wie grosse Bedeutung den einzelnen Bedingungen, unter denen die Wendung bezw. die Wendung und Extraction vorgenommen wurde, für den Ausgang der Geburt zukam; dabei habe ich in Betracht gezogen, wie sich die Resultate dieser Operation 1. je nach den verschiedenen Indicationen zur Wendung, 2. je nach dem Stande der Geburt zur Zeit der Wendung, 3. je nach der Anzahl vorangegangener Geburten, 4. je nach den verschiedenen Formen und Graden des engen Beckens gestalten. —

Während das für jene Arbeit verwerthete Material die Entbindungen vom 1. April 1892 bis zum 1. April 1900 betraf, habe ich für die hier vorliegende Arbeit auch die Fälle mit berücksichtigt, welche vom 1. April 1900 bis zum 1. April 1902 vorgekommen sind.

Die Beobachtungen entstammen mithin einem zehnjährigen Zeitraum. —

1) Dieses Archiv. Bd. 62. 1901.

Digitized by Google

Die Gesammtzahl der poliklinischen Entbindungen bei engem Becken aus diesen zehn Jahren beträgt 581.

In 131 von diesen 581 Fällen habe ich selbst die Geburt geleitet. —

Die bei der Zusammenstellung des Materials befolgten Grundsätze sind in der oben erwähnten Arbeit erörtert. Daselbst habe ich auch auf die speciellen Vorzüge und Mängel der ausschliesslich poliklinischen Beobachtungen hingewiesen. —

Erwähnt sei hier, dass ich als „enge Becken" alle diejenigen angesehen habe, für die sich eine Conjugata vera von $9^3/_4$ cm und darunter ergab. Nur solche Fälle sind berücksichtigt, in denen es sich um die Geburt reifer oder nahezu reifer (mindestens 45 cm langer) Kinder handelte, mit Ausschluss der macerirten Früchte und der Missgeburten. —

Was die Beckenmaasse anbetrifft, so habe ich bei der Mittheilung einzelner Entbindungen immer nur die direct gemessenen Diameter wiedergegeben. Dagegen ist bei der statistischen Zusammenstellung ganzer Reihen von Fällen, in Uebereinstimmung mit den Arbeiten von Winter[1]), Rosenthal[2]), Ludwig und Savor[3]) sowie Krönig[4]), die Conjugata vera als Maass angeführt. —

Die Conjugata vera konnte ich allerdings nicht anders als mit Hülfe des nach Michaelis-Litzmann durchschnittlich richtigen Abzuges aus der Conjugata diagonalis und externa (gewöhnlich aus der Conjugata diagonalis durch Abzug von 2 cm) bestimmen.

In einer Anzahl von Fällen sind bedauerlicher Weise nur die äusseren Beckenmaasse festgestellt. Die Ermittelung der Conjugata diagonalis war nämlich unter den poliklinischen[5]) Verhält-

---

1) Winter, Zur Therapie des platten Beckens. Ztschr. f. Geburtshülfe und Gynäk. Bd. 13. 1886.

2) Rosenthal, Die Wendung und Extraction bei engem Becken. Arbeiten aus der Königl. Frauenklinik in Dresden. Bd. I. Leipzig 1893.

3) Ludwig und Savor, Die Geburt bei engem Becken. Wien 1897.

4) Krönig, Die Therapie beim engen Becken. Leipzig 1901.

5) Auch in Arbeiten, die sich auf ein umfassendes klinisches Material über das enge Becken stützen, musste auf die Kenntniss der Conjugata diagonalis für viele Fälle verzichtet werden. [Vergl. die Abhandlung von W. Franke aus der Königl. Frauenklinik in Dresden (Enges Becken und spontane Geburt, in Leopold: Arbeiten aus der Königl. Frauenklinik in Dresden. Bd. II. 1895) und die von Reifferscheid aus der Bonner

Digitized by Google

nissen leider nicht immer möglich, weil wir häufig erst so spät zur Entbindung gerufen wurden, dass eine genaue Bestimmung der Conjugata diagonalis intra partum bereits nicht mehr vorgenommen werden konnte. Eine nachträgliche Messung derselben im wissenschaftlichen Interesse aber ist aus äusseren Gründen in der Poliklinik natürlich nicht mit Regelmässigkeit durchzuführen. —

Immerhin habe ich mich bemüht, soweit ich konnte, die Beckenmaasse möglichst genau auch durch Nachuntersuchungen nach den Entbindungen zu ermitteln, und zwar habe ich derartige Nachuntersuchungen bei 45 Frauen, die in den Jahren 1892—1902 durch die Poliklinik 94 Mal entbunden worden waren, vorgenommen.[1])

Von Interesse für die Beurtheilung der Beckenmessungen ist auch Folgendes: Ich fand, dass unter den 581 Geburten bei engem Becken nicht weniger als 187 Entbindungen Frauen betrafen, die in dem angegebenen Zeitraum durch die Poliklinik mehr als einmal entbunden worden sind. Die wiederholt vorgenommene Messung gewährt in diesen Fällen eine besondere Garantie für die Genauigkeit der hinsichtlich des Beckens aufgenommenen Befunde. —

Bei denjenigen Frauen, bei denen wir nur die äusseren Beckenmaasse kennen, habe ich selbstverständlich nur dann ein enges Becken angenommen, wenn die verschiedenen äusseren Maasse und die gesammte Geburtsbeobachtung mit grösster Bestimmtheit das Vorhandensein eines engen Beckens mit einer Conjugata vera von $9^3/_4$ cm und darunter bewiesen.

Frauenklinik (Ueber Geburten bei engem Becken. Beiträge zur Geburtshülfe und Gynäkologie. Festschrift für Professor Fritsch. Leipzig 1902)]. — „Da". sagt Franke, „ein grosser Theil der Fälle mit mässiger Beckenverengerung innerlich überhaupt nicht, oder erst zu einer Zeit untersucht wurde, wo die innere Austastung des Beckens wegen des Kopfstandes, insbesondere die Messung der Conjugata vera nicht mehr möglich war, so musste in einer Reihe von Fällen die Entscheidung, ob das Becken verengt sei oder nicht, von den äusseren Maassen abhängig gemacht werden". — Reifferscheid weist darauf hin, dass nach Fritsch (Klinik der geburtshülflichen Operationen) bei einer Conjugata externa unter 18 cm sicher ein enges Becken vorliegt. —

1) Bei denjenigen Krankengeschichten, die im Folgenden im einzelnen mitgetheilt sind, ist das Ergebniss vorgenommener Nachuntersuchung mit angegeben. Bei diesen Nachuntersuchungen habe ich auch Werth auf die Ermittelung des Zustandes der Genitalorgane nach dem Ueberstehen der Wochenbetten und auf die Feststellung des Allgemeinbefindens der Frauen gelegt.

Digitized by Google

Schliesslich ist hier noch zu bemerken, dass überhaupt nur Fälle berücksichtigt sind, in denen die Patientin von einem der Assistenten der Poliklinik behandelt worden ist. Die Fälle, die lediglich von den Praktikanten beobachtet wurden, habe ich fortgelassen.

Nachdem ich, wie erwähnt, die Resultate der Wendung und Extraction bei engem Becken in der vorhergegangenen Arbeit erörtert habe, will ich im Folgenden mit gütiger Erlaubniss meines hochverehrten früheren Chefs, Herrn Geh. Medicinalrath Professor Dr. Gusserow, die Ergebnisse der mit vorangehendem Kopfe verlaufenen Geburten mittheilen.

Es handelt sich hierbei um 297 Beobachtungen. —

Bei der Besprechung dieser Fälle betrachten wir:

I. Die mit vorangehendem Kopfe verlaufenen Geburten, je nachdem dieselben spontan zu Ende gingen, die Zange angelegt, oder die Kraniotomie ausgeführt wurde.

II. Die mit vorangehendem Kopfe verlaufenen Geburten, je nach der Anzahl der vorangegangenen Geburten.

III. Die mit vorangehendem Kopfe verlaufenen Geburten, je nach verschiedenen Formen und Graden des engen Beckens. —

Abschnitt I.

Die mit vorangehendem Kopfe verlaufenen Geburten, je nachdem dieselben

A) spontan zu Ende gingen,

B) bei ihnen die Zange angelegt wurde,

C) die Kraniotomie ausgeführt wurde.

A. Geburten, die spontan verliefen.

Unter unseren sämmtlichen 581 Geburten bei engem Becken sind 99 (d. i. 17,0 pCt.) spontan mit vorangehendem Kopfe verlaufen. Auf die 297 insgesammt mit vorangehendem Kopfe beendeten Entbindungen berechnet, ergiebt dies 33,7 pCt. —

Die Resultate für die Kinder waren die folgenden:

Unter 100 Kindern (unter den 99 Geburten war eine Zwillingsgeburt) kamen 17 todte (bezw. in den ersten Lebenstagen gestorbene) Kinder zur Welt. Jedoch war bei 9 von den 17 todten Kindern

Digitized by Google

der unglückliche Ausgang durch die besondere Complication eines Nabelschnurvorfalls bedingt. Nach Abrechnung dieser 9 Fälle waren also unter 91 Kindern 83 (= 91,2 pCt.) lebende und 8 todtgeborene oder bald nach der Geburt gestorbene. (Mortalität 8,8 pCt.) —

Im Einzelnen ist Folgendes zn bemerken: Von diesen 100 spontan geborenen Kindern kamen zur Welt:

in 1. Schädellage: 49; darunter 4 todte = 8,2 pCt.,
„ 2. „ 33; „ 3 „ = 9,2 „ ;
ferner in (fraglich ob 1. oder 2.) Schädellage: 1 leb. Kind,
in 1. Vorderhauptslage: 1, lebend,
„ 1. bezw. 2. Gesichtslage: 5, darunter 1 todtes,
„ 1. „ 2. Stirnlage: 2, „ 0 todte;

ferner:

in 1. Schädellage mit Nabelschnurvorfall: 5 todte Kinder,
„ 2. „ „ „ 3 „ „ ,
„ 2. „ mit Arm- u. „ 1 todtes Kind.

Was die Beobachtungen mit Vorfall der Nabelschnur anbetrifft, so ist einmal dem spontanen Verlauf ein vergeblicher Versuch mit der hohen Zange voraufgegangen; einmal wurde die Nabelschnur reponirt. In den übrigen 7 Fällen wurde ein Versuch zur Rettung des Kindes nicht gemacht, da das Kind, bereits ehe ein solcher stattfinden konnte, abgestorben war.

Lassen wir die durch Nabelschnurvorfall gestorbenen Kinder unberücksichtigt, so finden wir unter den spontan Geborenen:

41 [1]) Kinder von I-paris, mit 3 todten = 7,3 pCt.
14 „ II- „ „ 1 „
6 „ III- „ „ 2 „
24 „ IV—VII- „ „ 2 „
6 „ VIII—XIII- „ „ 0 „

im Ganzen:

50 Kinder von Mehrgebärenden, mit 5 todten = 10,0 pCt.

Dem Becken nach kamen auf:

I. Platte Becken:

Conjug. vera von $9^3/_4 - 9$ cm: 44 Kinder mit 3 = 6,8 pCt. todten,
„ „ $8^3/_4 - 7^3/_4$ „ 21 „ 2 = 9,5 „ „
„ „ $7^1/_2 - 7$ „ 6 „ 0 = 0 „ „

1) 1 mal Zwillinge.

Digitized by Google

II. Allgemein verengte Becken:

Conjug. vera von $9\frac{3}{4}$—9 cm: 7 Kinder mit 0 = 0 pCt. todten,
„ „ $8\frac{3}{4}$—$7\frac{3}{4}$ „ 13 [1]) „ 3 = 23,1 „ „

Die Beobachtungen, bei denen die Geburt mit lebendem reifen Kinde bei plattem Becken mit einer Conjugata vera von nur $7\frac{1}{2}$—7 cm spontan mit vorangehendem Kopfe vor sich ging, betrafen:

4 Erstgebärende,
1 Zweitgebärende,
1 Viertgebärende.

Besonders erwähnt seien unter diesen die folgenden:

a) Duchall (Journ.-No. 563, Jahrg. 1900/01): 23jährige I para. Pat. giebt an, englische Krankheit gehabt und erst zu 4 Jahren laufen gelernt zu haben. — Rachitisch plattes Becken: Spinae 28, Cristae 29, Trochanteren $30\frac{1}{2}$, Conjugata externa 16, Conjug. diag. $9\frac{1}{2}$ cm. — 2. 12. 00: Bei unserer Ankunft ist die Blase bereits gesprungen. 1. Schädellage. Kopf mit einem kleinen Segment im Beckeneingang. Muttermund dreimarkstückgross. — Kräftige Wehen. — Circa 20 Stunden nach dem Blasensprung spontane Geburt eines lebenden, reifen Mädchens. — Kein Dammriss. — Wochenbett normal.

Nachuntersuchung: Am 25. 10. 01: Patientin ist augenblicklich wieder gravida, und zwar im 3. Monat. Geringer Descensus vaginae. Genitalbefund im Uebrigen ohne Besonderheit. Kein Hängebauch. Das am 2. 12. 00 geborene Kind lebt und ist gesund.

b) Pretsch (Journ.-No. 471, Jahrg. 1897/98): 21 jährige I para. Rachitisch plattes Becken: Spinae 26, Cristae $27\frac{1}{2}$, Conjug. ext. $17\frac{1}{2}$, Conjug. diag. $9\frac{1}{2}$. — Letzte Regel: Anfang Januar 1897. — 14. 10. 97 Mittags $\frac{1}{2}$1 Uhr Blasensprung. — 1. Schädellage. — Unter kräftigen Wehen erfolgt am 16. 10. Morgens $6\frac{3}{4}$ Uhr die spontane Geburt eines lebenden Mädchens. — (Das Kind ist im Jahre 1901 noch am Leben.) — (Bei der 2. Entbindung der Patientin [Polikl. Journ.-No. 748, Jahrgang 1898/99] musste bei Stirnlage wegen Ausziehung des unteren Uterinsegmentes die Perforation vorgenommen werden.) —

Für die Mütter war das Resultat der spontan mit vorangehendem Kopfe verlaufenen Geburten das folgende:

Nach den 99 Entbindungen wurde im Wochenbett 8 mal vorübergehendes Fieber ohne schwerere Complicationen beobachtet.

In einem 9. Falle, in dem die Frau schon vor der Entbindung Temperatursteigerung auf 38,5 ° und Schüttelfrost bekommen hatte, und bei dem auch das Wochenbett fieberhaft war, ist der schliessliche Ausgang nicht bekannt; die Patientin war noch krank, als die poliklinische Behandlung abschloss. [2]) —

1) 1 mal Zwillinge.
2) Fall Hähnel: Journ. No. 245. Jahrg. 1893/94.

Digitized by Google

Zweimal trat Exitus letalis ein.

Unter diesen beiden Fällen ist in einem, in dem die Patientin 6 Stunden post partum starb, die Todesursache (Lungenembolie?) nicht mit Sicherheit ermittelt worden:

Fall Kroll (Journ.-No. 323, Jahrg. 1895/96): Allgemein verengtes und rachitisches Becken: Spinae 23, Cristae 25, Conjug. ext. $16^1/_2$ bis 17 cm — 34jährige II para. Die Pat. hatte, schon ehe ärztliche Hülfe eintraf, Schüttelfrost und Temperatur 38,9°, Puls 105 bekommen. — Circa 3 Tage nach dem Blasensprung erfolgte spontan in 2. Schädellage die Geburt eines todten, reifen Knaben. — 6 Stunden post partum trat plötzlich der Tod der Mutter ein. Die Section ergab: Uterus ganz intact, gut contrahirt; keine Blutung. In der Bauchhöhle freier Ascites. — Die weitere Section war nicht gestattet.

Die andere Patientin [1]) starb an Sepsis. Sie fieberte ebenfalls schon vor der Geburt des Kindes. Nach der Geburt desselben trat eine sehr starke Blutung ein, die zu hochgradigster Anämie führte und die manuelle Placentarlösung nothwendig machte.

Schliesslich ist noch zu erwähnen, dass schwerwiegende Verletzungen der Mutter (Dammrisse 3. Grades, erhebliche Cervixrisse etc.) nicht vorkamen. —

Ueberblicken wir diesen Bericht über die mit vorangehendem Kopfe spontan verlaufenen Entbindungen, so muss auf den ersten Blick auffallen, wie gering (nur 17,0 pCt. unter unseren sämmtlichen 581 Geburten bei engem Becken) die Anzahl der spontan beendeten Fälle ist.

Diese Thatsache ist aber nicht etwa in einem besonders activen Vorgehen begründet. Im Gegentheil wurden, den Vorschriften Herrn Geheimrath Gusserow's entsprechend, operative Eingriffe nicht anders als auf stricte Indication von Seiten der Mutter oder des Kindes hin vorgenommen (abgesehen natürlich von den Fällen, bei welchen des engen Beckens wegen prophylaktisch gewendet wurde).

Es liegt vielmehr im Charakter der Poliklinik, dass der Procentsatz der spontan verlaufenen Geburten immer nur ein verhältnissmässig geringer sein kann; denn bei Weitem in den meisten Fällen werden wir zur Entbindung garnicht des engen Beckens wegen gerufen, sondern nur deshalb, weil sich in Folge des engen Beckens oder aus einem anderen Grunde besondere Störungen im Geburts-

1) Fall Krüger: Polikl. Journal No. 686. Jahrgang 1901/2.

Digitized by Google

verlaufe zeigen, die dann gewöhnlich mehr oder weniger bald die künstliche Beendigung der Geburt indiciren. —

Was das unter den poliklinischen Verhältnissen bei den spontan verlaufenen Entbindungen erzielte Resultat anbetrifft, so war dasselbe etwas ungünstiger als beispielsweise das in der Dresdener Frauenklinik erreichte, über das Franke[1]) berichtet hat. Unter den spontan geborenen Kindern bei engem Becken waren dort nur 1,6 pCt., deren Tod durch das enge Becken verschuldet war, während wir eine Mortalität von 8,8 pCt. aufzuweisen hatten. —

Die Becken mit einer Conjugata vera von $8^3/_4$—$7^3/_4$ cm zeigten sowohl bei den platten wie bei den allgemein verengten Becken eine höhere Mortalität als die mit einer Conjugata vera von $9^3/_4$ bis 8 cm.

Auffallend günstig war dagegen das Ergebniss in den 6 Geburten bei platten Becken mit einer Conjugata vera von nur $7^1/_2$—7 cm. Hier kamen stets lebende Kinder zur Welt. —

Die beiden Todesfälle, die sich bei den Müttern ereigneten, sind in einen directen Zusammenhang mit dem engen Becken nicht zu bringen. —

B. Die Zange bei engem Becken.

Es sind von unserem Material hier zu erörtern:

α) 147 Fälle, in denen die Geburt durch die Zange beendet wurde, und ausserdem

β) 14 Fälle, in denen ein vergeblicher Versuch zur Beendigung der Geburt mit der Zange gemacht wurde.

Von diesen letzteren 14 Fällen verlief einer nach dem vergeblichen Zangenversuch spontan; in den übrigen 13 Beobachtungen wurde im Anschluss an diesen Eingriff die Kraniotomie ausgeführt. —

Im Folgenden unterscheiden wir:

a) gewöhnliche Zangen (bei im Becken stehendem Kopfe): 90 Fälle;

b) hohe Zangen: 71 Fälle (einschliesslich 14 vergeblicher Versuche mit der hohen Zange). —

Bei dieser Eintheilung habe ich, nach der an unserer

1) Franke, Enges Becken und spontane Geburt. In Leopold, Arbeiten aus der Kgl. Frauenklinik in Dresden. Bd. II. 1895.

Digitized by Google

Klinik üblichen Bezeichnung, alle diejenigen Operationen zu den hohen Zangen gezählt, bei welchen bei der Anlegung des Forceps das Promontorium noch mit geradem oder noch leicht mit gekrümmtem Finger zu erreichen war, der Kopf also nur mit einem kleinen Segment oder auch schon mit seinem grössten Durchmesser im Beckeneingang stand. —

a) Gewöhnliche Zangen:

Hierher gehören:

α) 22 typische Beckenausgangszangen,

β) 22 Zangen bei tiefem Querstand,

γ) 42 Zangen bei in der Beckenweite oder Beckenenge stehendem Kopfe,

δ) 4 Zangen bei im Becken stehendem Kopfe, bei denen die genauere Angabe über den Stand desselben fehlt. —

Die Resultate bei diesen Zangenoperationen waren für die Kinder die folgenden:

Von den 90 Kindern kamen 6 todt zur Welt oder starben innerhalb der ersten Tage nach der Geburt. 84 blieben am Leben.

Von den 6 todten oder bald nach der Geburt gestorbenen Kindern war bei einem der Tod durch Nabelschnurvorfall bedingt. Nach Abrechnung dieser Geburt kamen also auf 89 Kinder 84 lebende und 5 todte oder bald nach der Geburt gestorbene (Mortalität: 5,6 pCt.).

Mittelst der bei im Becken stehendem Kopfe angelegten Zange wurden geboren:

in 1. Schädellage: 49 Kinder mit 2 todten = 4,1 pCt.,
in 2. „ 32 „ „ 2 „ = 6,25 „ ;

ausserdem in (fraglich ob 1. oder 2.) Schädellage: ein lebendes Kind,

in Vorderhauptslage (3. bezw. 4. Schädellage): 6 Kinder mit 0 todten,

in 2. Gesichtslage: ein todtes Kind; ferner in

1. Schädellage mit Nabelschnurvorfall: ein todtes Kind.

In der durch Nabelschnurvorfall complicirten Beobachtung war die Nabelschnur bereits pulslos, ehe die Zange angelegt wurde. (Fall Schmidt, Journ.-No. 128, Jahrg. 1898/99.)

Digitized by Google

Lassen wir das durch den Vorfall der Nabelschnur gestorbene Kind unberücksichtigt, so kamen auf:

67 Kinder von Iparis: 4 todte (2 todtgeborene, 2 bald nach der Geburt gestorbene) = 6,0 pCt.,

10 Kinder von IIparis: 0 todte
5 „ „ III „ 1 todtes
7 „ „ IV-VII „ 0 todte
} = 4,5 pCt.

Dem Becken nach kamen auf:

Platte Becken:

Conjugata vera von $9^3/_4$—9 cm: 43 Kinder mit 2 todten = 4,7 pCt.
„ „ „ $8^3/_4$—$7^3/_4$ cm: 13 „ „ 1 „ = 7,7 pCt.

Allgemein verengte Becken:

Conjugata vera von $9^3/_4$—9 cm: 16 Kinder mit 0 todten = 0 pCt.
„ „ „ $8^3/_4$—$7^3/_4$ cm: 16 Kinder mit 2 „ = 12,5 pCt.
„ „ „ $7^1/_2$—7 cm: ein lebendes Kind.

In diesem letzteren Falle, in dem bei einem allgemein verengten Becken mit einer Conjugata vera von nur $7^1/_2$ cm die Zange an den in der Beckenweite stehenden Kopf angelegt wurde, handelte es sich um eine künstliche Frühgeburt:[1])

Fall Vogt (Journ.-No. 780, Jahrg. 1895/96): Allgemein verengtes Becken: Spinae 24, Cristae 27, Conjug. ext. 17, Conjug. diag. $9^1/_2$ cm. 1. Geburt: Perforation. 2. Geburt: Verschleppte Querlage, Wendung, todtes Kind.

28. 1. 96 Vormittags: 30jährige IIIgravida mensis IX. — Einleitung der künstlichen Frühgeburt mittelst Dilatatoren. — 31. 1. $^1/_2$8 Uhr Morgens: Blasensprung bei einmarkstückgrossem Muttermund, Kopf beweglich über dem Beckeneingang. — Wehenstillstand. — 1. 2. Morgens 11 Uhr: kräftige Wehen. 9 Uhr Nachmittags: Muttermund handtellergross. Kopf ist mit gesenkter kleiner Fontanelle fest in das Becken eingetreten. — 2. 2. Morgens 1 Uhr: Kopf in der Beckenweite. Muttermund vollständig erweitert. Kindliche Herztöne beschleunigt. — Zange. Tief asphyktischer, nach $^3/_4$ Stunden wiederbelebter, $48^1/_2$ cm langer, 2400 g schwerer Knabe. Wochenbett normal. Mutter und Kind werden 14 Tage später gesund aus der Beobachtung entlassen. —

Was die Resultate dieser Zangenoperationen für die Mütter anbetrifft, so wurde in 15 Fällen im Wochenbett Fieber

1) Es ist dies die einzige künstliche Frühgeburt bei unserem hier verwertheten Material, da diese Operation sonst nicht poliklinisch, sondern immer nur nach Aufnahme der Patientin in die Klinik ausgeführt worden ist.

Digitized by Google

beobachtet; einmal bildete sich eine Venenthrombose, einmal eine Parametritis aus.

Todesfälle der Mütter kamen nicht vor.

An Verletzungen wurden vermerkt:

Dammrisse 1.—2. Grades (bezw. Dammincision): 24,
„ 3. „ 2,
Incisionen in den Muttermund: . . . . . 1.

In den beiden Fällen, in denen ein Dammriss 3. Grades zu Stande kam, handelte es sich um ältere Erstgebärende: [1) Fall Jäkel. Journ.-No. 243, Jahrg. 1898/99: 27jährige I-para. Allgemein verengtes Becken. — 2) Fall Schulz. Journ.-No. 763, Jahrg. 1899/00: 32jährige I-para. Einfach plattes Becken.] Die erstgenannte Beobachtung betraf eine Zange bei tiefem Querstand, die zweitgenannte eine typische Beckenausgangszange, die durch Temperatursteigerung bei der Mutter und erhöhte Frequenz der kindlichen Herztöne indicirt war.

b) Hohe Zangen (einschliesslich der vergeblichen Versuche mit der hohen Zange).

Von den 14 Fällen, in denen nur ein vergeblicher Versuch mit der hohen Zange gemacht wurde, ist der eine auch bereits bei den spontanen Geburten mitgezählt; die 13 anderen, bei denen nach dem Zangenversuch perforirt wurde, werden bei der Besprechung der mittelst Kraniotomie beendeten Geburten ebenfalls Berücksichtigung finden.

Es ist aber trotzdem nothwendig, diese Beobachtungen auch hier bei den hohen Zangen-Operationen mit in Betracht zu ziehen. Nagel [1]) hat mit Recht betont, dass man sich ein richtiges Bild von der hohen Zange nur dann verschaffen kann, wenn „diejenigen Kraniotomien, denen Zangenversuche vorausgegangen waren, mit in die Liste aufgenommen werden. Dadurch wird der Erfolg der Zange ein erheblich ungünstigerer, aber zugleich den wirklichen Verhältnissen mehr entsprechend".

Ein vergeblicher Zangenversuch zieht ja doch oft genug die Nothwendigkeit der Perforation nach sich. —

Was die Ausführung der hohen Zangen-Operationen anbetrifft, so kam in einer Reihe von Fällen die gewöhnliche Nägelesche Zange zur Verwendung; in einer anderen Reihe von Beobachtungen wurde die Achsenzugzange benutzt.

1) Nagel, Erfahrungen über die Anwendung der Achsenzugzange. Dieses Archiv. Bd. 39. 1891.

Digitized by Google

Meinen eigenen Erfahrungen mit letzterem Instrument zufolge kann ich mich der warmen Fürsprache, die dasselbe besonders in den Arbeiten Nagel's [1]) gefunden hat, durchaus anschliessen. —

Die Indication zur Anlegung der hohen Zange gaben ab:

a) Störungen, die lediglich im Befinden des Kindes constatirt wurden: in 11 Fällen.

b) Störungen, die lediglich im Befinden der Mutter constatirt wurden: in 21 Fällen.

c) Störungen, die sowohl im Befinden der Mutter wie in dem des Kindes constatirt wurden: in 39 Fällen. —

Die Resultate für die Kinder waren die folgenden:

Von den 71 Kindern, bei denen die Geburt mit der hohen Zange vollendet oder dieselbe wenigstens versuchsweise angelegt wurde, blieben 49 am Leben; 22 kamen todt zur Welt oder starben in den ersten Tagen. Von den 21 todten Kindern war bei einem der Tod durch Nabelschnurvorfall bedingt, ein anderes war mit Sicherheit schon vor Anlegung der Zange todt [2]).

Nach Abrechnung dieser letzteren beiden Geburten kamen also auf 69 Kinder: 49 lebende und 20 todte oder bald nach der Geburt gestorbene (Mortalität 29,0 pCt.).

(Würden wir die vergeblichen Zangenversuche nicht mitrechnen, so ergäbe sich für die hohe Zange nur eine Mortalität von 14,0 pCt.)

Zu berücksichtigen ist bei diesem Ergebnisse aber noch, dass 2 von den Kindern, die die nächsten Wochen oder Monate nach der Geburt am Leben blieben, von Anfang an krank waren, und dass bei dem einen Falle (Fall Kiel) sicher, in dem anderen (Fall Schneider) wenigstens möglicherweise die Ursache der Erkrankung in dem durch die Zange erlittenen Geburtstrauma lag. In beiden Fällen war die Vornahme der Entbindung durch die Gefahr einer drohenden Uterusruptur strict indicirt gewesen:

---

1) Nagel, l. c. und: Weitere Beobachtungen über die Anwendung der Achsenzugzange. Dieses Archiv. Bd. 44. 1893. — Centralbl. f. Gynäk. 1892. No. 17.

2) Das Kind wurde nach vergeblichem Zangenversuch und Perforation mit deutlichen Zeichen der intrauterinen Leichenstarre geboren. Herztöne waren schon vor Anlegung der Zange nicht mehr zu hören gewesen. (Fall Qualitz. Journ. No. 324. Jahrgang 1901/2.) — (Vergl. Bruno Wolff, Ueber intrauterine Leichenstarre. Dieses Archiv. Bd. 68. 1903. Fall 3).

Digitized by Google

1. Fall Kiel (Journ.-No. 491, Jahrg. 1898/99): Rachitisch plattes Becken: Spinae 28, Cristae 29, Conj. ext. 18, Conj. diag. ca. 11 cm. Die ersten 3 Geburten verliefen angeblich normal.

31jährige IV para. 1. Schädellage. 20 Stunden nach dem Blasensprung: Unteres Uterinsegment auf Druck schmerzhaft. Contractionsring. Blutiger Urin. Pat. hat seit 2 Tagen heftige Schmerzen im linken Bein. —

Kindliche Herztöne 176. Kopf im Beckeneingang. Promontorium mit gekrümmtem Finger zu erreichen.

Hohe Zange.

Atonische Nachblutung. Manuelle Placentarlösung. Leicht asphyktisches, wiederbelebtes Kind.

Wochenbett: Nach der Entbindung entwickelte sich eine Neuritis im linken Bein und eine linksseitige parametritische Resistenz. Fieber. Aufnahme in die Klinik; dort baldige Entfieberung und allmähliche Genesung.

Eine am 12. Mai 02 vorgenommene Nachuntersuchung ergab: Das Bein ist vollkommen wiederhergestellt; jedoch klagt die Patientin seit der Entbindung über Unterleibsbeschwerden. Damm intact. Portio dick. Uterus anteflectirt, etwas dick und derb. Hinteres Scheidengewölbe resistent. Narbiger Strang im rechten und im linken Parametrium. Hängebauch. Diagnose: Parametritis chronica.

Was nun den weiteren Verlauf für das Kind anbetrifft, so erkrankte dasselbe bald nach der Geburt an Krämpfen. Am 3. Tage wurde das Kind in die Säuglingsabtheilung der Charité aufgenommen.

Herr Privatdocent Dr. Finkelstein, der den Fall beobachtete, hat die Krankengeschichte des Kindes in einer Arbeit über „die durch Geburtstraumen hervorgerufenen Krankheiten des Säuglings“[1]) ausführlich berichtet. Ich hebe aus der von diesem Autor gegebenen Schilderung hervor, dass bei der Aufnahme des Kindes Coma, leichte Parese und spastische Erscheinungen in den Extremitäten, linksseitige Facialisparalyse, Icterus und Fieber bestanden. Ausserdem waren schwere Spuren der Zangenlöffel bemerkbar; der linke Bulbus war zerquetscht. Häufig traten eigenartige Krämpfe auf. Im Alter von drei Wochen wurde das Kind „scheinbar völlig hergestellt entlassen, alle Lähmungen und Reizerscheinungen geschwunden.“ Der Fall wurde aufgefasst „als peripherische linksseitige Facialislähmung, combinirt mit Meningealblutung über der linken Hemisphäre. Icterus und Fieber wahrscheinlich durch Resorption des Extravasates bedingt.“ Spätere Nachfrage über das Kind ergab, „dass die Besserung eine trügerische war. Nach der Entlassung stellten sich sehr bald maximale Flexionscontracturen aller 4 Extremitäten, Opisthotonus und Zwangshaltung des Kopfes mit über der rechten Schulter stehendem Kinne ein. Dabei wahrscheinlich Idiotie. Tod im 3. Monat. Keine Section.“

2. Fall Schneider (Journ.-No. 859, Jahrg. 1900/01): Rachitisch plattes Becken: Spinae 27½, Cristae 28, Conjugata externa 16. Conj. diagon. 9—9½ cm. Rachitischer Rosenkranz. Kyphoskoliosis dorsalis mit Lordosis lumbalis.

---

1) Finkelstein, Berliner Klinik. H. 168. Juni 1902. Seite 7, 8 u. 11.

Digitized by Google

Frühere Geburten:

1. Geburt: Frühgeburt, spontan, todtes Kind.

2. Geburt: normal, spontan, lebendes Kind.

3. Geburt: Schädellage mit Nabelschnurvorfall. Wendung und Extraction (Geburtsh. Poliklinik der Charité).

4. Geburt: 2. Schädellage. Vorliegende Nabelschnur. Wendung bei stehender Blase und vollständig erweitertem Muttermund. Extraction. Lebender Knabe. (Geburtsh. Poliklinik der Charité.)

5. Geburt: Schädellage. Vergeblicher Versuch mit der hohen Zange. Kraniotomie. (Geburtsh. Poliklinik der Charité.)

Jetzt: 33jährige VI-para. 2. Schädellage.

$15^1/_2$ Stunden nach dem Blasensprung: Contractionsring mehr als handbreit oberhalb der Symphyse. Temperatur 38,0°. Kindliche Herztöne 168. Kopf ziemlich mit dem grössten Durchmesser fest im Beckeneingang. Muttermund vollständig erweitert.

Sehr schwierige Extraction mit der Achsenzugzange. Lebendes reifes Kind.

Wochenbett: bis auf vorübergehende Erscheinungen einer Neuralgie in einem Bein normal. —

Eine am 7. Juni 1901 vorgenommene Nachuntersuchung ergab: Patientin ist vollkommen wohl; am Bein ist nichts Pathologisches nachzuweisen. Mässiger Descensus vaginae. Uterus anteflectirt, ziemlich klein. Ovarien descendirt, Adnexe im Uebrigen ohne Besonderheit. Kleiner, rechtsseitiger Cervixriss. Mässiger Grad von Hängebauch. —

Das Kind erkrankte schon in den ersten Tagen nach der Geburt mit spastischen Erscheinungen an den Gliedmaassen. Diese Symptome verschwanden allmählich. $^1/_4$ Jahr später wird ein hochgradiger Hydrocephalus festgestellt. (Bei der Geburt war keine Spur eines Hydrocephalus wahrzunehmen gewesen.) Das Kind blieb vollkommen dement und starb innerhalb der ersten 6 Lebensmonate. —

In dem letzteren dieser beiden Fälle ist es allerdings nicht ausgeschlossen, dass es sich um einen von dem Trauma unabhängigen Hydrocephalus gehandelt hat; immerhin aber ist die Möglichkeit vorhanden und durchaus in Betracht zu ziehen, dass ein Geburtstrauma bei der schwierigen Zangenextraction erst die Veranlassung zur Entstehung des Wasserkopfes gegeben habe [1]). —

Den weiteren Einzelheiten nach gestalteten sich die bei Anlegung der Zange an den hochstehenden Kopf für die Kinder erzielten Resultate folgendermaassen:

---

1) In seiner oben citirten Arbeit kommt Finkelstein zu dem Schluss, „dass Geburtstraumen sowohl durch directe Läsion der Hirnsubstanz selbst oder mittelbar durch eine Blutung mit folgender Circulations- und Ernährungsstörung oder anschliessende Pachymeningitis, Hydrocephalus externus und vor Allem chronische Meningoencephalitis die Ursache ernster, bleibender Gehirnschädigung werden können".

Digitized by Google

Mittelst der hohen Zange wurden geboren:

In 1. Schädellage: 30 Kinder mit 3 todten = 10,0 pCt.,
„ 2. „ 25 „ 5 „ = 25,0 „ ;
ausserdem in (fraglich ob 1. oder 2.) Schädellage: 1 lebendes Kind.

[NB. In 2 von diesen Fällen war ursprünglich eine Hinterscheitelbeineinstellung vorhanden, die manuell corrigirt wurde, zweimal eine Stirnlage, die vor der Zangenanlegung manuell in Hinterhauptslage umgewandelt worden ist.]

Ferner: In 1. Schädellage mit Nabelschnurvorfall: 1 lebendes Kind.

Die Zange wurde vergeblich versucht.

Bei 1. Schädellage: 2 Mal
„ 2. bezw. 3. „ 8 „
„ 2. Stirnlage: 2 „
„ 2. Gesichtslage: 1 „
Bei 2. Schädell. m. Nabelschnurvorfall: 1 „
} stets todte Kinder.

Lassen wir das durch Nabelschnurvorfall gestorbene und das bereits vor Anlegung der Zange todte Kind unberücksichtigt, so kamen auf:

13	hohe Zangen bei	I-paris:	5	todte Kinder	= 38,4 pCt.
11	„	II- „	6	„	= 54,5 „
11	„	III- „	4	„	= 36,4 „
27	„	IV—VII- „	4	„	= 14,8 „
8	„	VIII—XIII- „	1	todtes Kind	= 12,5 „

Im Ganzen:
57 hohe Zangen bei Mehrgebärenden: 15 todte Kinder = 26,3 pCt.

Dem Becken nach hatten wir unter den hohen Zangen:

Platte Becken:

Conjugata vera:	$9\frac{3}{4}$—9 cm:	20	Kinder mit	4	todten = 20 pCt.
„	$8\frac{3}{4}$—$7\frac{3}{4}$ „	24	„	8	„ = 33,3 „
„	$7\frac{1}{2}$—7 „	4	„	3	„ = 75,0 „

Allgemein verengte Becken:

Conjugata vera:	$9\frac{3}{4}$—9 cm:	5	Kinder mit	0	todten = 0 pCt.
„	$8\frac{3}{4}$—$7\frac{3}{4}$ „	17	„	5	„ = 29,4 „

Bemerkenswerth ist, dass das einzige Kind, das bei einer Conjugata vera unter $7\frac{3}{4}$ cm mit der hohen Zange lebend zur Welt befördert wurde, dasjenige war, das, wie oben erwähnt

Digitized by Google

(Fall Schneider), kurz nach der Geburt an Krämpfen erkrankte und an Hydrocephalie zu Grunde ging.

Sehr verschieden gestalteten sich die Resultate für die Kinder je nach den verschiedenen Indicationen zur Anlegung der hohen Zange:

a) Die 11 Fälle, in denen die Indication zur Entbindung nur vom Kinde ausging, ergaben: 10 lebende und 1 todtes Kind (Tod durch Nabelschnurvorfall). (Mortalität: 9,1 pCt.)

b) Die 21 Fälle, in denen die Indication zur Entbindung nur von der Mutter ausging, ergaben: 12 lebende und 10 todte Kinder. (Mortalität: 47,6 pCt.)

c) Die 39 Fälle, in denen eine Indication zur Entbindung sowohl von Seiten der Mutter wie von Seiten des Kindes vorlag, ergaben: 28 lebende und 11 todte Kinder. (Mortalität: 28,2 pCt.)

Wir kommen nunmehr zu dem Ergebniss der hohen Zangen-Operationen für die Mütter:

Nach den 71 Geburten kam 1 Todesfall und zwar an Sepsis vor. Die betreffende Patientin hatte schon während der Entbindung gefiebert:

Fall Heuer (Polikl. Journ.-No. 218, Jahrg. 1901/02): Rachitisch plattes Becken: Spinae $27^1/_2$, Cristae 29, Conj. ext. $18^1/_2$, Conjugata diagon. 11 cm.

Frühere Geburten:

1. Geburt: Angeblich spontan.

2. Geburt: Wegen Ausziehung des unteren Uterinsegmentes vergeblicher Versuch mit der hohen Zange, dann Kraniotomie (Geburtsh. Poliklinik der Charité).

3. Geburt: Wegen Ausziehung des unteren Uterinsegmentes hohe Zange. Lebender, 53 cm langer Knabe. (Geburtsh. Polikl. der Charité.)

Jetzt: 32jährige IV para. 2. Schädellage.

Circa 3 Tage nach dem Blasensprung: Tetanus uteri. Temperatur 38,8°. Puls 110.

Kindliche Herztöne 160.

Ein kleiner Theil des Kopfes steht im Beckeneingang. In Narkose und Walcher'scher Hängelage gelingt es, den Kopf von aussen soweit in das Becken hineinzudrücken, dass das Promontorium nur noch mit gekrümmtem Finger zu erreichen ist.

Achsenzugzange.

53 cm langes, 4120 g schweres, lebendes Mädchen, das nach 48 Std. stirbt. Wochenbett: fieberhaft; schliesslich Exitus letalis an Sepsis.

Fieber mit Ausgang in Genesung wurde nach 12 Geburten beobachtet.

3 Patientinnen erkrankten im Wochenbett an einer Neuritis des einen Beines. Bei zweien von diesen wurde Genesung fest-

Digitized by Google

gestellt; bei der dritten hatte sich der Zustand bis zur Entlassung aus der Beobachtung allmählich gebessert.

Von Verletzungen, die bei der Operation zu stande kamen, sind zu erwähnen:

Dammincisionen: 2mal.
Dammrisse 1. Grades: 3mal.
Dammrisse 2. Grades: 4mal.
Incisionen in den Muttermund: 2mal. —

Der vorstehenden Uebersicht über unser Material an Zangenoperationen bei engem Becken habe ich folgende Bemerkungen hinzuzufügen:

„Nur grobe Unkenntniss der gesammten Verhältnisse und Mangel an Urtheil in geburtshülflichen Dingen", schreibt Olshausen,[1]) „hat einige Autoren dazu veranlasst, Wendung und Zange beim engen Becken einander gegenüber zu stellen. Spiegelberg, Fuhrmann und Schröder haben diesen groben Irrthum geburtshülflicher Anschauungsweise genügend zurückgewiesen. Erfolgt die Geburt in Kopflage und ändern wir diese Lage nicht durch die Wendung, so haben wir stets die spontane Geburt durch die verengte Stelle im Auge zu behalten, zur Zange nur in seltenen Fällen, unter besonderer Reserve zu greifen".

Auf diesen Standpunkt haben sich auch die Autoren, die sich in neueren Arbeiten über die Indicationsstellung zur Zange beim engen Becken geäussert haben, gestellt [Münchmeyer[2]), Knapp[3]), Ludwig und Savor[4]), Krönig[5]].

Entsprechend den Lehren Gusserow's ist auch bei unserem Material von einer Zange wegen engen Beckens nie die Rede gewesen.

Wenn wir eine ziemlich grosse Anzahl von Zangenoperationen aufzuweisen haben, so kann hier immer nur von einer Zange bei engem Becken, nie von einer Zange wegen engen Beckens gesprochen werden.

---

1) Olshausen, Lehrbuch der Geburtshülfe. 1902. S. 527.

2) Münchmeyer, Ueber die Entbindungen mittelst der Zange an der Kgl. Frauenklinik in Dresden. Dieses Archiv. Bd. 36. 1889.

3) Knapp, Bericht über 105 Geburten bei engem Becken. Dieses Archiv. Bd. 51. 1896.

4) Ludwig und Savor, l. c. S. 182.

5) Krönig, l. c.

Digitized by Google

Nicht das enge Becken hat die Indication zur Zangenanlegung abgegeben; vielmehr sahen wir in Uebereinstimmung mit dem bekannten Ausspruche Olshausen's[1]), dass die Zange „für das enge Becken im Allgemeinen wie die Faust auf's Auge" passe, das enge Becken eher als eine Contraindication gegen den Forceps an. —

Trotzdem aber wurde vielfach die Zange angewendet, wenn besondere Umstände die Beendigung der Geburt erheischten und die Rettung des Kindes möglich erschien. Als solche besonderen Umstände galten nur gefahrdrohende Symptome, die im Befinden der Mutter oder des Kindes nachweislich eingetreten waren. Wehenschwäche allein wurde nicht als genügender Grund zur Anlegung des Forceps erachtet.

Bei dieser Indicationsstellung ist das enge Becken direct mithin niemals, indirect dagegen häufig die Veranlassung zur Zangenoperation gewesen, indem es den Geburtsverlauf verzögert und zu Störungen geführt hatte. —

Ueberblicken wir nun zunächst das Ergebniss der 90 Zangenoperationen, die bei engem Becken und in der Beckenweite oder noch tiefer stehendem Kopfe ausgeführt wurden:

Die Mortalität der Kinder betrug hier nur 5,6 pCt.; der Procentsatz der todtgeborenen Kinder war für die Erstgebärenden um ein Geringes grösser als für die Mehrgebärenden (6,0 pCt. bei Iparis gegenüber 4,5 pCt. bei letzteren). —

Für die Mütter war das Ergebniss quoad vitam ein absolut gutes. In den beiden Fällen, in denen schwerere Verletzungen (Dammrisse 3. Grades) zustandekamen, handelte es sich um Zangenoperationen, die bei tiefstehendem Kopfe aus Indicationen, wie sie sich auch bei normalem Becken bei Primiparis häufig einstellen, ausgeführt werden mussten.

Diese Resultate sind jedenfalls als recht günstige zu bezeichnen. v. Winckel[2]) schreibt: „In München gebrauchten wir in 7 Jahren bei 5993 Geburten 157mal den Forceps, also in 2,6 pCt. aller Geburten; von diesen Frauen unterlagen 3 = 1,9 pCt., von den Kindern wurden todtgeboren und unterlagen noch im Ganzen 26 = 16 pCt., während unter 8297 Kreissenden der sämmtlichen preussischen Kliniken in den Jahren 1887—89: 392 = 3,4 pCt. mit

1) Olshausen, l. c. S. 530.
2) v. Winckel, Lehrbuch der Geburtshülfe. 1893. S. 661.

Digitized by Google

der Zange entbunden wurden, von denen 17 = 4,4 pCt. Mütter und 52 = 17.8 pCt. Kinder starben." —

Die bei mindestens in die Beckenweite eingetretenem Kopfe ausgeführten Zangen bieten also nach unseren Erfahrungen (vorausgesetzt natürlich, dass die sonstigen Bedingungen zur Zangenoperation erfüllt sind), beim engen Becken keine besonderen Gefahren dar. Unter diesen Umständen darf mithin die Zange, auf die für dieselbe im Allgemeinen gültigen Indicationen hin, bei engem Becken in gleicher Weise wie bei normalem angelegt werden. —

Wichtiger ist die Betrachtung der mit der hohen Zange erzielten Resultate:

Die Gesammtmortalität der Kinder betrug bei sämmtlichen 71 Fällen, bei denen die hohe Zange angelegt wurde, 29,0 pCt., (bei denen, bei welchen sie zu Ende geführt wurde, 14,0 pCt.)

Eine Gegenüberstellung der Resultate, die wir aufzuweisen, und derjenigen, die andere Autoren mit der hohen Zange erzielt haben, ist kaum angängig, da die Indicationsstellung eine zu verschiedene ist und der Begriff der hohen Zange nicht gleichmässig gebraucht wird. Auch ist in vielen Arbeiten über diesen Gegenstand das Ergebniss der vergeblichen Zangenversuche nicht mit in Anrechnung gebracht worden.

Immerhin sei erwähnt, dass nach Braun v. Fernwald [1]) unter 78 „atypischen" Zangenoperationen bei engem Becken 12,8 pCt. todte Kinder zur Welt kamen.

Münchmeyer [2]) berichtet, dass von 19 durch die hohe Zange entwickelten Kindern 4 starben = 21 pCt. —

Sucht man nun zu einem Urtheil über den Werth der hohen Zange zu gelangen, so muss man sich zunächst fragen, ob man die mittelst der hohen Zange erzielten Resultate in Vergleich mit denen bei einem anderen, in diesen Fällen mit der hohen Zange concurrirenden Verfahren stellen und auf diese Weise zu einem Schlusse gelangen kann:

Kaiserschnitt und Wendung kommen in dem Stadium der Geburt, um das es sich bei dem hohen Forceps handelt, nicht in Betracht.

---

1) Citirt nach Münchmeyer.
2) Münchmeyer l. c.

Digitized by Google

Die Kraniotomie kann nur in ihren Erfolgen für die Mutter der hohen Zange gegenübergestellt werden. Für diejenigen Fälle, in denen der hohe Forceps nur im Interesse des Kindes angelegt wurde, ohne dass von Seiten der Mutter eine stricte Indication zur Entbindung vorlag, kam die Kraniotomie als Concurrenzoperation überhaupt nicht in Frage.

Ebensowenig wäre ein Vergleich mit den Erfolgen spontan verlaufener Geburten berechtigt; denn in vielen Fällen, in denen die Extraction mit der hohen Zange ausgeführt oder wenigstens versucht wurde, konnte von einem weiteren Abwarten auf den spontanen Verlauf gar nicht die Rede sein, weil ein dringender Anlass, die Geburt im Interesse der Mutter sofort zu beenden, vorlag.

Dasjenige Entbindungsverfahren, mit dem man die Resultate der hohen Zange noch am ehesten in Vergleich setzen könnte, wäre die Symphyseotomie. Hinsichtlich dieser Operation wäre bei einem solchen Vergleich aber Folgendes in Betracht zu ziehen:

Zweifel [1]) berichtet über die Resultate seiner Symphysiotomien, dass auf 46 Operationen 3 Todesfälle (= 7 pCt.) kamen, wobei alle Fälle mit eingerechnet sind. Bei der hohen Zange dagegen hatten wir in der Poliklinik unter 71 Operationen nur 1 Todesfall (= 1,4 pCt.). Dieser eine Todesfall, der durch Sepsis eintrat, betraf eine Kreissende, die schon vor Anlegung des Forceps fieberte. — Allerdings gelang es Zweifel [1]) durch die von ihm vervollkommnete Technik der Symphyseotomie neuerdings, seit der Einführung der Troicar-Drainage durch die Scheide, fieberfreien Verlauf des Wochenbettes nach der Symphyseotomie zu erzielen, sodass die zukünftigen Erfolge des Schamfugenschnittes weit bessere als die früheren zu werden versprechen. (Krönig [2]) giebt in einer kürzlich erschienenen Arbeit die Mortalität der Symphyseotomie nur noch auf 2 pCt. an.)

Wie dem aber auch sei: bisher ist jedenfalls nicht bewiesen, dass ähnliche Erfolge wie in der Klinik mit der Symphyseotomie auch in der Poliklinik erreicht werden können. —

---

1) Zweifel, Die Symphyseotomie mit besonderer Drainage des Spatium praevesicale sive Cavum Retzii per vaginam. Beitr. zur Geburtsh. und Gynäk. Bd. 6. 1902.

2) Krönig, Geburtsleitung beim engen Becken. Münchener medicin. Wochenschr. 1902. No. 32.

Digitized by Google

Wenn mir dies vorläufig zweifelhaft erscheint[1]), so habe ich hierbei nicht etwa in erster Linie die grössere Schwierigkeit der Technik im Auge; viel wichtiger ist ein anderer Umstand:

Zweifel[2]) selbst betont, dass bei der Symphyseotomie wie beim Kaiserschnitt Fruchtwasserfäulniss eine viel ernstere Bedeutung hat, als etwa bei einer Zangenoperation oder bei einer Perforation. Auch Menge[3]) wies auf die ungünstigen anatomischen Verhältnisse der bei der Symphyseotomie gesetzten retrosymphysären Höhlenwunde hin.

Die 71 Entbindungen nun, bei denen in der Poliklinik der Charité die hohe Zange angelegt worden ist, betrafen vielfach Frauen, zu denen der Arzt erst in einem vorgeschrittenen Stadium der Geburt gerufen wurde, und fast alle oder vielleicht alle Kreissende waren vor Anwesenheit des Arztes von der Hebamme innerlich untersucht worden. Diese Zustände zu ändern liegt vorläufig nicht in unserer Macht. Eine Garantie dafür, dass die Aseptik während der Entbindung in dem Maasse gewahrt wurde, wie es gerade speciell für die Vornahme der Symphyseotomie nothwendig ist[4]), kann man unter diesen Verhältnissen natürlich nicht annähernd so sehr übernehmen, wie in einer Klinik, wo von Anfang an alle Vorsichtsmaassregeln unter gewissenhafter Controlle aufrecht erhalten worden sind. —

Aus diesen Gründen bleibt anzunehmen, dass man unter Bedingungen, wie sie unsere 71 hier in Rede stehenden Entbindungen mit der hohen Zange darboten, durch selbst mit vollendeter Technik ausgeführte Symphyseotomien bei weitem nicht so günstige

---

1) Leopold (Ueber die Symphyseotomie und ihre Indicationsstellung. Centralblatt für Gynäkologie. 1894) und Veit (Ueber den Kaiserschnitt aus relativer Indication. Beiträge zur Geburtsh. u. Gynäk. Bd. 4. S. 328. 1901) haben auf den Unterschied, der hinsichtlich der Indicationstellung zur Symphyseotomie zwischen Klinik und allgemeiner Praxis besteht, ebenfalls hingewiesen. — Hofmeier sagt in einer vor Kurzem erschienenen Abhandlung (Ueber die Berechtigung der Perforation des lebenden Kindes. Zeitschrift für Geburtsh. und Gynäk. Bd. 48. 1903), die Symphyseotomie sei „keine Operation für die Praxis".

2) Zweifel, l. c.

3) Menge, Centralblatt f. Gynäk. 1901. S. 681.

4) Selbstverständlich gilt dies in noch höherem Maasse für den Kaiserschnitt. Siehe im folgenden die Vorsichtsmaassregeln, die Veit vor dieser Operation beobachtet.

Digitized by Google

Resultate für die Mütter wie mit der hohen Zange hätte erzielen können. —

Noch ein Punkt ist, wenn man hohe Zange und Symphyseotomie in Vergleich mit einander stellen will, zu bedenken:

Selbst ein so eifriger Verfechter der Symphyseotomie, wie Krönig[1]), will diese Operation nicht ausführen, wenn bei platten und platt rachitischen Becken mit einer Conj. vera über 7 cm und bei den mehr allgemein verengten mit einer Conj. vera über $7^1/_2$ cm „eine Gefahr für Mutter oder Kind schon eingetreten" ist. Er stellt die Indication zur Symphyseotomie dann, „wenn eine längere Beobachtung des Geburtsverlaufs mit grösster Wahrscheinlichkeit einen günstigen Ablauf für Mutter und Kind bei spontaner Geburt ausschliesst"; „dabei soll aber im allgemeinen nicht so lange gewartet werden, bis Mutter oder Kind schon in Gefahr" geriethen. —

Ganz im Gegentheil legen wir die hohe Zange principiell nicht eher an, als bis nachweislich Störungen im Befinden der Mutter oder des Kindes vorhanden sind. —

Es giebt nun in der Praxis genug Fälle, zu denen der Arzt erst gerufen wird, nachdem eine Gefahr für Mutter und Kind bereits aufgetreten ist. Es wird sich zuweilen auch ereignen, dass bei dem abwartenden Verfahren, wie es Krönig vor der Symphyseotomie befolgt, unvorhergesehen schnell im Befinden der Mutter oder des Kindes sich Störungen bemerkbar machen.

Für alle diese Entbindungen also käme die Symphyseotomie schliesslich nicht mehr in Betracht, während gerade dann zu erwägen wäre, ob durch die hohe Zange noch ein günstiger Ausgang für Mutter und Kind erzielt werden kann. —

Ein Urtheil über den Werth der hohen Zange lässt sich mithin, jedenfalls was die Verhältnisse in der Poliklinik und in der allgemeinen Praxis anbetrifft, nicht auf Grund eines einfachen Zahlenvergleichs zwischen den Resultaten der hohen Zange und den Erfolgen eines mit derselben concurrirenden Entbindungsverfahrens abgeben. —

Wohl aber kann man zu einem Urtheil über den Werth der hohen Zange auf Grund der folgenden Erwägungen gelangen:

---

1) Krönig, Die Therapie beim engen Becken. Leipzig 1901. S. 201 und 202.

Digitized by Google

Ziehen wir zunächst die Erfolge der Operation, lediglich soweit es sich um die Kinder handelt, in Betracht:

In nahezu dem fünften Theil unserer Beobachtungen gelang es nach der Anlegung der Zange an den im Beckeneingang stehenden Kopf nicht, das Kind mit dem Forceps durch das Becken zu ziehen. Die Operation hatte mithin sehr häufig keinen Erfolg.

Die Anwendung der hohen Zange ist daher unter allen Umständen nur als ein Versuch anzusehen, dessen Gelingen man nicht mit Sicherheit voraussehen kann.

Dieser Versuch ist aber von grosser Bedeutung: Wenn er misslingt, so muss man, wie wohl allgemein anerkannt wird, sich fast immer, im Hinblick auf die Gefahren einer längeren Dauer der Geburt nach einem derartigen, stets mit Quetschungen der mütterlichen Weichtheile verbundenen Eingriffe zur Kraniotomie entschliessen. —

Auch wenn aber die Anwendung der Zange erfolgreich ist, — d. h. wenn es ohne schwere Schädigung der Mutter glückt, das Kind mit dem Forceps zur Welt zu befördern, — wird durch die Operation nicht ganz selten der Tod oder wenigstens eine erhebliche Verletzung des Kindes herbeigeführt. —

Es ist nun aber, soweit es sich um das Kind handelt, ganz klar, dass weder die Möglichkeit des Misslingens der Operation und der hierauf nothwendigen Kraniotomie, noch die Möglichkeit einer schweren Verletzung des Kindes einen Grund gegen die Anlegung der Zange abgeben kann, wenn ohne einen solchen Versuch zur Rettung des Kindes dasselbe mit Sicherheit oder allergrösster Wahrscheinlichkeit verloren wäre.

Das trifft für zwei Fälle zu:

Erstens dann, wenn der Zustand der Mutter strict die Entbindung fordert und nur die Wahl zwischen Zange und sofortiger Perforation besteht; zweitens unter Umständen, wo die Wahl zwischen weiterem Abwarten und hoher Zange bliebe, das Abwarten aber mit Sicherheit oder allergrösster Wahrscheinlichkeit den Tod des Kindes herbeiführen müsste; z. B. wenn der Kopf soeben fest in das Becken eingetreten und die Nabelschnur vorgefallen ist.

Unter solchen Umständen, — und so war es in einer grossen Anzahl der von uns mit der hohen Zange behandelten Geburten, — kann gar kein Zweifel darüber bestehen, dass einer glücklich ausgeführten Zangenoperation allein die Lebensrettung des Kindes

Digitized by Google

zu verdanken sei, eine misslungene aber für das Kind jedenfalls bedeutungslos ist. — Mag man daher die Mortalitätsziffer bei unseren Fällen als eine grosse oder kleine ansehen, der überwiegend häufig erreichte glückliche Ausgang beweist, wie segensreich unter den genannten Indicationen die hohe Zange zu wirken vermag. —

Ganz anders aber liegen die Dinge, wenn der Zustand der Mutter kein gefahrdrohender und die Gefahr für das Kind bei weiterem Abwarten keine so ersichtliche und momentane wie beim Nabelschnurvorfall ist, wenn vielmehr nur aus der abnormen Frequenz der kindlichen Herztöne und dem Abgang von Meconium auf Störungen im Befinden des Kindes geschlossen wird, die baldige Beendigung der Geburt somit allerdings mit Recht erwünscht erscheint.

Hier steht die Gefahr des weiteren Abwartens den Gefahren gegenüber, die die hohe Zange, — sei es, dass sie gelingt oder dass sie nicht gelingt, — für das Kind einschliesst.

Allerdings haben wir bei unserem Material ein besonders gutes Resultat gerade in jenen Fällen erzielt, wo eine Beendigung der Geburt nur von Seiten des Kindes indicirt war. Jedoch dürften sich wohl die Operateure hier ganz naturgemäss im Allgemeinen erst bei verhältnissmässig günstigem Stande des Kopfes zur Zangenanlegung entschlossen haben; bei Störungen im Befinden der Mutter wurde dagegen, da die schnelle Entbindung der Kreissenden dann viel stricter angezeigt war, auf den Stand des Kopfes weniger Rücksicht genommen.

Meiner Ueberzeugung nach handelt man in solchen Fällen, wo aus dem allmählichen Steigen oder selbst Sinken der kindlichen Herztöne und dem Abgange von Meconium eine Gefahr für das Kind ersichtlich ist, fast immer am richtigsten, wenn man sich dennoch nicht eher, als bis der Kopf etwa in die **Beckenweite** gekommen ist, zum Anlegen des Forceps entschliesst.

Die Gründe für diese Anschauung liegen erstens darin, dass, wie besprochen, nicht nur das Abwarten, sondern ebenso auch die hohe Zange für das Kind, und besonders für ein nicht mehr ganz lebenskräftiges Kind, grosse Gefahren mit sich bringt.

Zweitens aber ist man meist garnicht im Stande, zu sagen, ob die Frucht nicht trotz der genannten, in ihrem Befinden zu

Digitized by Google

constatirenden Störungen doch bei abwartendem Verhalten noch viele Stunden lang völlig lebenskräftig bleiben wird. [1])

Einen recht anschaulichen Beweis für diese Möglickeit gab mir eine Beobachtung, in der ich trotz erheblicher Verlangsamung der kindlichen Herztöne und trotz Abganges von Meconium bei noch hochstehendem Kopfe $12^1/_2$ Stunde lang abgewartet und erst, als der Kopf in die Beckenweite gelangt war, die Zange angelegt habe. Das Kind kam lebend zur Welt. Ein auf Grund der für die Frucht schon lange festgestellten Lebensgefahr bei noch hochstehendem Kopfe ausgeführter Eingriff hätte hier vielleicht den Tod des Kindes herbeigeführt:

Fall Orth (Journ.-No. 507, Jahrg. 1900/01.): 31 jährige II para. Allgemein verengtes Becken: Spinae 24, Cristae $27^1/_2$, Trochanteren $30^1/_2$, Conjug. ext. $17^1/_2$, Conjug. diag. $10^1/_2$ cm.

12. 11. 1900: 3 Uhr Nachmittags Blasensprung. 13. 11. um $^1/_2$11 Uhr Vormittags wird poliklinische Hülfe hinzugezogen. — 1. Schädellage. — Der Kopf steht erst mit einem kleinen Segment im Beckeneingang. Kindliche Herztöne 90. Es geht massenhaft Meconium ab. Da das Promontorium noch mit geradem Finger zu erreichen ist und von Seiten der Mutter keine Indication zur Entbindung vorliegt, so wird abgewartet. Es fliesst während der ferneren Beobachtung weiter Meconium in sehr grosser Menge ab. Um 11 Uhr Abends steht der Kopf in der Beckenweite. Temp. 37,4°, Puls 108. Kindliche Herztöne unregelmässig. — Nunmehr wird die Zange angelegt und selbst jetzt nur mit ziemlich grossen Schwierigkeiten ein tief asphyktisches, 53 cm langes Mädchen extrahirt. Das Kind wird wiederbelebt und bleibt am Leben. Wochenbett normal.

Wir kommen also nach den bisherigen Ausführungen, bei denen die Prognose der hohen Zange nur im Hinblick auf das Kind berücksichtigt ist, zu dem Schluss, dass die Operation nur dann vorzunehmen, bezw. zu versuchen sei, wenn eine stricte Indication zur Entbindung von Seiten der Mutter vorliegt oder wenn bei weiterem Abwarten das Kind mit aller Sicherheit verloren wäre. —

Es bleibt aber noch zu erörtern, ob etwa die Gefahren, die der hohe Forceps für die Mütter darbietet, eine noch grössere Einschränkung im Gebrauch der hohen Zange vorschreiben. — Die Resultate für die Mütter waren nun die folgenden:

1) Aehnlich hat sich in dieser Beziehung kürzlich Krönig (Münchener med. Wochenschr. 1902. No. 32) ausgesprochen. — Zweifel (Lehrbuch der Geburtshilfe. 1895. S. 570) hat die hohe Zange bei „allen Indicationen von Seiten des Kindes“ für unstatthaft erklärt. — Auch Nagel (Operative Geburtshilfe. Berlin 1902. S. 230) räth, bei Indication von Seiten des Kindes, wenn der Kopf noch hoch steht, das Kind seinem Schicksal zu überlassen.

Digitized by Google

Nach den 71 Entbindungen kam, wie besprochen, nur ein Todesfall an Sepsis bei einer Frau, die schon vor der Operation fieberte, vor. Die Anzahl der Verletzungen der Mütter war eine sehr geringe; fast stets handelte es sich nur um verhältnissmässig unbedeutende Risse. —

Trotz dieser Erfolge können gewiss die Gefahren eines rohen, bei noch über dem Becken stehendem Kopfe unternommenen oder forcirten Zangenversuches nicht genug gefürchtet werden. Die schweren Verletzungen, die die Mütter bei derartigen Operationen erlitten haben, führten mit vollem Recht zur Verwerfung aller Zangenoperationen, die wegen des engen Beckens, um den Kopf durch die enge Stelle zu ziehen, ausgeführt werden sollten.

Die hohen Zangen und Zangenoperationen bei unserem Material haben mit derartigen Eingriffen nichts gemeinsam und könnten deshalb selbstverständlich nicht zur Rechtfertigung von solchen Operationen dienen, die in ganz anderem Sinne und in ganz anderer Weise, als unsere, vorgenommen würden.

Andererseits aber muss man auf Grund unserer Resultate betonen, dass die hohe Zange, wenn sie in sachgemässer Weise ausgeführt und lediglich als ein Versuch[1]) betrachtet wird, für die Mutter keineswegs Gefahren darbietet, die ihre principielle Verwerfung irgendwie rechtfertigen würden. —

Dieses Ergebniss, zu dem wir gelangen, unterscheidet sich sehr wesentlich von der Meinung Münchmeyers[2]) über die hohe Zange. „Wird", sagt dieser Autor, „unter solchen Verhältnissen" (— d. i. „wenn zwar der Muttermund vollständig erweitert ist, der Kopf zwar tief, doch nicht so tief steht, dass er die Weichtheile des Beckens vollkommen ausgeglichen hat" —) „die Zange angelegt, so ist man sicher, auch bei geschicktester und schonendster Operationsweise grosse, in vielen Fällen sogar

1) Ueber das Maass der Kraft, die bei diesem Versuch aufgewandt werden darf, lässt sich natürlich eine ganz bestimmte Vorschrift nicht geben. Mit Recht betonte Zweifel (Lehrbuch der Geburtshülfe. 1895. S. 570) folgendes: Der Ausdruck „Versuch" gilt nicht der aufzuwendenden Kraft sondern der Unsicherheit des Erfolges; es wäre missverstanden, „wenn jemand unter dieser Bezeichnung verstehen will, dass man nicht stark ziehen dürfe". Andererseits stellt Zweifel als Regel auf „einen sehr grossen Widerstand nicht mit Gewalt zu überwinden und die Herztöne des Kindes fortwährend zu beobachten, weil diese den praktischen Druckmesser abgeben".

2) Münchmeyer, l. c.

Digitized by Google

sehr grosse Zerreissungen der Scheide und des Dammes hervorzurufen". —

Dem ungünstigen Urtheil Münchmeyer's über die hohe Zange widersprechen jedoch ebenso wie die in der vorliegenden Arbeit berichteten Erfahrungen auch die älteren, von Nagel[1]) in der geburtshülflichen Poliklinik erzielten Resultate:

Nagel berichtete über seine Beobachtungen: „Von den 28 Müttern, unter welchen 9 Erstgebärende waren, starb eine an acuter Sepsis, die fiebernd und mit einem Puls von 130, also bereits inficirt, in meine Behandlung gekommen war." Die übrigen „27 Wöchnerinnen sind alle trotz zum Theil sehr schwerer Entbindungen genesen." An Verletzungen kamen vor: 7 mal ein Dammriss I. Grades, 4 mal ein Dammriss II. Grades, 2 mal ein kleinerer und grösserer Scheidenriss; „sämmtliche Verletzungen wurden sofort mit Seidenknopfnaht geschlossen und heilten — abgesehen von dem Todesfalle — ohne den Verlauf des Wochenbettes zu beeinträchtigen, obwohl nicht alle per primam intentionem."[2])

Zu berücksichtigen sind beim Gebrauch der hohen Zange allerdings noch einige Punkte:

1. Der einzige Todesfall unter unseren 71 Operationen, der, wie erwähnt, eine bereits vor Anlegung der Zange fiebernde Mutter betraf (ebenso wie der einzige Todesfall in dem soeben besprochenen Material Nagel's), muss eine Warnung davor sein, die hohe Zange anzulegen, wenn deutliche Anzeichen einer septischen Infection vorhanden sind. In solchem Falle, wo alles darauf ankommt, Quetschungen und Verletzungen der Weichtheile nach Möglichkeit zu vermeiden, ist nur die Kraniotomie am Platze. —

2. Selbstverständlich muss vor Anlegung der hohen Zange der Muttermund in der gehörigen Weise erweitert sein, und es muss der Kopf fest stehen.

3. Selbstverständlich ist die hohe Zange dann nicht angebracht, wenn die Gefahr der Uterusruptur bereits eine hochgradige ist.

4. Die hohe Zange ist, wie auch Nagel[3]) betont, keine Operation für den Ungeübten. Alles kommt auf die sachgemässe Ausführung und darauf an, dass die Extraction nicht forcirt, sondern nur als ein Versuch betrachtet wird, auf den beim Misslingen die Kraniotomie rechtzeitig folgen muss. —

1) Nagel, l. c. Dieses Archiv. Bd. 44. 1893.

2) Neuerdings theilt Nagel (Operative Geburtshülfe 1902, S. 221) mit, dass er unter 47 hohen Zangen in fortlaufender Reihe nur den Tod einer Mutter zu beklagen hatte.

3) Nagel, Operative Geburtshülfe. 1902. S. 224.

Digitized by Google

Abgesehen aber von diesen Punkten, die im Auge zu behalten sind, ergiebt sich keine Veranlassung, im Interesse der Mutter die Indicationen für den Versuch mit der hohen Zange noch mehr einzuschränken, als oben, wo nur die für das Kind aus der Anwendung der hohen Zange erwachsenden Gefahren in Betracht gezogen wurden, geschehen ist. —

Die Gefahr beim Gebrauch der hohen Zange liegt, bei sachgemässem Operiren, mithin in erster Linie auf Seiten des Kindes. Es ist nothwendig, auf die für das Kind erzielten Resultate nochmals zurückzukommen, um noch einige specielle Verhältnisse in's Auge zu fassen:

Die Erfolge für die Kinder waren bei Mehrgebärenden im ganzen etwas besser als bei Erstgebärenden. Ganz besonders günstig aber waren sie bei Frauen, die schon mehr als dreimal geboren hatten. Es dürfte sich diese Thatsache durch den geringeren Widerstand, den die Weichtheile bei den späteren Geburten darbieten, erklären. —

Mit zunehmender Beckenenge verschlechtern sich die Ergebnisse für die Kinder sehr erheblich, sowohl bei den allgemein verengten wie bei den platten Becken. Bei einer Conjugata vera von $7^1/_2$—7 cm gelang es, unter allerdings nur 4 Beobachtungen, nur ein (später erkranktes) Kind lebend zur Welt zu befördern.

Von grösster Wichtigkeit für die Prognose ist zweifellos die Einstellung des Kopfes und die Grösse des Durchmessers, mit dem der Kopf in das Becken eingetreten ist. Eine statistische Zusammenstellung in Bezug auf diese Punkte zu geben, war leider bei dem poliklinischen Material nicht möglich, da die Angaben in den Journalen, soweit es sich um die feineren Unterschiede der Einstellung und des Standes des Kopfes handelte, vielfach nicht genau genug waren. —

Je enger also das Becken, je geringer die Anzahl der vorangegangenen Entbindungen der Patientin, je ungünstiger der Stand des Kopfes ist, desto entschiedener muss man sich an die Forderung halten, nur auf stricte, von der Mutter ausgehende Indication zur Entbindung hin einen Versuch mit der hohen Zange zu machen. —

Wir kommen also zu dem Resultate, dass die hohe Zange ein berechtigter und, wenn auch nicht immer, so doch oft vom besten Erfolg gekrönter Eingriff besonders in jenen Fällen

Digitized by Google

von engem Becken ist, die durch folgende Momente charakterisirt werden:

Mehrgebärende. — Conjugata vera über $7\frac{1}{2}$ cm. — Für die Zangenextraction genügende Erweiterung des Muttermundes. — Kopf in günstiger Einstellung, ganz oder annähernd mit seinem grössten Durchmesser im Beckeneingang. — Indication zur Entbindung von Seiten der Mutter (besonders bei beginnenden Ausziehungserscheinungen des unteren Uterinsegmentes und Quetschungserscheinungen). —

Diese Indicationsstellung deckt sich ungefähr mit derjenigen, für die Gusserow[1]) den Versuch mit der Achsenzugzange empfahl. —

Trotz aller Einschränkungen, die nach alledem im Gebrauch der hohen Zange nothwendig erscheinen, kann ich es also nicht für berechtigt halten, wenn Menge[2]) die hohe Zange beim engen Becken vollständig verwirft, und ich muss, jedenfalls für die Becken mit einer Conjugata vera von über $7\frac{1}{2}$ cm, Krönig[3]) entschieden widersprechen, der den hohen Forceps für eine Operation erklärt, die nicht im Stande wäre, die Prognose für Mutter und Kind bei engem Becken günstiger zu gestalten. —

C. Geburten, bei denen die Kraniotomie ausgeführt wurde.

Die Perforation des vorangehenden Kopfes wurde bei engem Becken 51 Mal ausgeführt, einschliesslich der 13 bereits im Vorhergehenden mitberücksichtigten Fälle, in denen der Perforation ein vergeblicher Versuch mit der hohen Zange vorausging. Im Anschluss an die Perforation wurde die Geburt stets durch die Extraction mit dem Kranioklasten beendigt.

Im Allgemeinen kam der Braun'sche Kranioklast zur Verwendung. In der letzten Zeit habe ich einige Male auch den Fehling'schen viertheiligen Kranioklasten[4]) benutzt und mich in einem besonders schwierigen Falle von dem Vortheil, den das Instrument vor dem Braun'schen darzubieten vermag, überzeugen können. — Die Ausführung der Operation schien mir be-

1) Gusserow, Centralblatt f. Gynäk. 1892. No. 17.
2) Menge, Centralblatt f. Gynäk. 1901. S. 681.
3) Krönig, Münchener med. Wochenschr. 1902. No. 32.
4) Fehling, Ein viertheiliger Kranioklast (Kephalothrypt-helktor). Centralblatt f. Gynäk. 1898.

Digitized by Google

sonders dadurch erleichtert zu sein, dass der Fehling'sche Kranioklast eine Beckenkrümmung besitzt.

Fall Kornetzky (Journ.-No. 92, Jahrg. 1901/02): Rachitisch plattes Becken: Spinae 28, Cristae 28½, Trochanteren 31, Conjug. ext. 16½, Conjug. diagon. 9½ cm. 41jährige XII para (alle früheren Entbindungen wurden operativ durch die geburtshülfl. Poliklinik der Königl. Charité beendet): 2. Schädellage mit Nabelschnurvorfall. Kind todt. Ausziehung des unteren Uterinsegmentes. Nach vielen vergeblichen Versuchen, die zunächst von anderer Seite, alsdann auch von mir gemacht waren, den Kopf mit dem Braun'schen Kranioklasten, der immer wieder ausriss, zu extrahiren, gelang es mir schliesslich erst dann und zwar verhältnissmässig leicht, die Operation zu vollenden, als ich den Fehling-schen Kranioklasten angelegt hatte. Das mittlere Blatt kam in die Perforationsöffnung, das rechte und linke über Gesicht und Hinterhaupt. Der Kranioklast wirkte auf diese Weise zugleich als Kephalothryptor. 51 cm langes Kind.

Im Einzelnen ist hinsichtlich der 51 Kraniotomien zu bemerken:

Die Perforation wurde ausgeführt:

a) Bei 1. bezw. 4. Schädellage: 10 Mal
„ 2. „ 3. „ 15 „
Ausserdem bei (fraglich ob 1. od. 2.) „ 1 „

b) Bei Hinterscheitelbeineinstellung: 5 Mal
„ 2. Gesichtslage: 3 „
„ 1. oder 2. Stirnlage: 7 „ (davon 5 Mal bei 2. Stirnlage, 1 Mal 1. Stirnlage, 1 Mal fraglich ob 1. oder 2. Stirnlage).
„ Schädellage mit Armvorfall: . . . . . 2 Mal

c) Bei Schädellage mit Nabelschnurvorfall: . . . . . 6 „
„ „ Arm- und Nabelschnurvorfall: . 1 „
„ Hinterscheitelbeineinstellung mit Nabelschnurvorfall: 1 „

ad a) Betrachten wir zunächst die 26 Fälle, in denen es sich um gewöhnliche Schädellagen ohne weitere Complication handelte:

In 10 von diesen 26 Beobachtungen ging der Perforation ein vergeblicher Versuch mit der hohen Zange vorauf; in 2 Fällen wurde zunächst ein vergeblicher Wendungsversuch gemacht. Die vergebliche Anlegung der Zange war 9 mal durch die Poliklinik, einmal, ehe poliklinische Hülfe eintraf, durch einen Privatarzt ausgeführt worden. —

In 9 Fällen wurde vor der Perforation der Tod des Kindes constatirt. In einer zehnten Beobachtung waren die kindlichen Herztöne „nicht mehr deutlich“ zu hören.

Digitized by Google

In 13 Fällen waren vor den Operationen (vor dem Zangenversuch oder der sofort vorgenommenen Perforation) schon mehr oder weniger hochgradige Störungen im Befinden des Kindes festzustellen.

In 3 Fällen, [bei denen zur Perforation geschritten wurde, nachdem anderweitige Entbindungsverfahren (Zangen- bezw. Wendungsversuch) keinen Erfolg gehabt hatten] waren vor den operativen Eingriffen Störungen im Befinden des Kindes nicht constatirt worden. —

Die Indication zu den operativen Maassnahmen (zur sofortigen Perforation oder zunächst zu anderen, vergeblich versuchten Eingriffen) wurde abgegeben durch:

Ausziehung des unteren Uterinsegments (drohende Uterusruptur): 13 mal.

Spontane Uterusruptur: 3mal (stets sofortige Perforation ohne andere Entbindungsversuche).

Fieber während der Geburt: 9 mal.

Wehenschwäche und hochgradige Erschöpfung der Mutter: 1 mal (Perforation nach vergeblichem Zangenversuch). —

ad b) Ein anderes Bild geben die Fälle, in denen es sich um Gesichts- oder Stirnlagen, Hinterscheitelbeineinstellung oder Schädellage mit Armvorfall handelte:

Bei diesen 17 Fällen wurde vor der Kraniotomie nur 3mal ein vergeblicher Versuch mit der hohen Zange, dagegen 4mal ein vergeblicher Wendungsversuch gemacht. —

Nur in 3 Fällen waren die Herztöne des Kindes vor der Perforation nicht mehr festzustellen.

In 11 Fällen waren die Herztöne der Frucht vor Beginn der Operation schon mehr oder weniger stark beschleunigt, verlangsamt oder unregelmässig.

In 3 Beobachtungen, unter denen 2mal zuerst die Wendung, einmal die Zange vergeblich versucht wurde, waren vor Beginn der Operationen Störungen im Befinden des Kindes nicht constatirt. —

Die Indication zu den operativen Eingriffen wurde hier abgegeben durch:

Ausziehung des unteren Uterinsegmentes (drohende Uterusruptur): 11mal.

Spontane Uterusruptur: 1mal (sofortige Perforation, vorher keine anderen Entbindungsversuche).

Fieber während der Geburt: 3mal.

Digitized by Google

Vergeblichen Wendungsversuch bei Hinterscheitelbeineinstellung: 2mal. —

ad c) In den 8 Fällen schliesslich, in denen es sich um Perforationen bei Nabelschnurvorfall handelte, war das Kind stets mit Sicherheit vor der Perforation abgestorben. —

Im Ganzen wurde also unter den 38 Fällen, in denen die Kraniotomie ausgeführt wurde, zur Perforation oder zunächst zu anderen vergeblichen Entbindungsversuchen geschritten:

1. Nachdem das Kind sicher oder mit grösster Wahrscheinlichkeit todt war: In 21 Fällen.

2. Bei noch lebendem, aber in seinem Befinden nachweislich bereits geschädigtem Kinde: In 24 Fällen.

3. Ehe Störungen im Befinden des Kindes festzustellen waren: In 6 Fällen. —

Das am stärksten verengte Becken, bei dem die Perforation des vorangehenden Kopfes ausgeführt wurde, hatte eine Conjugata vera von etwa 6 cm. Es handelte sich um die folgende Beobachtung:

Fall Eggloff (Journ.-No. 525, Jahrg. 1900/01): Rachitisch plattes Becken: Spinae 27, Cristae 28½, Conjugata externa 17, Conjugata diagonalis 8 cm.

26 jährige 1 para. 20. November ½10 Uhr Abends: Blasensprung. Um 12 Uhr Nachts wird poliklinische Hülfe nachgesucht. 3. Schädellage. Muttermund fünfmarkstückgross. Kopf mit einem kleinen Segment im Beckeneingang. Promontorium mit geradem Finger leicht zu erreichen. Temperatur 38,2 °, Puls 88. Kindliche Herztöne 162, Abgang von Meconium.

Mit Rücksicht auf das bei der Mutter bereits eingetretene Fieber und die im Befinden des Kindes bereits festzustellenden Störungen erscheint es dringend erwünscht, die Geburt, wenn irgend möglich, per vias naturales zu beenden.

Es wird abwartend verfahren.

21. November 4 Uhr Nachmittags: Temperatur 38,7 °, Puls 108. Unteres Uterinsegment auf Druck schmerzhaft. Contractionsring 5 Querfinger breit über der Symphyse. Kindliche Herztöne 120—160. Reichlicher Abgang von Meconium. Der Kopf steht ziemlich unverändert im Beckeneingang. — Nunmehr wird die Perforation mit dem trepanförmigen Perforatorium vorgenommen. Die Extraction des Kopfes mit dem Kranioklasten war ausserordentlich schwierig. Nach etwa 1½ stündigen Bemühungen gelingt es, den Kopf mittelst des Braun'schen Kranioklasten durch das Becken zu ziehen.

Der Damm blieb unverletzt. 56 cm langer Knabe. Wochenbett normal. —

Was nun den Ausgang der 51 Entbindungen, in denen die

Digitized by Google

Kraniotomie stattfand, für die Mütter anbetrifft, so trat 3 mal der Exitus letalis ein.

Von diesen 3 Frauen starb eine an Sepsis 4 Wochen post partum. In dieser Beobachtung war bereits während der Entbindung hohes Fieber (Temperatur 39,7 °, Puls 120) eingetreten, und dieser Umstand hatte (nach dem Tode des Kindes) die Indication zur Perforation und zu einer bei noch engem Muttermund sehr schwierigen Extraction mit dem Kranioklasten abgegeben[1]).

Die beiden anderen Patientinnen starben in Folge einer vor der Kraniotomie spontan eingetretenen Uterusruptur:

1. Fall Mersetzki (Polikl. Journ.-No. 78, Jahrg. 1892/93): Allgemein verengtes Becken. Spinae 25, Cristae 28, Trochanter. 32, Conj. externa $20^1/_2$, Conj. diag. $10^1/_2$—10 cm.

30jährige II para (bei der ersten Entbindung Wendung, Perforation des nachfolgenden Kopfes): 1. Schädellage. Der die Entbindung beobachtende Praktikant meldet, nachdem die Temperatur auf 39 °, der Puls auf 120 gestiegen war.

Der Assistenzarzt findet die Frau moribund, den Uterus rechts rupturirt, Kopf abgewichen, Nabelschnur pulslos vorgefallen. Kraniotomie. Grosser Knabe. Die Frau stirbt noch während der Entbindung. Die Placenta wird manuell aus dem Abdomen entfernt.

2. Fall Pilarzyk (Journ.-No. 746, Jahrg. 1895/96): Plattes Becken. Conj. diagon. $11^1/_2$ cm.

35jährige III para. (Frühere Entbindungen normal.) Der zur Entbindung gerufene Assistenzarzt findet die Frau fast in extremis. Puls 152. Kindliche Herztöne waren schon vor Ankunft des Arztes nicht mit Sicherheit feststellbar. Die spontan eingetretene Uterusruptur wird sofort diagnosticirt. Stirnlage. Perforation und sehr schwierige Extraction mit dem Kranioklasten. 3600 g schwerer Knabe. Starke Blutung. Da ein Transport in die Klinik bei dem Zustande der Patientin nicht mehr möglich war, wird an Ort und Stelle die Laparotomie und Amputation des Uterus ausgeführt. Patientin stirbt während der Naht der Bauchdecken.

Nach den übrigen Geburten war das Wochenbett 7 mal fieberhaft. 6 mal wurde Genesung beobachtet; die 7. Patientin, die an einer Venenthrombose erkrankt war, wurde gebessert in Privatbehandlung entlassen. —

Incisionen in den Muttermund wurden 2 mal, Dammincision wurde 1 mal ausgeführt. 2 mal kam bei Erstgebärenden ein Dammriss 1. Grades vor. —

Als wichtigstes Ergebniss dieser 51 Beobachtungen,

1) Fall Grenz, Journ.-No. 181, Jahrg. 1900/01.

Digitized by Google

in denen bei engem Becken die Perforation und Extraction mit dem Kranioklasten ausgeführt wurde, ist hervorzuheben:

Trotz der häufig grossen Schwierigkeiten der Entbindung und trotz vielfacher vorangegangener vergeblicher Versuche, die Geburt im Interesse des Kindes durch die Zange oder die Wendung zu beenden, ist in keinem Falle ein Exitus letalis oder eine schwere Verletzung der Mutter auf die Perforation oder Kranioklasie zurückzuführen gewesen.

Von den 3 Todesfällen war bei der durch Sepsis gestorbenen Frau die Infection nachweislich schon vor Beginn der Perforation, bei den beiden durch Uterusruptur gestorbenen die spontane Gebärmutterzerreissung ebenfalls vor der Perforation eingetreten.

Man kann diese Todesfälle selbstverständlich nicht der Kraniotomie zur Last legen.

Wir dürfen daher die Prognose der Kraniotomie an sich, trotz der oft sehr langen Dauer der Operationen, zweckmässige Ausführung des Eingriffes vorausgesetzt, für durchaus gut ansehen und sagen, dass unter denjenigen Fällen, die durch irgend eine entbindende Operation überhaupt noch zu retten sind, die Mortalität der Kraniotomie gleich Null ist.

Da es sich in allen drei Beobachtungen, in denen die Mutter starb, um die Perforation eines bereits abgestorbenen oder moribunden Kindes handelte, war also unter den 30 Fällen, in denen das noch lebensfähige Kind perforirt wurde, — unter allen denjenigen Beobachtungen also, wo die Frage überhaupt hätte erwogen werden können, ob man im Interesse des Kindes an Stelle der Kraniotomie eine andere Operation ausführen sollte, — die Mortalität, ohne jede Einschränkung, gleich Null.

Das Resultat war unter poliklinischen Verhältnissen unseren Erfahrungen nach ebenso gut, wie es heutzutage, der allerdings auf eine viel grössere Anzahl von Kraniotomien gestützten Arbeit von Bretschneider[1]) zufolge, in der Klinik ist:

Nach Bretschneider kamen in der Leipziger Klinik unter 132 Fällen von Perforation und Extraction mit dem Zweifel'schen

1) Bretschneider, Ueber 132 Fälle von Perforation und Extraction mit dem Zweifel'schen Kranio-Kephaloklast. Dieses Archiv. Bd. 63. 1901.

Digitized by Google

Kranio-Kephaloklasten 10 Todesfälle vor, von denen aber keiner dem Kranio-Kephaloklasten zur Last gelegt werden konnte. —

Die Thatsache, dass die Prognose der Kraniotomie heutzutage unter aseptischen Maassnahmen, selbst bei den ungünstigen äusseren Verhältnissen der Poliklinik, eine so unbedingt gute ist, ist von grossem Interesse:

Es fällt unter diesen Umständen ein Vergleich zwischen Kraniotomie und Kaiserschnitt[1]) auch heute, trotz der wesentlichen Verbesserung, die die Prognose der Sectio caesarea erfahren hat, in erheblichem Maasse zu Gunsten der Kraniotomie aus.

Hierauf muss ganz besonders Denjenigen gegenüber hingewiesen werden, die durch einen Vergleich der Resultate der Kraniotomie und des Kaiserschnitts zu beweisen suchen, dass die Zeit gekommen sei, die Perforation des lebenden Kindes unter allen Umständen durch die Sectio caesarea zu ersetzen. [Kossmann[2].]

Solchen Schlussfolgerungen gegenüber ist aber nicht nur auf den Unterschied in den Mortalitätsstatistiken der beiden Operationen hinzuweisen; viel wichtiger als die blossen Zahlen sind folgende Erwägungen:

In den Fällen, in denen in der geburtshilflichen Poliklinik der Charité die Kraniotomie vorgenommen wurde, lagen die Verhältnisse ganz anders als in jenen, auf die sich die Resultate günstig ausgefallener Kaiserschnittsstatistiken überhaupt beziehen:

Wie bereits im Vorhergehenden erwähnt, wurden wir in der grossen Mehrzahl der Fälle erst nach dem Blasensprung gerufen und gewöhnlich hatten bereits vor Anwesenheit des Arztes innere Untersuchungen stattgefunden.

Die Ueberführung der Kreissenden in die Klinik, wie es für die Sectio caesarea, wenn auch nicht unbedingt nothwendig, so doch jedenfalls wünschenswerth ist, wäre häufig nicht ausführbar gewesen. —

Veit[3]) giebt die Vorsichtsmaassregeln an, die den Kaiser-

---

1) Kossmann (Das Recht des Arztes und der Mutter über Leben und Tod des neugeborenen Kindes. Die Heilkunde. 1902. Januar) giebt die Mortalität der Mütter beim Kaiserschnitt auf 10 pCt. an.

2) Kossmann, l. c. u. „Indication und Recht zur Tödtung des Fötus", Vortrag in der Berliner medicin. Gesellschaft am 22. Januar 1902. (Referat: Deutsche med. Wochenschr. 1902. Vereinsbeilage No. 5.)

3) Veit, Beiträge zur Geburtsh. und Gynäk. Bd. 4. 1901. S. 325.

Digitized by Google

schnitt zu einer lebenssicheren Operation machen, und die er daher bei der Stellung der relativen Indication für geboten erachtet:

„Vor Allem", sagt er, „nehme ich die Schwangeren 3 Wochen vor dem erwarteten Endtermin in die Klinik auf und unterlasse jede weitere Untersuchung; auch warne ich die Schwangere vor allen Berührungen ihrer Genitalien. Demnächst verzichte ich auch bei Beginn der Geburt auf die vaginale Untersuchung, vielmehr beginne ich die Operation, sobald die Frau angiebt, Wehen zu haben und sobald ich deutliche Contractionen in kurzen Pausen feststelle".

Mit diesen Cautelen vergleiche man die Umstände, die sich, bedauerlicher Weise zwar, aber doch eben thatsächlich, heutzutage noch oft genug in der Praxis darbieten, und mit denen zu rechnen man daher verpflichtet ist. —

In seiner Abhandlung, in der er die Kraniotomie des lebenden Kindes vollständig verwirft, erörtert nun Kossmann[1]) die technischen Vorsichtsmaassregeln, die er bei der Ausführung einer Sectio caesarea unter ungünstigen äusseren Verhältnissen für nothwendig erachtet und spricht sich alsdann folgendermaassen aus: „Wer", sagt er, „die hier wiedergegebenen wenigen, aber entscheidenden Vorsichtsmaassregeln beobachtet, sich auch aller überflüssigen Umständlichkeiten, die nur zur Verwirrung und zu Missgriffen führen, enthält, der wird, wo nicht schon aus anderen Gründen eine Gefährdung der Kreissenden eingetreten ist, durch den Kaiserschnitt an sich kaum jemals eine Patientin verlieren, wohl aber sich des Bewusstseins erfreuen können, so manches Kind am Leben erhalten zu haben".

Im Hinblick auf diese Ausführungen Kossmann's, die sich an den Praktiker richten, kann aber nicht energisch genug betont werden, dass eben eine „Gefährdung der Mutter", die die Prognose des Kaiserschnitts ungünstiger gestaltet, ausserordentlich häufig bereits vorhanden ist, wenn der Arzt zu der Kreissenden kommt. — Schon der Blasensprung ist als ein ungünstiges Moment anzusehen. Eine nicht unerhebliche Gefährdung aber ist zweifellos dann anzunehmen, wenn innere Untersuchungen, noch dazu ohne ärztliche Controlle, stattgefunden haben. —

1) Kossmann, Die Heilkunde. 1902. Januar.

Digitized by Google

Der Arzt darf nicht erst dann, wenn ein Kaiserschnitt ihm unglücklich verlaufen ist, zu untersuchen beginnen, ob irgend ein schon vor der Operation eingetretener Umstand die Schuld an diesem Ereigniss trägt. Vielmehr muss der Geburtshelfer, ehe er aus relativer Indication eine Sectio caesarea vornimmt, so weit wie möglich, zu ermitteln suchen, ob die Verhältnisse des Falles noch derartige sind, dass man zu dieser Operation rathen darf [1]). —

Wenn jemand hätte wagen wollen, principiell in den 30 Fällen, in denen in der Poliklinik der Charité das lebende Kind perforirt wurde, den Kaiserschnitt auszuführen, so würde die Mortalität der Mütter bei diesem Vorgehen zweifellos eine ausserordentlich hohe gewesen sein, während sie bei der Kraniotomie in diesen 30 Beobachtungen der Jahre 1892—1902 Null war. —

Sicherlich wäre auch von den Kindern eine beträchtliche Anzahl, in den vorgeschrittenen Stadien der Geburt, um die es sich hier handelte, durch die Sectio caesarea nicht mehr zu retten gewesen; denn nur in 6 Fällen wurde zur Vornahme der Entbindung zu einer Zeit geschritten, wo das Befinden des Kindes noch gänzlich ungestört, dasselbe also noch in vollem Maasse lebenskräftig war [2]). —

Aus diesen Gründen meine ich, dass ein Vergleich zwischen den heuzutage vorliegenden Statistiken der Kraniotomie und der Sectio caesarea, bei der Verschiedenheit der Umstände, unter denen man sich zu der einen oder der anderen Operation zu entschliessen pflegte, selbst dann nicht ohne Weiteres die ausgedehntere Empfehlung des Kaiserschnittes aus relativer Indication erlauben würde, wenn die in den letzten Jahren bei beiden Operationen für die Mütter erzielten Resultate annähernd die gleichen wären. —

---

1) Anm. bei der Correctur: Nach Ablieferung des Manuskriptes dieser Arbeit erschien die wichtige Abhandlung von Hofmeier „über die Berechtigung der Perforation des lebenden Kindes“ (Zeitschr. f. Geburtsh. u. Gynäk. Bd. 48. 1903) in der Hofmeier Pinard gegenüber betont, dass die „Perforation des lebenden Kindes in der allgemeinen Praxis gelegentlich gar nicht zu umgehen sei.“ — „Als Arzt“, sagt Hofmeier, „hat der Geburtshelfer eben die Gesammtheit der Situation in Erwägung zu ziehen und zu beurtheilen und nicht nur die Aufgabe zu lösen, unter allen Umständen ein noch athmendes Kind an's Licht zu befördern.“

2) Vergl. v. Franqué, Die Entstehung und Behandlung der Uterusruptur. Würzburger Abhandl. 1901. II. Bd. Heft I. S. 21.

Digitized by Google

Etwas ganz anderes ist es natürlich, wenn es sich um die Ausführung des Kaiserschnitts aus relativer Indication unter wirklich günstigen Bedingungen handelt, also da, wo man die Frau frühzeitig, womöglich, wie Veit wünscht, noch vor Beginn der Geburtswehen zu sehen bekommt.

Hier wird man mit Rücksicht auf die heutzutage viel günstigeren Ergebnisse dieser Operation allerdings viel energischer als früher für die Sectio caesarea einzutreten haben. —

Da sich aber diese günstigen Verhältnisse erfahrungsgemäss in der allgemeinen Praxis verhältnissmässig selten darbieten, so ist die Kraniotomie ein Eingriff, der selbstverständlich nur auf strengste Indication hin bei noch lebendem Kinde ausgeführt werden darf, der heute seltener als früher nothwendig ist, und hoffentlich in Zukunft immer mehr vermieden werden kann, der aber zur Zeit doch nicht weniger als früher berechtigt ist und zu dessen Ausführung der Geburtshelfer vielfach verpflichtet bleibt. Er würde ohne denselben so und so oft, statt wenigstens ein Menschenleben sicher zu retten, mit grösster Wahrscheinlichkeit zwei opfern.[1])

Es sind auch heute noch die Ausführungen Wyder's[2]), der im Jahre 1888 die Mortalität der Sectio caesarea auf 17,9 pCt., die der Kraniotomie bei engem Becken auf 8,4 pCt. angab, in vieler Beziehung beherzigenswerth. Wyder kam damals zu dem Schluss, dass selbst dann, wenn die Zeit gekommen wäre, wo die Mortalität beim Kaiserschnitt und bei der Kraniotomie gleich gross sei, und wo man in Kliniken in vollstem Maasse die Sectio caesarea an Stelle der Perforation lebender Kinder setzen müsse, doch „in der Privatpraxis" „nach wie vor die Kraniotomie eine grosse Rolle spielen" werde. —

Im Anschluss an den obigen Bericht über die bei engem Becken ausgeführten Kraniotomien ist noch auf folgende Einzelheiten hinzuweisen:

Von besonderem Interesse ist, dass bei einer Erstgebärenden mit einer Conjugata vera von etwa 6 cm trotz kräftiger Ent-

1) Vergl. meine Bemerkungen in der Discussion zu Kossmann's Vortrag. — Berl. Klin. Wochenschr. 1902. No. 8.

2) Wyder, Perforation, künstliche Frühgeburt und Sectio caesarea in ihrer Stellung zur Therapie beim engen Becken. Dieses Archiv. Bd. 32. 1888. Vergl. auch Leopold, Arbeiten aus der Kgl. Frauenklinik in Dresden. Bd. I. 1893. S. 388.

Digitized by Google

wickelung des Kindes die Extraction mit dem Kranioklasten ohne Schaden für die Mutter gelang. Hierbei handelte es sich also um einen Grad der Beckenverengung, bei dem man im Allgemeinen bereits eine absolute Indication zum Kaiserschnitt annimmt.—

Der Vergleich zwischen den Geburten mit „gewöhnlicher Schädellage“ und denen mit abnormer Einstellung des Kopfes (Gesichtslage etc.) zeigte Folgendes:

Bei der ersten Reihe von Fällen wurde absolut und relativ viel häufiger als bei der zweiten der Tod des Kindes vor der Perforation festgestellt. Hieraus ergiebt sich, dass die Nothwendigkeit zu perforiren bei gewöhnlichen Schädellagen im Allgemeinen erst in einem späteren Stadium der Geburt, als bei den abnormen Einstellungen eintritt. —

Abschnitt II.

Die mit vorangehendem Kopfe verlaufenen Geburten, je nach der Anzahl der vorangegangenen Geburten.

Unter 297 Geburten, die mit vorangehendem Kopfe beendet wurden, betrafen:

142	Entbindungen	. . . .	I parae
44	„	. . . .	II „
28	„	. . . .	III „
66	„	.	IV—VII „
17	„		VIII—XIII „

Wir betrachten nun den Verlauf dieser Geburten bei den I—, II— u. s. w. paris zunächst mit Rücksicht darauf, in welcher Anzahl dieselben spontan, durch die gewöhnliche Zange, durch die hohe Zange oder durch die Kraniotomie beendet wurden.[1]) —

Bei der Betrachtung der folgenden Tabellen ist ein Moment stets im Auge zu behalten:

Wie bereits oben erwähnt, ist unter unserem poliklinischen Material die Anzahl der spontan verlaufenen Geburten lediglich aus dem äusserlichen Grunde eine sehr geringe, weil wir

1) Zu den hohen Zangen sind im folgenden (anders als im vorhergehenden Abschnitte) die vergeblichen Zangenversuche nicht gezählt; vielmehr sind diese Fälle, je nach ihrem schliesslichen Ausgange, lediglich zu den spontanen Geburten bezw. den Kraniotomien gerechnet.

Digitized by Google

gewöhnlich erst zur Entbindung gerufen werden, wenn sich bereits Störungen im Verlaufe der Geburt zu zeigen begonnen haben.

Der Vollständigkeit halber gebe ich die Anzahl der spontan verlaufenen Entbindungen im folgenden zwar ebenfalls an, ein Wert ist aber, soweit es sich nicht lediglich um die Verhältnisse in der Poliklinik, sondern um einen Rückschluss auf allgemeine Verhältnisse handelt, nur auf den Vergleich der Zahlen, die für die operativ beendeten Geburten gefunden sind, zu legen:

Tabelle I.

Unter:	Spontan verlauf. Geburten		Gewöhnliche Zangen		Hohe Zangen		Kraniotomien	
	Anzahl	pCt.	Anzahl	pCt.	Anzahl	pCt.	Anzahl	pCt.
142 I-paris	42	29,6	68	47,9	10	7,0	22	15,5
44 II- „	17	38,6	10	22,7	7	15,9	10	22,7
28 III- „	9	32,1	5	17,9	9	32,1	5	17,9
66 IV—VII- „	24	36,4	7	10,6	24	36,4	11	16,7
17 VIII—XIII- „	7	41,2	0	0,0	7	41,2	3	17,6

Ein interessantes Resultat liefern in dieser Tabelle die Zangenoperationen:

Es zeigte sich, dass die Anzahl der Fälle, in denen der Forceps an den tiefstehenden Kopf angelegt werden musste, von Geburt zu Geburt stetig und zwar sehr erheblich, nämlich von 47,9 pCt. bei I paris auf 0 pCt. bei VIII-XIII paris, fällt.

Gerade umgekehrt steigt von Geburt zu Geburt stetig und sehr bedeutend der Procentsatz der bei hochstehendem Kopfe ausgeführten Zangenoperationen (von 7,0 pCt. bei I paris auf 41,2 pCt. bei VIII-XIII paris).

Hat der Kopf also einmal den verengten Beckeneingang ganz überschritten, so ist es mit jeder folgenden Geburt immer seltener notwendig, die Geburt noch durch die Zange zu beenden.

Andererseits aber treten unter den mit vorangehendem Kopfe verlaufenen Entbindungen von Geburt zu Geburt immer häufiger bereits so frühzeitig Geburtsstörungen auf, dass die Zange schon bei noch hochstehendem Kopfe angelegt werden muss. —

Was die Kraniotomien anbetrifft, so kommen diese bei Mehrgebärenden in grösserer Anzahl als bei Erstgebärenden vor. Die einzelnen Gruppen der Mehrgebärenden liessen keine erheblichen Unterschiede erkennen. —

Digitized by Google

Es ist von Interesse, mit den obigen Zahlenverhältnissen diejenigen zu vergleichen, die sich ergeben, wenn man die Häufigkeit der verschiedenen Entbindungsarten bei I-, II- u. s. w. paris nicht, wie hier geschehen, unter den mit vorangehendem Kopfe verlaufenen, sondern unter der Gesammtzahl der Entbindungen bei engem Becken (also einschliesslich aller fehlerhaften Lagen, Wendungen etc.) berechnet. Die Abweichungen, die sich hinsichtlich der Häufigkeit der einzelnen Operationen in diesen beiden Statistiken herausstellen, sind hauptsächlich dadurch bedingt, dass bei Mehrgebärenden die Wendungen so ausserordentlich an Zahl überwiegen:

Nach den übereinstimmenden Angaben von Michaelis[1]), Weidling[2]), Winter[3]) und Ahlfeld[4]) wird unter der Gesammtzahl der Entbindungen bei engem Becken der Procentsatz der spontan verlaufenen von Geburt zu Geburt geringer. —

Die Zangenoperationen nehmen nach Michaelis bei den späteren Entbindungen ebenfalls ab.

Weidling stellte hinsichtlich der Zangenoperationen zwar auch fest, dass die Zange am häufigsten bei der ersten, seltener bei der zweiten und dritten Geburt zur Anwendung kam; abweichend von Michaelis aber fand er, dass sie von der vierten Entbindung an wieder häufiger gebraucht wurde.

Winter ermittelte, dass „die zum Gelingen des hohen Forceps günstige Kopfeinstellung" „von 11 pCt. bei Erstgebärenden auf 8 pCt. bei Mehrgebärenden abnimmt." —

Was das Material der geburtshülflichen Poliklinik der Charité anbetrifft, so vertheilten sich die sämmtlichen 581 Geburten bei engem Becken folgendermaassen:

Unter:		Spont. Verlauf in Kopflage		Gewöhnl. Zangen		Hohe Zangen		Kraniotomien		Wendungen		Beckenendlagen		Embryotomien	
		Anz.	pCt.	Anz.	pCt.	Anz.	pCt.	Anz.	pCt.	Anz.	pCt.	Anz.	pCt.	Anz.	pCt.
185	I-paris	42	22,7	68	36,8	10	5,4	22	11,9	26	14,1	16	8,6	1	0,5
101	II- „	17	16,8	10	9,9	7	6,9	10	9,9	47	46,5	10	9,9	0	—
79	III- „	9	11,4	5	6,3	9	11,4	5	6,3	45	57,0	6	7,6	0	—
172	IV—VII- „	24	14,0	7	4,1	24	14,0	11	6,4	89	51,7	17	9,9	0	—
44	VIII—XIII- „	7	15,9	0	0,0	7	15,9	3	6,8	26	59,1	1	2,3	0	—

Aus den vorstehenden Bemerkungen ist bereits zu entnehmen, dass die mit vorangehendem Kopfe verlaufenden Entbindungen bei engem Becken sich desto ungünstiger zu gestalten pflegen, je mehr Geburten vorangegangen sind. —

1) Michaelis, Das enge Becken. Leipzig. 1851.

2) Weidling, Die Prognose der Geburt bei engem Becken nach statistischen Ergebnissen der Hallenser Klinik und Poliklinik. Inaug.-Dissert. Halle. 1882.

3) Winter, l. c.

4) Ahlfeld, Lehrbuch der Geburtshülfe. Leipzig. 1898.

Digitized by Google

Um hiervon ein noch anschaulicheres Bild zu geben, fassen wir in der folgenden Tabelle die mit der hohen Zange und der Kraniotomie beendeten Geburten zusammen.

Die auf diese Weise gebildete Gruppe der „schwierig verlaufenen“ Entbindungen enthält also sämmtliche Beobachtungen, in denen die Wehenkraft allein nicht ausreichte, den im Beckeneingang durch das enge Becken gesetzten Widerstand vollständig zu überwinden:

Tabelle II.

Unter:		Schwieriger Verlauf	
		Anzahl	pCt.
142	I-paris	32	22,5
44	II- „	17	38,6
28	III- „	14	50,0
66	IV—VII- „	35	53,0
17	VIII—XIII- „	10	58,8

Vergleicht man in dieser letzteren Tabelle die Häufigkeit des „schwierigen Verlaufs“ bei den I-, II- u. s. w. paris, so erhellt sehr deutlich, in welchem Maasse unter den bei engem Becken mit vorangehendem Kopfe verlaufenden Geburten mit jeder folgenden Entbindung die Schwierigkeiten anwachsen.

Damit sind wir zu einer sehr augenfälligen Bestätigung eines Resultates gelangt, auf das besonders Winter (l. c.) hingewiesen hat: Winter betonte, dass bei engem Becken „bei Erstgebärenden die spontane Geburt oder wenigstens ein theilweises Ueberwinden des Beckeneingangs wahrscheinlich ist, während schon von der zweiten Geburt an die Aussichten auf ein Ein- oder Durchtreten des Kopfes immer ungünstiger werden“ und zwar, wie er ausserdem hervorhebt, um so ungünstiger, „je schwerer und langdauernder die früheren Geburten waren.“

Hinsichtlich der Erklärung dieser Thatsachen wird man sich Winter ohne weiteres anschliessen. Derselbe sieht die Gründe für diese Verschiedenheiten im Geburtsverlauf darin, dass bei Mehrgebärenden 1) der Kopf grösser und schwerer configurirbar als bei Erstgebärenden ist, 2) die Wehen schwächer sind, 3) immer schneller das Kind aus dem contractionsfähigen Uterus in den

Digitized by Google

Durchtrittsschlauch austritt, 4) eine schwächere Action der Bauchpresse und ein Hängebauch zu bestehen pflegt. —

Es bleibt nun noch festzustellen, ob sich bei einer höheren Anzahl vorangegangener Geburten, entsprechend den grösseren Schwierigkeiten im Geburtsverlauf, auch eine höhere Mortalität zeigt:

Was hierbei zunächst die Mütter anbetrifft, so sei bemerkt, dass unter den 6 Frauen, die in Folge der Entbindung starben, der Exitus letalis eintrat:

Nach der 1. Geburt bei einer Frau,
„ „ 2. „ „ zwei Frauen,
„ „ 3. „ „ zwei Frauen,
„ „ 4. „ „ einer Frau.

Irgendwelche Schlüsse lassen sich aus diesen kleinen Zahlen nicht ziehen. —

Hinsichtlich der Mortalität der Kinder ergiebt sich die folgende Tabelle[1]):

Tabelle III.

Unter:	Anzahl der Kinder überhaupt	Todte Kinder	
		Anzahl	pCt.
I-parae	134	25	18,7
II- „	41	13	31,7
III- „	25	10	40,0
IV—VII- „	66	14	21,2
VIII—XIII- „	14	1	7,1

Wie diese Zusammenstellung zeigt, stieg allerdings, in Uebereinstimmung damit, dass die Schwierigkeiten des Geburtsverlaufs immer mehr zunehmen, bis zur 3. Geburt der Procentsatz der todten Kinder bedeutend an; dagegen trat bei den späteren Entbindungen eine Verringerung der Mortalität der Kinder in so erheblichem Maasse ein, dass die Sterblichkeit bei den VIII-XIII paris nur noch 7,1 pCt. betrug und sogar viel geringer als bei I-paris war. —

Es ist dies eine zunächst auffallend erscheinende Thatsache.

1) Die 18 durch Nabelschnurvorfall gestorbenen Kinder und das eine schon vor Anlegung der Zange todte Kind sind unberücksichtigt gelassen.

Digitized by Google

Wie im vorhergehenden aber erörtert worden ist, war die hohe Zange bei Frauen, die schon häufig geboren haben, — bei denen also nach dem obengesagten der Geburtsverlauf ein schwieriger zu sein pflegt, — allerdings besonders oft nothwendig, sie ergab jedoch dabei gerade in diesen Fällen ein ganz besonders günstiges Resultat für die Kinder. —

In Bezug auf die zuletzt angeführte Tabelle III muss ich aber noch besonders darauf hinweisen, dass diese nur zeigt, wie sich die Verhältnisse in der Poliklinik gestaltet haben, ohne dass daraus direct hervorgeht, wie die Mortalität der Kinder „im Allgemeinen" sein würde, (dies heisst, wie die Mortalität wäre, wenn man die Möglichkeit hätte, unter Anwendung der in der Poliklinik befolgten Behandlungsprincipien, alle in einem bestimmten Zeitraum an einem bestimmten Ort vorkommenden Entbindungen der Frauen mit engem Becken zu beobachten). —

Wenn aber auch die in Tabelle III angegebenen Mortalitätsziffern nicht mit dem Ergebniss übereinstimmen, das für die Sterblichkeit der Kinder bei engem Becken „im Allgemeinen" das Richtige wäre, so kann man auf Grund des poliklinischen Resultates hinsichtlich eines „allgemeingültigen" doch wenigstens folgendes sagen:

Es liegt, wie betont, im Character der Poliklinik, dass die spontan verlaufenden, also gerade die günstigen Entbindungen mit geringer Mortalität, in der Poliklinik verhältnissmässig selten zur Beobachtung gelangen. Daraus kann man zunächst schliessen, dass die Mortalitätsziffern der Poliklinik sich ungünstiger gestalten müssen, als die einer allgemein gültigen Statistik.

Ferner ist in Betracht zu ziehen:

Wie aus dem vorhergehenden hervorgeht, kommen bei I paris verhältnissmässig viele spontan verlaufende Geburten vor, bei den späteren Entbindungen von Geburt zu Geburt immer weniger.

Hieraus lässt sich der weitere Schluss ableiten, dass die Mortalitätsziffern der Poliklinik desto weniger von den allgemeingültigen abweichen, je mehr Geburten vorangegangen sind. Für die I parae ist, mit anderen Worten, das Resultat der Poliklinik erheblich zu ungünstig, für die IV-XIII parae dagegen dürfte es dem allgemein gültigen ziemlich nahe kommen. —

Digitized by Google

Abschnitt III.

Die mit vorangehendem Kopfe verlaufenen Geburten, je nach verschiedenen Formen und Graden des engen Beckens.

Unter unseren 297 Geburten, die bei engem Becken mit vorangehendem Kopfe verlaufen sind, kamen vor:

1. Bei plattem Becken 209 Geburten, und zwar bei plattem Becken mit einer

Conjugata vera zwischen $9^3/_4$ und 9 cm: 122
" " " $8^3/_4$ und $7^3/_4$ " 69
" " " $7^1/_2$ und 7 " 17
" " " $6^3/_4$ und 6 " 1
} Geburten.

2. Bei allgemein verengtem Becken 88 Geburten und zwar bei allgemein verengtem Becken mit einer

Conjugata vera zwischen $9^3/_4$ und 9 cm: 30
" " " $8^3/_4$ und 8 " 54
" " " $7^1/_2$ und 7 " 4
} Geburten.

Auch hier betrachten wir, wie im vorhergehenden Abschnitte, die Geburten zunächst danach, in welcher Anzahl sie spontan, durch die gewöhnliche Zange, durch die hohe Zange oder durch die Kraniotomie beendet wurden.[1])

Auch bei der Betrachtung der folgenden Tabellen ist natürlich die Thatsache im Auge zu behalten, dass die spontan verlaufenden Entbindungen in der Poliklinik in verhältnissmässig geringer Anzahl zur Beobachtung gelangen.

Tabelle I. 1) Platte Becken.

Unter:	Spontane Geburten		Gewöhnliche Zangen		Hohe Zangen		Kraniotomien	
	Anzahl	pCt.	Anzahl	pCt.	Anzahl	pCt.	Anzahl	pCt.
122 Geburten mit Conjug. vera von $9^3/_4$—9 cm . .	49	40,2	44	36,1	18	14,7	11	9,0
69 Geburten mit Conjug. vera von $8^3/_4$—$7^3/_4$ cm .	23	33,3	13	18,8	18	26,1	15	21,7
17 Geburten mit Conjug. vera von $7^1/_2$—7 cm . .	6	35,3	0	0,0	2	11,8	9	52,9
1 Geburt mit Conjugata vera von $6^1/_2$—6 cm . .	0	0,0	0	0,0	0	0,0	1	100

1) Hinsichtlich der vergeblichen Zangenversuche gilt die Anmerkung auf S. 287.

Digitized by Google

2) Allgemein verengte Becken.

Unter:	Spontan verlaufene Geb.		Gewöhnliche Zangen		Hohe Zangen		Kraniotomien	
	Anzahl	pCt.	Anzahl	pCt.	Anzahl	pCt.	Anzahl	pCt.
30 Fällen mit einer Conjug. vera von 9¾—9 cm . .	7	23,3	16	53,3	5	16,7	2	6,7
54 Fällen mit einer Conjug. vera von 8¾—7¾ cm .	14	25,9	16	29,6	14	25,9	10	18,5
4 Fällen mit einer Conjug. vera von 7½—7 cm . .	0	0,0	1 künstl. Frühgeburt		0	0,0	3	75,0

Was zunächst die Frequenz der spontan verlaufenen Entbindungen anbetrifft, so sei an Stelle einer Besprechung unserer aus den oben angeführten Gründen nicht allgemein gültigen Zahlen bemerkt, dass nach Weidling's (l. c.) sorgfältigen Untersuchungen unter der Gesammtzahl aller Entbindungen bei engem Becken die Anzahl der spontan verlaufenden mit zunehmender Beckenenge in sehr rascher Progression sinkt. —

Interessante Verhältnisse ergiebt unsere Tabelle für die Zangenoperationen und für die Kraniotomien:

Die Zangenoperationen bei tief stehendem Kopfe nehmen mit dem höheren Grade der Beckenverengung an Häufigkeit bedeutend ab.

Die hohen Zangen dagegen erreichen ihre Maximalzahl sowohl unter den platten wie unter den allgemein verengten Becken bei einer Conjugata vera zwischen 8¾ und 7¾ cm. — Bei den höheren Graden der Beckenverengung sind sie, ebenso wie bei den geringeren Graden seltener. —

Die Frequenz der Kraniotomien ist desto grösser, je stärker das Becken verengt ist. —

Um ein anschaulicheres Bild von den mehr oder weniger grossen Schwierigkeiten des Geburtsverlaufes je nach den verschiedenen Formen und Graden der Beckenverengung zu geben, fassen wir in der folgenden Tabelle, ebenso wie in der Tabelle II des vorigen Abschnittes geschehen ist, hohe Zangen und Kraniotomien als die „schwieriger verlaufenen" Entbindungen zusammen:

Digitized by Google

Tabelle II.

1) Platte Becken.

Unter:				Schwieriger Verlauf	
				Anzahl	pCt.
122 Fällen	mit	Conj. vera	von $9^3/_4$—9 cm	29	23,7
69	„	„	$8^3/_4$—$7^3/_4$ „	33	47,8
17	„	„	$7^1/_2$—7 „	11	64,7
4	„	„	$6^3/_4$—6 „	1	100

2) Allgemein verengte Becken:

Unter:				Schwieriger Verlauf	
				Anzahl	pCt.
30 Fällen	mit	Conj. vera	von $9^3/_4$—9 cm	7	23,3
54	„	„	$8^3/_4$—$7^3/_4$ „	24	44,4
4	„	„	$7^1/_2$—7 „	3	75,0

Es ergiebt sich aus dieser Zusammenstellung sehr deutlich, in wie hohem Maasse mit zunehmender Beckenenge die Schwierigkeiten der mit vorangehendem Kopfe verlaufenden Geburten zunehmen.

Dagegen liessen sich in dieser Hinsicht zwischen den platten und allgemein verengten Becken für gleiche Grade der Verengung keine wesentlichen Unterschiede entnehmen. —

Wir haben nun noch die Mortalitätsziffern bei den verschiedenen Formen und Graden des engen Beckens zu ermitteln:

Was die Mütter anbetrifft, sei nur kurz erwähnt, dass der Exitus letalis eintrat:

Bei plattem Becken mit einer Conj. vera von $9^1/_2$ bezw. 9 cm: . . . . . 3 mal.

Bei allgemein verengtem Becken mit einer Conj. vera von 8 bezw. $7^1/_2$—8 cm: . . . . . 3 mal.

Die folgende Tabelle giebt eine Uebersicht über die Mortalität der Kinder[1]).

1) Die 18 durch Nabelschnurvorfall gestorbenen Kinder und das eine schon vor Anlegung der Zange todte Kind sind wiederum nicht mit berücksichtigt.

Digitized by Google

Tabelle III.

1) Platte Becken:

	Anzahl der Kinder überhaupt	Todte Kinder		
		Anzahl	pCt.	
Conjugata vera: $9^3/_4$—9 cm	115	17	14,8	19,4
„ $8^3/_4$—$7^3/_4$ „	65	18	27,6	
„ $7^1/_2$—7 „	14	7	50,0	53,3
„ $6^1/_2$—6 „	1	1	100	

2) Allgemein verengte Becken:

	Anzahl der Kinder überhaupt	Todte Kinder		
		Anzahl	pCt.	
Conjugata vera: $9^3/_4$—9 cm	30	2	6,7	22,0
„ $8^3/_4$—$7^3/_4$ „	52	16	30,8	
„ $7^1/_2$ „	3	2	66,7	

Aus dieser Statistik geht hervor, wie erheblich mit zunehmender Beckenenge, entsprechend den grösseren Schwierigkeiten des Geburtsverlaufes, auch die Mortalität der Kinder, die mit vorangehendem Kopfe geboren werden, zunimmt.

Fasst man die Geburten bei Becken mit einer Conjugata vera von $9^3/_4$—$7^3/_4$ cm zusammen, so zeigt es sich, dass unter diesen der Procentsatz der todten Kinder beim allgemein verengten Becken nicht unbedeutend höher als beim platten Becken gewesen ist. —

Sondern wir die allgemein verengten und die platten Becken nicht von einander, so findet man im Ganzen:

Bei einer Conj. vera zwischen $9^3/_4$ und $7^3/_4$ cm: 20,2% todte Kinder.

Bei einer Conj. vera zwischen $7^1/_2$ und 6 cm: 55,6% todte Kinder. —

Sucht man aus diesen für die Poliklinik gefundenen Mortalitätszahlen einen Rückschluss auf die Verhältnisse im Allgemeinen[1]) zu gewinnen, so ist wiederum die Thatsache in Rechnung zu ziehen, dass wir in der Poliklinik besonders wenig spontan verlaufende Entbindungen zu beobachten Gelegenheit hatten.

1) Siehe oben Seite 292.

Digitized by Google

Bei einer Conj. vera zwischen $9^3/_4$ und $7^3/_4$ cm verlaufen nun, wie oben erörtert, im Ganzen viele Entbindungen spontan.

Bei einer Conj. vera von $7^1/_2$—6 cm dagegen gehen nur noch verhältnissmässig wenige Geburten spontan zu Ende. Ein so hoher Grad der Beckenverengung wird gewöhnlich auch von den Hebammen sofort erkannt, und, während die Hebammen bei geringen Graden der Beckenverengung gewöhnlich erst auf besondere Störungen im Geburtsverlauf hin den Arzt zuziehen, rufen sie bei den stark verengten Becken meistens den Arzt schon der Beckenverengung als solcher wegen.

Man muss daher in der Poliklinik von den bei stark verengten Becken überhaupt vorkommenden Geburten ein viel vollständigeres Bild als von denen bei mässig verengten Becken bekommen. —

Da nun die Mortalität bei den spontan verlaufenden Geburten eine verhältnissmässig geringe ist, so ist folgender Schluss hiernach berechtigt:

Für die mässig verengten Becken (Conj. vera von $9^3/_4$—$7^3/_4$ cm) muss die von uns gefundene Mortalitätsziffer (20,2 %) erheblich zu ungünstig der allgemein gültigen[1]) gegenüber sein. —

Für die stark verengten Becken (Conj. vera von $7^1/_2$—6 cm) dagegen dürfte die von uns gefundene Mortalitätsziffer (55,6 %), wenn auch nicht vollständig, so doch annähernd mit der allgemein gültigen[1]) übereinstimmen. —

Auf noch einen Punkt ist hierbei hinzuweisen:

Die Differenz in der Prognose für die Kinder zwischen den Becken mit einer Conj. vera von $9^3/_4$—$7^3/_4$ cm und den Becken mit einer Conj. vera zwischen $7^1/_2$ und 6 cm war in der Poliklinik eine ausserordentlich grosse; der Unterschied in der Mortalität betrug 35,4 %. —

Da wir nun soeben zu dem Resultat gelangt sind, dass die Mortalitätsziffer von 20,2 % der allgemein gültigen gegenüber erheblich zu hoch ist, die Mortalitätsziffer von 55,6 % dagegen mit der allgemein gültigen annähernd übereinstimmt, so ist ohne weiteres zu schliessen:

Die Differenz, die sich hinsichtlich der Mortalität der mit vorangehendem Kopfe geborenen Kinder zwischen den Becken mit Conj. vera von $9^3/_4$—$7^3/_4$ cm und den Becken mit einer Conj. vera

1) Siehe oben Seite 292.

Digitized by Google

von $7^1/_2$—6 cm ergeben würde, wenn die Möglichkeit geboten wäre, alle in einem bestimmten Distrikt vorkommenden Entbindungen ärztlich zu beobachten, würde noch grösser sein, als die ist, die sich unter den poliklinischen Verhältnissen thatsächlich ergeben hat. —

Schlussbemerkungen.

Nachdem ich somit über die bei engem Becken ausgeführten Wendungen in meiner früheren (l. c.), über die mit vorangehendem Kopfe verlaufenen Geburten in der hier vorliegenden Arbeit berichtet habe, sei es gestattet auf das gesammte besprochene Material noch einen Rückblick zu werfen. Bei dieser Gelegenheit will ich vor allen Dingen auch die Resultate mit einander in Vergleich stellen, die einerseits durch die Wendung und Extraction, speciell durch die prophylaktische Wendung, andererseits durch das abwartende Verfahren bei engem Becken erzielt worden sind.

Die in der Abhandlung über die Wendung und Extraction mitgetheilten Ergebnisse bezogen sich, wie erwähnt, auf das Material der Jahre 1892—1900. Im Folgenden werde ich an Stelle der dort mitgetheilten Zahlen stets diejenigen setzen, die festzustellen waren, nachdem ich auch für die Wendungen, ebenso wie für die mit vorangehendem Kopfe verlaufenen Geburten, die Jahrgänge 1900—1902 mitberücksichtigt habe. —

Was zunächst die Mütter anbetrifft, so war die Mortalität dieser die folgende:

Unter 243 Fällen von Wendung bezw. Wendung und Extraction starben 5 Mütter (= 2,1 %).

Von diesen Todesfällen waren verursacht:

durch Eklampsie: 1,
durch die Narkose: 1,
durch Uterusruptur: 2,
durch Sepsis: 1.

Unter den 297 Fällen, in denen die Geburt mit vorangehendem Kopfe verlief, starben 6 Mütter (= 2,0 %).

Von diesen Todesfällen waren verursacht:

durch Uterusruptur: 2,
durch Sepsis: 3,
durch Lungenembolie (?): 1. —[1])

1) Todesursache nicht mit Sicherheit ermittelt.

Digitized by Google

Für die Kinder war die Gesammtmortalität: [1])

Unter 243 Fällen von Wendung (bezw. Wendung und Extraction): 57 todte Kinder (= 23,4 %).

Unter 297 Geburten[2]) in Kopflage: 81 todte Kinder (= 27,2 %).

Die für die Kinder erzielten Resultate wollen wir in den folgenden Tabellen, unter besonderem Hinblick auf die Frage der prophylaktischen Wendung, noch specieller gruppiren. (Siehe Tabellen auf Seite 300.) —

Diese Tabellen beweisen zunächst, wie ausserordentlich gross der Unterschied in der Prognose der Geburten bei Becken mit einer Conjugata vera von $9^3/_4$—$7^3/_4$ cm und der Geburten bei Becken mit einer Conj. vera von $7^1/_2$—6 cm in jeder Hinsicht ist. Bei der Erörterung der Therapie des engen Beckens muss daher auf diese Differenz in erster Linie Rücksicht genommen werden. —

Künstliche Frühgeburt, Symphyscotomie und Kaiserschnitt sind im allgemeinen erst bei einer Conjugata vera unter $7^3/_4$ cm in Betracht zu ziehen; denn bis zu diesem Grade der Beckenverengung herab sind, wenigstens bei Mehrgebärenden, fast absolut gute Resultate für die Kinder zu erzielen, wenn es gelingt, die Blase bis zur vollständigen Eröffnung des Muttermundes zu erhalten[3]) und wenn man dann unter diesen günstigen Bedingungen, die Wendung und Extraction vornimmt.

Unsere Tabelle A zeigt nämlich, dass unter nunmehr[4]) 69 Wendungen, die bei stehender Blase (bezw. unmittelbar nach dem Blasensprung), vollständig erweitertem Muttermund und einer Conjugata vera von $9^3/_4$—$7^3/_4$ cm ausgeführt worden sind, nur ein Kind todt zur Welt kam; 68 Kinder = 98,6 pCt. wurden lebend geboren. —

---

1) Die in den ersten Lebenstagen an den Folgen der Geburt gestorbenen Kinder sind stets mit zu den todten gerechnet.

2) 298 Kinder (1 mal Zwillinge).

3) Alle der Erhaltung der Fruchtblase dienenden Maassnahmen, insbesondere die Colpeuryse, wie sie besonders in den Arbeiten der Schüler Leopold's empfohlen worden ist, sind daher von allergrösster Wichtigkeit. — Vgl. Rosenthal, Enges Becken und Colpeurynter. Dieses Archiv. Bd. 45. 1895. — Voigt, Die vaginale Anwendung der Braun'schen Blase in der Geburtshülfe. Dieses Archiv. Bd. 66. 1902.

4) In der Arbeit über die Wendungen berichtete ich, dass unter 58 Fällen dieser Art ein Kind todt geboren wurde und 57 (= 98,3 pCt.) lebend zur Welt kamen.

Digitized by Google

A. Becken mit einer Conj. vera von $9^{3}/_{4}$—$7^{3}/_{4}$ cm[1]).

	Anzahl der Fälle	Todte Kinder	Mortalität pCt.
I. 1) Wendung bei stehender Blase oder unmittelbar nach dem Blasensprung, erweiterter Muttermund. Sofortige Extraction	69	1	1,4
Hierunter rein prophylaktische Wendungen bei Schädellage	30	0	0,0
2) Wendung nach dem Blasensprung, erweiterter Muttermund. Sofortige Extraction	126	32	26,2
Hierunter rein prophylaktische Wendungen bei Schädellage	17	6	35,3
3) Wendung ohne sofortige Extraction (ungenügende Erweiterung des Muttermundes)	7	4	57,1
II. Mit vorangehendem Kopfe verlaufene Geburten (spontane Entbindungen, Zangen, Kraniotomien)	262	53	20,2
Hierunter spontane Entbindungen	85	8	9,4

B. Becken mit einer Conj. vera von $7^{1}/_{2}$—6 cm[1]).

	Anzahl der Fälle	Todte Kinder	Mortalität pCt.
I. 1) Wendung bei stehender Blase oder unmittelbar nach dem Blasensprung, erweiterter Muttermund. Sofortige Extraction	7	5	71,4
Hierunter rein prophylaktische Wendungen bei Schädellage	3	2	66,7
2) Wendung nach dem Blasensprung, erweiterter Muttermund. Sofortige Extraction	14	8	57,1
Hierunter rein prophylaktische Wendungen bei Schädellage	4	3	75,0
II. Mit vorangehendem Kopfe verlaufene Geburten (spontane Entbindungen, Zangen, Kraniotomien)	18	10	55,6

1) Bei den Zahlen der folgenden Tabelle sind von den Wendungen diejenigen Fälle nicht mitberücksichtigt, in denen das Kind mit Sicherheit bereits vor der Wendung todt oder die Geburt durch Eklampsie, Placenta praevia oder vorzeitige Placentarlösung complicirt war

Digitized by Google

Da zu den mittelst des abwartenden Verfahrens (im Gegensatz zur prophylaktischen Wendung) behandelten Geburten alle diejenigen gehören, die in Kopflage verliefen, sei es nun, dass sie spontan oder durch die Zange oder die Kraniotomie (oder die Symphyseotomie) beendet wurden, so ergiebt ein Vergleich zwischen den Resultaten des abwartenden Verfahrens und den Resultaten der prophylaktischen Wendung für den augenblicklich in Rede stehenden Grad der Beckenverengung folgendes:

Prophylaktische Wendung und Extraction bei stehender Blase (bezw. unmittelbar nach dem Blasensprung):	30 Fälle,	— 0 pCt.	Mortalität.
Abwartendes Verfahren:	262 „	— 20,2 „	„
Prophylaktische Wendung nach dem Blasensprung. — Extraction:	17 „	— 35,3 „	„

Nun ist allerdings, wie im vorhergehenden[1]) besprochen wurde, die Mortalitätsziffer 20,2 pCt. für das abwartende Verfahren eine aus dem Grunde sehr hohe, weil in der Poliklinik vorwiegend operative Geburten beobachtet wurden. Der Vergleich dieser Zahl mit der Mortalitätsziffer „0 pCt." der bei stehender Blase ausgeführten prophylaktischen Wendungen wäre daher nicht ohne weiteres berechtigt. —

Wie günstig das Resultat der Gruppe von prophylaktischen Wendungen, die bei stehender Blase und einer Conj. vera zwischen $9^3/_4$ und $7^3/_4$ cm vorgenommen wurden, ist, lässt sich trotzdem aber an unserem Material zeigen; denn es ergiebt sich dies sogar schon aus folgendem:

Wir führen die prophylaktische Wendung gerade deshalb aus, um der Möglichkeit vorzubeugen, dass bei abwartendem Verhalten eine hohe Zange, Kraniotomie oder Symphyseotomie nothwendig wird.

(siehe dieses Archiv, Bd. 62, S. 582, Anmerkung.) — Von den mit vorangehendem Kopfe verlaufenen Geburten sind die nicht berücksichtigt, in denen die Kinder durch Vorfall der Nabelschnur starben und diejenige, in der das Kind bereits vor Anlegung der Zange todt war.

1) Siehe oben S. 297.

Digitized by Google

Wenn wir nun aber zum Vergleich mit der prophylaktischen Wendung sogar lediglich die spontan in Kopflage beendeten Geburten heranziehen, so fällt selbst beim Vergleich mit dieser einzelnen ganz besonders günstig verlaufenen Gruppe der abwartend behandelten Geburten das Resultat sehr erheblich zu Gunsten der bei stehender Blase ausgeführten prophylaktischen Wendungen aus; denn es hatten die in Kopflage spontan beendeten Entbindungen bei den Becken mit einer Conjugata vera von $9^3/_4$ bis $7^3/_4$ cm immer noch eine Mortalität von 9,4 pCt. —

Auf der anderen Seite aber sehen wir allerdings, dass die prophylaktische Wendung, wenn sie erst nach dem Blasensprung vorgenommen wird, bei ebendiesen Graden der Beckenverengung, ein viel ungünstigeres Resultat ergiebt, als es das abwartende Verfahren selbst nach der poliklinischen Statistik hatte. —

Hieraus folgt für die Indicationsstellung der prophylaktischen Wendung, dass bei den engen Becken mit einer Conj. vera bis zu $7^3/_4$ cm herunter im Allgemeinen von der prophylaktischen Wendung dann Abstand zu nehmen ist, wenn dieselbe nicht mehr bei stehender Blase, sondern erst nach dem Blasensprung ausgeführt werden könnte.[1]) —

Ich weise darauf hin, dass ich ausführlich die Gründe erörtert habe[2]) aus denen gerade bei den Becken mit einer Conj. vera von $9^3/_4$—$7^3/_4$ cm es von so ausserordentlich hoher Bedeutung für das Ergebniss der Wendung und Extraction ist, ob die Blase zur Zeit der Wendung stand oder schon gesprungen war.

Was nun die Indicationen der prophylaktischen Wendungen bei stehender Blase, vollständig erweitertem Muttermund und Beckenverengung I. Grades anbetrifft, so muss man hier bei jeder einzelnen Entbindung die besonderen Umstände berücksichtigen:

---

1) Es kann natürlich, — [meiner Erfahrung nach kommt es jedoch nur sehr selten vor] — eine Indication eintreten, die Wendung bei Schädellage noch nach dem Blasensprung auszuführen, wenn nämlich andauernde absolute Wehenschwäche besteht oder Störungen im Befinden der Mutter oder des Kindes sich einstellen. Von einer prophylaktischen Wendung aber kann man dann nicht mehr sprechen, vielmehr handelt es sich dann um eine indicirte Wendung. — Fast immer steht der Kopf, wenn sich Störungen im Befinden der Mutter oder des Kindes zeigen, schon so fest im Becken oder im unteren Uterinsegment, dass man dringend rathen muss, die für Mutter und Kind in gleichem Maasse gefährliche Wendung dann zu unterlassen.

2) Dieses Archiv. Bd. 62. S. 584 ss.

Digitized by Google

Bei Erstgebärenden ist von der prophylaktischen Wendung und Extraction auch bei stehender Blase im Allgemeinen abzurathen, da, wie oben besprochen, bei Primiparis die Geburt mit vorangehendem Kopfe besonders günstig zu verlaufen pflegt. Andererseits ist zweifellos bei Erstgebärenden die Wendung und Extraction gefährlicher und schwieriger als bei Mehrgebärenden [Winter (l. c.)].

Bei Mehrgebärenden findet man häufig bei vollständig erweitertem Muttermund und stehender Blase einen bereits so günstigen Stand des Kopfes, dass man ohne weiteres einen günstigen Ausgang der Geburt in Schädellage voraussehen kann, besonders wenn frühere Geburten mit vorangehendem Kopfe ein gutes Resultat aufzuweisen hatten und die Wehenthätigkeit eine befriedigende ist. Auch unter diesen Umständen wird man natürlich nicht prophylaktisch wenden. —

Es bleibt aber eine nicht geringe Anzahl von Entbindungen Mehrgebärender übrig, in denen dem Untersuchungsbefund bei stehender Blase und vollständig erweitertem Muttermund und der Anamnese nach der gute Verlauf der Geburt in Schädellage zwar nicht ausgeschlossen, aber doch mehr oder weniger zweifelhaft erscheinen muss. In allen in dieser Richtung zweifelhaften Beobachtungen soll man, — im Hinblick auf die Sicherheit des Erfolges, den die Wendung und Extraction unter diesen Umständen gewährt, — ohne erst noch abzuwarten, bei stehender Blase die prophylaktische Wendung vornehmen. — Bei dieser Art der Indicationsstellung ist besonders im Auge zu behalten, dass desto grössere Schwierigkeiten für den Verlauf der Geburt in Schädellage vorherzusehen sind, je mehr Entbindungen die Kreissende schon überstanden hat. —

Wir kommen nun noch zu den Becken mit einer Conj. vera zwischen $7^1/_2$ und 6 cm:

Ein Vergleich zwischen den Ergebnissen der prophylaktischen Wendung und den Ergebnissen des abwartenden Verfahrens erlaubt, da die Resultate nicht sehr erheblich von einander verschieden waren, und da die Anzahl dieser Entbindungen in der Poliklinik eine ziemlich geringe war, keine endgültige Entscheidung, in wie weit hier die prophylaktische Wendung für das Kind von Vortheil oder Nachtheil gewesen ist.

Ich muss aber erwähnen, dass einzelne poliklinische Erfahrungen jedenfalls dafür sprechen, dass auch bei diesem Grade

Digitized by Google

der Beckenverengung die prophylaktische Wendung zuweilen dem Kinde bessere Aussichten als das abwartende Verfahren giebt:

In der Poliklinik wurde folgender Fall beobachtet: Fall Kornetzky. Rachitisch plattes Becken. Spinae 28, Cristae 28½, Trochant. 31, Conj. ext. 16½, Conj. diagon. 9½ cm (Conj. vera, berechnet auf 7½ cm). — Die Patientin ist in den Jahren 1886—1901 im Ganzen zwölfmal durch die Poliklinik entbunden worden. Aus den über diese 12 Entbindungen vorhandenen Aufzeichnungen geht hervor, dass 4 Geburten in Kopflage zu Ende gingen; in diesen 4 Fällen musste stets die Kraniotomie ausgeführt werden (1 mal bei lebendem Kinde und 3 mal, nachdem das Kind in Folge von Nabelschnurvorfall abgestorben war). — 7 mal wurde die Wendung und Extraction vorgenommen und einmal wurde bei Steisslage der vordere Fuss heruntergeholt und extrahirt. Unter diesen letzteren 8 Entbindungen kam das Kind 4 mal todt und 4 mal lebend zur Welt; von den 4 lebend geborenen Kindern starb allerdings eins kurze Zeit nach der Geburt an den Folgen einer Verletzung im Munde, die es bei der Kopfentwickelung erlitten hatte. —

Bei dieser Frau war also der Verlauf der Geburten in Kopflage ein absolut schlechter, während bei den Geburten, wo der Kopf nachfolgte und die Extraction vorgenommen wurde, wenigstens einige Kinder gerettet werden konnten. —

Am Schlusse dieser Arbeit betone ich folgendes:

Im Gegensatz zu den Autoren, die in neuerer Zeit theils die prophylaktische Wendung und die hohe Zange, theils die Kraniotomie vollständig bei engem Becken verwerfen, meine ich, dass diese drei Operationen keineswegs aus der Therapie der Geburt bei engem Becken verbannt werden dürfen.

Prophylaktische Wendung und hohe Zange sind vielmehr vielfach dazu geeignet, das in Folge der Beckenverengung gefährdete kindliche Leben zu erhalten und die Kraniotomie ist in der Praxis für viele Fälle leider noch als unentbehrlich anzusehen. —

Die prophylaktische Wendung und die hohe Zange haben in ihrer Leistungsfähigkeit natürlich ihre Grenzen.

Es ist daher von grösstem Werthe, durch die Vervollkommnung der Technik der Symphyseotomie und des Kaiserschnittes die Indicationen für diese letzteren Operationen im Interesse der Kinder allmählich immer weiter ausdehnen zu können und dadurch eine grössere Anzahl von Kindern, als früher möglich war, am Leben zu erhalten. —

Alle Fortschritte aber, die in der Technik der Symphyseotomie und des Kaiserschnittes schon gemacht sind, haben bisher die prophylaktische Wendung, die hohe Zange und die Kraniotomie beim engen Becken in keiner Weise entbehrlich gemacht. —

Digitized by Google

(Aus der Klinik Chrobak in Wien.)

Wochenbettstatistik.

Von

Dr. **Constantin J. Bucura,**

Assistenten der Klinik.

Eine Anstalt, die jährlich in alten wenig modernen und wenig hygienischen Räumlichkeiten eine so grosse Zahl von Geburten zu bewältigen hat, die so viele schon aussen untersuchte oder operirte Frauen zugewiesen bekommt, die ihr Material so ausgiebig zu Unterrichtszwecken benutzen muss, ist wohl nicht berufen die günstigste absolute Morbidität und Mortalität zu erreichen. Doch gerade das so verschiedene Material und die grosse Anzahl von Geburten setzen sie in die Lage, durch ihre Zahlen in verschiedenen Punkten der noch immer nicht gelösten Wochenbettfrage mitzusprechen.

Es erschien zwar wünschenswerth wieder einmal die Erfahrungen und Erfolge der hierorts geübten Prophylaxe zu sichten und die Zahlen der Fälle einer grösseren Reihe von Jahren festzustellen; doch der Hauptzweck folgender Zusammenstellung ist aus dem Gesammtmaterial gewisse Gruppen herauszuheben, um an ihnen Detailfragen zu besprechen. Dementsprechend wird auf die Gesammtmorbidität bezw. -Mortalität in Folgendem weniger Gewicht gelegt, auch werden keine Vergleiche mit anderen Anstalten angestellt: beim Wochenbettfieber ergeben sich daraus wohl niemals verlässliche Schlussfolgerungen, da fast jeder Wochenbettstatistik andere Principien und Beobachtungsarten zu Grunde liegen.

Das hiesige Material hat allerdings keine grosse Wandlungen durchgemacht. Immerhin ist in der Behandlung, in den Vorkehrungen und hauptsächlich in der Controlle und den Messungen im Laufe der Jahre so manches geändert worden. Aus diesem Grunde werden für Details nur die zwei letzten Jahre (1900 u. 1901) berücksichtigt.

Digitized by Google

Bevor zu irgend welchen Zahlen übergegangen wird, soll vor Allem über den Desinfections- und Verhaltungsmodus kurz berichtet werden. Auf specielle, nur versuchsweise vorgenommene und wieder verlassene Einführungen wird bei den entsprechenden Gruppen eingegangen werden.

Den regelmässigen Dienst des Tages versehen unter der Leitung des Chefs und der Assistenten zwei Operateure. Dieselben müssen sich für die ganze der Geburtshilfe gewidmete Zeit selbstverständlich von jeder Berührung septisch verdächtiger Kranken oder Präparate u. dergl. fernhalten. Die zwei Diensthabenden theilen sich die Fälle so ein, dass der eine die unverdächtigen, vollkommen reinen Fälle vornimmt, d. s. Hausschwangere und solche, die bei der betreffenden Aufnahme von auswärts kommen, aber ausserhalb der Anstalt innerhalb der letzten acht Tage weder von einem Arzte noch von einer Hebamme vaginal untersucht worden sind. Dem sog. unreinen diensthabenden Operateur kommen alle jene Fälle zu, die innerhalb der letzten acht Tage auswärts untersucht wurden, dann alle verdächtigen d. s. solche, welche irgend welche Wunden oder Eiterungen am Körper haben. Die fiebernden, dann die mit florider Lues oder mit anderen ulcerösen Processen am Genitale behafteten werden mit Handschuhen untersucht und fallen dem unreinen Operateur zu.

Die objective Prophylaxe wird durch Reinigung des ganzen Körpers und Desinfection des äusseren Genitales mit 1 p. M. Sublimat gehandhabt. Bis zum Herbst 1901 war der allgemein übliche Reinigungsmodus auch an hiesiger Klinik geübt. Seitdem aber Bedenken gegen das Vollbad erhoben wurden und dieselben auch experimentell bewiesen wurden (s. u.), ist vom Wannenbad Abstand genommen worden und es wird nunmehr jede Gebärende vor Betreten des Kreissaales auf einem grossen flachen Blechbecken einer gründlichen Reinigung unter fliessendem, lauem Wasser mittels Holzwollebäusche und Schmierseife unterzogen. Darauf wird das äussere Genitale mit 1 p. M. Sublimat desinficirt und die Gebärende kommt mit frischer Spitalswäsche angethan dann ins Kreissaalbett.

Vaginal ausgespült wird nur bei Fiebernden, bei auswärts Untersuchten, bei eitrigem Ausfluss, Kolpitis granulosa, und solchen, an denen ein operativer Eingriff vorgenommen werden soll knapp vor der Operation, nach der neuerlichen Desinfection des äusseren Genitales und der Unterbauchgegend. Rein prophylaktisch, bei gesunden Gebärenden wird niemals vaginal ausgespült, es sei denn,

Digitized by Google

dass die Geburt sehr lange dauert und zu Untersuchungszwecken sehr oft vaginal touchirt wurde.

Die Hände des Untersuchenden werden mit heissem Wasser und Seife unter Wechsel der desinficirten Handbürste gereinigt, dann in 95 pCt. Alkohol und 1 p. M. Sublimat desinficirt. Die digitale Exploration wird mit von Sublimat triefenden Händen vorgenommen, nachdem die untersuchenden Finger mit abgekochtem unter Sublimat stehendem Vaselin geglättet sind.

Den Dammschutz versieht die Hebamme mit der wie oben angegeben gereinigten und desinficirten Hand, die ausserdem noch mittels in Sublimat getauchter Watte geschützt ist. In allen Fällen, bei welchen die Untersuchung mit Handschuhen vorgeschrieben ist (s. o.), wird auch der Dammschutz mit durch Handschuhe geschützter Hand vorgenommen.

Bei Fieber sub partu findet eine Isolirung nicht statt; die Betreffende entbindet im gemeinschaftlichen Kreissaal, allerdings räumlich von den anderen getrennt.

Die Wöchnerinnen sind in grossen Sälen untergebracht und werden, wenn keine Complication den Wochenbettsverlauf stört, am 9. Tage entlassen, nachdem sie am siebenten Tage aufsitzen, am achten Tage aufstehen dürfen. Die Frauen bekommen gleich nach Abgang der Placenta und nachdem eventuelle Verletzungen am äuseren Genitale vernäht wurden, sterile aus mit Gaze umwickelter Watte bestehende Vorlagen, die fleissig gewechselt werden. Bei übelriechendem Lochialfluss bekommt die Wöchnerin je nach Bedarf 2—4 vaginale Lysolausspülungen täglich.

Bei subfebrilen Temperaturen, die zwei-, dreimal auftreten, verbleibt die Wöchnerin im Wochenbettzimmer, wenn weder locale noch allgemeine Symptome vorhanden sind. Tritt aber continuirliches, auch nur leichtes Fieber auf oder öfter Steigerungen über 38° (in axilla), so wird die Wöchnerin in dem sog. Fieberzimmer isolirt, wo die nöthigen Maasnahmen und therapeutischen Eingriffe vorgenommen werden und woselbst ein vom übrigen Gebärhaus und speciell vom Kreisssal streng isolirtes Personal, Arzt und Wärterin, den Dienst versehen.

Die Temperaturbestimmung wird in axilla vorgenommen und zwar beim Betreten des Kreissaales, nach der Entbindung und dann regelmässig zweimal täglich zwischen 7 und 8 Uhr und Nachmittags zwischen 4 und 5 Uhr, zu welcher Zeit auch die Pulse gezählt werden. Das Thermometer verbleibt mindestens 15' in

Digitized by Google

der Achselhöhle. Die Temperaturbestimmung wird von der Wärterin vorgenommen, während die Pulse unter allen Umständen vom Arzte gezählt und beobachtet werden.

Allgemeine Statistik.

Alle folgende Zahlen beziehen sich auf Temperatursteigerungen, die sich auf gestörtes Wochenbett in engerem Sinne beziehen; doch sei hier gleich bemerkt, dass nur bei ganz sicher gestellten anderweitigen Erkrankungen die Fälle eliminirt wurden. Fälle dagegen, bei denen im Genitale nicht die geringste Störung nachweisbar war und ohne anderweitige Symptome am übrigen Körper aufzuweisen, fieberten, rangiren auch unter den Puerperalerkrankungen, sodass eher zu viel als zu wenig puerperale Fieberfälle resultiren dürften[1]).

Als Fieber wurde notirt mehr als einmal 38° oder auch nur einmal 38° (in axilla). Für die allgemeinen Zahlen kommen die Geburten innerhalb 7 Jahren (1895—1901 incl.) in Betracht, während für Vergleiche und detaillirte Betrachtungen nur die Jahre 1900 und 1901 herangezogen werden, weil vielseitiger beobachtet.

Die gesammte puerperale Morbidität der in diesen 7 Jahren stattgehabten 23639 Geburten beträgt 2037 Fieberfälle, d. i. 8,62 pCt. Gestorben sind an Puerperalerkrankungen 66 Wöchnerinnen; dies entspricht einer Mortalität von 2,79 p. M.

In diesen in Betracht kommenden 7 Jahren schwankt die die Morbidität zwischen 6,3 und 12,9 pCt.; die Sterblichkeit zwischen 2,09 und 3,92 p.M. Auf die einzelnen Jahre vertheilt sich der Procentsatz folgendermaassen:

Tabelle I.

	Anzahl der Geburten	Morbidität	Mortalität.
1895	3099	8,07 pCt.	2,259 p. M.
1896	3372	8,10 „	2,669 „
1897	3442	6,30 „	2,324 „
1898	3565	5,38 „	3,927 „
1899	3348	7,86 „	2,091 „
1900	3480	12,95 „	2,880 „
1901	3333	11,73 „	3,300 „

1) Hier sei hervorgehoben, dass wegen einer puerperalen Erkrankung niemals auf eine andere Klinik transferirt wird; auch die schwersten Fälle von Pyämie und Septhämie verbleiben auf der hiesigen Klinik, sodass die angegebenen Zahlen den thatsächlichen Verhältnissen genau entsprechen.

Digitized by Google

Man bemerkt in den letzten Jahren einen Anstieg der Morbidität um 3 pCt. vom Mittel, während die Mortalität keine Erhöhung aufweist. Es sind eben dies die zwei letzten Jahrgänge, wo genauere und probeweise Rectalmessungen angewandt wurden. Doch davon später. Dass es sich in den zwei letzten Jahren nur um einen anscheinenden Anstieg der Morbidität handelt und nicht um thatsächliche Zunahme der Erkrankungen, zeigt sich aus folgender Erwägung. Trennt man nämlich das leichte vom schwereren Fieber so, dass man zum ersteren einmalige oder auch öfter stattfindende, aber sonst symptomlos verlaufende Temperatursteigerung rechnet, während als schwereres Fieber länger andauernde oder höhere Temperatursteigerungen bezeichnet werden, bei denen eine bestimmte Diagnose einer puerperalen Erkrankung gestellt werden konnte, so finden sich unter diesen 23639 Geburten 1363 Fälle von leichtem und 663 Fälle von schwerem Fieber, das ist 2,8 pCt. schwereres Fieber. In den einzelnen Jahren vertheilt sich dieses Verhältniss folgendermaassen:

Tabelle II.

	leichtes Fieber	diagnost. Erkrank.	Zusammen
1895	4,75 pCt.	3,32 pCt.	8,07 pCt.
1896	5,11 „	2,99 „	8,10 „
1897	4,47 „	1,83 „	6,30 „
1898	4,04 „	1,34 „	5,38 „
1899	4,28 „	3,58 „	7,86 „
1900	8,78 „	4,17 „	12,95 „
1801	9,24 „	2,49 „	11,73 „

Aus Tabelle I und II ist ersichtlich, dass während die diagnosticirten Puerperalerkrankungen sich auch in den zwei letzten Jahren in den Schranken des Durchschnittes bewegen und das Verhältniss zwischen schwereren Erkrankungen und Mortalität ziemlich unverändert geblieben ist, nur ein Anstieg in den symptomlos verlaufenden einmaligen oder wenigstens nur kurz andauernden Temperatursteigerungen zu verzeichnen ist.

Wenn demnach eine wirkliche Verschlechterung der Morbidität und Mortalität eingetreten wäre, so müsste dies auch bei den schwereren Erkrankungen und bei der Mortalität zur Anschauung kommen. Dies ist aber nicht der Fall. Der Grund dieser Steigerung ist

Digitized by Google

vielmehr in Verschiedenheit der Messungsart und Registrirung der Temperatur zu suchen. Wie schon erwähnt, wurde in ca. 1000 Fällen Rectalmessung vorgenommen, die, wie unten gezeigt wird, die Morbidität in hohem Maasse beeinflusst. Nicht ausser Acht zu lassen ist aber, glaube ich, auch folgender Umstand. In den früheren Jahren wurde nämlich von der die Axillartemperaturmessung vornehmenden Wärterin aus dem Temperaturzettel nur Fiebertemperatur in die Geburtsgeschichte eingetragen, während in den letzten Jahren die Einführung getroffen wurde, dass jede Temperatur bei der früh und Abends vorgenommenen Messung nicht nur auf dem Fieberzettel, sondern, ohne Rücksicht, ob normal oder febril, auch in die Geburtsgeschichte eingetragen wird. Es ist wohl denkbar, dass beim früheren Registrirungsmodus die eine oder andere geringe nur einmal auftretende oder kurz dauernde Temperatursteigerung aus Versehen in die Geburtsgeschichte nicht eingetragen wurde, so dass sie für die statistische Zählung verloren gegangen ist, da nur die Geburtsgeschichten, nicht aber die Temperaturzettel aufgehoben werden.

Im Zeitraum von diesen 7 Jahren war bei 3174 Geburten i. e. bei 13,427 pCt. ein operativer Eingriff nöthig.

„Operativer Eingriff" bezieht sich hier und im Folgenden sowohl auf geburtshilfliche Operationen, als auch auf jeden sub partu oder gleich nach der Geburt, z. B. zu therapeutischen oder diagnostischen Zwecken vorgenommenen Eingriff. Somit gehört hierher z. B. auch die Austastung des Uterus p. partum etc. etc. Ich habe deshalb alle zusammengefasst, weil für die Morbidität ebenso ein sub partu als auch ein gleich nach der Geburt vorgenommener Eingriff belastend wirkt. Aeussere Eingriffe (Episiotomie, Dammnaht etc.) sind nicht mit eingerechnet.

Auf die einzelnen Jahrgänge vertheilen sich die Operirten folgendermaassen. (Siehe Tabelle III.)

Der Unterschied im Operationsprocentsatz bewegt sich in diesen Jahren nur in engen Grenzen, weshalb der Einfluss der Operationen auf Morbidität und Mortalität aus diesen Zahlen nicht ersichtlich zu machen ist.

Specielle Statistik.

Zur detaillirten Betrachtung eignen sich, wie schon hervorgehoben, hauptsächlich die Geburten der zwei letzten Jahre.

In diese Zeit fällt die schon angeführte neue Reinigungsart

Digitized by Google

Tabelle III.

Operationen [1])

1895	444 i. e.	14,2 pCt.
1896	466 i. e.	13,8 „
1897	452 i. e.	13,1 „
1898	497 i. e.	13,9 „
1899	470 i. e.	14,3 „
1900	476 i. e.	13,7 „
1901	369 i. e.	11,1 „

der Kreissenden d. i. die Waschung unter fliessendem Wasser an Stelle des früher üblichen Vollbades und die probeweise vorgenommene Rectalmessung; demnach zerfallen die hier in Betracht kommenden Geburten in drei Gruppen, die jede für sich besprochen werden soll. Es sind dies Axillarmessung bei Vollbad — 4354 Fälle —; Rectalmessung bei Vollbad — 904 Fälle —; und Axillarmessung bei Waschung unter fliessendem Wasser — 1826 Fälle. —

Zum Vergleiche der folgenden Betrachtungen diene der mittlere Procentsatz von allen gegenüberzustellenden Gruppen zusammengerechnet.

Diese in den zwei letzten Jahren stattgehabten 7084 Geburten ergeben eine Gesammtfebrilität von 815 Fälle i. e. 11,5 pCt.

Davon entfallen auf leichtes Fieber 590 Fälle, während eine diagnosticirte puerperale Fiebererkrankung 225 Wöchnerinnen d. i. 3,18 pCt. der Gesammtgeburten aufweisen. Gestorben sind 29 i. e. 4,9 p. M.

Die Durchschnittszahlen sind demnach

leichtes Fieber	8,3 pCt.
diagnosticirte Puerperalerkrankung	3,2 „
Gesammtmorbidität	11,5 „
Mortalität	4,9 p. M.

1) Es sei hier betont, dass bei dieser Zusammenstellung zum Unterschied der in Seite 330 detaillirt angeführten Operationen die Eingriffe als solche gezählt wurden. Während demnach die hier angegebene Zahl der Anzahl der einzelnen operativen Eingriffe entspricht (es können z. B. an einer Frau mehrere Eingriffe zugleich ausgeführt worden sein: Wendung, Extraction und Uterustamponade), bedeutet die Zahl bei den später detaillirt zu besprechenden Operationen die Anzahl der Fälle, an denen der operative Eingriff ausgeführt wurde, wobei stets der eingreifendere Eingriff berücksichtigt wurde. Daraus ergiebt sich, warum hier die Zahlen grösser sind, als auf Seite 330.

Digitized by Google

Vollbad bei Temperaturbestimmung in Axilla.

Da unter dieser Gruppe die meisten hier zu untersuchenden Geburten gehören, so möge hauptsächlich an diesen Fällen der Einfluss der Untersuchung, Operationen etc. näher erörtert werden. Es soll dies bei den nächsten zwei Gruppen auch geschehen, aber nur andeutungsweise. Zusammenhängend wird dies dann zum Schluss bei Besprechung der Morbidität bei Operationen am Gesammtmaterial der zwei letzten Jahre geschehen.

Zu diesem Behufe wurden alle Fälle in Gruppen eingetheilt und zwar nach folgenden Gesichtspunkten:

Unter A werden solche Fälle verstanden, welche längere Zeit vor der Entbindung weder vor der Aufnahme in die Anstalt, noch auf der Klinik selbst innerlich untersucht wurden. Hierher zählen demgemäss viele sogenannte Gassengeburten, das sind solche Fälle, bei welchen die Frau von der Geburt überrascht wurde und auf dem Weg zur Klinik, auf der Strasse oder anderswo gebar. Doch auch von diesen wurden alle diejenigen ausgeschaltet, welche in den vierzehn vorhergehenden Tagen von einer Hebamme oder einem Arzte touchirt wurden. Ausserdem zählen unter diese Gruppe die Fälle, welche ausserhalb der Anstalt nicht untersucht, auch auf der Klinik wegen Zeitmangels, oder gleich eingetretenen Geburt nicht vaginal touchirt wurden.

B umfasst solche Fälle, die nur von den diensthabenden Anstaltsärzten innerlich untersucht wurden.

C solche, welche zu Unterrichtszwecken benutzt wurden. Sie wurden demnach ausser von den Anstaltsärzten auch von den prakticirenden Studenten, in Cursen, Vorlesung, Prüfungen etc. untersucht.

Von diesen 3 ersten Gruppen sind alle jene Gebärenden ausgeschlossen, welche ausserhalb der Anstalt, sei es von einem Arzte oder einer Hebamme untersucht wurden. Die Fälle werden unter D in einer eigenen Gruppe zusammengefasst.

Gruppe A, B, C und D betreffen Fälle, an denen kein operativer Eingriff vorgenommen wurde.

Die Gruppen E und F umfassen dagegen alle Operirten, und zwar gehören zu E ausserhalb nicht untersuchte, zu F solche, die auch ausserhalb der Anstalt untersucht wurden. In vielen Fällen der Gruppe F wurde ausserhalb der Anstalt auch ein Operationsversuch (meistentheils Forceps) vorgenommen. —

Digitized by Google

Von den 4354 Geburten, die nach der früher üblichen Methode vor Betreten des Kreisssaales ein gewöhnliches Vollbad bekamen, fieberten in Puerperio 516 Fälle i. e. 11,85 pCt., davon entfallen auf leichtes Fieber 387 Fälle, während eine evidente Puerperalkrankheit 129 Fälle i. e. 2,96 pCt. aufwiesen. Gestorben sind an Puerperalfieber 16 Frauen, das entspricht einer Mortalität von 3,67 pM.

Sichtet man diese 4354 Geburten nach den angeführten Gesichtspunkten, so ergiebt sich folgende Tabelle:

Tabelle IV.

	Zahl der Geburten	leicht. Fieber	schweres Fieber	Gesammt-Fieber	gestorben	Morb. pCt.	Mort. pM.
A	615	43	12	55	0	8,9	—
B	1632	121	35	156	0	9,0	—
C	1268	108	24	132	1	10,4	0,78
D	486	46	16	62	1	12,7	2,05
E	191	31	18	49	2	25,7	10,47
F	172	38	24	62	12	36,0	69,7

Aus diesen Zahlen ist zu ersehen, dass überhaupt nicht Untersuchte (A) und nur von Anstaltsärzten Untersuchte (B) fast ganz dasselbe Morbiditätsverhältniss aufweisen. Diese Gleichartigkeit zeigt sich nicht nur in der Gesammtmorbidität, sondern auch im Verhältniss des leichten zum schweren Fieber. Nach diesen Zahlen zu urtheilen, scheint demnach ein Unterschied zwischen überhaupt nicht Untersuchten und von genau nach oben beschriebenem Modus desinficirter Hand Untersuchten nicht zu bestehen.

Um $1\frac{1}{2}$ pCt. steigt dagegen die Morbidität bei den zu Unterrichtszwecken untersuchten Frauen.

Der Desinfectionsmodus ist selbstverständlich sowohl bei den Anstaltsärzten als auch bei den Studirenden ein und derselbe. Doch, wie schon von vielen Seiten betont, genügt es nicht, die Desinfectionsvorschriften nach dem Wortlaut zu handhaben. Es ist wohl zweifellos, dass man sich in derselben Zeit und mit demselben Waschmittel ganz verschieden desinficiren kann. Doch ausser der mehr oder minder gründlichen Desinfection kommt bei der Gruppe C auch ein anderer Umstand in Betracht: während die Anstaltsärzte von eitrigen und verdächtigen Berührungen vollkommen und sicher abstinent sind, kann, trotz der bestehenden

Digitized by Google

Vorschrift, dass in der Zeit des geburtshilflichen Practicirens die Studirenden sich von jeglichen Uebungen am Cadaver fernhalten müssen, eine genaue Controlle nicht ausgeübt werden. Es dürfte allerding kaum vorkommen, dass die Practikanten an Sectionen und Aehnlichem theilnehmen, doch im alltäglichen Leben, speciell beim medicinischen Studium, ist oft genug Gelegenheit vorhanden, auch ausserhalb des Secirsaales, an Kliniken und Laboratorien, mit septischen, virulenten Stoffen in Contact zu kommen.

Chrobak hat weiters schon wiederholt darauf hingewiesen, dass die Morbidität mit der Anzahl der Untersuchungen proportional steigt: eben diese Gruppe C ist es, die, ausser den später zu erwähnenden operirten Fällen, die grösste Zahl von Untersuchungen aufweist; ausser den Studirenden untersuchen ja auch der den Geburtsverlauf leitende Anstaltsarzt und der docirende Assistent, während die Untersuchungen der Gruppe B in der Regel nur der diensthabende Arzt, höchstens noch ein Assistent vornimmt.

Es kommt also bei dieser Unterrichtsgruppe nicht nur die weniger sichere Asepsis, sondern auch die grössere Anzahl der Untersuchungen mit der oftmaligen und energischeren Keimverschleppung aus den unteren in die oberen Geburtswege und mit der wiederholten, deshalb umso schwereren Läsion der als Schutz gegen das Eindringen von Keimen so wichtigen epithelialen Decke der Vagina und Cervix vor.

Was die Mortalität anbelangt, so ist die Anzahl der Geburten dieser drei Gruppen doch etwas zu gering, um einwandfreie Schlüsse zu ziehen. Immerhin ist es auffallend, dass die zwei ersten Gruppen mit 2247 Geburten keinen einzigen puerperalen Todesfall aufweisen, während unter den 1268 Frauen, die dem Unterricht dienten, eine der Puerperalerkrankung erlag.

Die Gruppe D weist Fälle auf, die vor dem Eintritte in die Klinik ausserhalb entweder von einem Arzte oder, was meistens der Fall ist, von einer Hebamme untersucht wurden. Sie zeigt einen Anstieg der Morbidität um fast 3 pCt., der Mortalität um über 1 p. M.

Was für die Gruppe C gesagt wurde, gilt in erhöhtem Maasse auch für diese Fälle.

Die vielseitige Beschäftigung und Verunreinigung der Hände sowohl des praktischen Arztes, als auch besonders der beschäftigteren Hebamme, die ja nicht selten in die Lage kommt, fiebernde Aborte und auch jauchende Uteruscarcinome zu touchiren, erklären bei

Digitized by Google

der leider oft sehr mangelhaften Desinfection der Hände zur Genüge diese auch in den weiteren Gruppen stets deutlich erkennbare Erhöhung der Morbidität und Mortalität.

Die höchste Beachtung verdienen wohl die zwei nächsten Gruppen, E, F; d. s. die operirten Fälle: sie weisen eine enorme Zunahme der Erkrankungen und hauptsächlich der Sterblichkeit auf. Bei den nur in der Anstalt untersuchten Operirten findet sich ein Anstieg der Morbidität über den Durchschnitt um 15 pCt., der Mortalität um über 5 p. M. Ausserdem ist ein relatives Zunehmen der schweren Fieberfälle auch insofern zu constatiren, als in den früheren Gruppen $^1/_4$ bis $^1/_6$ der Gesammtfiebernden schwere Erkrankungen aufweist, während von den Operirten mehr als $^1/_3$ der überhaupt Fiebernden schwerer krank wurde.

Noch krasser steigt das ungünstige Resultat bei den Operirten, welche schon ausserhalb der Anstalt untersucht wurden. Hier steigt die Morbidität um 25 pCt., die Mortalität um 65 p. M. über den früher festgesetzten Durchschnitt.

Obschon aus diesen Betrachtungen der Einfluss der Untersuchungen und Operationen klar hervorgeht, soll es aber nicht unerwähnt bleiben, dass hier sicherlich auch ein anderer Factor mitspielt. Nach der Reihenfolge der Gruppen steigt so ziemlich proportional auch die Schwere der Geburten. Es ist wohl sicher zweifellos, dass es sich z. B. bei den überhaupt nicht Untersuchten um vollkommen normale und hauptsächlich leichte Geburten handelt, bei denen weder von Seiten des Beckens, noch von Seiten der Weichtheile irgend ein grösseres Hinderniss vorlag, somit auch die Geburt, ohne ein grösseres Trauma zu setzen, anstandslos verlief und von kurzer Dauer war. Bei den nur von Anstaltsärzten untersuchten Fällen dürften ganz leichte Geburten ebenfalls die überwiegende Mehrzahl bilden, während bei den zum Unterricht herbeigezogenen Fällen Abnormitäten (z. B. vorzeitiger Blasensprung, Wehenschwäche, enges Becken etc.) schon in grösserer Zahl vertreten sein werden. Solche abnorme Fälle dürften bei den ausserhalb Untersuchten noch häufiger vorkommen. Dass es sich bei den Operirten durchweg um Abnormitäten mit schwerem Geburtstrauma handelt, braucht ja nicht weiter betont zu werden, ebenso, dass die Gruppe der ausserhalb Untersuchten und in der Anstalt dann Operirten die verzweifelsten Geburtsfälle birgt.

Ein gewichtiges, nicht zu unterschätzendes, obschon vielleicht nicht ausschlaggebendes Moment für den constanten Anstieg der

Digitized by Google

Morbidität und Mortalität von der Gruppe A bis F dürfte demnach schon das grössere Geburtstrauma an und für sich bilden, auch abgesehen vom Keimimport durch die untersuchenden Hände.

Elimination des Vollbades, Reinigung unter fliessendem Wasser bei Temperaturbestimmung in Axilla.

Stroganoff sieht im Bade eine eminente Infectionsquelle für Gebärende: das Badewasser, das eine Aufschwemmung von allerlei Mikrorganismen enthalte, trete in die Scheide ein und führe mit sich die Krankheitserreger. Stroganoff theilt weiter mit, dass, seitdem er an Stelle des Vollbades Waschungen unter fliessendem Wasser eingeführt hat, die Morbidität von 15 auf 7 pCt. gesunken sei. Sticher hat dem Badewasser Bacillus prodigiosus-Aufschwemmung zugesetzt, und konnte nach dem Bade aus der Vagina der gebadeten Frau diese für den Menschen unschädlichen Keime züchten, sodass er Stroganoff's Ansicht betreffs der Gefährlichkeit des Vollbades vollkommen beipflichten muss. Winternitz kam auf chemischem Wege zu dem gegentheiligen Resultat und stellt die Möglichkeit des Eintretens von Badewasser in die Scheide in Frage; fürchtet dementsprechend das Bad, unter gewissen Vorsichtsmassregeln gegeben, keineswegs als Infectionsquelle. Hertzka wiederholte die Sticher'schen Versuche mit Prodigiosusculturen an hiesiger Klinik nach einer Methode, die frei zu sein scheint von der Möglichkeit Keime vom mit Badewasser benutztem äusserem Genitale mitzunehmen. Trotzdem er zu einem negativem Resultate kommt, indem es ihm nicht gelang, aus der Scheide Prodigiosus zu züchten, sieht er im Vollbad doch eine nicht geringe Gefahr für die Badende. Das Badewasser enthalte — und dies braucht wohl nicht experimentell nachgewiesen zu werden — eine Aufschwemmung des ganzen eigenen körperlichen Schmutzes des Badenden (und dieser ist, wenigstens hierorts beim klinischen Material meistenteils nicht unbeträchtlich). In der Rima pudendi, beim Introitus vaginae bleibt immer ein, wenn auch geringer Badewasserrest haften, ein Hinaufgelangen von Keimen in höhere Abschnitte des Genitales sei somit durch Auseinanderdrängen der Labien bei Untersuchungen etc. durch Aufsteigen der bestehenden Flüssigkeit nicht nur möglich, sondern sogar wahrscheinlich. Abgesehen von dieser Möglichkeit ist aber, an der hiesigen Klinik wenigstens, auch ein anderes Moment, welches gegen das Vollbad spricht. Eine gründliche Reinigung der Badewanne nach jedem Bade ist wohl selbstverständlich unerlässlich,

Digitized by Google

auch eine energische und gründliche Desinfection nach jeder irgendwie verdächtigen Gebärenden sicher nothwendig. Zieht man aber in Betracht, dass durchschnittlich 8 bis 10, in starken Tagen über 10 bis 18 Geburten hierorts erledigt werden müssen, dass aber ein einziger Vorbereitungsraum mit einer einzigen Badewanne zur Verfügung stand und auch im Falle genügend Personal vorhanden wäre, um die nöthige minutiöse Reinigung der Badewanne vorzunehmen, es wohl an der nöthigen Zeit gebrechen würde, so muss zugegeben werden, dass Stroganoff's Hinweis auf die Gefahren des Vollbades und die von ihm eingeführte Neuerung in der Waschung, wenigstens unter den hiesigen Verhältnissen Anklang finden musste.

Ohne auf die theoretischen und experimentellen Beweise näher einzugehen, sind die Gefahren des Vollbades bei einem so grossen Massenbetriebe, wie an hiesiger Klinik, einleuchtend genug: ist ja, abgesehen von der Verunreinigung des Genitales mit dem im Badewasser suspendirtem eigenen Körperschmutz der Badenden, niemals eine Uebertragung von Krankheitskeimen von einer Frau auf die andere durch die Badewanne sicher zu vermeiden. Da diese Gefahren bei der Waschung unter fliessendem Wasser auf einem flachen Blechbecken, vollkommen ausgeschlossen erscheinen, so wurde dieser Waschungsmodus sofort acceptirt und nunmehr dauernd beibehalten.

Von den in dieser Arbeit in Betracht kommenden Geburten haben 1826 Frauen diesen Waschungsmodus durchgemacht. Davon haben 124 Fälle im Wochenbett gefiebert; 5 sind gestorben. Dies entspricht einer Morbidität von 6,79 pCt., einer Mortalität von 2,73 p. M.

Von den 124 Fieberfällen entfallen 79 i. e. 2,46 pCt. auf schwereres Fieber. Vergleicht man diese Zahlen mit den früher gefundenen 2jährigen Durchschnittszahlen, so findet man ein Sinken des leichten Fiebers um 4 pCt., des schweren Fiebers um fast 1 pCt., der Gesammtmorbidität um fast 5 pCt. Die Mortalität ist um 1 p. M. zurückgegangen.

Jede Schwankung in statistischen Daten ist nur mit Vorsicht zu verwerthen; bedenkt man aber, dass es sich hier um eine ziemlich erhebliche Anzahl von Fällen und um eine nicht zu übersehende Differenz handelt, so kann man doch diesen Zahlen eine Bedeutung zur Beurtheilung der Folgen des Vollbades im Vergleich zur Waschung unter fliessendem Wasser nicht ganz absprechen.

Digitized by Google

Zum genauerem Vereleiche eignen sich die Zahlen der ersten Gruppe, das sind die Fälle, die ein Vollbad bekamen und unter denselben Modalitäten gemessen wurden (mit Abzug der rectal gemessenen Fälle, die eine hohe Morbidität aufweisen) besser als die Durchschnittszahlen der 2 Jahre. Auch diese Zahlen ergeben ganz ähnliche Differenzen:

Tabelle V.

	Gebadet	Gewaschen.
Morbidität	11,85 pCt.	6,79 pCt.
leichtes Fieber . . .	8,89 „	4,33 „
schwereres Fieber . .	2,96 „	2,46 „
Mortalität	3,67 p.M.	2,73 p.M.

In Tabelle VI sind die hierher gehörigen Fälle nach der oben erörterten Art in 6 Gruppen geordnet.

Tabelle VI.

	Geburten	leichtes Fieber	schwereres Fieber	Gesammt-Fieber	gestorb.	Morb. pCt.	Mort. pM.
A	269	9	3	12	0	4,46	—
B	587	18	6	24	1	4,09	1,7
C	570	16	16	32	1	5,61	1,93
D	267	20	6	26	1	9,66	3,74
E	66	9	4	13	0	19,7	—
F	67	7	10	17	2	25,3	26,8

Wir sehen auch hier dieselben Verhältnisse zwischen Untersuchten und Nichtuntersuchten, zwischen Operirten und Nichtoperirten, wie in der früher besprochenen Serie. Einige Differenzen sind wohl durch die geringere Anzahl der in Betracht kommenden Fälle bedingt.

Rectalmessung.

Trotzdem im Allgemeinen der rectalen Temperaturbestimmung eine grössere Genauigkeit zuerkannt wird, so hat dieselbe, für das Wochenbett wenigstens, auch entschiedene Gegner gefunden. Während Letztere der Rectalmessung Nachtheile hauptsächlich für die Wöchnerin zuschreiben und dieselbe in der Hand des Wartepersonals ebenfalls für nicht ganz eindeutig halten (Fehling, Köstlin, Holzapfel u. A.) verwerfen die Gegner der Axillarmessung (Sarway u. A.) die Temperaturbestimmung in der Achsel-

Digitized by Google

höhle wegen ihrer Unverlässlichkeit und Ungenauigkeit, hauptsächlich wenn nicht alle dazu nöthigen Maassnahmen bei der derselben beachtet werden. Es ist wohl zweifelsohne richtig, dass bei der Messung in Axilla ausserordentlich leicht Fehler und zwar ziemlich gewichtige, unterlaufen können; ebenso ist es Thatsache, dass bei Einführung des Thermometers in das Rectum viel schneller die genaue Temperatur des Mastdarms angegeben wird, da der Contact des Thermometers mit dem Mastdarm ein viel innigerer ist, als mit der Achselhöhlenhaut. Doch ist die Axillarmessung um so vieles bequemer als die rectale, dass es wohl sehr gewichtiger Gründe bedarf, um dieselbe ganz auszurotten.

Wenn schon der Axillarmessung Ungenauigkeit in der Hand des Arztes zugesprochen wird, in desto höherem Maasse ist dies für Messungen in Axilla vom Wartepersonal ausgeführt der Fall. Diesbezügliche Controllmessungen, die ich hierorts öfter vorgenommen habe, hatten beiläufig denselben Erfolg, wie diejenigen, über welche v. Rosthorn aus Graz berichtet. Die grösste Differenz, die ich vorfand, betrug 0,25 °. Bedenkt man, dass es sich meistens um Temperaturen weit unter 37,5 ° handelt, so kann dieser Fehler ohne Angst, falsche Morbiditätszahlen zu bekommen, vollständig vernachlässigt werden, umsomehr, als die Controllmessungen nur selten diese höchste Differenz von 0,25 ° aufwiesen, während in den meisten Fällen dieselbe Temperatur resultirte, wie die vom Wartepersonal aufgenommene. Die Hauptfehler bei Axillarmessungen entstehen durch zu kurzes Liegenbleiben des Thermometers. Nach dem hiesigen Messungsmodus bleibt aber das Instrument mindestens 10 Minuten liegen: In jedem Wochenbettzimmer befinden sich bei ca. 25—30 Betten 15—20 Thermometer; bevor nun alle diese Thermometer eingelegt sind und die Wärterin dazu kommt, zum ersten wieder zurückzukommen um die Temperatur abzulesen, vergehen mindestens 10 Minuten; doch die Instrumente bleiben für gewöhnlich viel länger liegen, denn zur selben Zeit, wo die Messung vorgenommen wird, hat die einzige Wärterin alles zur Visite zu ordnen, wie z. B. Kinderbaden, Reinigen der Wöchnerinnen u. A. m.

Vergleicht man die Ergebnisse der Thermometrie in axilla und im Rectum beim normalen Menschen, so findet man in mehrfacher Beziehung eine erhebliche Differenz.

Jäger fand bei 528 Rectalmessungen ein Maximum von 37,9 °, ein Minimum von 36,2 °. Die Schwankungen des einzelnen

Digitized by Google

Individuums betrugen 1,4 ° Maximum, 0,7 ° Minimum, 1,2 ° im Mittel. —

Nach Landois beträgt die mittlere Mastdarmtemperatur 38,01 ° C.

In axilla fand Wunderlich 36,5—37,25 °, v. Liebermeister 36,5—36,89 °. In axilla ist demnach eine viel geringere Schwankung zu constatiren — ca. 0,8 ° —, als im Rectum — ca. 1,4 ° — und zwar bei physiologischen Verhältnissen, ausserhalb der Geburt.

Daraus lässt sich wohl mit grosser Wahrscheinlichkeit schliessen, dass in der Grenze zwischen physiologischem und pathologischem Zustand, wie bei der Geburt, wo die Blutcirculation in den Beckenorganen eine so eminente Rolle spielt, diese Schwankung unter gewissen Umständen eine noch viel erheblichere sein wird. Vollends muss aber zugestanden werden, dass bei der geringsten Störung in den Beckenorganen nach der Geburt, auch ohne dass die Allgemeintemperatur eine als Fieber zu bezeichnende Höhe erreicht, im Mastdarm die Temperatur viel stärker steigen wird als in der Achselhöhle. Der Axillarmessung wird eine zu niedrige Temperaturangabe trotz genauester Messung vorgeworfen; doch, glaube ich, muss man bei rectaler Temperaturbestimmung wiederum gefasst sein, hie und da Fiebertemperaturen zu bekommen, ohne dass die allgemeine Körpertemperatur eine solche Höhe erreicht, also ohne dass thatsächlich Fieber besteht. Inwieweit es dann vortheilhaft und berechtigt ist, solche local erhöhte Temperaturen als Fieber zu bezeichnen, ist wohl fraglich.

Der Vorwurf der Infectionsgefahr bei rectaler Messung ist oftmals zurückgewiesen worden. Obschon ein täglich zweimaliges Manipuliren beim Anus einer Wöchnerin sowohl betreffs der subjectiven als auch objectiven Asepsis wenig sympathisch erscheint, so muss zugegeben werden, dass in der Hand des Arztes bei aller Vorsicht und Antisepsis jede Gefahr sicher zu vermeiden sein dürfte.

Trotzdem lauten die hiesigen Erfahrungen in dieser Hinsicht nicht günstig, wie die folgenden Zahlen zeigen werden. Es findet sich nicht nur eine Steigerung der Morbidität überhaupt, sondern hauptsächlich der schweren Erkrankungen und der Todesfälle.

Die Differenz zwischen Axilla und Rectum wurde mit 0,5 ° festgesetzt, sodass zum Fieber, nach Analogie der Axillartemperaturen, mehr als einmal 38,5 (rectal) oder auch nur einmal über 38,5 gerechnet wurde.

Digitized by Google

Von 904 Wöchnerinnen fieberten demnach, rectal gemessen, 175, davon hatten 124 Frauen Eintagsfieber oder leichte bald verschwindende Temperatursteigerungen, die symptomlos verliefen, während 51 eine evidente Puerperalerkrankung bekamen, sodass Isolirung im Fieberzimmer nothwendig wurde. Gestorben sind an Puerperalfieber 8. Dies entspricht einer Morbidität von 19,35 pCt. (13,71 pCt. leichtes, 5,64 pCt. schwereres Fieber) und einer Mortalität von 8,85 p. M. Es bedeutet dies einen Anstieg von ca. 8 pCt. für die Gesammtmorbidität und um 4 p. M. für die Mortalität. Das leichte Fieber ist um 5,4 pCt. gestiegen, während die diagnosticirten Puerperalerkrankungen eine Zunahme erfuhren von 2,4 pCt.

Subfebrile Temperaturen im Wochenbett fanden sich während dieser zwei Jahre unter 7084 Geburten 539 mal i. e. in 7,6 pCt. Bei den 904 rectal gemessenen Wöchnerinnen finden sich dagegen 149 subfebrile Temperaturen d. s. 16,4 pCt. Es ergiebt sich demnach hier eine Zunahme der Temperaturen zwischen 38 und 38,5 ° (rectal) aufweisenden Wöchnerinnen um ca. 9 pCt.

Nur die Zunahme der subfebrilen Temperaturen und des leichten Fiebers kann der grösseren Genauigkeit der rectalen Temperaturbestimmung zugeschrieben werden: allerdings bleibt es, wie schon erwähnt, fraglich, ob dies auch der Zunahme der Gesammtkörpertemperatur entspricht. Ob der Anstieg von 2,4 pCt. der als Puerperalerkrankung diagnosticirten also mit erheblichen Symptomen einhergehenden Temperatursteigerungen nur zufällig in diese Periode fällt, oder aber der Rectalmessung als solcher zur Last gelegt werden muss, ist schwer zu ermitteln, da ja auch grössere Schwankungen im Procentsatz oft ohne erhebliche Ursache vorkommen. Immerhin ist es sehr auffallend und verdächtig, dass in dieser Zeit der rectalen Messungen auch die Mortalität und zwar um 4 p. M. gestiegen ist. Dies ist auch ein sehr gewichtiger Grund, warum die Rectalmessungen, trotzdem sie von Aerzten unter aller Vorsicht und Reinlichkeit ausgeführt wurden, einen schlechten Eindruck hinterliessen.

Nach der Art der früheren Gruppen geordnet ergeben die im Mastdarm gemessenen Fälle folgende Tabelle. (Siehe Tabelle VII.)

Man findet auch hier im Grossen und Ganzen dieselben Verhältnisse, wie in den früheren Gruppenzusammenstellungen. Einige Verschiebungen im Procentsatz sind auch hier, wie früher in Tabelle VI auf die geringere Anzahl der in Betracht kommenden Fälle zurückzuführen.

Digitized by Google

Tabelle VII.

Gruppe	Geburt Anzahl	leichtes Fieber	schwereres Fieber	Gesammt-fieber	gestorb.	Morb. pCt.	Mort. pM.
I	152	20	8	28	0	18,42	—
II	272	38	12	50	1	18,38	3,68
III	282	42	14	56	1	19,87	3,54
IV	105	13	8	21	1	20,00	9,53
V	47	3	4	7	3	14,88	63,8
VI	46	8	5	13	2	28,77	43,5

Selbstinfection.

Schon Semmelweis war der Ansicht, dass, auch wenn es mit der Zeit gelingen sollte, jede Infection von aussen durch Instrumente, Untersucher etc. zu vermeiden, jede Kreissende durch sich selbst, durch Zersetzungsprodukte und Fäulnissstoffe, die im Genitale selbst entstehen, inficirt werden könne.

Dieser Begriff der Selbstinfection hat im Laufe der Jahre trotz grosser Debatten, mühevoller Forschungen und Versuche zwar manche Modification erfahren, doch im Wesen ist er unverändert geblieben: eine Einigkeit darüber ist auch heute noch nicht erzielt:

Noch vor kurzer Zeit war die Mehrzahl der Autoren gegen die Selbstinfection. Doch durch experimentelle Forschung, durch die Erfahrungen an gut beobachtetem entsprechendem Material und durch bakteriologische Untersuchungen, scheint die Möglichkeit einer Autoinfection immer mehr erhärtet zu werden. Heute liegt der Schwerpunkt der Selbstinfectionsfrage nicht so sehr in der Möglichkeit, ob eine in der letzten Zeit nicht berührte Gebärende im Wochenbett fiebern könne — dies wird fast allgemein anerkannt —, sondern hauptsächlich darin, ob eine unberührte Frau im Wochenbette eine schwere, eventuell letal endende Infection durchmachen könne. Dass z. B. der Gonococcus Jahre lang im Genitale latent leben, und dann im Wochenbett die Gonorrhoe wieder florid werden, ascendiren, demgemäss auch Fieber erzeugen könne, ist unzweifelhaft festgestellt (Küstner u. a.), obschon in vielen Fällen es vielleicht nicht gelingen wird, dafür den bakteriologischen Nachweis zu erbringen, was in der Verbreitungsart des Gonococcus im Gewebe (Wertheim u. a.) liegen dürfte und die Scheidung des Gonococcus als Puerperalerkrankungserreger (Krönig) wohl erschweren bezw. illusorisch macht. Die Möglichkeit, dass auch andere abgekapselte

Digitized by Google

pathogene Mikroorganismen aus einem kleinen geplatzten Ovarialabscess u. a. im Puerperium Fieber bezw. Sepsis bedingen könnten (Ahlfeld), ist wohl nicht von der Hand zu weisen. Ausserdem ist es erwiesen, dass auch anderweitig im Organimus deponirte Mikroorganismen im Puerperium sich metastatisch im Genitale als locus minoris resistentiae ansiedeln und von dort ihre deletäre Wirkung entfalten können (v. Rosthorn u. a.). Doch auch dies dürfte nur in wenigen Ausnahmsfällen vorkommen. Das Hauptinteresse erfordert also blos die Frage, ob es möglich ist, dass bei einer völlig gesunden Frau die in oder am Genitale weilenden Mikroorganismen eine schwere oder letale Infection im Puerperium bedingen können.

Die Hauptpunkte der Selbstinfection basiren auf folgenden Fragen:

1. Kommen am oder im Genitale einer gesunden Frau Mikroorganismen vor?

2. Kommen normaliter Mikroorganismen vor im Uteruscavum? Wenn nicht — können die Keime der Vulva oder Vagina während der Geburt oder im Wochenbett in den Uterus gelangen?

3. Wenn Keime im Genitale vorkommen, sind dieselben pathogen?

Ahlfeld (1885) und Kaltenbach (1887) bezeichnen als Selbstinfection solche Fälle, „wo schon vor der Geburt oder während derselben, in einzelnen Fällen vielleicht auch erst nach derselben die pathogenen Mikroorganismen spontan oder durch Hülfe eines aseptischen Fingers oder Instrumentes in die keimfreien Partien des Genitalschlauches oder in die Gewebe gelangen und so Intoxication oder Infection hervorrufen".

Winter fand in der Scheide längere Zeit innerlich nicht untersuchter Frauen pathogene Mikroorganismen, bestätigte demnach die Möglichkeit der Selbstinfection bakteriologisch und nahm an, dass sich die gefundenen Strepto- und Staphylokokken in einem Zustande abgeschwächter Virulenz befinden. Auch Steffeck konnte bei lange nicht Touchirten Streptokokken in der Scheide nachweisen. Diese Befunde wurden von vielen Autoren bestätigt: Burckhardt, Krönig, Döderlein, Kottmann, Gönner, Stähler-Winkler, Vahle, Koblank, Williams und in letzter Zeit von Stolz. Sogar in der Scheide neugeborener Mädchen wurden Mikroorganismen nachgewiesen. Stroganoff führt dieselben auf das Bad zurück, fand aber keine pathogene Keime vor, wäh-

Digitized by Google

rend Vahle und Knapp die Virulenz derselben durch Ueberimpfung an Thieren nachwiesen.

Nachdem der Keimgehalt der nicht touchirten Vagina erwiesen war, konnte es nicht mehr Wunder nehmen, dass im Wochenbett auch bei nicht fiebernden Wöchnerinnen im Uterus selbst Mikroorganismen, darunter auch Streptokokken vorgefunden wurden (v. Franqué, Walthard, Burckhardt, Krönig, Stähler-Winkler, Franz, Döderlein, Czerniewski, Schauenstein, Stolz u. a. m.).

Die Resultate der Untersuchung, die Pathogenität dieser im weiblichen Genitale vorgefundenen Keime betreffend, sind bei den verschiedenen Autoren nicht gleich. Während einige Forscher zu dem Ergebniss kamen, dass die gefundenen Streptokokken nicht identisch mit den eiterbildenden Kettenkokken seien (Krönig, Burckhardt, Gönner, Menge), haben andere wieder das Gegentheil erwiesen.

So hat Walthard z. B. den so wichtigen experimentellen Beweis erbracht, dass durch günstige Verhältnisse und geeigneten Nährboden die anscheinend nicht virulenten, im normalen Genitale nicht fiebernder Frauen vorgefundenen Streptokokken ihre Virulenz wieder voll erlangen können. Auch eine Reihe anderer Autoren kamen durch Impfversuche mit dem aus der Scheide gesunder Frauen entommenen Streptokoken zu positiven Ergebnissen und deduciren daraus die Identität des gezüchteten Streptococcus mit dem Streptococcus pyogenes; so Burguburu, Döderlein, Maslowsky, Steffek, Kottmann, Stähler-Winkler, Vahle, Wormser u. a.

Der Beweis für das Vorhandensein von pathogenen Keimen im weiblichen Genitale und speciell in der Vagina, auch bei nicht untersuchten Schwangeren, ist demnach erbracht. Ebenso wurden in utero nicht fiebernder Wöchnerinnen Streptokokken gefunden. Auch die Möglichkeit des Ascendirens der Keime ist so gut wie bewiesen; die neuste Bestätigung hat die schon erwähnte Stolz'sche Arbeit erbracht und zwar stellt Stolz den 4. und 7. Wochenbettstag als die für die Ascendenz in den Uterus günstigsten Tage auf. Es ist auch nicht unverständlich, dass Keime von den unteren Partien des Genitales, sogar auch von der Vulva in den Uterus gelangen können. Es wirken zwar viele Factoren dagegen — normale Secretion, Fruchtwasser, Lochialfluss etc. — und unter

Digitized by Google

ganz normalen Verhältnissen dürfte auch eine Ascendenz nur schwer stattfinden können. Doch die Möglichkeit ist nicht von der Hand zu weisen. Unter anderen dürfte auch der Capillarität eine gewisse Rolle zukommen. Ein wirkliches Cavum existirt ja eigentlich weder im Uterus noch in der Vagina, auch gleich nach der Geburt nicht; die Wände legen sich vielmehr stets aneinander und es bildet sich ein mehr weniger capillarer Spalt, der mit Flüssigkeit erfüllt ist. Bei normalem Abfluss der Secrete dürften die Keime am Ascendiren gehindert sein; bei der geringsten Secretstauung aber oder bei einer plötzlichen mehr oder minder starken Erschlaffung des Uterus, könnte die Capillarität oder auch eine Saugwirkung der Gebärmutter in Betracht kommen. Auch directe Rasenbildung der Keime von der Vagina bis in die Cervix oder den Uterus ist denkbar, obschon dies nur selten vorkommen dürfte, da man sonst viel öfter belegte Vaginalwunden bei Puerperalfieber finden müsste, als es thatsächlich der Fall ist.

Aus all diesen Grüuden sind die 3 früher als Cardinalpunkte der Selbstinfection angeführten Fragen mit Ja zu beantworten. Warum es aber bei der Selbstinfection, wie unten gezeigt wird, selten zu schweren, bezw. letalen Infectionen kommt, liegt wohl hauptsächlich, glaube ich, darin, dass es sich bei den hier in Betracht kommenden Fällen durchweg um leichte, nicht lange dauernde Geburten ohne grösseres Trauma handelt.

Dass andere Untersucher zum gegentheiligen Resultat gekommen sind und die im Genitalkanal vorgefundene Flora nicht pathogen fanden, verschlägt wohl nichts, da in dieser Beziehung ein einziges verlässliches positives Resultat mehr besagt, als eine ganze Reihe von negativen Ergebnissen.

Ein kaum je gänzlich zu entkräftender Einwurf gegen die Lehre der Selbstinfection ist wohl die Frage, ob überhaupt und wie häufig ein knapp vor der Geburt oder auch sub partu stattgehabter geschlechtlicher Verkehr oder ein willkürliches oder instinctives Selbsttouchiren der Frau eine Infection bedingen könne. Diese Frage ist verschiedentlich beantwortet worden und harrt noch ihrer genaueren Erforschung.

Es liegen in grosser Anzahl experimentelle, bakteriologische und klinisch-statistische Studien vor, die die Selbstinfection theils beweisen, theils widerlegen sollen. Es liegt nicht im Rahmen dieser Arbeit, alle entsprechenden Ergebnisse und Schlüsse auf

Digitized by Google

diesem Gebiete wiederzugeben. Dem uns vorgesetzten Zwecke entsprechend wollen wir nur sehen, was die klinische Erfahrung an hiesiger Klinik betreffs der Autoinfection lehrt.

Ganz einwandfreies Material ist zu diesem Zweeke wohl nicht zu erreichen. Da es eine erhärtete Thatsache ist, dass überall — in der Luft, an den Kleidern, in der Wäsche etc. (v. Rosthorn, Döderlein, Binaghi u. A.) — Streptokokken vorkommen, so ist, auch wenn die Scheide, was übrigens nicht unangefochten geblieben ist, in einer gewissen Zeit vollkommen sich selbst reinigen sollte (Krönig und Menge), immer wieder Gelegenheit einer neuen Streptokokkeneinfuhr gegeben und zwar am ehesten intra partum, wo die Gebärende längere oder kürzere Zeit entblösst im Bette liegt und an ihr die verschiedensten Manipulationen vorgenommen werden müssen; und im Wochenbett erlischt auch nach Krönig die baktericide Kraft des Scheidensecretes. Auch das klinische Material der Sturzgeburten und Gassengeburten ist nicht völlig einwandfrei, da auch bei diesen Frauen das Genitale nicht völlig unberührt bleibt: werden ja, um eventl. Verletzungen zu sehen, allerdings unter streng aseptischen Cautelen, die Labien auseinander gehalten, vorgefundene Verletzungen vernäht und dergleichen mehr.

Erst wenn es gelänge, eine völlig gesunde Schwangere mit sicher aseptischer Vorlage 8—15 Tage ante partum in permanenter Beobachtung zu haben, um jede digitale Betastung des Genitales durch die Frau selbst, jede Verschiebung und Verunreinigung der Vorlage, Dammes etc. sicher ausschliessen zu können und wenn die Geburt in einem sicher aseptischen Raum, in keimfreiem Bett, ohne Dammschutz, Dammnaht, Rectalmessung, Klysma etc. unter den bei einer schwersten chirurgischen Operation beobachteten Cautelen geleitet werden könnte, dann auch die ersten 7—10 Tage des Wochenbettes unter denselben streng aseptischen Modalitäten verbracht würden — erst dann wäre man im Besitze eines vollkommen einwandfreien Falles.

Da dieses ideale Material heute wohl Niemandem zur Verfügung stehen dürfte, muss man sich, einstweilen wenigstens, mit den während der Geburt nicht touchirten Fällen begnügen. Wenn auch dieses Material wegen der stets offen bleibenden Einwürfe streng wissenschaftlich nicht als vollkommen einwandfrei gelten kann, für die Praxis und in forensischer Beziehung ist es aber von ausserordentlicher Wichtigkeit.

Andeutungsweise sind die Fieberverhältnisse bei den Nicht-

Digitized by Google

untersuchten in den früheren Gruppen schon mitgetheilt. Wir wollen nun diese Fälle hier im Zusammenhang wiedergeben.

Die Gesammtzahl der in den 2 Jahren nicht touchirt Entbundenen beträgt 1036. Davon fieberten 95. Dies entspricht einer Morbidität von 9 pCt. Ein Todesfall ist unter diesen Fällen nicht zu verzeichnen.

Zum Vergleiche möge hier folgende Tabelle dienen, die nach Analogie der früheren Gruppen für die in Betracht kommenden zwei Jahre, alle Fälle zusammenfassend, aufgestellt ist.

Tabelle VIII.

	Geburten	Gesammt-Fieber	schwereres Fieber	gestorben	Morbid. pCt.	Mortal. pM.
A	1036	95	23	0	9	—
B	2491	230	53	2	9,2	0,8
C	2120	220	54	3	13,77	1,41
D	858	109	30	3	12,71	3,47
E	304	69	26	5	23,02	16,45
F	285	92	39	16	32,29	56,1

Unter 1036 Nichtuntersuchten findet sich allerdings kein einziger Todesfall — dafür aber 23 Fälle von schwerem Fieber. Was unter schwerem Fieber zu verstehen ist, wurde schon früher hervorgehoben: i. e. nämlich solche Erkrankungen der Wöchnerin, bei denen eine bestimmte Diagnose einer Puerperalerkrankung gestellt werden konnte.

72 Wöchnerinnen hatten nur leichte Temperatursteigerung ohne wesentliche Störung des Allgemeinbefindens und ohne alarmirende locale Symptome. —

Von den 23 schwerer fiebernden haben 4 Frauen auf dem Wege zur Klinik entbunden, also vollkommen ohne Beistand, ohne Dammschutz.

Eine davon hatte keine Verletzungen, wurde demnach auch nicht genäht; sie begann am 5. Wochenbettstag zu fiebern, fieberte 12 Tage; die höchste Temperatur betrug 39,5 °. Es handelte sich um Endometritis puerperalis. In dem aus dem Uterus nach Döderlein's Vorgang entnommenen Lochialsecret fanden sich Streptokokken und Colibacillen. Die Frau verliess am 22. Wochenbettstag die Anstalt.

Zwei von den schwerer Fiebernden hatten Schleimhautrisse, die durch Naht versorgt werden mussten. Die eine davon begann

Digitized by Google

am 2. Tag zu fiebern, fieberte 15 Tage lang und erreichte als höchste Temperatur 39,5 °. Es handelte sich um Endometritis puerperalis mit Kokken, deren Identität nicht nachgewiesen werden konnte. Die zweite begann am 3. Tag zu fiebern. Die Temperatursteigerung hielt 7 Tage an und erreichte 39,8 °. Aufenthalt in der Klinik 15 Tage. Die bakteriologische Untersuchung ergab Streptokokken und Staphylokokken.

Eine Frau hatte einen Dammriss, der ebenfalls vernäht wurde. Das Fieber begann erst am 9. Wochenbettstag. Höchste Temperatur 39,1 °; Fieberdauer nur 5 Tage. Es handelte sich um Endometritis streptococcica und rechtsseitiger Parametritis. Die Frau verliess am 30. Wochenbettstag die Klinik.

Alle anderen schwerer Fiebernden entbanden in der Anstalt ununtersucht, aber mit Dammschutz.

Aus folgender Tabelle ist zu ersehen, dass es sich in elf Fällen um uncomplicirte Endometritis handelte — 4 Mal Streptokokken, 4 Mal Gram-positive fragliche Kokken, 3 Mal negativer bakteriologischer Befund —. 5 Mal waren ausser Endometritis auch puerperale Geschwüre vorhanden. Einmal complicirte die Endometritis beiderseitige Femoralisthrombose. Einmal beiderseitige Parametritis. Einmal Vereiterung eines Haematoms der Vagina.

Von den überhaupt fiebernden Nichtuntersuchten haben 24 die Geburt ohne vorherige Reinigung durchgemacht: 17 entbanden auf dem Wege zur Klinik, 7 gleich nach der Aufnahme, bevor noch die Reinigung in der Anstalt hätte vorgenommen werden können.

Davon waren 8 ohne jede Verletzung, von welchen 6 leicht, 2 schwerer fieberten. Verletzt und entsprechend durch Naht behandelt waren 16; davon fieberten 11 leicht, 5 schwerer.

71 nichtuntersuchte, im Wochenbett Fiebernde haben erst nach der üblichen Reinigung an der Klinik entbunden.

Ohne Verletzung waren 34; davon fieberten 30 leicht, 4 schwerer.

Geringfügig verletzt, sodass die Anlegung einer Naht nicht nöthig wurde, waren 3, sie fieberten alle nur leicht.

Stärker verletzt, so dass Nähte gesetzt werden mussten, waren 34; davon fieberten 20 leicht, 14 schwerer.

Daraus ist zu ersehen, dass von den nicht gereinigten, unverletzten Fiebernden 25 pCt. schwerer erkrankt waren; von den verletzten und entsprechend genähten Fiebernden dagegen 31 pCt.

Digitized by Google

Tabelle IX.

Schwerer fiebernde, vor und während der Geburt nicht untersuchte Wöchnerinnen.

Prot. No.	Verletzungen	Fieber-beginn	Fieber-dauer	höchste Temp. ° C.	Diagnose	Bakter. Befund
843	Schleimhautriss	5. Tag	6 Tage	39,7	Endom. Ulcus	?
1705	keine	5. „	12 „	39,5	Endom.	Strept. coli
1800	Schleimhautriss	4. „	17 „	39,2	Endom. Ulcus	negativ
1827	Episiotomie	5. „	12 „	40,4	„	Kokken Gram+
1848	„	9. „	4 „	39,5	„	negativ
1902	Schleimhautriss	2. „	15 „	39,5	Endom.	?
1929	Episiotomie	4. „	9 „	38,1	„	Kokken Gram+
2811	Schleimhautriss	3. „	7 „	38,9	„	Streptokokken
3090	keine	5. „	3 „	40,2	„	„
3345	incompl. Dammriss	3. „	2 „	40,4	„	negativ
3377	Schleimhautriss	3. „	7 „	39,8	„	Strept. Staph.
3579	„	4. „	3 „	38,6	„	?
3594	„	5. „	7 „	39,7	„	negativ
3602	Episiotomie	4. „	4 „	40,0	„	Streptokokken
47	„	2. „	11 „	39,2	„	?
133	Schleimhautriss	6. „	14 „	40,4	vereit. Hämat. vulv.	?
475	incompl. Dammriss	2. „	10 „	41,0	Endom.	Streptokokken
1471	„	9. „	5 „	39,1	Param. d. Endom.	„
1094	Schleimhautriss	6. „	2 „	39,0	Endom.	negativ
1044	„	7. „	3 „	38,8	Endom. Ulcus	Kokken Gram+
1469	Episiotomie	2. „	6 „	39,8	Endom.	„
1898	keine	3. „	20 „	41,0	Param. bil. Endom.	Streptokokken
1549	keine	5. „	8 „	39,6	Thrombophlebitis fem. bil.	?

Verletzung des Introitus und entsprechende Naht scheint demnach eine gewisse Praedisposition zu schwererem Fieber zu geben.

Dasselbe Verhältniss zeigen auch die erst nach der Reinigung entbundenen Fiebernden. Von den nicht verletzten Fiebernden waren fast 12 pCt. schwerer erkrankt; während von den Verletzten und Genähten 41 pCt. schwereres Fieber aufwiesen.

Der Einfluss der praeliminaren Reinigung auf die schwereren Erkrankungen nicht untersuchter im Wochenbett Fiebernder ist aus folgenden Zahlen ersichtlich:

Von 24 ohne Reinigung Entbundenen waren 7 schwerer erkrankt i. e. 29 pCt.; von 71 erst nach der Waschung Entbundenen 18 i. e. 25 pCt.

Es ergiebt sich daraus ein allerdings nur geringer und wegen der nicht allzu grossen Zahl vielleicht nicht ganz verlässlicher

Digitized by Google

Unterschied zu Gunsten der ante partum in der üblichen Weise Gereinigten.

Aus unserem Material der in der letzten Zeit der Schwangerschaft und sub partu nicht untersuchten Wöchnerinnen ist also zu ersehen, dass dieselben ebenfalls und zwar auch schwerer (Endometritis, Ulcus, Parametritis) erkranken können. Der Procentsatz ist fast identisch mit dem, welchen die nur von Anstaltsärzten untersuchten Frauen ergeben. Einen Todesfall haben wir aber in diesen Fällen nicht zu verzeichnen, während von den nur von Anstaltsärzten untersuchten eine dem Puerperalfieber erlag.

Für die Lehre der Selbstinfection ergiebt sich aus unseren Zahlen die Schlussfolgerung, dass ohne Zuthun eines Untersuchers oder dergl., einfaches Wochenbettfieber und auch schwerere Puerperalerkrankungen auftreten können. Das aber der früher erwähnte Einwand des Selbsttouchirens und speciell der Coitus mit den sich daran knüpfenden Manipulationen wohl berücksichtigt werden müsste, lehrt am schönsten ein jüngst hier vorgekommener Fall, wo die Frau selbst angab, das Fruchtwasser sei sub coitu abgegangen (Prot. No. 36/1903).

Morbidität bei geburtshilflichen Operationen.

Von grösstem Interesse ist der Einfluss der geburtshilflichen Eingriffe auf die Erkrankungen und Todesfälle im Wochenbett. Schon aus den früheren Tabellen, speciell aus Tabelle VIII ist die Zunahme der Todesfälle an Puerperalfieber bei Operirten deutlich ersichtlich.

Es möge hier, um Missverständnisse zu vermeiden, nochmals betont werden, dass es sich bei dieser Zusammenstellung stets nur um Erkrankungen und Todesfälle von Puerperalfieber handelt, Verblutungen, Todesfälle an Eklampsie etc. demgemäss ausgeschaltet sind.

Während also 6505 nicht operative Entbindungen eine Morbidität von 10,05 pCt. (654 Fälle) ergeben, mit einer Mortalität von 1,2 p. M., wiesen die Fälle, bei denen während oder gleich nach der Geburt ein operativer Eingriff vorgenommen wurde, 161 Fieberfälle mit 21 Todesfällen auf; dies entspricht einer Morbidität von 27,3 pCt. und einer Mortalität von 35,6 p. M. Aus Tabelle VIII ist weiter ersichtlich, dass, während die nur in der Anstalt Untersuchten und Operirten eine Morbidität von 23,02 pCt. mit 16,45 p. M. Mortalität ergeben, bei den ausserhalb untersuchten die Morbidität auf 32,3 pCt., die Mortalität bis zu 56,1 p. M. ansteigt.

Digitized by Google

Dies bedeutet wohl einen sehr ungünstigen Einfluss der Operationen auf den Verlauf resp. auf die Prognose des Wochenbettes. Die Gründe hierfür sind schon früher besprochen worden; hier erübrigt blos noch das Verhältniss des Fiebers nach den einzelnen operativen Eingriffen hervorzuheben.

Es soll kurz die Morbidität und Mortalität nach den einzelnen Operationen durchgegangen werden mit Berücksichtigung, ob nur in der Anstalt oder auch auswärts untersucht:

Die Anzahl der in Betracht kommenden Wendungen beträgt 181 Fälle. Leichtes Fieber trat in 27 Fällen ein, eine schwerere Erkrankung machten 21 durch. Dem Puerperalfieber erlagen 3. Demnach ergiebt sich eine Gesammtmorbidität von 26,52 pCt. mit einer Mortalität von 16,6 p.M.

Nur in der Anstalt untersucht waren 89 Fälle; diese ergaben leichtes Fieber in 14 Fällen, schwereres in 10 Fällen, entsprechend einer Morbidität von 26,97 pCt. Gestorben ist von diesen keine Frau.

Es bleiben 92 Fälle von Wendung, die vor Eintritt in die Anstalt von einem Arzte oder Hebamme untersucht worden waren. Davon fieberten 13 leicht, schwerer 11; gestorben sind 3, i. e. eine Morbidität von 27,16 pCt. und eine Mortalität von 32,61 pM.

Von 117 Fällen, bei denen ein typischer Forceps gemacht worden war, hatten im Wochenbett 19 leichtes Fieber, 10 schwereres; gestorben sind 3, i. e. Morbidität 24,74 pCt., Mortalität 25,65 pM.

77 Fälle waren davon nur in der Anstalt untersucht worden. Von diesen fieberten leicht 11, schwerer 4 mit einem Todesfall. Morbidität 19,48 pCt., Mortalität 12,98 pM.

40 Fälle waren schon ausserhalb untersucht worden. Leicht fieberten davon 8, schwerer 6; gestorben sind 2. Morbidität 35 pCt., Mortalität 50 pM.

Unter 20 Fällen von hohem Forceps weisen 3 leichtes, 3 schweres Fieber auf. Kein Todesfall. Morbidität 30 pCt.

10 Fälle mit je einem schweren und leichten Fieber waren nur in der Anstalt untersucht. Morbidität 20 pCt.

Die übrigen 10 Fälle waren auch ausserhalb der Anstalt untersucht worden. Sie ergaben je 2 leichte und schwerere Fieberfälle, i. e. Morbidität 40 pCt.

Von 58 Fällen künstlicher Entfernung der Nachgeburt

Digitized by Google

fieberten leicht 10, schwerer 6; gestorben sind 2, i. e. Morbidität 27,58 pCt., Mortalität 34,48 pM.

Davon entfallen 38 auf nur in der Anstalt Untersuchte mit 6 leichtem Fieber und 3 schwerem; gestorben ist 1. Morbidität 23,68 pCt., Mortalität 26,31 p.M.

Von den 20 ausserhalb Untersuchten fieberten leicht 4, schwerer 3; gestorben ist 1. Morbidität 35 pCt. Mortalität 50 p.M.

Es muss hervorgehoben werden, dass bei dem hierher gehörenden Todesfall schon ausserhalb eine Zangenentbindung vorgenommen worden war und die Frau, allerdings nicht fiebernd, mit retinirter Placenta aufgenommen wurde. —

Von 50 Craniotomien fieberten im Wochenbett leicht 12 Fälle, schwerer ebenfalls 12. Gestorben sind 7. Morbidität 48 pCt., Mortalität 140 p.M.

Ausserhalb nicht untersucht waren davon 20; von diesen fieberten leicht 5, schwerer 4; gestorben sind 3. Morbidität 45 pCt.. Mortalität 150 p.M.

Von den 30 ausserhalb Untersuchten fieberten leicht 7, schwerer 8, gestorben sind 4. Morbidität 50 pCt., Mortalität 133,37 p.M.

Von 12 Decapitationen fieberten eine leicht und eine schwerer, i. e. 16,67 pCt. Morbidität. Todesfall ist keiner zu verzeichnen. Beide Fiebernde gehören zu den 8 ausserhalb Untersuchten. Während von den 4 nur in der Anstalt Untersuchten keine Fieber aufwies.

Unter 20 Fällen künstlicher Früh- oder Fehlgeburt findet sich 8 Mal Fieber im Wochenbett: Morbidität 40 pCt. Eine erlag der Wochenbetterkrankung: Mortalität 50 p.M.

16 waren nur in der Anstalt untersucht; es fieberten davon leicht 4, schwerer 1.

Von den 4 auch ausserhalb Untersuchten fieberten 2 leicht, 1 schwer, die auch letal endete.

Von 50 Abortusausräumungen (die septischen Abortusreste sind ausgenommen) fieberten leicht 8 Fälle, schwerer 5. Gestorben ist 1: Morbidität 26 pCt., Mortalität 20 p.M.

20 Frauen waren nur in der Anstalt untersucht worden; davon fieberten 4 leicht, 1 schwerer, i. e.: Morbidität 20 pCt,

Der Todesfall gehört zu den 30 ausserhalb Untersuchten, wovon je 4 leicht, bezw. schwerer fieberten. Morbidität 26,67 pCt., Mortalität 33,33 p.M.

Digitized by Google

12 Fälle von Extraction wegen Steisslage weisen nur 1 Fall von leichtem Fieber auf; und zwar betrifft dieser Fall einen ausserhalb der Anstalt nicht untersuchten Fall: Morbidität 8,33 pCt.

Uterustamponade als einziger Eingriff wurde in 8 Fällen vorgenommen. Gestorben ist an Sepsis keine Frau. 4 fieberten und zwar nur leicht; von den 7 nur in der Anstalt untersuchten eine, von den ausserhalb untersuchten ebenfalls eine. Gesammtmorbidität 33,33 pCt.

Von 9 Fällen bei denen eine vorgefallene Extremität oder Nabelschnur reponirt worden war, fieberten 2 Frauen und zwar beide nur leicht: 1 von den 4 nur in der Anstalt untersuchten; von den 5 auch ausserhalb untersuchten fieberte auch nur 1; gestorben ist keine Frau. Gesammtmorbidität 22,22 pCt.

Von 27 Fällen, bei denen aus verschiedenen Indicationen ein Fuss herabgeholt worden war, fieberten 7 Frauen und zwar alle nur leicht. Gestorben ist keine. 1 Fiebernde gehört zu den 13 nur in der Anstalt untersuchten, während die 6 übrigen den 14 ausserhalb Untersuchten entstammen: Gesammtmorbidität 25,9 pCt.

Von 15 Laparotomien, die entweder wegen conservativen Kaiserschnittes, Porro oder aus einer anderen geburtshilflichen Indication (Uterusruptur etc.) gemacht wurden, fieberten 3 und zwar schwer; davon starben 2: Morbidität 20 pCt., Mortalität 133,33 p. M.

Die 3 Fieberfälle mit den 2 Todesfällen betreffen ausserhalb untersuchte, wegen Uterusruptur operirte Frauen.

Die übrigen 9 operativen Eingriffe betreffen ganz vereinzelte operative Eingriffe (Eventration, Symphyseotomie, Cervixnaht und ähnliches), die in zu geringer Anzahl vorhanden sind, um statistisch verwerthet zu werden.

Dies die Verhältnisse, wie sie sich aus den 589 operativen Eingriffen ergeben. Als absolute Werthe können diese gefundenen Zahlen schon deshalb nicht aufgestellt werden, weil es sich bei vielen Eingriffen nur um eine geringe Anzahl handelt.

Zur Uebersicht diene Tabelle X, in welcher die einzelnen Eingriffe nach der Erkrankungshäufigkeit geordnet sind.

Mastitis.

Da die Mastitis, obschon keine Wochenbetterkrankung im engeren Sinne, doch mit dem Puerperium in einem wesentlichen

Digitized by Google

Tabelle X.

Eingriff	Anzahl	Morbidität pCt.	Mortalität p. M.
Extraction wegen Steisslage	12	8,33	—
Decapitation	12	16,67	—
Laparotomie	15	20,00	133,33
Reposition	9	22,22	—
Typische Zange	117	24,74	25,65
Herabholen eines Fusses	27	25,90	—
Abortusausräumung	50	26,00	20,00
Wendung	181	26,50	16,60
Künstl. Entfernung der Nachgeburt	58	27,58	34,48
Hohe Zange	20	30,00	—
Uterustamponade	9	33,33	—
Einleitung der Früh- oder Fehlgeburt	50	40,00	50,00
Craniotomie	20	48,00	140,00

Zusammenhange steht und eine unliebsame Complication derselben, nicht nur an und für sich, sondern auch wegen der Infectionsgefahr des Genitales darstellt, so sei dieselbe an dieser Stelle, allerdings ganz kurz, erörtert und zwar in Bezug auf ihr Auftreten, ihre Complicationen und ihren Ausgang.

Die hier übliche Prophylaxe gegen Brustdrüsenentzündung im Puerperium ist äusserst einfach: sie beschränkt sich auf Reinlichkeit, Salbenbehandluug etwaiger Rhagaden des Warzenhofes und Suspension der Mamma bei Schmerzhaftigkeit derselben. Bei Rhagaden des Warzenhofes im Wochenbett wird entweder beim Anlegen des Kindes ein Warzenhütchen aus Glas mit Kautschukmundstück verwendet, oder aber, wenn die Rhagaden grösser sind, wird das Kind der Mutter abgenommen.

Unter 13,603 Geburten finden sich 23 Fälle von Mastitis vor, das sind 1,69 auf tausend Geburten.

Von den 23 Mastitiden waren 15 uncomplicirt d. h. das Genitale wies keine Erkrankung auf.

In 8 Fällen fand sich dagegen auch eine Störung in den Geburtswegen vor und zwar 7 Mal Endometritis und einmal Ulcera puerperalia. Ein Zusammenhang zwischen Mastitis und Genitalerkrankung scheint in diesen Fällen insofern nicht bestanden zu haben, als die Genitalerkrankung, wie gewöhnlich, in den ersten Tagen des Wochenbettes aufgetreten war, während die Mastitis

Digitized by Google

später mit einer erneuerten stärkeren Temperatursteigerung, vereinzelt auch mit Schüttelfrost einsetzte.

Die Mastitis trat in 16 Fällen an der linken Mamma auf, in 5 Fällen rechts, in zwei Fällen doppelseitig.

Das Auftreten der Mastitis fiel 3mal vor die Geburt. Von diesen kam es 2mal zu Incisionen und zwar einmal 8 Tage nach der Geburt; einmal entband die Frau am selben Tage, an welchem incidirt worden war, sie machte ein vollkommen fieberloses Wochenbett durch. Einmal handelte es sich um eine chronische, schon 2 Jahre bestehende Mastitis.

Bei allen anderen Fällen trat die Brustdrüsenentzündung erst im Verlaufe des Wochenbetts auf und zwar am dritten Tage einmal, sie endete mit Incision am 13. Wochenbettstag; am fünften Tag einmal, am sechsten Tag einmal, am siebenten Tag dreimal, wovon es in einem Falle zur Incision kam. Am achten Tag trat die Mastitis in 3 Fällen auf, einmal wurde incidirt; am neunten Tag 2mal mit einer Incision.

Alle anderen Mastitiden traten zwischen dem 12. und 28. Wochenbettstag auf.

Zur Incision kam es im ganzen 9mal. In den übrigen 14 Fällen ging die entzündliche Infiltration auf Burrow-Umschläge ohne eiterige Einschmelzung, spontan zurück.

Bei den 13 vor dem 10. Wochenbettstag (incl. 2 in graviditate) aufgetretenen Mastitiden, kam es in 7 Fällen zur eitrigen Einschmelzung — ca. 53 pCt. der Fälle — in den 10 nach dem 10. Wochenbettstag augetretenen Mastitisfällen wurde nur 2mal incidirt (20 pCt.).

Bakteriologisch wurde der Eiter 6mal untersucht. In fünf Fällen fand sich der übliche Staphylococcus, während einmal Streptokokken nachgewiesen wurden.

Es muss betont werden, dass die thatsächliche Häufigkeit der Mastitis diesen Zahlen wohl nicht entsprechen dürfte: zu einer Infection disponirt ja die Brustdrüse während der ganzen Lactationszeit, auch pflegt de facto die Mastitis am häufigsten in der zweiten oder dritten Woche nach der Entbindung aufzutreten, während unsere Wöchnerinnen am 9. Tag entlassen werden und sich der weiteren Beobachtung selbstverständlich entziehen.

Ueberblickt man nunmehr das Gesammtergebniss des Erkrankungs- und Sterblichkeitsverhältnisses dieser Zusammenstellung, so kommt man zu folgenden Schlussfolgerungen:

Digitized by Google

Die allerbesten Resultate ergeben, übereinstimmend mit den interessanten von Scanzoni veröffentlichten Versuchen aus der Zweifel'schen Klinik, die innerlich nicht untersuchten Fälle.

Fast gleich gut, um ein sehr Geringes ungünstiger sind die Ergebnisse der von septischen Berührungen vollkommen abstinenter, streng desinficirter Hand untersuchten Gebärenden. Die Verschlechterung ist so gering und zwar fast nur um die zwei vorgekommenen Todesfälle, dass man, wenn nicht von anderer Seite die sichergestellte Beobachtung vorläge, dass auch ohne Zuthun eines Untersuchers im Wochenbett Todesfälle an Sepsis vorkommen können, geneigt wäre, da die Morbidität dieser zwei Gruppen im übrigen fast identisch ist, diese Todesfälle nicht der Ungleichwerthigkeit des Materials zuzuschreiben, sondern einer in dem letal endenden Falle einzig vorgekommenen Unzukömmlichkeit (mangelhafte Desinfection des diesen Fall Untersuchenden oder dgl.). Da aber u. a. Ahlfeld und neuerdings Hofmeier gezeigt haben, dass durch Selbstinfection auch letale Erkrankungen entstehen können, so ist man genöthigt, das Fehlen eines Todesfalls im erörterten Material der nicht Untersuchten nur einem glücklichen Zufall zuzuschreiben: denn schweres Fieber kommt bei den nicht Untersuchten ebenso vor, wie bei den mit desinficirter Hand Untersuchten.

Die Gleichartigkeit der Erkrankungsverhältnisse dieser zwei Gruppen bestätigt aber auch, dass es gelingt, bei entsprechender Abstinenz von septischen Berührungen durch genaue Waschung und Desinfection die Hände, wenigstens für die kurze Zeit einer geburtshilflichen Untersuchung, genügend keimfrei zu machen (Ahlfeld u. a.).

Bei den weiteren Gruppen — zu Unterrichtszwecken touchirte, ausserhalb untersuchte und operative Fälle — steigert sich das ungünstige Verhältniss immer mehr; die schlechtesten Resultate ergeben die ausserhalb untersuchten, sub partu operirten Wöchnerinnen.

Der Vergleich zwischen im Vollbad Gereinigten und unter fliessendem Wasser Gewaschenen, fiel zu Gunsten der Letzteren aus, indem beim neuen Reinigungsmodus die Morbidität um beträchtliches zurückging.

Die Rectalmessung hinterliess an hiesiger Klinik einen recht ungünstigen Eindruck, als zu jener Zeit auch die schweren Erkrankungen, bei welchen ein Einfluss der genaueren Messungsart

Digitized by Google

nicht zugegeben werden kann, und sogar auch die Todesfälle ein nicht unbeträchtliche Zunahme aufwiesen.

Die Prophylaxe des Wochenbettes ergiebt sich nun aus dem Gesagten: Weitgehendste Abstinenz von septischen Berührungen und peinlichste Waschung und Desinfection der Hände. Doch auch bei strengster Beobachtung dieser Vorsicht, wird sich das Wochenbettfieber nicht immer vermeiden lassen.

Ueber den vielumstrittenen Einfluss der prophylaktischen Scheidendouche liegen hierorts keine Untersuchungen vor.

Literaturverzeichniss.

Ahlfeld, Ber. u. Arb. Bd. 2. Centralbl. f. G. 1900. H. 37 u. 45.
Derselbe. Zeitschr. f. Gebh. u. Gyn. Bd. 27, 32, 40, 41, 43.
Derselbe, Deutsche med. Wochenschrift. 1896. S. 13.
Derselbe, Lehrbuch der Geb. II. Aufl. S. 562.
Binaghi, La rif. med. 1900. pag. 219 u. 221.
Bumm, Verhandlungen der deutschen Gesellsch. f. G. VIII. 1899 S. 276.
Burckhard, Dieses Archiv. Bd. 45. Heft 1.
Derselbe, Centralbl. f. Gebh. 1898. S. 680.
Burguburu, Arch. f. exp. Path. und Pharm. Bd. 30. 1892. S. 436.
Chrobak, Verhandlungen der Deutschen Gesellsch. f. Gebh. VIII.
Czerniewsky, Dieses Archiv. 1888. Bd. 33. Heft 1.
Döderlein, Verhandlungen der deutschen Gesellsch. für Gebh. VIII. u. IV.
Derselbe, Dieses Archiv. Bd. 31. S. 412.
Ehlers, Die Sterblichkeit im Kindbett etc. Stuttgart. Enke.
Fehling, Physiol. und Pathol. des Wochenbettes. 1890. S. 28.
Derselbe, Münchener med. Wochenschr. 1900. No. 48 u. 49.
Franz, Beiträge zur Geburtshülfe und Gynäkologie. Bd. 3.
v. Franqué, Zeitschrift für Geburtsh. und Gynäkol. Bd. 25. 1893. S. 277.
Günner, Centralblatt für Geburtsh. 1897. S. 28 u. 144. 1899. No. 21.
Hertzka, Monatsschrift für Geburtsh. u. Gynäkol. XVI. Heft 3. 1902.
Hofmeier, Münchener med. Wochenschr. 1900. S. 37. 1902 Mai.
Holzapfel, Centralbl. f. Gyn. 1897. S. 560.
Jäger, Arch. für klin. Med. 29. S. 516.
Kaltenbach, Volkmannsche Vorträge. No. 295. 1887 und Verh. d. Deutsch. Gesellsch. für Gyn. III. 1889.
Knapp, Monatsschr. f. Geb. u. Gyn. Bd. V. 1897.
Köstlin, Centralbl. f. Gyn. 1897. S. 500.
Koblank, Zeitschr. f. Geb. u. Gyn. 34 und 40. S 85.
Kottmann, Beiträge z. Bakt. d. Vag. Dieses Arch. Bd. 40. 1898.
Krönig. Geb. Sect. d. X. intern. Congr. in Paris. Ann. d. Gyn. Juillet-Août.
Derselbe, Centralbl. f. Gyn. 1893. Heft 1.
Derselbe, Münchener med. Wochenschr. 1902 Juli. S. 1100.

Digitized by Google

Krönig und Menge, Bakteriolog. d. weibl. Genitalkanals. Leipzig. 1897.
Küstner, Veit's Handb. der Gyn. 1897. I.
Landois, Lehrb. der Phys. d. Mensch. 1893.
Leopold, Verh. der Deutschen Ges. für Gyn. III.
v. Liebermeister, Landois' Lehrb. der Phys.
Maslowsky, Centralbl. für Gyn. 1894. S. 797.
Menge, Centralblatt f. Gyn. 1893. S. 977. 1895. Ref. der Ges. f. Geburtsh. u. Gyn. 18. 3. 1895.
Menge u. Krönig, Centralbl. f. Gyn. 1900. S. 137.
v. Rosthorn, Verh. der Deutsch. Ges. für Gyn. VIII. 1899.
Derselbe, Monatsschr. für Geburtsh. u. Gyn. V. S. 551.
Sarway, Centralbl. f. Gyn. 1897. S. 397.
Scanzoni, Dieses Arch. Bd. 43.
Schauenstein, Hegar's Beiträge. V.
Semmelweis, Die Aetiol., der Begriff und die Proph. des Kindbettfiebers. Wien—Leipzig. 61.
Stähler-Winkler, Monatsschr. für Geburtsh. u. Gyn. IX. Heft 6 und XI. S. 1027.
Steffek, Zeitschr. f. Geb. u. Gyn. Bd. 21. S. 339.
Sticher, Zeitschr. f. Geb. u. Gyn. Bd. 44. Heft 1. S. 117.
Stolz, Studien zur Bakt. des Genitalkanals. Graz 1903.
Stroganoff, Petersburger Diss. 1893.
Derselbe, Centralbl. f. Gyn. 1893. S. 935 und 1901. No. 6.
Vahle, Zeitschr. f. Geb. u. Gyn. Bd. 35. Heft 2 und Bd. 32. Heft 3.
Walthard, Dieses Arch. Bd. 48. S. 201.
Wertheim, Dieses Arch. Bd. 41. 1892. Heft 1.
Derselbe, Centralbl. f. Gyn. 1882. S. 385.
Williams, Amer. journ. of the obst. Vol. 38. 1898. No. 6.
Winter, Zeitschr. f. Geb. u. Gyn. Bd. 14. S. 443.
Winternitz, Therap. Monatsh. Sept. 1902.
Wormser, Sem. méd. Nov. 1900. pag. 383.
Wunderlich, Landois' Lehrb. d. Physiol.

Digitized by Google

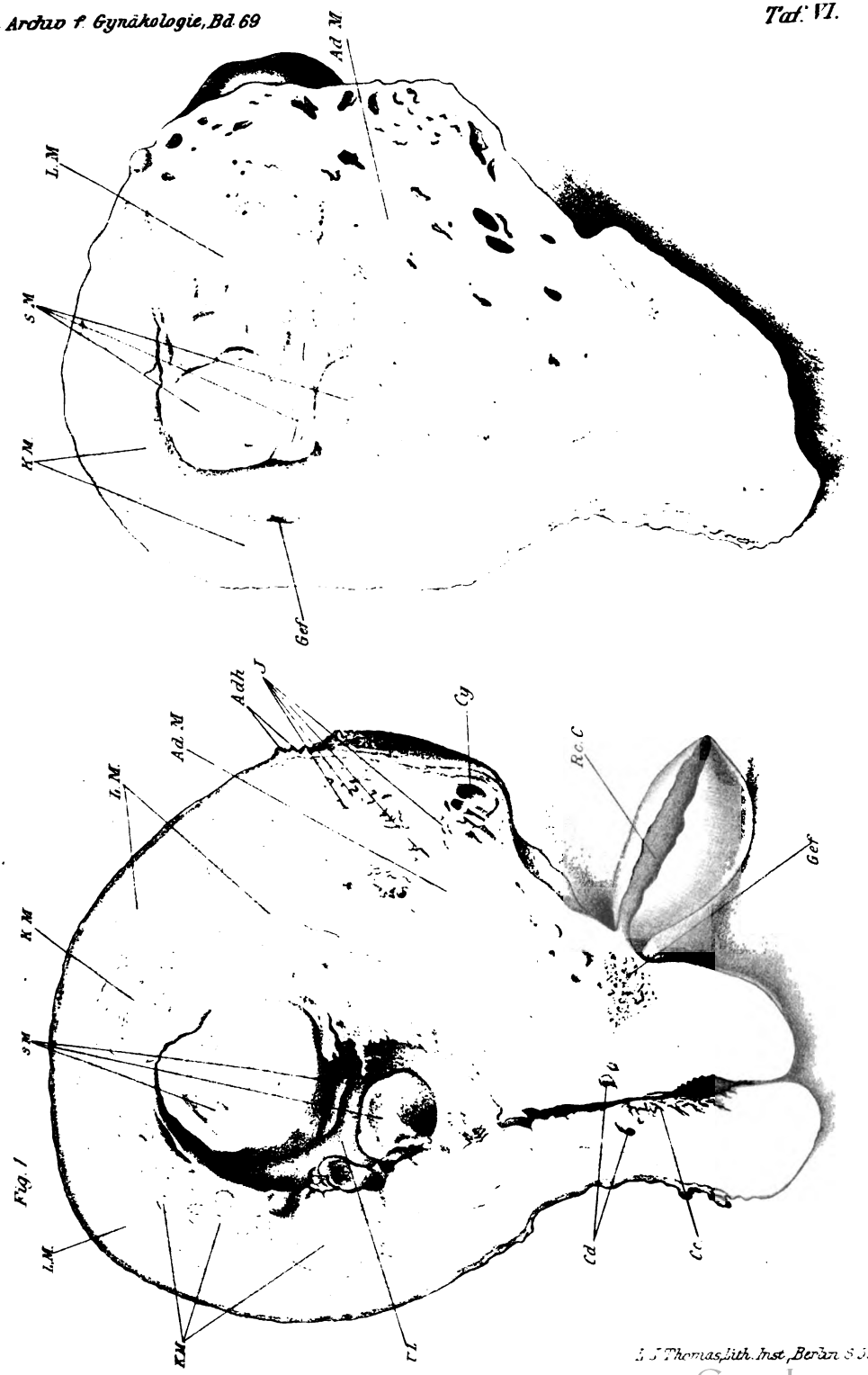

J. J. Thomas, lith. Inst., Berlin S. 53

Digitized by Google

Digitized by Google

(Aus der Frauenklinik der Universität Innsbruck. Vorstand: Prof. Ehrendorfer.)

Kasuistischer Beitrag zur Kenntniss der Adenomyome des Uterus[1]).

Von

Dr. **Oscar Nebesky,**

Secundärarzt der Klinik.

(Hierzu Tafel VI.)

Am 14. Juni 1902 wurde von Herrn Dr. B. aus F. folgender Fall der obigen Klinik zur Operation überwiesen:

E. S., 38 J. alt, ledige Haushälterin, war früher stets gesund, hat nie geboren. Die Periode trat stets regelmässig ein, war jedoch immer sehr stark und schmerzhaft. Die Grösse des Blutverlustes, sowie die Schmerzen nahmen jedoch stetig zu, besonders in den letzten Jahren, so dass die Pat. in ihrem Ernährungszustande stark herunterkam und ärztliche Hilfe in Anspruch nahm.

Status: Mittelgrosse, schwächlich gebaute Person, Ernährungszustand ziemlich reducirt, sehr anämisches Aussehen. Brustorgane ohne Besonderheiten; Puls regelmässig, etwas beschleunigt, schwach. Abdomen flach, Bauchdecken straff gespannt; nirgends besondere Druckempfindlichkeit. Aeusseres Genitale von normalen Verhältnissen einer Nullipara, Hymen intact, Vagina für einen Finger durchgängig. Portio stark verlängert, von derber Consistenz. Hinter der Portio fühlt man über dem hinteren Scheidengewölbe eine etwa nussgrosse, weiche, leicht fluctuirende Resistenz, welche der hinteren Uterusfläche enge anliegt und mit derselben zusammen zu hängen scheint. Der Uterus selbst ist schwach faustgross, derb, besonders an seiner hinteren Fläche von etwas unebener Beschaffenheit. Die Douglas'schen Falten sind äusserst derb und stark verkürzt, dadurch die Beweglichkeit des Uterus sehr beschränkt. Die

1) Das Operationspräparat wurde in der Sitzung des Innsbrucker wissenschaftlichen Aerztevereins am 22. 11. 1902 von Prof. Ehrendorfer kurz demonstrirt.

Digitized by Google

seitlichen Parametrien scheinen frei zu sein, die Adnexe sind nicht genau abzutasten.

Die Diagnose bezüglich des Uterustumors schwankte zwischen Uterus myomatosus und einer malignen Neubildung. Für ersteren sprach die Unebenheit des Uterus sowie die immerhin rechtzeitig eintretende Periode, für letztere die Abmagerung der Patientin. Für den cystösen Tumor hinter dem Uterus wurde gleich von Anfang an der Ursprung von Resten des Wolff'schen Körpers als sehr wahrscheinlich angenommen.

Derselbe wurde am 16. 6. vom hinteren Scheidengewölbe aus punktirt; es entleerte sich dunkelbraune, seröse Flüssigkeit. Nachdem der Cervicalcanal durch einen Laminariastift erweitert worden war, wurde am 18. 6. der Uterus curettirt und ein kleiner Cervicalpolyp abgetragen. Im Innern des Uterus fühlt man mit der Curette deutlich verschiedene Unebenheiten.

Der Polyp sowie die curettirten Massen wurden in Formalin und Alkohol gehärtet und in Paraffin eingebettet. Bei der mikroskopischen Untersuchung zeigte der erstere die typischen Strukturverhältnisse eines Cervicalpolypen. Die ausgeschabten Massen erwiesen sich als reichlich gewucherte Uterindrüsen und zahlreiche glatte Muskelfasern. Nirgends war eine Spur von maligner Entartung zu constatiren, sodass eine solche fast mit Sicherheit ausgeschlossen und eine myomatöse Degeneration des Uterus angenommen werden konnte. Gleich damals wurde die Wahrscheinlichkeit eines genetischen Zusammenhanges zwischen dem cystischen Tumor über dem hinteren Scheidengewölbe und den Myomen des Uterus in Betracht gezogen.

Der weitere Verlauf war, abgesehen von einer intercurrirenden Angina follicularis reactionslos, die Incisionsöffnung im hinteren Fornix schloss sich bald. Gegen die grossen Blutverluste und Anämie sollte vorerst durch innerliche Medication von Stypticin und Eisen angekämpft, der allgemeine Kräftezustand durch roborirende Diät gehoben und erst bei Erfolglosigkeit dieser Maassnahmen die Operation vorgenommen werden.

Am 10. Juli verliess die Patientin das Krankenhaus. Am 5. Octbr. kehrte sie wieder dahin zurück mit der Angabe, dass die Blutverluste, sowie die Schmerzen während der Menstruation dieselben geblieben seien.

Der allgemeine Kräftezustand hatte sich etwas gebessert, dagegen der Uterus auch ziemlich an Grösse zugenommen. Der hinter dem Uterus dem hinteren Scheidengewölbe aufliegende cystische Tumor hatte sich wieder neu gebildet. Der übrige Befund glich dem bei der ersten Aufnahme erhobenen.

10. 10. 02. Abdominale totale Castration (Prof. Ehrendorfer) Laparotomie in der Mittellinie. Uterus gut mannsfaustgross, mit der hinteren Fläche an einer Dünndarmschlinge adhärent, ebenso die Adnexe ziemlich fest verwachsen, hinter dem Uterus an dessen Uebergang in die Cervix eine pflaumengrosse, cystische Resistenz, die von der hinteren Uteruswand ausgeht. Nach Durchtrennung und Unterbindung des Lig. infund. pelv. und der Parametrien wird der Uterus sammt den Adnexen und dem cystischen Tumor exstirpirt. Genaue Blutstillung. Die beiden seitlichen Parametrien werden mittels Jodoformgazestreifen durch die Vagina nach aussen drainirt, über diesen das Peritoneum durch Naht geschlossen. Etagennaht der Bauchdecken, aseptischer Verband.

Der Heilungsverlauf war ein völlig normaler. Die Wunde heilte p. p.

Digitized by Google

und die Pat. konnte am 26. Tage nach der Operation geheilt entlassen werden; der Kräftezustand und das Aussehen waren bedeutend gebessert, doch bestand noch etwas Fluor albus.

Nach einem uns neuerlich zugegangenen Berichte befindet sich die Patientin vollkommen wohl und hat auch über keinerlei Ausfallserscheinungen zu klagen.

Der exstirpirte Uterus hatte etwa die Grösse eines Kindskopfes, war von derber Consistenz. Eine mehr umschriebene Grössenzunahme zeigte der Uterus an der Eintrittsstelle der rechten Tube; dieser Tumor mochte etwa klein hühnereigross sein, zog sich an der hinteren Fläche des Uterus hin, ging jedoch allseits ganz allmälig in den Uterus über. Ausser diesem grösseren Tumor sah man einige kleinere Hervorragungen, die sich zumeist schon von aussen als reine subseröse Kugelmyome erwiesen. Zwei dieser kleineren Tumoren liessen jedoch einen bläulich durchschimmernden cystischen Inhalt erkennen. Beim Einschneiden entleerte sich bräunliche seröse Flüssigkeit.

Der Cervicaltheil des Uterus war ebenfalls grösser als in den Norm. In der Höhe des Uebergangs der Cervix in das Corpus uteri, geht von der hinteren Wand, rechts von der Mittellinie der cystische Tumor aus, der durch das hintere Scheidengewölbe gefühlt wurde. Derselbe war prall mit der gleichen braunen serösen Flüssigkeit gefüllt, die den Inhalt der kleinen Tumoren am Uteruskörper bildete, und wie sie auch bei der ersten Punktion entleert worden war. Die Innenfläche der Cyste war glatt, glänzend, die Cyste selbst einkammerig, ohne sichtbaren Ausführungsgang. Die Adnexe zeigten beiderseits keine Abweichung von der Norm.

Das Präparat wurde nach der Methode von Kaiserling conservirt. Der Uterus zog sich durch die Härtung bis auf Faustgrösse zusammen. Er wurde zunächst durch einen genau medialen Schnitt in 2 Hälften zerlegt. Die Schnittfläche der rechten Hälfte ist auf Taf. 6 dargestellt. Hierbei ist der von der Cervix ausgehende cystische Tumor von der Seite her angeschnitten.

Wenn wir die mediale Schnittfläche des Uterus betrachten, so können wir, dank der Conservirungsmethode, schon makroskopisch eine ziemlich genaue Unterscheidung treffen. Das Cavum des Uteruskörpers zunächst erscheint durch 3 submucöse Myomknoten in seiner Form stark verändert und hat eine S-förmige Gestalt angenommen. Direct über der Schleimhaut sehen wir ringsum die Uterushöhle einen Kranz von kleinen intraparietalen Myomen, deren Grösse zumeist zwischen Hirsekorn- und Linsen-

Digitized by Google

grösse schwankt. Zwei dieser Myome haben die Grösse einer Haselnuss erreicht. Peripher von diesen kleinen Myomen, unmittelbar unter der Serosa, verläuft die Muskelschicht, welche den ganzen Uterus von vorn nach hinten umzieht. Die Dicke derselben betrug in unserem Falle ca. $^1/_2$ cm; die der unter ihr liegenden Myomschichten 1—$1^1/_2$ cm. Während diese Längsmuskelschichten aber am normalen Uterus überall dem Peritoneum des Uterus dicht anliegt und vorn wie auch hinten in das Muskelgewebe der Cervix übergeht, trennt sie sich in unserem Falle in der oberen hinteren Ecke von der Serosa und zieht in sanftem Bogen nach unten, wo sie dann in der Muskulatur der Cervix verschwindet. Die von ihr und dem hinteren Peritonealüberzug des Uterus gebildete Lücke wird ausgefüllt von einem derben Gewebe, welches durch seine etwas hellere, grauweise Farbe gegen die übrige Uterusschnittfläche absticht. Dieses offenbar neoplastische Gewebe entspricht der an der hinteren Uterusoberfläche sichtbaren grösseren Erhebung. Der Tumor hat gegen vorn eine mehr gerade, gegen hinten eine convexe Begrenzung und misst an seiner dicksten Stelle ca. 2 cm.

Abgesehen von einem an seiner oberen Ecke befindlichen, noch von Uterusmuskulatur umzogenen, bohnengrossem Myomknoten ist der Tumor von der mehr verwaschenen Zeichnung der infiltrirten Fibroide. Bei genauerer Betrachtung lässt sich jedoch eine feinere Aederung nachweisen, indem hellere Felder durch dunklere Septen geschieden werden. Die Farbe des Tumors im ganzen ist etwas dunkler als die der Kugelmyome, dagegen heller als die der longitudinalen Muskelschicht.

Am ganzen Tumor, besonders an einer kleinen Vorbuchtung seiner hinteren Wand finden sich zahlreiche, schon makroskopisch sichtbare Hohlräume, aus denen eine dunkelbraune, seröse Flüssigkeit quillt.

An seiner dorsalen Fläche zieht die Serosa des Uterus über den Tumor weg und zeigt hier zahlreiche Reste der bei der Operation durchtrennten Adhäsionen.

Ein deutlicher Moiréeschimmer konnte an der Schnittfläche des Tumors, wahrscheinlich infolge der Conservirungsmethode, nicht constatirt werden.

An der Cervix können wir auf dem Sagittalschnitt deutlich die Schleimhautschicht durch ihre weisse Färbung von der Muskelschicht unterscheiden.

In der ersteren sind in der oberen Hälfte der Cervix vorn

Digitized by Google

und hinten einige gut stecknadelkopfgrosse Lumina sichtbar, deren Ausmündung an der Schleimhautoberfläche jedoch an einigen Horizontalschnitten leicht erkennbar ist.

In der Höhe des Eintrittes der uterinen Gefässe hängt der bereits beschriebene cystische Tumor mit der Cervix zusammen. An Horizontalschnitten, die an dieser Stelle, sowie oberhalb und unterhalb derselben durch die hintere Uterushälfte gemacht wurden, lässt sich schon makroskopisch erkennen, dass der Tumor der hinteren Uteruswand sich mit einem kegelförmigen Fortsatz bis in die Portio erstreckt; diesem Fortsatz sitzt auch der cystische Tumor direct auf. Wie am Haupttumor, lassen sich auf Schnitten durch diesen Fortsatz kleine Drüsenlumina mit blossem Auge nachweisen.

Ein weiterer Sagittalschnitt durch den Uterus, ca. $^3/_4$ cm nach rechts von der Medianebene trifft das Uteruscavum am Tubenwinkel, sowie den Tumor an der Stelle seiner mächtigsten Entwicklung. Diese Schnittfläche ist auf Tafel VI Fig. II dargestellt. Auch hier sehen wir die Uterushöhle durch multiple Myome deformirt, weiter nach aussen eine deutliche Längsfaserschicht, welche den eigentlichen Uterus vom Tumor trennt.

Der Cervikalkanal wird vom Schnitte nicht mehr getroffen, doch ist die dem Kanal unmittelbar anliegende, zellreiche Schicht noch deutlich durch ihre hellere Färbung zu unterscheiden. Darüber liegt eine gefässreiche Stelle, dem Eintritt der Uteringefässe entsprechend.

Zwischen dieser, der longitudinalen Muskelschicht und der Uterusserosa liegt der Tumor, der auf diesem Schnitte eine Länge von $8^1/_2$ und eine Dicke von 3 cm aufweist. Er ist von äusserst zahlreichen zumeist quergetroffenen Kanälen durchsetzt. Letztere schwanken zwischen Stecknadelknopf- bis Erbsengrösse und sind sämmtlich mit einer dunkelbraunen, in Folge der Härtung etwas geronnenen Flüssigkeit gefüllt.

Der nächste Sagittalschnitt $^1/_2$ cm nach rechts von dem vorigen trifft bereits die Tube in ihrem interstitiellen Theile. Das Tubenlumen ist auch hier von zahlreichen Myomen umgeben und noch $1^1/_2$ cm von den nächsten makroskopisch sichtbaren, cystischen Hohlräumen entfernt.

Auf weiteren Schnitten verkleinert sich allmählich der Tumor und nähert sich, der Form des Uterus entsprechend von hinten und unten dem Lumen des Eileiters. Bis zur Eintrittsstelle des

Digitized by Google

letzteren in den Uterus finden wir den letzteren überall hochgradig myomatös verändert.

Betrachten wir einen Sagittalschnitt, der $^1/_2$ cm vom Tubenansatz entfernt liegt, so sehen wir zwar auch hier weitaus die Mehrzahl der Kanäle hinter und unter dem Tubenlumen, einige wenige jedoch auch vorn oben von demselben. Von den dorsalliegenden verläuft eines in unmittelbarer Nähe der Tube, nur durch eine 1 mm dicke Schicht von derselben getrennt.

Gegen die linke Uterushälfte ragt der eben beschriebene Tumor noch 1 cm weit vor. Dieselbe ist ebenfalls von multiplen Myomen durchsetzt.

Zur mikroskopischen Untersuchung wurden an den verschiedensten Stellen des Uterus sowie des Tumors Stückchen entnommen, in Celloidin eingebettet und mit Hämatoxylin-Eosin theils auch nach van Gieson gefärbt. Im grossen ganzen bestätigte die mikroskopische Untersuchung die schon makroskopisch gefundenen Resultate.

Abgesehen von dem in die Cervix ausstrahlenden Fortsatze des Tumors und der über dem hinteren Scheidengewölbe liegenden Cyste, auf die bei der Beschreibung des Tumors näher eingegangen werden soll, liessen sich am Cervicaltheil des Uterus nur wenige Besonderheiten constatieren.

Das Plattenepithel der Portio geht an normaler Stelle in das Cylinderepithel des Cervicalkanals über. Die Drüsen des letzteren zeigen starke Wucherung und gehen theilweise weit in das Muskelgewebe hinein, zeigen jedoch nirgends Spuren maligner Degeneration. Ueberall findet sich hohes Cylinderepithel mit typisch basal stehendem Kern. Nur an der schon makroskopisch sichtbaren Drüse (Cd. Tafel VI Fig. 1) ist das Epithel durch den Inhaltsdruck abgeplattet und die Drüse cystisch erweitert. Wie bereits erwähnt, lässt sich der Zusammenhang mit der Schleimhautoberfläche unschwer nachweisen. Inhalt findet sich in ihr keiner.

Wie im Cervicaltheil lässt sich auch im Corpus uteri eine Endometritis glandularis constatiren. Die das Lumen einengenden Myome erweisen sich als typische Kugelmyome. Ebenso lassen sich in den intraparitelen Myomen sowie der Uterusmusculatur bis incl. der Längmuskelschicht keinerlei Drüsenbestandtheile nachweisen.

Gelangen wir jedoch über diese Muskelschicht nach hinten in das Gewebe, das schon bei makroskopischer Betrachtung als neoplastisch imponirt hatte, so finden wir zahlreiche drüsige Bestand-

Digitized by Google

theile in das myomatöse Grundgewebe eingesprengt. Unter diesen lassen sich nun 2 Gruppen unterscheiden.

Wir finden zunächst grössere cystische Hohlräume, von denen viele schon makroskopisch erkennbar sind und einen dunkelbraunen, theils flüssigen, theils fest gewordenen Inhalt aufweisen. Die Grösse derselben ist eine ausserordentlich schwankende. Die grösste derselben hat einen Durchmesser von ca. 8 mm. Die Form der Cysten ist an den grösseren annähernd oval, an den kleineren spaltförmig.

Ausser diesen cystischen Hohlräumen finden wir aber in dem Muskelgewebe zerstreut Gruppen von Drüsenbestandtheilen, die ohne Weiteres als Adenome erkenntlich sind. Wir sehen zahlreiche theils längs, theils quergetroffene Drüsenschläuche, in cytogenes Gewebe eingebettet, daneben ampullenartige Hohlräume von wechselnder Gestalt.

Wenn wir zunächst die Vertheilung der beiden Gruppen ins Auge fassen, so müssen wir sagen, dass die meisten und grössten der cystischen Hohlräume sich im peripheren Theile des Tumors, unmittelbar unter der Serosa des Uterus befinden. Einige derselben sind schon von aussen am Uterus sichtbar.

Gegen die Tubenecke hin umgeben die drüsigen Bestandtheile den interstitiellen Theil des Eileiters in einem Halbkreis. Nur die unmittelbar ventral gelegene Partie erweist sich als völlig frei von Drüsen, während sich dieselben oberhalb, besonders aber hinter und unterhalb der Tube in grosser Zahl constatiren lassen. Die Grösse der cystischen Räume hat jedoch hier bedeutend abgenommen.

Die an zahlreichen Schnitten durchgeführte mikroskopische Untersuchung ergab genau dieselben Bilder, wie sie aus den Arbeiten von v. Recklinghausen [1]), Piek [2]) u. A. hinlänglich bekannt sind. Ich unterlasse es aus diesem Grunde auch, diesem Aufsatze mikroskopische Abbildungen beizugeben und beschränke mich auf eine kurze Beschreibung der Hauptsachen.

Die Grundsubstanz besteht aus festgefügtem Muskelgewebe. Dasselbe ist wesentlich ärmer an interstitiellem Bindegewebe, wie die gewöhnliche Uterusmusculatur, der Gefässreichthum derselben

---

1) v. Recklingshausen, Die Adenomyome u. Cystadenome u. s. w. Berlin 1896.

2) Pick, Dieses Arch. Bd. 54. H. 1.

Digitized by Google

ein mässiger. Der Faserverlauf ist regelmässiger, als wir ihn sonst am Uterus zu sehen gewöhnt sind, nirgends ist jedoch eine eigentliche Muskelscheide um die Drüsenbestandtheile herum zu beobachten. Das Myomgewebe überwiegt in unserem Falle bei Weitem das Drüsengewebe.

Das letztere ist central sowie peripher ziemlich gleichmässig in der Grundsubstanz vertheilt, die Anordnung zumeist typisch inselförmig. Ein grösserer Haufen von Drüsenschläuchen mit einer meistens randwärts gelegenen Ampulle steht durch einen Drüsenschlauch mit einer anderen gleichen Drüsengruppe in Verbindung.

Die Drüsenschläuche selbst stehen auf den Querschnitten zumeist „im Gänsemarsch" hintereinander aufgestellt, ebenso ist auf den Längsschnitten deutlich der zumeist parallele Verlauf der Canälchen zu constatiren. An einigen Schnitten konnten wir auch das Einmünden der parallelen, oft dichotomisch sich verzweigenden Drüsengänge in eine Ampulle beobachten. Von den letzteren, die von v. Recklingshausen bekanntlich in 3 Gruppen eingetheilt werden, waren in unserem Falle weitaus die meisten als Hauptampullen zu bezeichnen. Dieselben waren meist von länglicher, halbmondförmig gebogener Form mit zahlreichen Ausbuchtungen und Einstülpungen; in ihrer Nähe befanden sich fast stets Drüsencanälchen in cytogenes Gewebe eingebettet. Die meisten Drüsenschläuche scheinen ziemlich gestreckt zu verlaufen, an einzelnen liess sich jedoch auch eine beträchtliche Schlängelung constatiren. Kolben- und Schlauchampullen fanden sich nur in geringer Zahl. Die grossen cystischen Hohlräume, die oft ohne Zusammenhang mit anderen drüsigen Bestandtheilen zu sein scheinen, liessen sich durch ihre meist gestreckte Form sowie ihre Ausbuchtungen als Ampullen diagnosticiren.

Das Epithel ist hochcylindrisch in den gestreckten Drüsencanälchen, etwas niederer am Boden der Ampulle, um gegen das Dach der Ampulle hin allmälig in ein niederes cubisches Epithel überzugehen. In den Ausstülpungen der Ampullen, welche den letzteren das „stern- oder krausenartige" Aussehen verleihen, ist das Epithel etwas höher, ein Beweis dafür, dass es sich hierbei um Ausmündungen von Drüsenschläuchen handelt. Das Epithel der Endkolben ist cubisch, das der grossen cystischen Hohlräume ebenfalls cubisch, jedoch sehr niedrig.

Der medial stehende, ziemlich grosse Kern der Epithelien ist stark gefärbt.

Digitized by Google

Da die mikroskopische Untersuchung erst nach der Härtung des Präparates stattfand, konnte natürlich das Flimmerepithel nicht mehr mit voller Sicherheit nachgewiesen werden.

Wir fanden jedoch bes. bei der Untersuchung mit der Immersionslinse auf den Epithelzellen, sowohl der Kanälchen, als auch der Ampullen zahlreiche zarte, fast durchsichtige Fortsätze, die wir nur auf bestandene Flimmerhare zurückführen konnten. Dagegen konnten wir keine secernirenden Zellen nachweisen.

In den kleinen und kleinsten Drüsenkanälchen fand sich kein oder doch nur wenig Inhalt, sehr reichlicher dagegen in den Schläuchen mit grösserem Durchmesser und bes. in den Ampullen. Derselbe bestand fast ausschliesslich aus Pigment, nur an wenigen Stellen waren noch Spuren rother Blutkörperchen nachzuweisen. Das Pigment war theils in sogenannten Pigmentzellen eingeschlossen, theils fand es sich als amorphe Klümpchen in den Hohlräumen. In der Nachbarschaft der Drüsen war Pigment auch in Form von Imbitition in das umgebende Gewebe eingelagert.

Das cytogene Gewebe war in unserem Falle in sehr ausgeprägtem Maasse vorhanden.

Die kleineren und mittleren Drüsenkanäle waren vollständig darin eingebettet, ebenso wurden die Verbindungsstrecken zwischen den Inseln von cytogenem Gewebe begleitet. An den Ampullen war dasselbe hauptsächlich am Boden desselben vorhanden und füllte die Concavitäten an den halbmondförmigen Hohlräumen, woselbst auch die Drüsen meistens ausmündeten, fast völlig aus. Am Dach der Ampullen sowie an den grossen cystischen Hohlräumen war das lymphadenoide Gewebe nur angedeutet.

Auch waren wir im Stande, einzelne Pseudoglomeruli mit deutlichen Capillarschlingen nachzuweisen, obwohl ich denselben betr. Aetiologie keinen allzugrossen Werth beimessen möchte. Speciell, wenn das Lumen des Uterus durch zahlreiche submucöse Myome wie in unserem Falle stark verändert ist, können schon durch die Richtung des Schnittes allein ganz ähnliche Bilder entstehen, obwohl kein Adenomyom vorhanden ist.

Die im Vorhergehenden beschriebenen Verhältnisse sind im ganzen Tumor dieselben. Gegen den Tubenwinkel hin nehmen die grösseren cystischen Hohlräume etwas an Durchmesser ab und die drüsigen Bestandteile nähern sich dem Tubenlumen. Das Stückchen, in welchem diese Annäherung die grösste schien, wurde in Serienschnitte zerlegt. Nirgends wurde jedoch eine Communication

Digitized by Google

zwischen dem Eileiterlumen und den Drüsen gefunden. Ersterer war von den letzteren überall durch eine deutliche Ringsmuskellage getrennt. Auch zeigte die Schleimhaut der Tube keinerlei Wucherung oder entzündliche Veränderung.

Der letzte Rest von Drüsen konnte ca. 1 mm weit von der Eintrittsstelle der Tube in den Uterus nachgewiesen werden, während die Eintrittsstelle selbst sich als frei von solchen erwies.

Das dem Uterus zunächst liegende Stück des Parametriums war bei der Operation verloren gegangen; in dem erhaltenen Theile konnten jedoch ziemlich median vom Ovarium noch relativ zahlreiche Reste des Parovariums constatirt werden.

Betrachten wir nun den an die Cervix hinein sich erstreckenden Fortsatz des Tumors, so finden wir auch hier die gleichen mikroskopischen Befunde. Auch hier haben wir die typisch angeordneten Drüsen mit dem gleichen Epithel, wie oben beschrieben wurde, in reichliches cytogenes Gewebe eingebettet. Nirgends besteht ein Zusammenhang mit dem Lumen oder den Drüsen des Cervicalkanales.

Die ca. walnussgrosse Cyste, die von der hinteren Cervixwand ausgeht und dem hinteren Scheidengewölbe aufliegt, erweist sich von ähnlichem Bau, wie die beim Haupttumor beschriebenen grossen Cystenräume. Das Epithel ist niedrig kubisch, einschichtig, jedoch etwas niedriger und unregelmässiger als in den Cysten des Uterus. Letzterer Umstand ist jedoch genügend erklärt durch die vielen mechanischen Insulte bei der Punktion und Tamponade der Cyste, sowie durch die grosse Inhaltsspannung. Das Epithel besitzt kein Unterlager von cytogenem Gewebe, sondern sitzt direct der Wand auf, welche aus kernarmem, von sehr wenigen glatten Muskelfasern durchzogenem Bindegewebe besteht.

In der basalen Wand der Cyste, also nahe der Ursprungsstelle von der hinteren Wand der Cervix verläuft ein drüsiger Schlauch, in spärliches cytogenes Gewebe eingebettet, mit deutlichen Pigmentzellen als Inhalt.

In der linken Uterushälfte waren wir, noch ca. 1 cm weit von der Sagittalebene entfernt, im Stande, drüsige Bestandtheile in der hinteren Uteruswand nachzuweisen. Dieselben entsprechen den Ausläufern der in Tafel 6 Figur 1 (Cy.) sichtbaren Cystengänge. Die anderen Myome, welche die linke Uterushälfte in ziemlich gleicher Menge wie die rechte durchsetzen, sind gewöhnliche Kugelmyome.

Digitized by Google

Die linke Tube ebenso wie beide Ovarien erweisen sich bei der mikroskopischen Untersuchung als normal.

In Kürze zusammengefasst haben wir es also in unserem Falle mit einer Neubildung von dem typischen Bau eines Adenomyomes zu thun. Dieselbe ist von länglich runder Form und zeigt auf Sagittalschnitten eine nierenförmige Gestalt. Wenn wir dem grössten Durchmesser des Tumors folgen, so beginnt derselbe in der rechten Tubenecke des Uterus und zieht dann nach links unten, wo er mit seinem Ende die Medianlinie noch ca. 1 cm weit nach links überschreitet. Gegen die Cervix giebt er einen bis in die Portio vaginalis reichenden Fortsatz ab, von dem in der Höhe des Eintritts der Uteringefässe eine wallnussgrosse Cyste ihren Ursprung nimmt.

Während das Adenomyom an der Eintrittsstelle der Tube den interstitiellen Theil derselben halbkreisförmig von hinten umgreift und mit blossem Auge keine Scheidung gegen Uterus- und Tubensubstanz erkennen lässt, ist in den mehr median gelegenen Partien deutlich schon makroskopisch von der Substanz des Uterus zu trennen, dessen Längsmuskelschicht er in breiter Fläche aufsitzt. Die Neubildung liegt direct unter der Serosa des Uterus, lässt jedoch nirgends die Spur einer Stielung erkennen.

Im mikroskopischen Bilde zeigen sich reichliche drüsige und cystische Bildungen, ziemlich gleichmässig in einem festen, bindegewebsarmen Muskelgewebe vertheilt.

Die wichtigste Frage, die uns im gegebenen Falle entgegentritt, ist die nach dem Ursprunge des Tumors, bezw. der drüsigen Bestandtheile in demselben.

Hierfür kommen 3 Ursachen in Betracht, und zwar 1. die Entstehung aus dem Peritonealendothel [Iwanoff[1])], 2. die Entstehung aus dem Epithel des Uterus und der Tube [Kossmann[2]), v. Lockstaedt[3]) u. A.], 3. die Entstehung, zurückzuführen auf Reste des Wolff'schen Körpers [von Recklinghausen[4]), Pick[5]) u. A.] —

Für die erste Annahme kam in unserem Falle nur die retro-

1) Iwanoff, Inaug.-Diss. 1897.
2) Kossmann, Dieses Arch. Bd. 54. H. 2.
2) Derselbe, Martin, Krankheiten der Eileiter.
3) v. Lockstaedt, Inaug.-Diss. 1898.
4) v. Recklinghausen, a. a. O.
5) Pick, Dieses Arch. Bd. 54. H. 1 und Bd. 57. H. 2.

Digitized by Google

cervicale Cyste in Betracht, und könnte hierfür die Kleinheit und leichte Unregelmässigkeit des Epithels sowie die Armuth der Cystenwand an Muskelfasern und cytogenem Gewebe zum Beweise herangezogen werden. Durch den directen Zusammenhang mit der hinteren Cervixwand, den Drüsenschlauch in der Wand der Cyste selbst und die Uebereinstimmung des Inhalts mit dem der Cysten im Uterus kann jedoch sicher gefolgert werden, dass es sich um eine den letzterwähnten gleiche Cystenbildung handelt.

Gegen die Entstehung aus dem Müller'schen Gange spricht die Lage des Tumors, die Art und Anordnung der drüsigen Bestandtheile, sowie das Fehlen jeden Zusammenhanges mit der Uterus- oder Tubenschleimhaut.

Somit bleibt uns nur noch die dritte Entstehungsursache, nämlich die aus Resten des Wolff'schen Körpers übrig. Thatsächlich entspricht auch unser Tumor allen Bedingungen, wie sie in den bahnbrechenden Arbeiten von Recklinghausen[1]) und Pick[2]) für die Neubildungen dieser Gruppe aufgestellt wurden.

Der Tumor liegt an der Tubenecke sowie an der hinteren Uteruswand, grossentheils schon makroskopisch deutlich durch eine breite, drüsenfreie Muskelschicht vom Uteruslumen getrennt. Ebenso genügt der mikroskopische Befund den Anforderungen. Wenn auch zugegeben werden muss, dass auch bei den „schleimhäutigen Adenomyomen" eines oder das andere der Symptome, cylindrisches oder cubisches Epithel mit mittelständigem Kern, Pigment, kammartige Anordnung der Drüsen, dichotomische Theilung derselben, Ampullen, Cysten, cytogenes Gewebe, Pseudoglomeruli u. s. w. vorhanden sein kann, müssen wir doch mit den vorgenannten Autoren annehmen, dass das Zusammentreffen aller dieser Zeichen unbedingt für die mesonephrische Entstehung spricht.

Endlich möchte ich noch die starken Verwachsungen unseres Tumors mit der Nachbarschaft anführen, wie ja auch von anderen Autoren die ausgesprochene Neigung derartiger Geschwülste zu adhäsiver Entzündung betont wird.

Wir haben es demnach in unserem Falle mit einem sog. voluminösen paroophoralen Adenomyom des Uterus zu thun, das, wenigstens makroskopisch dem als Fall II. von v. Recklinghausen[1]) beschriebenen Tumor am meisten gleichsieht.

---

1) v. Recklinghausen, Die Adenomyome u. s. w. Taf. I. Fig. 1.
2) Pick, Dieses Archiv. Bd. 54. H. 1.

Digitized by Google

Von den Tumoren dieser Art unterscheidet sich jedoch der unserige durch seine durchaus subseröse Lage, wodurch er sich mehr der von Pick zuerst aufgestellten Gruppe der papillären Adenomyome nähert. Andererseits fehlt in unserem Falle jede Stielbildung und damit die Möglichkeit der Entfernung mit Schonung des Uterus. In Uebereinstimmung mit den beiden Forschern v. Recklinghausen und Pick konnte auch von uns festgestellt werden, dass, entsprechend dem geringerem Drucke von Seite des Myomgewebes, unter der Serosa die Cystenbildung am reichlichsten war. Besonders ausgesprochen war diese Thatsache bei der von der hinteren Cervixwand ausgehenden Cyste, die frei in das umliegende Beckenzellgewebe sich ausdehnen konnte.

Wenn wir an dieser Stelle noch kurz die klinischen Daten besprechen, so wäre zuerst das Alter der Patientin zu erwähnen, das in unserem Falle 38 Jahre betrug. Bei den meisten der beschriebenen Fälle schwankte dasselbe zwischen dem 35. und 50. Lebensjahre. Die Beschwerden stimmten ebenfalls mit denen in anderen Fällen überein und bestanden hauptsächlich in der Stärke und Schmerzhaftigkeit der Menses. Da jedoch sehr oft, wie in unserem Falle, neben dem Adenomyom noch gewöhnliche Myome vorhanden sind, bleibt es wohl stets zweifelhaft, ob diese Beschwerden von diesen oder jenen abhängig sind. Speciell in unserem Falle möchte ich für die Blutungen vor allem die zahlreichen submucösen Myome verantwortlich machen, während die Schmerzen vielleicht als Tubenkoliken, verursacht durch das den Eileiter umlagernde Adenomyom, erklärt werden können.

Die schwankenden klinischen Symptome sind auch die Ursache, dass die Diagnose in Fällen von Adenomyom noch immer eine unsichere ist. In den meisten Fällen wird gar nicht daran gedacht und erst nach der Operation der entfernte Tumor als Adenomyom constatirt, während vorher ein einfaches Myom angenommen wurde. In anderen Fällen, speciell wo es sich um papilläre voluminöse Adenomyome handelte, wie in den Fällen von Breus[1]) und Wiener[2]) wurde die Geschwulst als Ovarialcyste aufgefasst, während Pick[3]) neben einer solchen auch an einen cystischen Tumor des Uterus dachte.

1) Breus, Ueber wahre epithelführende Cystenbildung in Uterusmyomen. Leipzig und Wien 1894.

2) Wiener, Monatssehrift. Bd. XVI. H. 2.

3) Pick, Dieses Archiv. Bd. 54. H. 1.

Digitized by Google

Freund[1]) hat für das Adenomyom zwar einen Complex von klinischen Symptomen aufgestellt, derselbe fand jedoch von Pick[2]), der in seiner Arbeit ebenfalls weiter auf die klinische Diagnose eingeht, ziemlichen Widerspruch.

Wenn wir die von Freund citirten Daten an der Hand unseres Falles durchgehen, so stimmt zwar das Alter, 38 Jahr. Die Zeit des Eintrittes der Menstruation ist allerdings in unserer Krankengeschichte nicht vermerkt, doch fänden wir eine diesbezügliche Notiz, wenn die Periode auffallend spät eingetreten wäre. Die Sterilität, die von anderen Autoren betont wurde, kam bei unserer Pat., die noch Virgo war, nicht in Betracht, jedenfalls müssten hiefür die submucösen Myome, die das Uteruscavum so hochgradig deformirten, vor Allem verantwortlich gemacht werden.

Entwickelungsstörungen, auf die von Freund so grosses Gewicht gelegt wurde, konnten in unserem Falle nicht constatirt werden. Mammae sowie das äussere Genitale erwiesen sich als völlig normal. Die Vagina war weder abnorm kurz noch in ihrem Gewölbe abgeflacht, der Uterus durchaus nicht arcuat.

Dagegen traf das Symptom der Wachsthumsrichtung bei unserem Falle zu, insofern der Tumor an der hinteren Uteruswand, besonders gegen die rechte Tubenecke hin entwickelt war. Jedoch auch dieses Symptom wird durch die oft an der vorderen Wand entwickelten Myome in seinem Werthe geschmälert.

Für wichtiger halte ich die häufigen Anfälle und die objectiv tastbaren Residuen von Pelveoperitonitis an der hinteren Wand des Uterus, besonders, wenn, wie in unserem Falle, die Entstehung auf gonorrhoischer oder puerperaler Basis ausser Frage kommt.

Das Zusammentreffen von Myomen an der hinteren Wand des Uterus und speciell der Tubenecken sowie von perimetritischen Anfällen und Adhäsionen müssen somit noch am ehesten den Verdacht erwecken, dass es sich um ein Adenomyom handelt.

In dem eben beschriebenen Falle kamen uns jedoch, ausser diesen beiden Symptomen zwei Umstände bei der Stellung der Diagnose zu Hilfe, welche die letztere wesentlich erleichterten und in eine bestimmte Bahn wiesen. Erstens war durch die mikroskopische Untersuchung der curettirten Massen eine maligne Geschwulstbildung am Uterus mit grösster Wahrscheinlichkeit auszu-

---

1) Freund, v. Recklinghausen, Die Adenomyome u. s. w. 1896.
2) a. a. O.

Digitized by Google

schliessen und zweitens fand sich in unserem Falle der oben beschriebene cystöse Tumor über dem hinteren Scheidengewölbe, knapp an der hinteren Wand des Uterus, den wir nach genauer Abwägung der hier in Frage kommenden differentialdiagnostischen Thatsachen, als von Resten des Wolff'schen Körpers oder Ganges ausgehend annehmen mussten.

Die cystösen oder Cysten vortäuschenden Tumoren, die wir an dieser Stelle finden, können zwei verschiedenen Ursachen ihre Entstehung verdanken. Wir begegnen hier eigentlichen Cysten der Vaginalwand, Hämatomen, Serocelen des hinteren Douglas, Lymphcysten im Anschlusse an emphysematöse Kolpitis.

Durch ihren typischen braunen, serösen, nur leicht visciden Inhalt sowie durch ihre glatte Innenfläche, unterschied sich die Cyste in unserem Falle leicht von derartigen Geschwulstbildungen. Dazu kommt noch, dass sich schon bei der bimanuellen Untersuchung ihr enger Zusammenhang mit der hinteren Cervixwand nachweisen liess. Es blieb uns also nur noch die Erklärung über, dass der Ursprung der Cyste auf Reste des Wolff'schen Körpers bezw. dessen Ausführungsganges zurückzuführen war.

Auch Veit[1]) leitet nur die kleinen, in der Vaginalwand liegenden Cysten von präexistirenden Scheidendrüsen ab, während er für die grossen Cysten den parovarialen Ursprung annimmt.

Ob nun der Wolff'sche Körper selbst oder der Wolff'sche Gang den Mutterboden derartiger cystischer Tumoren bildet, wird sich mit Sicherheit wohl nur durch die mikroskopische Untersuchung erweisen lassen, wenn auch in unserem Falle die von Pick[2]) auf Grund der Fälle von Pfannenstiel[3]), von Herff[4]) und seiner eigenen aufgestellten Erklärung zutraf, dass schon die Lage im hinteren Scheidengewölbe allein typisch sei für Cysten paraophoralen Ursprunges.

Da bei der Untersuchung der Patientin jedoch der genaue Sitz der Geschwülste oft unmöglich zu bestimmen ist, wird die Frage, ob vom Wolff'schen Körper selbst oder vom Gartner'schen Gang ausgehend, bei der klinischen Diagnosenstellung wohl stets in suspenso bleiben.

Thatsache bleibt, dass wir da, wo wir neben Myomen der

1) Veit, Krankheiten der Vagina. Veit, Handbuch der Gyn. I.
2) A. a. O.
3) Pfannenstiel, Verh. der Deutsch. Ges für Gyn. 1897.
4) v. Herff, Verh. der Deutsch. Ges. für Gyn. 1898.

Digitized by Google

hinteren Wand des Uterus auch cystische Geschwülste im hinteren Scheidengewölbe constatiren können, bei der Stellung der Diagnose stets an paroophorale Adenome denken müssen.

Dieser Umstand ist auch wichtig in Bezug auf die Prognose und die einzuschlagende Therapie.

Die erstere wird bei den Adenomyomen durch die häufigen Recidive der Perimetritis, sowie durch die von von Recklinghausen [1]) nachgewiesene Möglichkeit einer carcinomatösen Degeneration der Adenome wesentlich getrübt.

Bezüglich der Therapie stimme ich deshalb mit Freund [2]) völlig überein, der ausser der Exstirpation des Uterus jede medicamentöse oder operative Behandlung für aussichtslos erklärt.

Am Schlusse dieser Abhandlung ist es mir eine angenehme Pflicht, meinem sehr verehrten Chef, Herrn Prof. Ehrendorfer, für die Ueberlassung des Falles zur Publication meinen ergebensten Dank auszudrücken.

1) A. a. O.
2) A. a. O.

Digitized by Google

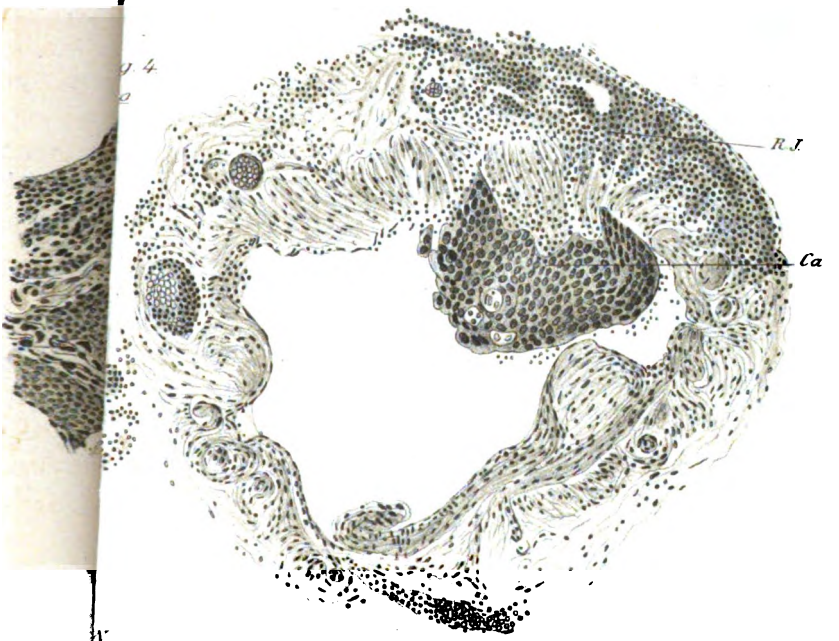

Fig 5

$\frac{75}{1}$

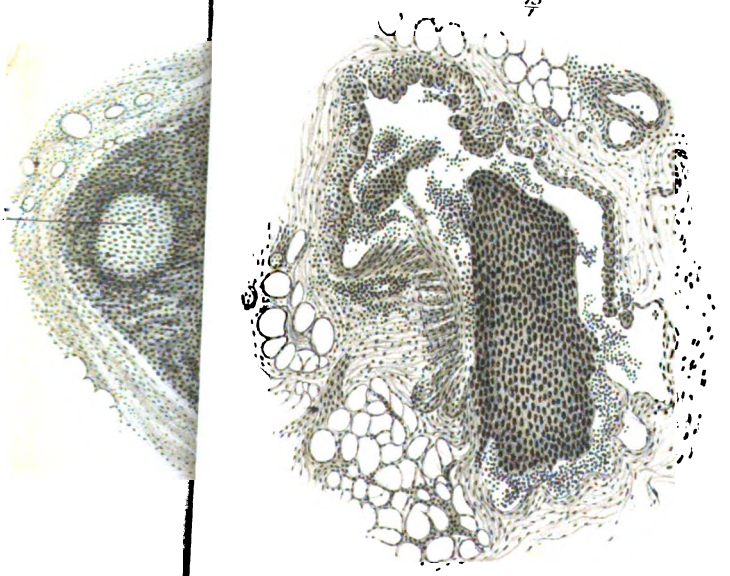

Digitized by Google

Digitized by Google

(Aus der Bettina-Stiftung in Wien. Vorstand: Prof. Wertheim.)

Ueber die Ausbreitung des Carcinoms im parametranen Gewebe bei Krebs des Collum uteri.

Von

Dr. **R. Kundrat,**

Laboratoriumsassistenten.

(Hierzu Tafel VII—VIII und 28 Figuren im Text.)

In unserer Anstalt werden seit 4 Jahren alle Uteruscarcinome, beginnende sowohl wie vorgeschrittene, per laparotomiam mit möglichst weitgehender Exstirpation des parametranen Gewebes und der zugehörigen Lymphknoten entfernt. Die vom Vorstand der Anstalt hierzu ausgebildete Operation ist von diesem wiederholt genauestens in Wort und Bild geschildert worden (1), und es dürfte deren Kenntniss vorauszusetzen sein. Bisher wurden 150 Fälle nach dieser Methode operirt. Das durch diese Operation gewonnene Material ist wegen der Massigkeit des den Uterus flankirenden Gewebes und wegen des Reichthums an regionären Lymphknoten hervorragend geeignet, das Weiterwachsen und Metastasiren des Uteruscarcinoms zu studiren, und da speciell über die Ausbreitung des Collumcarcinoms auf das Parametrium unsere Kenntnisse sehr mangelhaft sind und zwar aus dem einfachen Grunde, weil das Sectionsmaterial meist nur aus hochgradig vorgeschrittenen, daher unbrauchbaren Fällen sich zusammensetzt, die durch die bisherigen Operationsmethoden gewonnenen Präparate aber zu wenig parametranes Gewebe für die Untersuchung liefern können, so habe ich mich auf Anregung des Vorstandes der Aufgabe unterzogen, unser Material in dieser Richtung zu verwerthen. Im Folgenden will ich über das Ergebniss dieser Arbeit eingehend berichten. Im Vereine mit unseren bekannten Untersuchungen der regionären

Digitized by Google

Lymphknoten (vide Wertheim, „Zur Kenntniss der reg. Lymphdrüsen beim Uteruscarcinom". Centralblatt für Gyn. 1903. Heft 4) sind die hier gewonnenen Ergebnisse geeignet, eine Lücke in unserer Kenntniss über das Uteruscarcinom auszufüllen.

Wegen der Exactheit, mit der die zeitraubende Arbeit ausgeführt wurde, verfloss seit Beginn derselben bis zu ihrer Vollendung ein Zeitraum von 3 Jahren. Innerhalb dieses Zeitraumes erschien aus der Rosthorn'schen Klinik eine Arbeit von Kermauner und Laméris (2), in der über die mikroskopische Untersuchung einer grösseren Anzahl von Parametrien gesprochen wird und auf welche wir uns des öfteren werden beziehen müssen.

Bevor ich an die eigentliche Beschreibung gehe, will ich kurz einige orientirende Bemerkungen machen.

Ueber die bei uns geübte Technik sei folgendes gesagt. Das durch die Operation gewonnene Präparat wurde in 4 pCt. Formalin, in Müller'scher Flüssigkeit oder in Kaiserling—Pick'scher Mischung fixirt.

Das zu untersuchende Stück wurde dem Präparat in folgender Weise entnommen: entweder wurde nur das parametrane Gewebe losgetrennt, wie Figur 1 zeigt, oder es wurde der Gebärmutterhals in sagittaler Richtung halbirt und dann durch einen in der Höhe des os internum auf diesen Halbirungsschnitt senkrechten vom Corpus abgetrennt (Figur 2). Einbettung des Stückes in Celloidin, einige wenige Male in Paraffin; in letzterem Falle musste es natürlich in mehrere Theile zerlegt werden; durch Zeichnen und Numeriren konnte man beim Durchsehen die Orientirung leicht bekommen.

Von mehreren Stücken wurde eine lückenlose Serie geschnitten [1]) und gefärbt; da sich aber diese Procedur als zu umständlich und — was wohl sehr maassgebend ist — als viel zu kostspielig erwies, so wurde bei den meisten nur jeder dritte oder fünfte Schnitt (trotzdem über 21000 Schnitte!) gefärbt, die anderen aber zur eventl. Nachfärbung in 70 pCt. Alcohol aufbewahrt.

Gefärbt wurden die Celloidinschnitte nach der bekannten Methode mittelst Filtrirpapier: Filtrirpapier wird nach der Grösse des Objectträgers geschnitten, in 20 pCt. Haemalaun getaucht und auf den Schnitt gelegt, ein anderer Objectträger mit Schnitt darüber

1) Geschnitten wurde mit dem von Fromme in Wien gebauten Mikrotom, dessen Messer an beiden Enden fixirt ist.

Digitized by Google

und so fort; je 10 solcher Objectträger werden zu einem Paquet gebunden und in der Färbeflüssigkeit 24—48 h belassen, dann wird ebenso mit Wasser, Eosin, 95 pCt. Alcohol und Carbolxylol nachbehandelt, schliesslich in Canadabalsam eingebettet.

Figur 1.

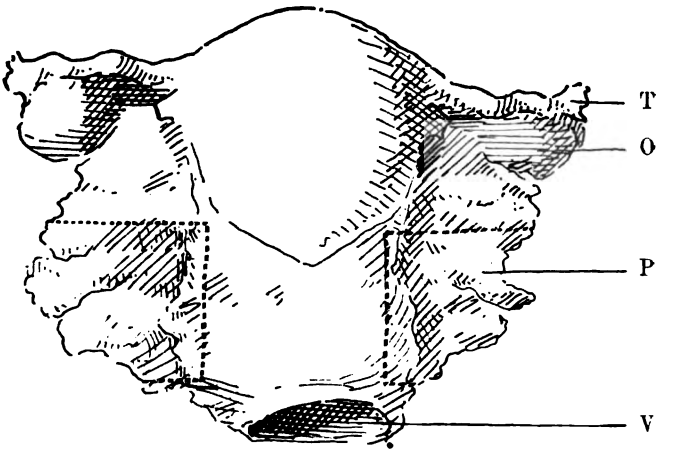

Die punktirten Striche bedeuten die Schnittführung bei Abtrennung des parametranen Gewebes.

T = Tube, O = Ovarium, P = parametranes Gewebe, V = Scheidenkragen.

Figur 2.

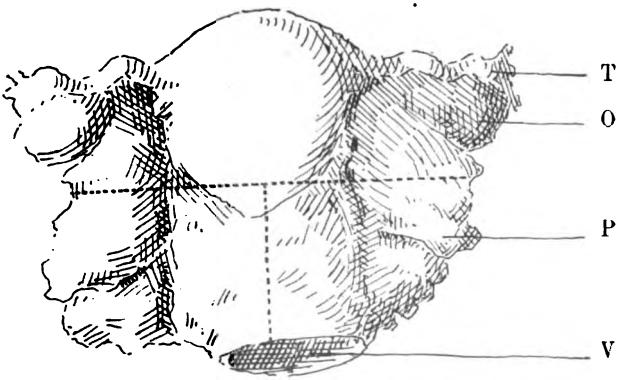

Wird der Uterus unaufgeschnitten, in toto fixirt, so ist die Orientirung bei der Durchsicht der Präparate später leicht. Etwas schwieriger gestaltet es sich, wenn der Uterus in frischem Zu-

Digitized by Google

stande vorn oder hinten aufgeschnitten, so ausgespannt und fixirt wird; dann ist natürlich das parametrane Gewebe verzogen und man muss diese Verziehungen berücksichtigen.

Was die Eintheilung des Gebärmutterhalses in Cervix und Portio anbelangt, so erscheint es uns einerseits unmöglich, eine solche wirklich stricte zu geben, andererseits legen wir ihr auch mit anderen Autoren keine grosse Bedeutung für die Art der Ausbreitung des Carcinoms auf die Umgebung bei. Zu erstem Punkte sei bemerkt, dass eine Abgrenzung mit Strichen (Ruge—Veit [3]) höchst willkürlich ist, dass aber auch eine „anatomische Eintheilung" (Williams [4]) bei der leichten Verschieblichkeit zwischen Portio- und Cervixepithel (Erosion, Cervixriss, Ectropium etc.) jedweder Genauigkeit entbehrt. Bezüglich des zweiten Punktes sind wir mit Landau und Abel (5) (den ersten, die bei der Ausbreitung des Carcinoms die Lymphbahnen in Betracht zogen) der Ansicht, dass man nicht sagen könne, wohin sich ein Carcinom entwickeln müsse, da ja die Lymphbahnen nach allen Richtungen ziehen und mit einander anastomosiren.

Auch Seelig (6) sieht in seiner Arbeit von einer strengen Scheidung in Portio- und Cervixkrebs ab, da es in seinen Fällen einerseits nicht mehr möglich war, den Ausgangspunkt des Carcinoms festzustellen, andererseits weil er im Laufe seiner Untersuchung zu dem Resultate kam, „dass eine derartige Sonderung für die Entscheidung der Frage der Ausbreitungswege ohne Belang ist".

Wenn im Nachfolgenden bei der makroskopischen Beschreibung das Wort Portio- oder Cervixkrebs gebraucht werden sollte, so geschieht es nur, um bequem die topographische Lage anzugeben.

Was die primären Tumoren[1]) betrifft, so wird bei der Beschreibung derselben nur dann die Diagnose Platten-, Cylinderdeckepithel-, Drüsenepithelkrebs gestellt werden, wenn es möglich war, einen directen Uebergang von einer dieser Epithelarten zum Carcinom nachzuweisen. In jedem anderen Falle werden wir von einer solchen Diagnose absehen, denn nur so können nach unserer Meinung Irrthümer vermieden werden. Wenn man z. B. in einem Carcinom Verhornungscentren constatirt, so ist daraus noch keineswegs die Abstammung des Carcinoms vom Plattenepithel erwiesen;

1) Eine eingehendere Arbeit über die Histogenese der primären Tumoren ist im Gange.

Digitized by Google

eine genauere Untersuchung kann ergeben, dass dasselbe von Drüsen ausgeht. (Es sei hier an die schöne Arbeit Emanuels (7(„Ueber das gleichzeitige Vorkommen von Drüsenkrebs und Hornkrebs im Uteruskörper“ erinnert.) Ferner haben — wie v. Franqué (8) sehr richtig bemerkt — die aus den Cervixdrüsen hervorgehenden Carcinome grosse Neigung zur Bildung solider Alveolen. Es erklärt sich hieraus die grosse Seltenheit der histologisch ausgesprochenen Adenocarcinome der Portio und Cervix; sie sind eben bald vom Deckepithelcarcinom histologisch nicht mehr zu unterscheiden. (Ein Punkt, den schon Winter hervorhebt.)

Beim Durchlesen unserer Fälle, die wir wahllos untersucht haben, wird es vielleicht Wunder nehmen, dass wir es immer mit Carcinomen zu thun hatten, nie mit Sarkomen oder Endotheliomen. Haben doch z. B. Kermauner und Lameris (l. c.) unter 33 Fällen viermal Endotheliome.

Was das Sarkom anbelangt, so haben wir Fälle (z. B. 34), die bei der Durchsicht von nur einem Präparate gewiss zur Diagnose Sarkom geführt hätten; das Durchforschen mehrerer histologischer Präparate aus verschiedenen Stellen der Neubildung führte zur richtigen Erkenntniss. Es genügt eben nicht, sich mit einem Schnitte zu begnügen. „Oft muss man verschiedene Stellen der Neubildung untersuchen, um zu einem Urtheil zu gelangen.“ (Gebhard Anatomie Seite 170.) Es ist ja bekannt, dass es oft leichter ist, Malignität überhaupt nachzuweisen, als eine Differentialdiagnose zwischen Carcinom und Sarkom zu machen.

Auch endotheliomähnliche Bilder haben wir gefunden (z. B. Fall 74). Nach unserer Meinung aber kann man Endotheliom nur dann mit Sicherheit diagnosticiren, wenn man — abgesehen vom grobmikroskopischen Bild — mit Sicherheit einen Uebergang vom normalen Endothel zu den malignen Zellen nachweisen kann, wenn man eventuell sieht, dass ein Zellstrang mit einer noch normalen Lymphbahn communicirt. Auf die Form der Zellen kann man nichts geben, sie ist in beiden Neubildungen zu wechselnd.

In der Beschreibung der einzelnen Fälle werden jedesmal die Befunde der bei der Operation exstirpirten Lymphknoten (es sind hier die an den grossen Gefässen gelegenen Lymphknoten gemeint, siehe Wertheim dieses Archiv, Band 61, Seite 658) miterwähnt werden. Es erweist sich dies umso nöthiger, als auch im parametranen Gewebe mehr minder nahe am Uterus kleinere oder grössere Lymphknötchen sich finden, welche offenbar die erste

Digitized by Google

Lymphknotenstation vorstellen und jedenfalls den „regionären" Lymphknoten zugerechnet werden müssen; und wenn irgendwo im Parametrium Carcinom constatirt ist, so fragt es sich jedesmal, ob nicht ein vom Carcinom ergriffener Lymphknoten vorliegt. Wenn in der Beschreibung der Fälle der Ausdruck „regionärer Lymphknoten" schlechtweg gebraucht ist, so sind damit allerdings immer nur die an den grossen Gefässen gelegenen gemeint, nicht aber die nahe dem Uterus im Parametrium gelegenen.

Des Weiteren sei noch erwähnt, dass in der nachfolgenden Beschreibung des öfteren der Ausdruck „Theilungsdreieck" vorkommt; es wird damit die Gegend zwischen Iliaca externa und interna bis zum foramen obturatorium bezeichnet.

Beschreibung der untersuchten Fälle:

Fall 1 [1][1]). Lab.-Prot.-No. 207. Rud.

Der durch die Laparotomie am 16. 11. 98 gewonnene Uterus wurde in Formalin fixirt und in Alkohol aufbewahrt.

Makroskopische Beschreibung. Das Collum erscheint mächtig aufgetrieben und enthält eine ausgedehnte Ca-Höhle. Das Corpus uteri ist in seiner Wand verdickt; die hypertrophische Mucosa weist am Fundus einen kleinen, plattgedrückten Polypen auf. Beide Tuben kleinfingerdick, die Ovarien wallnussgross. Das linke Parametrium scheint etwas stärker zu sein. Die regionären Lymphknoten sind bis haselnussgross, weich.

Mikroskopischer Befund. Breite Zapfen nicht typischer Epithelzellen durchsetzen das Collum, oft nur schmale, reichlich mit Rundzellen durchsetzte und Gefässe führende Bindegewebsstränge zwischen sich lassend. Ein Entstehen des Carcinoms aus einer bestimmten Epithelart konnte man natürlich bei dem weiten Vorgeschrittensein und bei dem hochgradigen Zerfall nicht mehr feststellen.

Beiderseits wurde das parametrane Gewebe in eine lückenlose Serie sagittaler Schnitte zerlegt und jeder vierte Schnitt gefärbt. Es erweist sich beiderseits frei von Krebs; ebenso die regionären Lymphknoten.

Fall 2 (3). Lab.-Prot.-No. 210. Lud. Operation am 13. 12. Das Präparat wird mit 4 proc. Formalin und Alkohol[2]) behandelt.

Makroskopische Beschreibung. An dem in seiner vorderen Wand eröffneten Uterus zeigt sich, dass das Ca. den inneren Muttermund weit überschritten hat und dass die Schleimhaut der Cervix wie zernagt und unterminirt ist, so dass namentlich an der hinteren Wand nur brückenartige Schleimhautreste vorhanden sind. Die Muskelwand der Cervix ist durch die Neubildung fast völlig substituirt.

Der Uteruskörper hypertrophisch, die Schleimhaut glatt, beträcht-

---

1) Die Ziffer in der Klammer giebt uns die Nummer des Falles in Wertheim's Publicationen an (dieses Archiv Bd. 61 und 65). Daselbst finden sich auch die Abbildungen der Präparate.

2) Wenn bei den folgenden Fällen nichts Besonderes bemerkt ist, wurde das Präparat dieser Behandlung unterzogen.

Digitized by Google

lich verdickt. Die Adnexe chronisch entzündlich verändert und durch alte Verwachsungen zu knäuelartigen Tumoren umgewandelt, an deren Oberfläche Netzpartikel und flächenhafte Adhäsionen haften. Das rechte Parametrium erweist sich als infiltrirt, mit ihm wird eine ca. mittelgrosse Drüse entfernt.

Mikroskopischer Befund (nach Wertheim). Der Krebs imponirte bei der histologischen Untersuchung zunächst als Plattenepithelkrebs. Mit Rücksicht auf die Adenocarcinomeinschlüsse, die in der rechtseitigen Drüse sich fanden, wurde nochmals nachgesehen, und es wurden thatsächlich Stellen gefunden, die die Entstehung aus Drüsenepithel wahrscheinlich machten.

Das parametrane Gewebe rechterseits wurde lückenlos, links jeder fünfte Schnitt gefärbt. Nirgends Carcinom.

Fall 3 (4). Lab.-Prot.-No. 231. Tho. Operation am 3. 1. 99.

Makroskopische Beschreibung. Die ganze Substanz des Collums bis über den innern Muttermund hinauf ist in Carcinommasse umgewandelt. Ein Zerfall ist nirgends vorhanden; die Portiooberfläche erosionsartig, die Cervixmucosa erhalten, mit normaler Faltenbildung.

Das Corpus relativ klein, seine Schleimhaut normal. An den Adnexen beiderseits ziemlich feste perimetrische Verwachsungen und anhaftende Netzpartikel.

Rechts werden fünf stark vergrösserte Lymphknoten ausgelöst.

Das rechte Parametrium stellt sich als infiltrirt und resistent dar.

Mikroskopischer Befund. Das ganze Cervixdeckepithel sowie die Cervixdrüsen wohl erhalten; etwa 2—3 mm unter diesem Epithel haben wir das Carcinom, welches das Collum fast in der ganzen Dicke durchsetzt; es besteht aus breiten Zapfen grosser, protoplasmareicher Zellen, welche sich hie und da zu Perlen anordnen. An der Portio liegt das Carcinom frei zu Tage. Ein Entstehen aus dem Plattenepithel konnte nicht gefunden werden.

Das Parametrium der rechten Seite erweist sich frei von Krebs. Links, weit draussen, finden sich in einem bohnengrossen Lymphknoten Carcinomstränge, welche von der Kapsel gegen das Innere wachsen.

An den Gefässen des parametranen Gewebes kann man eine ausgesprochene Arteriitis und Phlebitis beobachten. Oft ragen polsterartig Bindegewebsneubildungen in das Lumen der Gefässe; dieses Gewebe ist ohne deutliche Struktur, sieht homogen, wie glasig aus.

In den regionären Lymphknoten der rechten Seite fand sich kein Ca. In einem dattelkerngrossen, nachträglich bei der Autopsie aus dem linken Theilungswinkel entfernten Lymphknoten wurde typischer Alveolarkrebs constatirt.

Fall 4 (5). Lab.-Prot.-No. 267. Schwa.

Operation am 10. 3. 99.

Makroskopische Beschreibung. Die vordere Lippe ist von einem ungefähr wallnussgrossen Carcinomknoten durchsetzt, dessen Oberfläche papilläre Beschaffenheit aufweist. Er substistuirt fast die ganze Dicke der vordern Lippe, sodass nur eine 3—4 mm dicke Schicht scheinbar normalen Gewebes ihn von der Blase trennt.

Sowohl die Parametrien, wie die regionären Lymphknoten sind weich und nicht suspect.

Mikroskopischer Befund. In Figur 3 ist ein mikroskopischer Schnitt abgebildet, welcher die Ausbreitung des Tumors und sein Ver-

Digitized by Google

hältniss zur Nachbarschaft vor Augen führt. (Sagittalschnitt etwas rechts von der Mittellinie.)

Der Carcinomknoten reicht an den Cervicalkanal heran und bildet an der Portio eine kleine Erhebung; der Uebergang vom Plattenepithel zu dieser ist folgender: das normale Plattenepithel verdünnt sich und endet bei a; es folgt eine kleine Einsenkung, in der das dicht von Rundzellen und blutgefüllten Gefässen durchsetzte Bindegewebe frei hervortritt: und nun erhebt sich fungös ein Gewebe aus bindegewebigen Papillen mit vielfachen Epithelschichten überzogen. „Die Oberfläche

Figur 3.

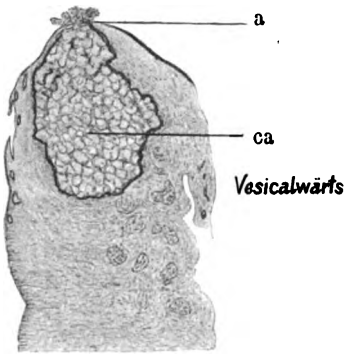

Histologisches Präparat in natürlicher Grösse. Vordere Lippe.
(Sagittalschnitt rechts von der Mittellinie.)
a das normale Plattenepithel endet. ca Carcinom.

ist gleichsam mit einer warzigen Krebsplatte bedeckt" (Ruge—Veit). Von hier aus senken sich auch Epithelzapfen in die Tiefe, das bekannte Netzwerk bildend. Die Zellen selbst weisen hochgradige Verschiedenheiten auf, von grossen protoplasmareichen, bis zu kubischen und cylindrischen sind alle Uebergänge vertreten. Cancroidperlen oder auch nur Andeutungen davon sind nirgends zu sehen. Wo das Carcinom an die normalen Cervixdrüsen stösst, werden diese rein mechanisch verdrängt, gewissermassen erdrückt.

Beide Parametrien wurden in Serien zerlegt und jeder dritte Schnitt gefärbt. Nirgends ist Carcinom zu finden. Geringgradige chronisch entzündliche Gefässveränderungen fehlen nicht. Zu erwähnen wäre auch noch, dass sich einzelne Haemorrhagien im Gewebe finden.

Fall 5 (6). Lab.-Prot.-No. 276. Wim.

Operation am 22. 3. 99.

Makroskopische Beschreibung. Am Präparate sieht man ausser einem hühnereigrossen, ins linke Ligament entwickelten Myomknoten in der vordern Wand des Fundus ein wallnussgrosses Myom. Die Cervix zeigt eine höckerige, knollige Beschaffenheit und ist stellenweise oberflächlich zerfallen. Einer der Höcker erstreckt sich bis zum inneren Muttermund. In Verbindung mit dem Uterus eine fingerbreite Manchette von gesunder Vaginalwand. An den Adnexen zahlreiche Adhaesions-

Digitized by Google

fetzen. Das linke Parametrium erscheint infiltrirt. Die regionären Lymphknoten sind zwar bedeutend vergrössert (bis doppelt-haselnussgross), aber weich und nicht suspect.

Mikroskopischer Befund. Der histologische Charakter des Carcinoms wurde bereits von Prof. Wertheim erwähnt: Plattenepithelkrebs. (Archiv Band 61, Seite 634.)

Beide Parametrien mit einem Stück des Collums wurden in Celloidin eingebettet; jeder vierte Schnitt wurde gefärbt. Das Carcinom ersetzt das ganze Collum, vorn und hinten nur eine schmale Zone normalen Gewebes freilassend; nach rechts und links ins parametrane Gewebe hinein ziehen vom primären Tumor weg dickere und dünnere Stränge von Carcinom, welche mit einander confluirend oder durch Querstränge mit einander in Verbindung stehend ein zartes Netzwerk bilden; dieses reicht, sich allmählich verjüngend, beiderseits weit ins parametrane Gewebe hinaus (bis ins äussere Drittel des exstirpirten parametranen Gewebes).

Ein Lymphknoten, links aus dem Theilungswinkel der Iliaca und Hypogastrica exstirpirt, ist zum Theil schon carcinomatös.

Fall 6 (7). Lab.-Prot.-No. 394. Stroh.

Fixirung des am 16. 8. 99 exstirpirten Uterus in Müller'scher Flüssigkeit.

Makroskopische Beschreibung. Der Uterus, dem beiderseits viel parametranes Gewebe anhängt, ist in seiner hinteren Wand eröffnet: es handelt sich um ein von der Portiooberfläche ausgegangenes Carcinom, welches zu einer weitgehenden Zerstörung des Gewebes, speciell auf der linken Seite, geführt hat, woselbst es bis auf das Scheidengewölbe übergegangen ist. Der Cervixcanal in seiner oberen Hälfte intact. Die Adnexe entzündlich verändert. Parametrien und reg. Lymphknoten weich.

Mikroskopischer Befund. Vom Carcinom haben wir unter einer Verschorfungsschicht nur mehr einzelne Zapfen erhalten; es wurde durch das Glüheisen der grösste Theil zerstört. Wo das Plattenepithel der Portio verschont blieb, ist es durchaus normal. Die Epithelien der Cervixdrüsen in der Nähe des Carcinoms zeigen gewisse Veränderungen: sie sind nämlich stark verlängert (bis zu 100 μ), verschmälert, oft wie peitschenförmig; der Kern sitzt an der Basis, das Protoplasma ist wie glasig.

Parametranes Gewebe und regionäre Lymphknoten, in Serien untersucht, erweisen sich als frei von Krebs.

Fall 7 (8). Lab.-Prot.-No. 397. Seid.

Operation am 18. 8. 99.

Makroskopische Beschreibung. Das Carcinom ist auf die Portio und etwa 1 cm der Cervix beschränkt. Collum und Corpus hypertrophisch. Adnexe normal. Parametranes Gewebe und regionäre Lymphknoten nicht suspect.

Mikroskopischer Befund. Figur 4 stellt ein Schema dar, welches uns das Verhalten des Tumors gegen seine Umgebung vor Augen führt:

Von a—b zieht normales Plattenepithel hin; die Stelle bei b, wo dieses endet, ist in Figur 5 vergrössert gezeichnet: es hat den Anschein, als ob durch das in Proliferation befindliche Bindegewebe die

Digitized by Google

unterste, cylindrische Zellschicht des Plattenepithels zugrunde ginge, worauf nothwendigerweise eine Abtrennung desselben erfolge.

Von b—c tritt ein von Rundzellen und von blutgefüllten Gefässen durchsetztes Bindegewebe zu Tage. In diesem finden wir verhältnissmässig sehr wenige aus rundlichen oder cylindrischen Zellen zusammen-

Figur 4.

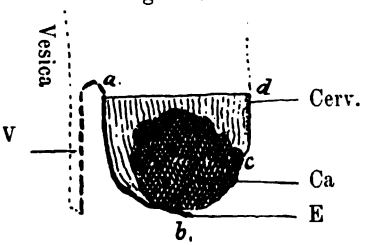

Sagittalschnitt durch die vordere Lippe (natürliche Grösse).
E = Plattenepithel. Cerv. = normales Cervixepithel. Ca = Carcinom.

Figur 5.

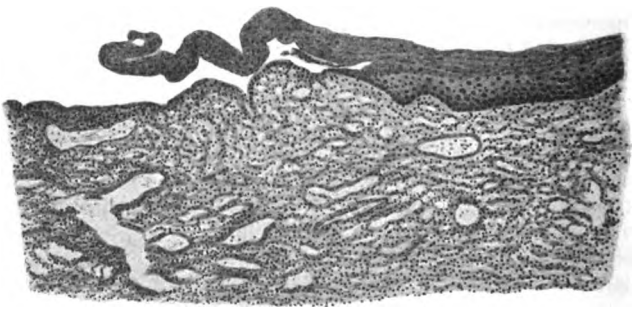

gesetzte Zapfen. Diese sind nicht durchweg solid, sondern einzelne haben in der Mitte einen Hohlraum, der aber allem Anschein nach nicht etwa durch Zerfall der Zellen entstanden ist. Leider war ein Zusammenhang mit irgendwelchen Erosions- oder Cervixdrüsen nicht mehr zu eruiren.

Von c—d normales Cervixepithel, normale Cervixdrüsen.

Parametranes Gewebe und regionäre Lymphknoten frei von Krebs.

Fall 8 (9). Lab.-Prot.-No. 399. Laut.

Operation am 22. 8. 99.

Makroskopische Beschreibung. Die Oberfläche der Portio ist von einem thalergrossen, derben, infiltrirten, nur wenig vertieften Geschwür eingenommen, dessen Ränder wulstig aufgeworfen sind, und dessen Boden von einer gelblich verfärbten, derben Gewebsmasse gebildet wird; diese reicht nirgends mehr als 8—9 mm in die Tiefe und setzt sich scharf gegen das normale Gewebe ab.

Wand des Collums und Corpus verdickt; beide Tuben sind in Hydrosalpingen umgewandelt.

Digitized by Google

Parametranes Gewebe nnd Lymphknoten weich.

Mikroskopischer Befund. Das völlig normale Plattenepithel endet am Rande des Kraters sich zungenförmig aufbiegend; es tritt an seine Stelle eine oberflächlich zerfallene Carcinommasse aus völlig atypischen Zellen mit vereinzelten, dünnen Bindegewebszügen. Das Carcinom reicht 8—9 mm in die Tiefe und ist gegen das gesunde Gewebe durch einen Wall von Rundzellen abgeschlossen. An vereinzelten Stellen durchbricht das Neoplasma denselben und dringt in Gestalt solider, sich scharf gegen das Bindegewebe abgrenzender Zapfen tiefer hinein.

Parametranes Gewebe und Lymphknoten, in eine lückenlose Serie zerlegt, zeigen nirgends Carcinom.

Fall 9 (10). Lab.-Prot.-No. 421. Gant.

Operation am 14. 9. 99.

Makroskopische Beschreibung. Das ganze Collum und der grösste Theil des Corpus sind fast in ihrer ganzen Wand durch Carcinom ersetzt; dieses ist längs des Gebärmuttercanals hochgradig zerfallen.

Das rechte Parametrium erscheint infiltrirt, das linke ist weich. Ein haselnussgrosser Lymphknoten, der an der Kreuzungsstelle der rechten Art. uterina mit dem Ureter sass, ist schon makroskopisch als carcinomatös zu erkennen. Mehrere höher gelegene Lymphknoten sind weich.

Mikroskopischer Befund. Breite Schläuche aus kleinen Epithelzellen, im Centrum hin nnd wieder nekrotisch, durchsetzen das ganze Collum, oft nur eine schmale Zone Bindegewebes zwischen sich lassend. Das Carcinom reicht in continuo in beide Parametrien hinein und durchsetzt dasselbe in einzelnen Zügen und zwar bis zur Exstirpationsgrenze. Auch das Lig. sacro-uterinum dextrum — gleichfalls in Serien zerlegt — weist mehrfache Züge von Krebs auf. Auch hier reicht einer bis an die Abtrennungsfläche. Das Mikroskop bestätigt, dass oben erwähnter Lymphknoten carcinomatös ist.

Fall 10 (11). Lab.-Prot.-No. 441. Pink.

Operation am 7. 10. 99.

Makroskopische Beschreibung. Das Collum in seiner ganzen Dicke bis zum Os int. durch Carcinom ersetzt. Die Wand des Corpus ist verdickt, beide Tuben geschwellt, mit Serosacystchen besetzt. Die Ovarien sind kleincystisch degenerirt. Das rechte Parametrium ist etwas derber. Die regionären Lymphknoten der rechten Seite carcinomatös, die der linken weich und nicht verdächtig.

Mikroskopischer Befund. Beide Parametrien wurden wieder lückenlos in Celloidin geschnitten, jeder vierte Schnitt kam zur Färbung.

Während das parametrane Gewebe rechterseits frei ist, finden wir linkerseits im äusseren Drittel des exstirpirten Gewebes einige Lymphgefässchen vollgestopft mit Carcinomzellen. Meist liegen sie — oft in der bekannten Weise sich rosenkranzartig ausbuchtend — am Rande der Adventitia mittlerer Gefässe. Ein Verfolgen der Lymphgefässe war nicht mehr möglich, da sie sich in feinste Spalten verlieren.

In beiden Parametrien finden wir hochgradige Veränderungen an den Gefässen. An manchen Stellen ist die Intima polsterartig verdickt. Eine Arterie zeigt in ihrer Wand eine durch Haematoxylin blaubraun gefärbte, homogene Platte (Verkalkung). Links ist eine grosse Vene

Digitized by Google

durch einen grossen, rothen, grösstentheils organisirten Thrombus fast vollständig verlegt. Die regionären Lymphknoten sind beiderseits carcinomatös.

Fall 11 (12). Lab.-Prot.:No. 453. Kol.

Operation am 23. 10. 99.

Makroskopische Beschreibung. Die hintere Lippe ist in einen hühnereigrossen Tumor umgewandelt, der an der Oberfläche sammetartig rauh, nirgends zerfallen ist. Die vordere Cervixwand scheint normal zu sein. Mucosa corporis hypertrophisch; beide Adnexe geringgradig entzündlich verändert. Das linke Parametrium ist derb. Ein von der rechten Hypogastrica entfernter Lymphknoten ist derb, dattelkerngross und lässt am Durchschnitt einen kleinen, centralen Propf erkennen.

Mikroskopischer Befund. Der primäre Tumor setzt sich aus breiten, häufig im Centrum zerfallenen Epithelzapfen und einem von Rundzellen durchsetzten, hypertrophischen Bindegewebe zusammen. Ein Zusammenhang mit normalem Epithel ist nicht zu finden.

Figur 6.

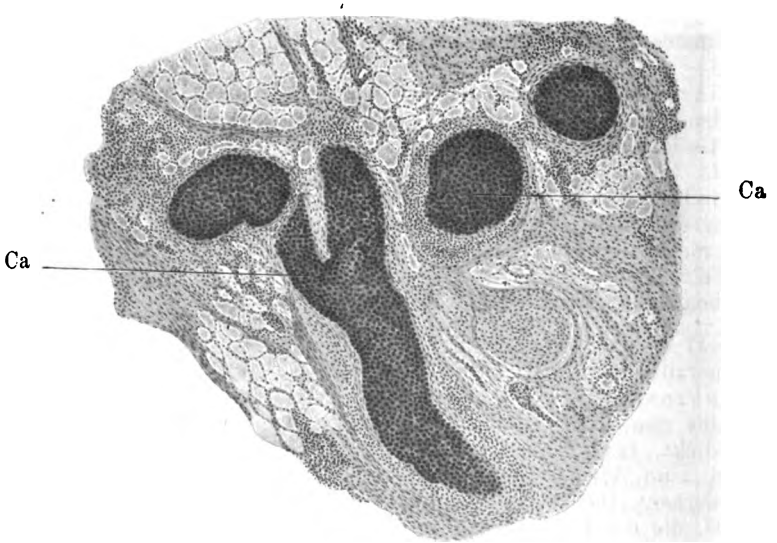

Ca Carcinom, beim Weiterwachsen Lymphbahnen benutzend.

Im linken parametranen Gewebe finden wir hinten unten bis etwa in die Mitte des exstirpirten Gewebes Carcinomstränge; diese sind vom primären Tumor aus in continuo zu verfolgen; an einzelnen Stellen sieht man deutlich, wie sie die Lymphbahnen bei ihrem Weiterwachsen benützen (Figur 6). Rechterseits ist das Parametrium frei von Krebs. Gefässveränderungen haben wir auf beiden Seiten: Wucherungen der der Intima sind an einzelnen Stellen so intensiv, dass vom Gefässlumen nur ein feiner Spalt übrig bleibt. Zahlreiche grössere und kleinere Gefässe sind thrombosirt.

Der oben erwähnte Lymphknoten ist tuberculös, nicht carcinomatos.

Digitized by Google

Fig. 9
50/1

Fig. 10
75/1

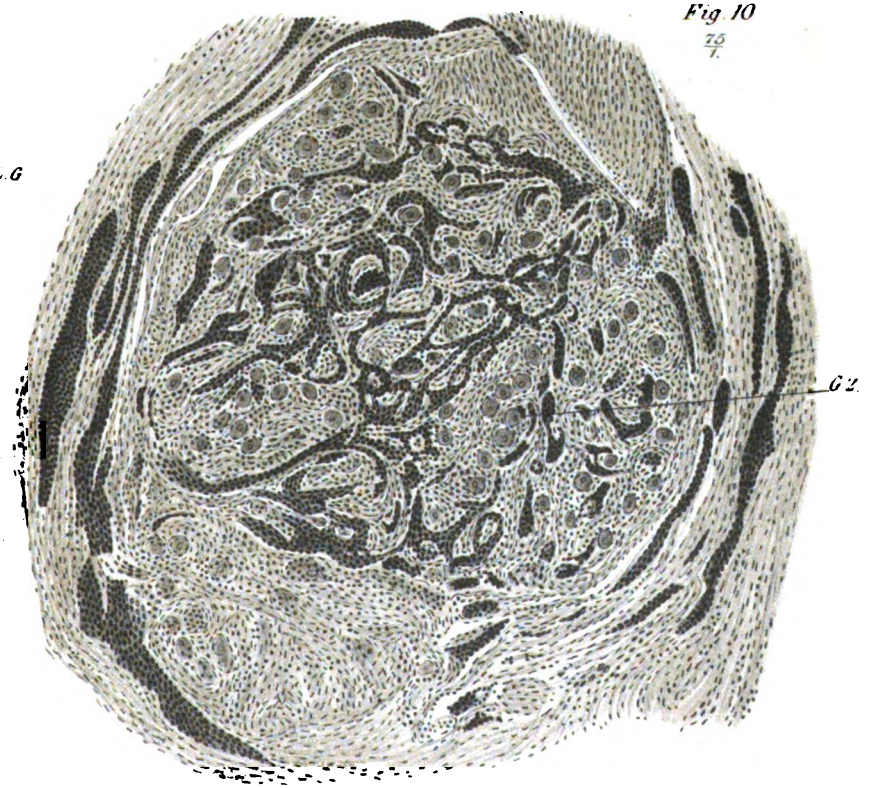

L. Thomas, lith. Inst., Berlin.

Digitized by Google

Digitized by Google

Fall 12 (13). Lab.-Prot.-No. 485. Loh.

Operation 9. 12. 99.

Makroskopische Beschreibung. Beginnendes Carcinom der vorderen Lippe; die hintere ist intact. Mucosa corporis hypertrophisch; an den Adnexen zahlreiche Serosacystchen und Adhäsionen.

Beide Parametrien sind weich, vergrösserte Lymphknoten wurden keine gefunden.

Mikroskopischer Befund. Trotz des verhältnissmässig jungen Studiums des Carcinoms — dasselbe reicht kaum 1 Centimeter in die Tiefe — kann die Histogenese nicht aufgeklärt werden.

Ein Parametrium wird in Celloidin, das andere nach Zerlegung in 6 Blöcke in Paraffin eingebettet: jeder fünfte Schnitt wurde gefärbt. Kein Carcinom.

Fall 13 (14). Lab.-Prot.-No. 492. Hrab.

Operation am 14. 7. 99.

Makroskopische Beschreibung. Das vollständig durch Krebs ersetzte Collum erscheint sehr voluminös, sodass das corpus wie eine Kappe demselben aufsitzt. An den Adnexen und den Parametrien nichts besonderes. Ein kirschengrosser Lymphknoten (von der linken art. iliaca comm.) ist schon makroskopisch als carcinomatös zu erkennen.

Figur 7.

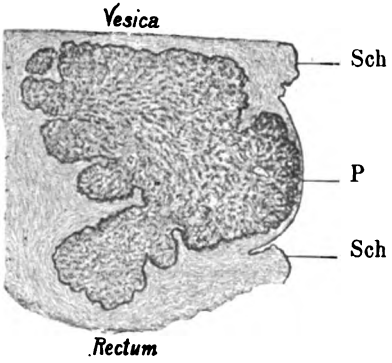

Histologischer Schnitt in natürlicher Grösse.

P = Portio (Cervicalcanal ist nicht mehr getroffen). Sch = Scheide.

Mikroskopischer Befund. Die Abbildung eines mikroskopischen Schnittes (Figur 7) (Sagittalschnitt, etwa $^1/_2$ cm nach rechts von der Mittellinie) zeigt uns das Verhältniss des Tumors zu seiner Umgebung.

Das Plattenepithel der Portio ist wohl erhalten. Gegen das Os externum zu wird es dünner und dünner, bis es schliesslich ganz verschwindet; an seine Stelle tritt ein stark infiltrirtes Bindegewebe, in dem breite Epithelzapfen eingelagert sind. Wie obiges Bild zeigt, reicht das Carcinom in grosser Ausdehnung knapp bis an das normale Plattenepithel, oft ist zwischen beiden nur eine ganz dünne Schicht Bindegewebe. Von einem Cervixepithel ist nichts mehr zu sehen. Die Carcinomzapfen durchsetzen nach links das ganze Collum und reichen etwa 2 cm ins

Digitized by Google

linke parametrane Gewebe. Rechts vorn und hinten ist eine verschieden breite Schicht des Collumgewebes von Carcinom frei.

Fall 14 (15). Lab.-Prot.-No. 506. Hawl.

Operation am 9. 1. 00.

Makroskopische Beschreibung. Es handelt sich um ein weit vorgeschrittenes, auf die rechte Scheidenwand übergreifendes, vollständig zerfallenes Portiocarcinom. Deutlich ist am Präparate die Furche zu sehen, aus welcher der an das Carcinom herangezogene rechte Ureter herauspräparirt werden musste; das Parametrium dieser Seite erscheint derb, während das linke weich ist. Ein Lymphknoten, der dort sass, wo die Uterina von der Hypogastrica abzweigt, ist haselnussgross und etwas derber als normal.

Mikroskopischer Befund. Vom primären Tumor, von dem nichts Besonderes zu bemerken ist, zieht das Carcinom, sich allmählich kegelförmig verjüngend, weit ins rechte Parametrium hinaus, lässt aber nach links hin ein Stück Collum und das ganze anhängende Gewebe frei.

In oben erwähntem Lymphknoten ist kein Krebs zu finden.

Fall 15 (16). Lab.-Prot.-No. 507. He.

Operation am 9. 1. 00.

Makroskopische Beschreibung. Es handelt sich um ein enorm weit vorgeschrittenes Carcinom. Der zweihörnige Uterus ist bis hoch hinauf carcinomatös entartet, sodass nur ein ganz kleiner Theil der beiden Hörner carcinomfrei geblieben ist. Der untere Antheil des Uterus ist durch das Carcinom mächtig verdickt, die Portio zerfallen, sodass eine ca. apfelgrosse Höhle entstanden ist. Ausserordentlich deutlich ist an dem Präparate die linksseitige Ureterenfurche kenntlich.

Das linke Parametrium erscheint infiltrirt. Ein kirschengrosser Lymphknoten, der links an jener Stelle sass, wo der Ureter ins Parametrium tritt, ist am Durchschnitt weisslich verfärbt, markig, schon makroskopisch als carcinomatös zu erkennen.

Mikroskopischer Befund. Vom primären Tumor aus dringt das Carcinom in Gestalt breiter Zapfen in beide Parametrien ein; rechterseits reicht es als 3 mm breiter Strang bis zur Exstirpationslinie, links reicht es nicht so weit. An den Gefässen überall die Veränderungen der chronischen Entzündung. Das Mikroskop bestätigt, dass obiger Lymphknoten von Carcinom durchsetzt ist.

Fall 16 (17). Lab.-Prot.-No. 511. Er.

Operation am 15. 1. 00.

Makroskopische Beschreibung. Das Carcinom reicht bis zum inneren Muttermund und ersetzt zum grössten Theil die Substanz der Cervix bis auf 2 — 4 mm nach aussen. Scheidengewölbe ringsum vom Carcinom ergriffen; feine, papilläre Wucherungen an einzelnen Stellen weit nach abwärts vorgeschoben. Die Absetzung der Scheide geht mitten durch eine solche verdächtige Partie hindurch (obwohl ein breiter Antheil der Scheide mit exstirpirt wurde). Corpus uteri stark vergrössert, Schleimhaut verdickt. Adnexe beiderseits ohne Verwachsungen, links eine kirschengrosse Hydatidencyste.

Das rechte Parametrium erscheint infiltrirt.

Die regionären Lymphknoten sind ca. haselnussgross, weich.

Mikroskopischer Befund. In einem an zahlreichen Stellen hyalin degenerirten Bindegewebe finden sich breite, meist hochgradig

Digitized by Google

nekrotische Krebszapfen. Das parametrane Gewebe der linken Seite wurde in acht Blöcke zerlegt, jede derselben in Paraffin eingelegt, geschnitten und jeder fünfte Schnitt gefärbt. (Es wurden so gegen tausend Schnitte gleichmässig den verschiedenen Theilen des Parametriums entnommen). Das Carcinom reicht in continuo nach unten eben noch hinein; der übrige Theil ist frei, nur weit draussen (etwa $^1/_2$ cm von der Exstirpationslinie) findet sich ein erbsengrosses Carcinomknötchen; dieses ist von einer bindegewebigen Kapsel umgeben und ist nichts anderes als ein ganz in Ca aufgegangenes Lymphknötchen; auch hier ist das Carcinom stark nekrotisch.

Das Parametrium der andern Seite (in Celloidin eingebettet) weist nichts von Carcinom auf; Gefässveränderungen finden sich zahlreich. Die regionären Lymphknoten frei von Krebs.

Fall 17 (18). Lab.-Prot.-No. 517. Ber.

Operation am 29. 1. 00.

Makroskopische Beschreibung. Die vordere Lippe ist in ein kirschengrosses Blumenkohlgewächs umgewandelt. Die hintere Lippe ist frei. Die Geschwulst setzt sich scharf gegen die angrenzende Cervixschleimhaut und gegen das Muskelgewebe ab. Die rechte Tube ist verdickt und mit Serosacystchen besetzt. Beide Parametrien sowie die regionären Lymphknoten durchaus unverdächtig.

Mikroskopischer Befund. Typisches Blumenkohlgewächs, die mikroskopische Grenze deckt sich mit der makroskopischen.

Beide Parametrien sind frei von Krebs; zu erwähnen wären nur eine geringgradige Endophlebitis und Endarteriitis und vereinzelte Kalkablagerungen in den Gefässwänden.

Fall 18 (19). Lab.-Prot.-No. 522. Web.

Operation am 26. 1. 00.

Da dieser Fall in diesem Archiv Band 63, Seite 646 makro- und mikroskopisch beschrieben wurde, so sei er nur kurz erwähnt.

Es handelt sich um einen halbhühnereigrossen Carcinomknoten der hinteren Lippe. Das rechte Parametrium ist frei, das linke weit hinaus von Carcinomsträngen und -nestern durchsetzt.

Die regionären Lymphdrüsen der rechten Seite sind frei, die der linken vom Krebs ergriffen.

Fall 19 (20). Lab.-Prot.-No. 580. Fisch. Operation am 31. 1. 00.

Makroskopische Beschreibung. Die Cervix ist bis zum innern Muttermund hinauf hochgradig zerklüftet und in der Wand durch Carcinom vollständig ersetzt. Sonst am Uterus nichts Besonderes.

Mikroskopischer Befund. Das parametrane Gewebe ist beiderseits frei von Carcinom. Auch in den regionären Lymphknoten weder rechts noch links Metastasen zu finden.

Fall 20 (21). Lab.-Prot.-No. 554. Oppelm. Operation am 10. 3. 00.

Makroskopische Beschreibung. Das Carcinom präsentirt sich als eine silberguldengrosse, hochrothe, stark prominente, erosionsartige Erhabenheit, die sich scharf von der Umgebung abgrenzt. Am Durchschnitte zeigt sich, dass die Neubildung nur ca. 5—6 mm in die Tiefe dringt. Die Schleimhaut der Cervix erweist sich als völlig normal. In der Höhe des innern Muttermundes in der rechten Wand des Collums eine durch eine mit glasigem Secrete gefüllte Retentionscyste bedingte buckelartige Prominenz. Beide Parametrien weit. Ein haselnussgrosser,

Digitized by Google

reg. Lymphknoten der rechten Seite, an der Vena iliaca externa nach innen von ihr ist schon makroskopisch als carcinomatös zu erkennen.

Mikroskopischer Befund. An das Plattenepithel der Portio stösst unvermittelt das Carcinom (Fig. 8). Scharf setzen sich gegen die protoplasmareichen, regelmässigen Plattenzellen, die mit einem verhältnissmässig grossen Kern versehen, dunkler gefärbten, höchst unregelmässigen Carcinomzellen ab. Das Carcinom überzieht in ähnlicher Weise wie das normale Plattenepithel ein Stück der Portio — einige gewöhnliche Erosionsdrüsen liegen dicht unter ihm — und sendet dann erst seine Zapfen in die Tiefe. Die unter dem krebsigen Epithel befindliche, dichte Rundzelleninfiltration läuft unter dem normalen Plattenepithel noch ein Stück hin und verliert sich allmälig. Die Drüsen werden rein mechanisch verdrängt. Die Neubildung dringt so wenig in die Tiefe, dass sich unter ihr noch typische Erosionsdrüsen in nicht unerheblicher Anzahl vorfinden.

Figur 8.

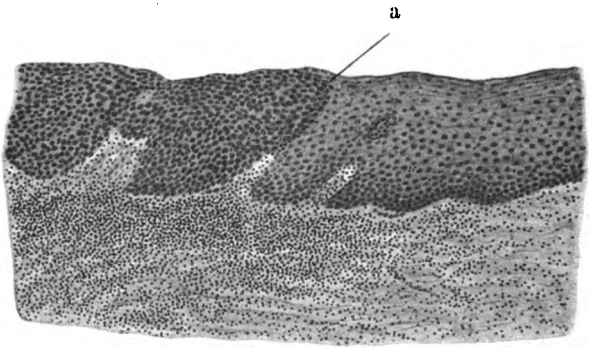

a scharfe Grenze zwischen normalem Plattenepithel und Carcinom.

In beiden Parametrien ist trotz genauester Durchforschung der Serien keine auch nur verdächtige Zelle zu finden. Die histologische Untersuchung bestätigt, dass obiger Lymphknoten durch und durch von Krebszapfen durchsetzt ist.

Fall 21 (22). Lab.-Prot.-No. 580. Vog. Operation 10. IV. 00.

Makroskopische Beschreibung. Das Carcinom hat, wie sich am Durchschnitt ergiebt, den ganzen Cervixcanal zerstört und den innern Muttermund bis 2 cm vom Fundus überschritten. Es hat in der Höhe des innern Muttermundes die Dicke der Wandung so vollständig substituirt, dass es zur Fixation und Einziehung des Peritoneums der vorderen und hinteren Uteruswand gekommen ist. Die Portio vaginalis trägt normale Schleimhaut, ebenso die Scheide. An den Adnexen zahlreiche Adhaesionsreste, die Tuben leicht verdickt, die Ovarien mit der hinteren Platte der Lig. lata verwachsen.

Das rechte Parametrium ist etwas derber. Die reg. Lymphknoten sind vergrössert, aber weich.

Mikroskopischer Befund. Das Plattenepithel der Portio völlig normal. In der Gegend des äussern Muttermundes beginnt die Neubildung: bald haben wir ein mehrschichtiges, aus cylindrischen, höchst

Digitized by Google

unregelmässigen Zellen bestehendes Epithel, bald ein von Rundzellen durchsetztes und von Gefässen durchzogenes, vielfach nekrotisches Bindegewebe an der Oberfläche. Das ganze Collum ist durchzogen von verhältnissmässig schmächtigen Zapfen; an der Peripherie ist eine bald breitere, bald schmälere Zone carcinomfreien Bindegewebes erhalten. Nur rechts in der Höhe des Os int. dringt das Carcinom in continuo ins parametrane Gewebe etwa $^1/_2$ cm weit. Linkerseits nirgends Krebs. Die Gefässe zeigen die schon öfter erwähnten Veränderungen. Die regionären Lymphknoten sind frei.

Fall 22 (23). Lab.-Prot.-No. 580. Sch. Operation am 12. 4. 00.

Dieser Fall sowie der folgende sind makro- und mikroskopisch dieses Archiv Bd. 61 S. 650 genauer beschrieben; beide sollen daher hier nur kurz erwähnt werden.

Am Präparat erkennt man einen ziemlich kleinen Uteruskörper, der dem zu einer Carcinomhöhle umgewandelten Collum aufsitzt. Die Carcinomhöhle erstreckt sich tief ins rechte Parametrium und hat dasselbe nach hinten ins Cavum peritoneale durchbrochen. Auch das Scheidengewölbe ist zum Theil exulcerirt. Durch das rechte Parametrium, wie es scheint, mitten durch das Carcinom hindurch, zieht das resecirte $4^1/_2$ cm lange Stück des Ureters. Nach aufwärts überschreitet das Carcinom den innern Muttermund nicht.

Beide Parametrien bis weit hinaus carcinomatös. Die Ureteren rings von Carcinom umgeben, ihre Wand selbst nirgends von Carcinom ergriffen (vide Wertheim, dieses Archiv Bd. 61, S. 651, Taf. 19, Fig. 23a).

Fall 23 (24). Lab.-Prot.-No. 589. Pla. Operation 19. 4. 00.

Das Präparat stellt den Uterus mit reichlichem parametranem Gewebe und fast der ganzen Scheide dar. Die Cervix substituirt durch eine im Centrum zerfallene, derbe, weisse Aftermasse. Im untern Theil der vorderen Scheidenwand sitzt ein wallnussgrosser Carcinomknoten, in der Umgebung desselben nach oben zu mehrere kleinere Knötchen.

Sowohl der Cervixkrebs wie der vaginale Knoten sind typische Plattenkrebse.

Beide Parametrien frei von Carcinom; starke Atheromatose der Gefässe.

Fall 24 (26). Lab.-Prot.-No. 666. Erbl.

Operation am 2. 7. 00.

Makroskopische Beschreibung. Die Schleimhaut der Cervix ist stark gewulstet, höckerig, uneben, am Durchschnitt ohne scharfe Grenze gegen die Musculatur. Links eine apfelgrosse Parovarialcyste. Mehrere regionäre Lymphknoten sind klein und weich.

Mikroskopischer Befund. Der primäre Tumor wurde von Prof. Wertheim (l. c.) als typisches Adenocarcinom classificirt.

Beide Parametrien — in Serien zerlegt —, ebenso die Lymphknötchen frei von Carcinom.

Fall 25 (27). Lab.-Prot.-No. 682. Drb.

Operation am 13. 7. 00.

Makroskopische Beschreibung. Blumenkohl der Portio. Das Carcinom reicht bis 1 cm unter das Os internum. An der hinteren Wand der mitexstirpirten Scheide mehrere, einige mm über die Oberfläche hervorragende Carcinomplaques. Ins linke Ligamentum latum wölbt sich halbkugelig ein haselnussgrosses Myomknötchen vor. Das rechte Ovarium ist in eine hühnereigrosse Cyste umgewandelt. Das para-

Digitized by Google

metrane Gewebe linkerseits vielleicht etwas derber. Einige erbsengrosse, regionäre Lymphknötchen sind weich.

Mikroskopischer Befund. Figur 9 stellt einen mikroskopischen Schnitt durch die hintere Lippe dar. (Sagittalschnitt etwa 1 ½ cm von der Mittellinie.) Bis a reicht das normale Plattenepithel, von a—b haben wir eine „warzige Krebsplatte"; erst von b an dringt das Carcinom in die Tiefe. An diesen Krebszapfen sehen wir schon bei schwacher Vergrösserung grosse Zellen sich scharf abheben gegen viel (um das 4—5 fache) kleinere: diese sind rundlich oder kugelcylindrisch und bilden die Hauptmasse des Krebsalveolus, jene sind plump, meist deutlich spindelförmig und liegen hauptsächlich am Rande des Alveolus (gewucherte Endothelien?) (Tafel VII Figur 1).

Figur 9.

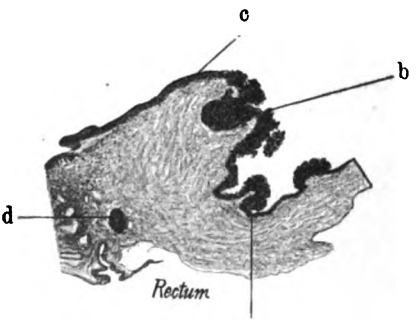

Mikroskopischer (Sagittal) Schnitt (natürliche Grösse) durch die hintere Lippe. Bis a reicht das normale Plattenepithel der Scheide (in derselben ein bohnengrosses Ca.-Knötchen) von a—b „warzige Krebsplatte", bei b senken sich Zapfen in die Tiefe. C = normale Cervix. d = Lymphknoten.

Im linken parametranen Gewebe ist ausser einer nicht hochgradigen chronischen Arteriitis und Phlebitis nichts Abnormes zu finden. —

Rechts — und zwar gegen das pararectale Gewebe zu — findet sich ein erbsengrosser, theilweise carcinomatöser Lymphknoten (Tafel VII Figur 2).

Fall 26 (28). Lab.-Prot.-No. 693. Latt.

Operation am 25. 2. 00.

Makroskopische Beschreibung. Das Portio- und Cervixgewebe ist hochgradig zerstört bis über den inneren Muttermund hinauf. Auch auf die Scheidenwand ist fast ringsum, speciell auf der rechten Seite, das Carcinom weit vorgeschritten. Die Wand des Corpus ist verdickt, die Mucosa hypertrophisch. Die Parametrien scheinen frei zu sein, vielleicht ist das linke etwas derber. Die regionären Lymphknoten sind bis bohnengross, weich.

Mikroskopischer Befund. Der primäre Tumor ist bereits im Archiv (l. c.) S. 656 bestimmt: es handelt sich um ein von den Cervixdrüsen ausgehendes Carcinom.

Digitized by Google

Dasselbe reicht in feinen, schlanken Zügen etwa 1 cm ins linke parametrane Gewebe hinein, lässt aber das rechte vollständig frei. Die Untersuchung der regionären Lymphknoten fällt negativ aus.

Fall 27 (29). Lab.-Prot.-No. 695. Dehl.

Operation am 26. 7. 00.

Makroskopische Beschreibung. Es handelt sich um einen über wallnussgrossen Carcinomknoten der hinteren Collumwand. Die Oberfläche desselben zerfallen. Das Carcinom übergreifend auf die rechte Scheidenwand.

Rechts hängt am Uterus eine orangengrosse Masse, in der sich eine Lücke bemerkbar macht: der Ureterenschlitz. Ganz lateral haben wir eine besonders derbe Stelle, die sich schon makroskopisch als carcinomatöser Lymphknoten erweist. Rückswärts zieht in einer Länge von 4 cm die resecirte Vena iliaca ext. hin. Linkerseits nichts Besonderes.

Die Adnexe sind normal. Vergrösserte Lymphknoten wurden keine gefunden.

Mikroskopischer Befund. Die vordere Lippe, welche makroskopisch intact schien, ist bereits carcinomatös; freilich reicht das Carcinom nur höchstens 3 mm in die Tiefe. Hier konnte man auch an einer Cervixdrüse direct den Uebergang vom normalen, hohen Cervixepithel zu dem mehrschichtigen, atypischen Carcinomepithel sehen (an Serienschnitten!).

An manchen Stellen finden sich Alveolen, deren Rand von einem mehrschichtigen, cylindrischen Epithel gebildet ist, während das Centrum von grossen, runden Zellen ausgefüllt wird. Es bietet dies eine gewisse Aehnlichkeit mit einem Cancroid. Diese Zellen sind aber weiter nichts, als abgestossene und aufgeblähte Epithelien.

Da das rechte parametrane Gewebe viel zu voluminös war, um es in toto zu schneiden, und da man schon makroskopisch sicher Carcinom diagnosticiren konnte, so wurden nur einzelne kleine Würfel dem Gewebe entnommen und untersucht. Das ganze Parametrium ist von Carcinom durchsetzt.

Die oben erwähnte resecirte Vene [1]) wurde geschnitten; an einzelnen Stellen dringt das Carcinom in die Media vor, die Musculatur wird gewissermaassen aufgefasert und im weiteren Vordringen zerstört. Die ganze Intima von Rundzellen stark durchsetzt.

Im linken Parametrium ein bohnengrosser carcinomatöser Knoten — ein ganz in Carcinom aufgegangener Lymphknoten.

Bei der Section dieses Falles wurden die Drüsen bis zum Theilungswinkel der Aorta entfernt; ihre Untersuchung ergiebt, dass, mit Ausnahme eines bohnengrossen Lymphknotens an der rechten Iliaca externa, alle frei von Krebs sind.

Fall 28 (30). Lab.-Prot.-No. 696. Be.

Operation am 27. 12. 00.

Makroskopische Beschreibung. Das Collum bis zum inneren Muttermund carcinomatös zerfallen. Das linke Parametrium weich, das

1) Leider ist sie dadurch, dass im frischen Zustande demonstrationis causa ein Glasröhrchen eingeschoben und das Präparat so fixirt wurde, stark geschunden.

Digitized by Google

rechte derber als normal. Vergrösserte regionäre Lymphknoten wurden nicht gefunden.

Mikroskopischer Befund. Hochgradig zerfallenes Carcinom, dessen Ausgangspunkt nicht zu bestimmen ist. Beide Parametrien frei.

Fall 29 (32). Lab.-Prot.-No. 783. Lovr.

Operation am 8. 10. 00.

Makroskopische Beschreibung. Statt der Partio besteht ein knollig höckeriger Tumor, der sich auf das rechte Scheidengewölbe fortsetzt. Das Carcinom reicht in der vorderen Collumwand bis zum os int., in der hintern bis zur Hälfte des Collums hinauf, es aber gleichfalls fast in seiner ganzen Dicke substituirend.

Figur 10.

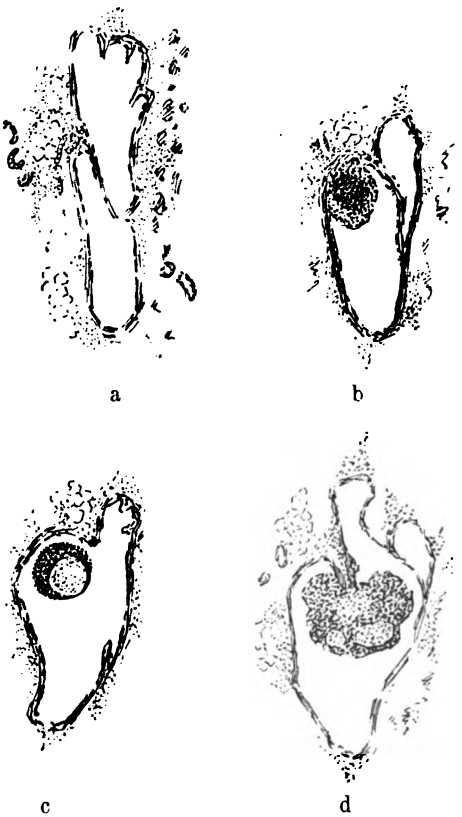

a Lymphgefäss in b und c Anhäufung von adenoidem Gewebe.
d Lymphknoten mit Stiel.

Das rechte Parametrium ist etwas verdickt, das linke weich. Vergrösserte bezw. Lymphknoten wurden nicht gefunden.

Mikroskopischer Befund. Der primäre Tumor ist ein Adenocarcinom.

Digitized by Google

Die Parametrien wurden in Celloidin zerschnitten; jeder vierte Schnitt wurde gefärbt.

Das linke ist frei von der Neubildung. Auf das rechte aber greift das Carcinom nach unten i. e. scheidenwärts etwa $^1/_2$ cm weit über, schmale Zapfen bildend, die sich in dem von Rundzellen dicht durchsetzten Gewebe nach und nach verlieren. An einer Stelle dringt der Krebs noch weiter vor. Hier zeigt er ein eigenthümliches Verhalten. Um ein welliges, stark von Rundzellen durchsetztes, am Querschnitt rundes, scheinbar mit einer Kapsel umgebenes Gewebe legt sich die Neubildung in Gestalt mehrerer Halbmonde (Tafel VII Fig. 3). Wie wir einige Millimeter weiter draussen sehen können, handelt es sich um einen Nerven, in dessen Scheide der Krebs fortgewuchert ist. Das Carcinom benutzte hier beim Weiterschreiten die in den Nervenscheiden befindlichen Lymphbahnen.

An dieser Stelle sei eine Art von Lymphknoten beschrieben, die ich nicht gerade selten im Parametrium nachweisen konnte, und die ich nirgends in der einschlägigen Litteratur — soweit sie mir zugänglich war — beschrieben finde:

Wir können in unserem Falle in der Serie (jeder vierte Schnitt wurde gefärbt) ein Lymphgefäss verfolgen, in welchem plötzlich adenoides Gewebe freiliegend auftaucht. Auf weiteren Schnitten sehen wir, dass dieses Gewebe einem Lymphknoten, der mehrere schöne Keimcentren aufweist, zugehört. Dieser Lymphknoten hängt an einem Stiel, wie eine Maulbeere am Stamm, in das Lumen des Gefässes hinein; durch den von der Gefässwand ausgehenden Stiel bezieht er die Gefässe. (Figur 10 a — d.) In nach v. Gieson gefärbten Präparaten sieht man deutlich das feine Bindegewebsnetz des Lymphknotens; dieses verdichtet sich an der Peripherie des Knotens wohl etwas, ohne aber eine eigentliche Kapsel zu bilden. Das Endothel des Lymphrohres setzt sich auf den Stiel fort und verliert sich erst dort, wo das adenoide Gewebe beginnt.

Fall 30 (33). Lab.-Prot.-No. 793. Kron.

Das durch die Operation am 10. 12. 00 gewonnene Präparat wurde in Kaiserling-Pick'scher Mischung aufbewahrt.

Makroskopische Beschreibung. Die ganze Portio, und zwar besonders die vordere Lippe, in einen voluminösen, stark zerklüfteten Tumor umgewandelt. Das Carcinom reicht bis zum halben Collum. Das Corpus uteri klein, die Mucosa etwas hypertrophisch. Das linke Ovarium in zwei nussgrosse, mit seröser Flüssigkeit erfüllte Cysten umgewandelt. Das parametrane Gewebe beiderseits weich und dehnbar. Vergrösserte Lymphknoten keine gefunden.

Mikroskopischer Befund. Zapfen aus kleinen runden Zellen durchsetzen die Collumwand; einen Ausgangspunkt zu finden, glückte nicht. Das Carcinom dringt in continuo weit hinaus ins linke Parametrium, lässt das rechte vollständig frei.

Fall 31 (35). Lab.-Prot.-No. 856. Rid.

Operation am 5. 12. 00. — Fixirung in Kaiserling-Pik'cher Mischung.

Makroskopische Beschreibung. In der vorderen Lippe sitzt ein erodirtes, leicht höckeriges, im Umfang kreuzergrosses, etwa 1 cm in die Tiefe reichendes Carcinom. Cervicalkatarrh. Hypertrophische Mucosa corporis. Adnexe geringgradig entzündlich verändert. An den Parametrien und mehreren regionären Lymphknoten nichts Besonderes.

Digitized by Google

Mikroskopischer Befund. Gegen die Neubildung zu endet das Plattenepithel sich rasch verjüngend und nun tritt an seine Stelle bald ein von strotzend mit Blut gefüllten Gefässen durchzogenes Bindegewebe, bald ein aus kleinen, protoplasmaarmen Zellen bestehendes, mehrschichtiges Epithel, welches solide Stränge in die Tiefe sendet. Die makroskopische und mikoskropische Grenze der Neubildung decken sich.

Beide Parametrien (in Celloidin eingebettet und jeder vierte Schnitt gefärbt) sind frei von Krebs; dagegen haben wir überall die schon mehrfach erwähnten Gefässveränderungen.

Weiter wurde noch ein Bindegewebsstrang, welcher das Parametrium mit den Lymphknoten des linken Theilungswinkels verband, in Serien zerlegt; nirgends ist etwas Malignes zu finden. Die regionären Lymphknoten sind gleichfalls frei von Krebs.

Fall 32 (36). Lab.-Prot.-No. 863. Belop. Operation 13. 12. 00. Kaiserling-Pick.

Makroskopische Beschreibung. In der hintern Lippe, mehr rechts, sitzt das Neoplasma. Es ist an seiner Oberfläche erodirt und dringt etwa 1 cm in die Tiefe. Der ganze Uterus ist in seiner Wand verdickt; Cervicalkatarrh, hypertrophische Mucosa corporis. Beide Tuben sind in Hydrosalpingen umgewandelt, beide Ovarien kleincystisch degenerirt. Ueber die Parametrien und die regionären Lymphknoten nichts Besonderes zu bemerken.

Mikroskopischer Befund. Das histologische Bild des primären Tumors ist ähnlich dem des vorigen Falles.

Beide Parametrien wurden in Celloidin lückenlos geschnitten und gefärbt. Das rechte ist frei von Carcinom, zeigt aber reichlich Veränderungen in den Gefässen; ein etwa haselnussgrosser Lymphknoten ist von zahlreichen Hämorrhagien durchsetzt.

Im linken Parametrium findet sich in zwei Lymphknoten (noch in der inneren Hälfte des exstirpirten Gewebes) Krebs; das Bild ist das gewöhnliche: von der Kapsel aus infiltrirendes Eindringen.

Fall 33 (37). Lab.-Prot.-No. 866. Filip. Operation am 15. 12. 00. Kaiserling-Pick.

Makroskopische Beschreibung. An Stelle der vorderen Lippe eine Prominenz von Wallnussgrösse. Hintere Lippe scheinbar intact. Uteruswand verdickt, Mucosa geschwellt. An den Tuben und Ovarien geringgradige entzündliche Erscheinungen. Das linke parametrane Gewebe ist scheinbar etwas derber. Mehrere regionäre Lymphknoten sind bis bohnengross und durchaus unverdächtig.

Mikroskopischer Befund. Fig. 11 zeigt uns einen mit Haematoxylin-Eosin gefärbten sagittalen Schnitt durch den Tumor. Von a—b Plattenepithel, von b—c das Carcinom, von c an Uterusmucosa, welche hier in der Nähe des Carcinoms die Zeichen einer heftigen Entzündung zeigt.

Das Carcinom dringt nirgends mehr als 1 cm in das Gewebe, der Tumor besteht also hauptsächlich aus Bindegewebe.

Links und rechts ist das parametrane Gewebe frei von Carcinom; Gefässveränderungen (Wucherungen der Intima bis zur Obliteration von Gefässen) ziemlich reichlich, besonders links. In den Lymphknoten gleichfalls kein Carcinom zu finden.

Fall 34 (38). Lab.-Prot.-No. 867. Reis. Operation 17. 12. 00. Der Uterus wurde in Kaiserling-Pick'scher Mischung aufbewahrt.

Digitized by Google

Makroskopische Beschreibung. Das ganze Collum fast bis zum Os internum carcinomatös; an Stelle der hintern Lippe — das Scheidengewölbe und die angrenzende Scheide noch einbeziehend — ein über knabenfaustgrosser, an der Oberfläche exulcerirter Tumor. Mucosa corporis hypertrophisch. An den Tuben Serosacystchen, beide Ovarien kleincystisch. Beide Parametrien weich.

Exstirpirt wurde noch: aus dem rechten Theilungswinkel ein grosses Bindegewebsstück mit drei bohnengrossen, weichen Lymphknoten; von der rechten Seite des Kreuzbeins ein fünfkronenstückgrosses Stück Gewebe, mehrere kleine, weiche Lymphknötchen enthaltend, endlich aus dem linken Theilungsdreieck ein mandelgrosser, etwas derberer Lymphknoten.

Figur 11.

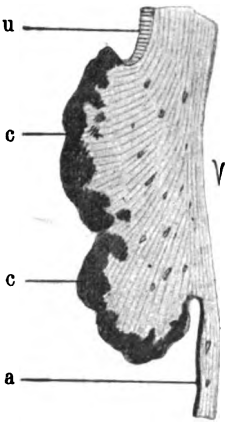

a = normales Epithel der Scheide, c = Carcinom, u = Curpus uteri, v = vesicawärts.

Mikroskopischer Befund. Die Neubildung machte bei oberflächlicher Untersuchung den Eindruck eines Sarkoms: eine von einzelnen Gefässen durchzogene Masse aus runden und spindeligen Zellen, welche sich nicht scharf gegen das umgebende Gewebe absetzt. Doch fanden sich auch Stellen, wo das Neugebilde in Gestalt scharf abgrenzbarer Zapfen in dem Mutterboden vordrang. Dieser Umstand, im Vereine mit einer für Sarkom zu grossen Polymorphie der Zellen führte zur Diagnose Carcinom.

Beide Parametrien wurden in Celloidin eingebettet, lückenlos geschnitten und gefärbt.

In continuo reicht das Carcinom in keines der beiden hinein; es begrenzt sich noch im Collum selbst.

Linkerseits, nahe dem Rande des Collums, etwas unterhalb der Höhe des Os internum steckt in der Kapsel eines Lymphknoten von $1^1/_2$ mm Durchmesser eine Carcinommetastase.

Weit draussen, im rechten Parametrium schon nahe der Exstirpationslinie findet sich in einem Lymphgefässe, dessen Durchmesser ca. $^1/_2$ mm beträgt, ein Krebsthrombus. Durch die verschiedene Schrumpfung der Gewebe bei der Präparation hat sich die Carcinommasse vom Lymph-

Digitized by Google

rohr zurückgezogen, so dass zwischen Endothel und Krebspfropf ein freier Raum ist — doch sieht man an der Configuration, dass in vivo beide aneinanderlagen, d. h. dass das Carcinom das Lymphgefäss vollständig ausfüllte. Verfolgen wir diesen Thrombus medial, i. e. uteruswärts, so stossen wir auf einen gleichfalls im Lymphgefäss befindlichen Lymphknoten, der ein Keimcentrum besitzt und von Gefässchen durchzogen wird; dieser haftet nur an einer Stelle der Wand fest an, und hier tritt Bindegewebe mit den Gefässen in ihn ein. Wir haben hier denselben Befund. der bereits im Falle 29 beschrieben worden ist: in das Innere eines grösseren Lymphgefässes ragt, von der Wand gestielt entspringend, ein Lympfknoten, welcher das Gefäss gleichsam wie ein Tampon ausfüllt. Was den Krebsthrombus betrifft, so tritt derselbe an den Lymphknoten heran und umgiebt ihn derart, dass auch die mediale Seite desselben noch von einer mässig dicken Schicht der Thrombusmasse umgeben ist. (Siehe Fig. 12a und b.) Der Befund ist so zu deuten, dass die vom Lymphstrom fortgeschwemmten Zellen von diesem intravasculären Lymphknoten zunächst aufgehalten wurden, dann aber, nach Umwachsung desselben, sich lateralwärts in Form des beschriebenen Thrombus weiterverbreiteten.

Figur 12a.

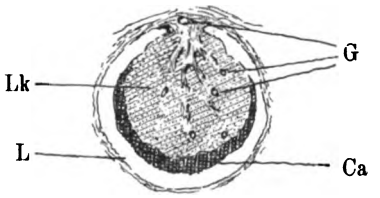

Querschnitt durch das Lympgefäss (halbschematisch).
L = Lymphgefäss, Lk = Lymphknoten, G = Gefässe, Ca = Carcinom.

Figur 12b.

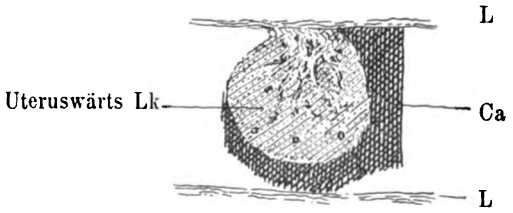

Längsschnitt durch obiges Lymphgefäss (schematisch).
Lk = Lymphknoten, Ca = Carcinom, L = Wand des Lymphgefässes.

Weiter uteruswärts wird das Gefäss wieder frei. Leider fehlen hier aus der Serie einige Schnitte; ich kann daher das Gefäss nicht mit Sicherheit weiter verfolgen. Doch scheint mir dasselbe medialwärts seine Fortsetzung zu finden in einem Lymphgefäss, in welchem ein kleiner, nur in einigen Schnitten zu verfolgender, wandständiger Carcinomthrombus zu finden ist; vom Endothel sieht man an der Stelle, wo der Thrombus haftet, nichts mehr, es ist als ob das Carcinom in

Digitized by Google

die Wand einwüchse. (Tafel VII Figur 4.) Gleich medial davon haben wir die bekannten Taschenbildungen der Lymphgefässe; hinter einer solchen sitzt wieder ein Krebsthrombus der Wand auf; (Tafel VII Figur 5) in dem das Gefäss umgebenden Gewebe reichliche Rundzelleninfiltration.

Im weiteren Verlauf verschmälert sich unser Lymphrohr, es wird spaltförmig und verliert sich in einer an dieser Stelle befindlichen Hämorrhagie, welche die Details verwischt. Medialwärts von dieser Blutung taucht das Gefäss wieder auf und zeigt sofort wieder eine Krebsmasse in seinem Innern.

Solche und ähnliche Bilder haben wir in diesem Falle noch etliche. Ein besonders schönes Bild ist auf Tafel VIII Figur 6 abgebildet: in der Mitte eines grossen Lymphrohres sieht man einen Lympknoten; dieser ist in seiner ganzen Circumferenz von Carcinom umgeben, welches mehrere grössere und kleinere Hohlräume zeigt; diese sind von einer leicht gewellten, gelblichen Masse ausgefüllt, in der Leukocyten und abgestossene Krebszellen sich finden (Verschleimung). Auch bei diesem Lymphknoten finden wir eine Stelle, wo er der Wand anhaftet und von ihr seine Gefässe bezieht.

Die bei der Operation entfernten Lymphknoten (siehe oben) sind fast vollständig von Carcinom ersetzt.

Fall 35 (39). Lab.-Prot.-No. 874. Stur.

Operation am 20. 12. 00. Formalin-Alcohol.

Makroskopische Beschreibung. Das ganze Collum und fast die Hälfte des Corpus ist durch Carcinom ersetzt. Durch Zerfall ist ein mächtiger Trichter entstanden. Beide Tuben geschwellt, die Ovarien kleincystisch. Im linken Parametrium ist ein derberer Strang zu tasten. Mehrere exstirpirte regionäre Lymphknoten sind klein und weich.

In der Leber (Sectionsbefund) mehrere bis haselnussgrosse Metastasen.

Mikroskopischer Befund. Beide Parametrien sind frei von Krebs; ebenso die regionären Lymphknoten.

Fall 36 (40). Lab.-Prot.-No. 884. Zi.

Operation am 7. 1. 01. Kaiserling—Pick.

Makroskopische Beschreibung. Die vordere Lippe ist in einen wallnussgrossen, erodirten Carcinomknoten umgewandelt. Beiderseitige Adnextumoren. Beide Parametrien weich. Ein Lymphknoten (aus dem rechten Theilungsdreieck) ist dattelgross, aber weich und nicht suspect.

Mikroskopischer Befund. Beide Parametrien wurden in lückenloser Serie untersucht (jederseits über 500 Schnitte).

Vom primären Tumor, der aus breiten, zum Theil im Centrum nekrotischen Zapfen besteht, setzt sich das Carcinom, allmälig sich kegelförmig verjüngend, bis in die Mitte des rechten parametranen Gewebes fort. Im linken finden sich in einem hirsekorngrossen Lymphknoteu, der am Rande des Collums nach vorne und scheidenwärts gelegen ist, einige Krebszapfen.

In den regionären Lymphknoten gleichfalls Carcinom.

In Figur 13 ist wieder einer jener im Falle 29 beschriebenen Lymphknoten abgebildet.

Fall 37 (41). Lab.-Prot.-No. 918. Trib.

Operation am 5. 2. 01. Kaiserling—Pick.

Digitized by Google

Figur 13.

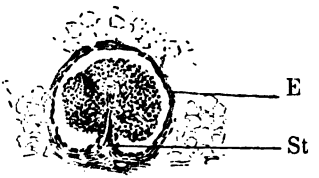

Intravasculärer Lymphknoten.
St. = Stiel mit einem Blutgefäss, E = Endothel des Lymphrohres.

Figur 14a.

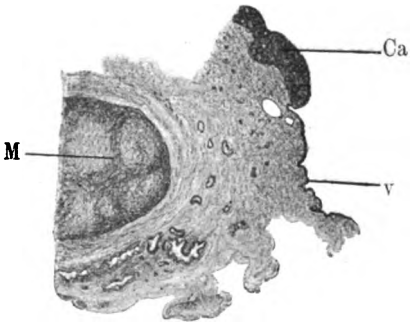

Sagittalschnitt durch das Parametrium der rechten Seite (natürl. Grösse).
v = Vagina (der Uterus wurde im frischen Zustande in der vorderen Wand eröffnet, ausgespannt und so fixirt). Ca = Carcinom. M = Myom.

Figur 14b.

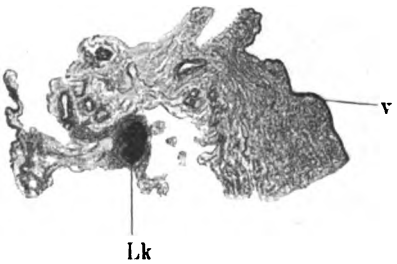

Sagittalschnitt durch das Parametrium der linken Seite.
v = Scheide (war am Präparat stark ausgespannt!)
Lk = Lymphknoten (mit Adenocarcinomeinschluss!)

Makroskopische Beschreibung. Die vordere Lippe ist in einen weichen, höckerigen, leicht zerfallenden, lebhaft roth gefärbten Tumor umgewandelt. Mucosa corporis geschwellt. Ins rechte Lig. lat. hat sich ein eigrosses Myom halbkugelig hineinentwickelt. Beide Adnexe entzündlich verändert; das linke Ovarium ist in eine eigrosse Cyste umgewandelt.

Digitized by Google

Das linke Parametrium ist etwas resistenter; etwa 2 cm vom Rande des Collums entfernt ein haselnussgrosser, derber Lymphknoten.

Mehrere von den grossen Gefässen entfernte Lymphknötchen sind klein und nicht suspect.

Mikroskopischer Befund. Das Carcinom besteht aus reichlichen, im Centrum verhornten Zapfen. Beide Parametrien wurden lückenlos geschnitten und gefärbt (Figur 14 a und b). In dem Lymphknoten des linken Parametriums findet sich ein Adenocarcinomeinschluss; das rechte ist frei.

Ein eigenartiges Verhalten eines Lymphknotens, welches ich in mehreren Fällen gefunden habe, und das sich von dem Verhalten der in Fall 29 und 34 beschriebenen etwas unterscheidet, sei hier erwähnt.

Man kann in der Serie ein Lymphgefäss verfolgen, welches an einer Stelle im Bindegewebe ausserhalb der Wand eine Rundzellenanhäufung aufweist (Figur 15 a—d). Weiters tritt auch im Innern des

Figur 15a—e (schematisch).

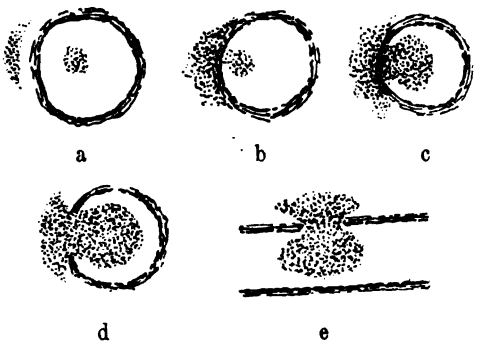

a Lymphgefäss. b dasselbe Lymphgefäss im Innern Rundzellen. d die Wand, durchbrochen vom adenoisten Gewebe. e Längsschnitt, stellt schematisch das Verhalten des Lymphknotens zum Lymphrohre dar.

Gefässes eine Rundzellenmasse auf. Beide vereinigen sich, die Wand gewissermaassen durchbrechend; jetzt können wir bereits von einem typischen Lymphknoten sprechen, an dem man aber gegen das freie Lumen des Lymphrohres eine Kapsel nicht nachweisen kann. In weiteren Schnitten wird das Lymphrohr wieder frei und Lymphdrüsengewebe liegt neben ihm. In Figur 15 e ist schematisch das Verhalten des Lymphknotens zum Lymphgefäss dargestellt.

Fall 38 (42). Lab.-Prot.-No. 936. Digl.

Operation am 23. 2. 01. Kaiserling.

Makroskopische Beschreibung. An der vorderen Lippe eine weiche, errsionsartige, kleinpapilläre Wucherung; die Aftermasse dringt etwas über 1 cm in die Tiefe; die hintere Lippe ist intact. Die Mucosa ist in eine dicke Decidua umgewandelt. Linksseitige taubeneigrosse Tubengravidität, rechtsseitiger Hydrosalpinx.

Parametrien und regionäre Lymphknoten weich.

Mikroskopischer Befund. Unter dem noch erhaltenen, normalen Plattenepithel der Portio ist das Bindegewebe dicht von Rund-

Digitized by Google

zellen durchsetzt und von zahlreichen strotzend mit Blut gefüllten Gefässen durchzogen. Direct an dieses normale Epithel, deutlich von ihm unterschieden durch die kleineren und dunkler gefärbten Zellen, schliesst sich ein carcinomatöses Epithel an; dieses sendet einerseits Zapfen in die Tiefe und füllt einzelne Erosionsdrüsen so aus, wie das normale Plattenepithel bei der Ausheilung von Erosionen; andererseits wird es von büschelförmig in die Höhe strebendem Bindegewebe, welches reichlich Gefässe führt, gewissermaassen in die Höhe gestülpt, so dass makroskopisch das Bild des papillären Baues entsteht.

In beiden Parametrien starke Gefässveränderungen, aber kein Carcinom.

Fall 39 (43). Lab.-Prot.-No. 943. Stum.

Operation am 1. 3. 01. Fixirung in Müller'scher Flüssigkeit.

Makroskopische Beschreibung. An der hinteren Lippe ein kreuzergrosses, lebhaft roth gefärbtes Geschwür; das Ca. dringt $^1/_2$ cm in die Tiefe. Mucosa corporis $^1/_2$ cm dick. Sonst nichts Besonderes.

Mikroskopischer Befund. Primärer Tumor, ähnlich dem vorigen, nur fehlen die papillenartigen Erhebungen.

Das parametrane Gewebe, sowie die regionären Lymphknoten frei von Krebs. Mucosa corporis: hochgradige glanduläre Endometriiis.

Fall 40 (44). Lab.-Prot.-No. 944. Ning.

Operation am 2. 3. 01. Kaiserling.

Makroskopische Beschreibung. Beginnendes Carcinom der vorderen Lippe (suspecte Erosion). Mucosa corporis verdickt. Adnexe geschwellt. Parametrien und regionäre Lymphknoten durchaus unverdächtig.

Mikroskopischer Befund. Primärer Tumor analog den beiden vorhergehenden.

Beide Parametrien und die Lymphknoten — wie immer in Serien zerlegt — erweisen sich als intact.

Fall 41 (45). Lab.-Prot.-No. 945. Han.

Der Fall wurde von mir beschrieben in diesem Archiv, Band 65, Seite 84.

Es handelte sich um ein Carcinom der vorderen Lippe, welches, 1 cm in die Tiefe reichend, das Collum bis zum os internum ersetzt. Tuberkulose beider Tuben. In einem Lymphknoten (rechts Theilungsdreieck) fand sich Carcinom und Tuberkulose eng vereint.

Beide Parametrien werden durchsucht: beide zeigen keine Spur einer Metastase; im linken aber fand sich Tuberkulose und zwar fortgeleitet durch das Ligament von der Tube aus.

Fall 42 (46). Lab.-Prot.-No. 948. Kli.

Operat. 6. III. 01. Kaiserling.

Makroskopische Beschreibung. Das ganze Collum und fast die Hälfte des Corpus sind carcinomatös; ersteres ist hoch hinauf zerklüftet. Adnexe normal. Das linke Parametrium etwas resistenter. Ein dattelgrosser, regionärer Lymphknoten (Theilungsdreieck rechts) ist derber als normal.

Mikroskopischer Befund. Breite Zapfen von runden oder cylindrischen, verhältnissmässig kleinen, unregelmässigen Zellen durchsetzen nicht nur die ganze Wand des Uterus, sondern dringen auch nach rechts und links etwa $1^1/_2$ cm weit in das parametrane Gewebe ein. Der oben erwähnte Lymphknoten ist gleichfalls von Carcinomzapfen durchzogen.

Digitized by Google

Fall 43 (47). Lab.-Prot.-No. 958. Kokot.

Operation 11. III. 01. Fixirung in Alkohol.

Makroskopische Beschreibung. Die hintere Wand des Collums bis etwa 1 cm unter das os internum, das hintere Scheidengewölbe und das benachbarte pararectale und paravaginale Gewebe bilden zusammen einen apfelgrossen, derben Tumor, der an der Oberfläche hochgradig zerfallen ist. Corpuswand verdickt; die Mucosa bildet einen dattelkerngrossen, weichen Polypen. Beide Adnexe entzündlich geschwellt. Die Parametrien derb. Regionäre Lymphknoten wurden keine exstirpirt. (Es ist auf die Auslösung derselben verzichtet, siehe Werth A 1, S. 65, Kap. 1, S. 19.)

Mikroskopischer Befund. Der oben beschriebene Tumor besteht der Hauptsache nach aus einem derben Bindegewebe, in dem sich verhältnissmässig nur wenig Carcinomzapfen finden. Das Carcinom dringt vom pararectalen Gewebe her ins parametrane ein. (Wie weit, lässt sich nicht bestimmen, da das Präparat in Folge mangelhafter Fixirung hochgradig verzogen war.)

Fall 44 (48). Lab.-Prot.-No. 959. Scheibn.

Operation 13. III. 01. Kaiserling.

Makroskopische Beschreibung. Beginnendes Carcinom der hintern Lippe. Schleimhaut des Corpus hypertrophisch. Sonst nichts Abnormes.

Mikroskopischer Befund. Der primäre Tumor ist ein Plattenepithel-Carcinom (siehe Wertheim, dieses Archiv, Bd. 65, S. 20). Beide Parametrien (jeder 5. Schnitt wird durchsucht) sind durchaus normal.

Fall 45 (49). Lab.-Prot.-No. 986. Schip.

Operation am 5. IV. 01. Kaiserling.

Makroskopische Beschreibung. Die vordere Wand des Collums bis zum os int. carcinomatös; das Carcinom ist zerfallen, ein trichterförmiger Krater zieht nach links ins parametrane Gewebe. Beiderseitige Salpingitis und Oophoritis. Ein nussgrosser Lymphknoten aus dem linken Theilungswinkel ist sehr derb.

Mikroskopischer Befund. Vom primären Tumor weg reicht das Carcinom nicht ganz einen Centimeter weit nach links ins parametrane Gewebe. Ferner haben wir noch etwas weiter draussen, rückwärts, gegen das pararectale Gewebe zu einen bohnengrossen, durch und durch carcinomatösen Lymphknoten; dass es ein Lymphknoten ist, erkennt man an Resten von lymphatischem Gewebe in einzelnen Schnitten. Rechterseits ist nichts von Krebs zu finden. In oben erwähntem regionären Lymphknoten sind bereits Metastasen.

Fall 46 (50). Lab.-Prot.-No. 994. Carn.

Operation am 14. VI. 01. Fixirung in Alkohol.

Makroskopische Beschreibung. Es besteht ein orangegrosser Carcinomknoten der hinteren Wand des Collums, die vordere ist intact; nach links hin ist die Neubildung weiter vorgeschritten. Beiderseitige Pyosalpingen und cystische Ovarien. Das linke Parametrium ist verdickt. Von mehreren Lymphknoten, die exstirpirt wurden, ist von zwei (über der rechten Uterina und der linken Iliaca ext.) zu bemerken, dass sie mandelgross und etwas derber als normal sind.

Mikroskopischer Befund. Vom normalen Plattenepithel setzt sich wieder scharf das Carcinom ab, welches einerseits mit dem papillenartig hervorspriessendem Bindegewebe condylomähnliche Bilder

Digitized by Google

erzeugt, andererseits solide Zapfen in die Tiefe sendet; die Zellen sind atypisch, eher klein als gross; das Centrum der Alveolen meist zerfallen. Zu bemerken ist hier noch, dass wir zahlreiche hyaline Degenerationen im Bindegewebe, sowie zahlreiche Riesenzellen (bis zu 70 μ) haben.

Beide Parametrien wurden geschnitten, jeder fünfte Schnitt durchsucht. Das Carcinom dringt in continuo in dem hinteren Antheil des linken Parametriums vor bis etwa zur Hälfte des exstirpirten Stückes. Das rechte ist frei. Beiderseits finden wir zahlreiche Gefässveränderungen. In dem Lymphknoten von der rechten Uterina Adenocarcinom.

Fall 47 (51). Lab.-Prot.-No. 1000. Dam.
Operation am 18. IV. 01. Kaiserling.

Makroskopische Beschreibung. Wallnussgrosser Ca-Knoten der hinteren Lippe, etwa 2 cm in die Tiefe dringend; Mucosa corporis hypertrophisch. Adnextumoren. Beide Parametrien weich. Vergrösserte Lymphknoten wurden keine gefunden.

Mikroskopischer Befund. In beiden Parametrien kein Carcinom, nur an den Gefässen eine geringgradige Endophlebitis.

Fall 48 (52). Lab.-Prot.-No. 1005. Stias.
Operation am 20. 4. 01.

Makroskopische Beschreibung. An Stelle der Portio und Cervix bis zum Os internum ein kegelförmiger Krater; die ganze noch erhaltene Wand des Collums durch und durch carcinomatös. Die Mucosa corporis ist verdickt. An den Adnexen ist nichts Abnormes bemerkbar. Das linke Parametrium erweist sich infiltrirt.

Mikroskopischer Befund. Das ganze Collum ist von Zapfen durchsetzt, von denen einige im Centrum Verhornung zeigen. Gegen den Rand des Carcinoms werden die Stränge dünn und zart, ein zierliches Netzwerk bildend.

Von hier aus durchsetzen zahlreiche schlanke, dünne Carcinomstränge beide Parametrien weit hinaus, bald deutlich in Lymphgefässen weiterwuchernd, bald das Bindegewebe ohne vorgezeichnete Bahn durchwachsend. Einzelne nicht uninteressante Details seien im Nachfolgenden herausgehoben.

Sehr häufig sieht man die Carcinommassen die Gefässe umschliessen und in die Wand derselben eindringen; nun findet sich hie und da gerade an solchen — ich möchte fast sagen: gefährdeten — Stellen eine Wucherung der Intima; betrachten wir z. B. Tafel VIII Fig. 7. Eine grosse Vene ist durch die Wucherung der Wand eines grossen Theils ihres Lumens beraubt; gerade in dieser Wandverdickung finden wir Krebsmassen (schwarz gezeichnet). Ein ähnliches Bild zeigt Fig. 16. In Fig. 17 ist schematisch dargestellt, wie das Carcinom gegen einen organisirten Thrombus vordringt.

Im linken Parametrium benutzte der Krebs sehr häufig die Lymphräume der Nervenscheiden beim Weiterwachsen (Tafel VIII Fig. 8). Die Nerven sehen wie vom Carcinom umgossen aus; schon mit freiem Auge kann man am gefärbten Schnitt die Nerven verfolgen. An einzelnen Stellen dringt der Krebs auch in das Innere derselben, sie zart auffasernd.

Einen Einbruch von Krebsmassen in die Blutbahn fanden wir nirgends.

Digitized by Google

Figur 16.



a = polsterartige Verdickung der Intima, Ca = Krebsnester.

Figur 17.

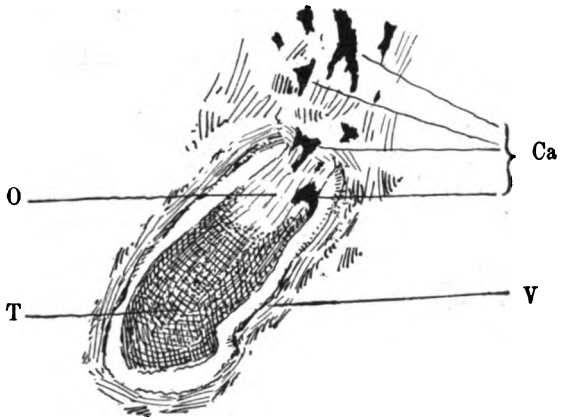

T = Thrombus, O = Thrombus organisirt, V = Venenwand, C = Carcinom.

Fall 49 (54). Lab.-Prot.-No. 1011. Havr.

Operation am 28. 4. 01. Kaiserling.

Makroskopische Beschreibung. Das Collum bis zum Os internum carcinomatös bis auf einen etwa $^3/_4$ cm breiten, normalen peripheren Mantel; die Portio ist hochgradig zerfallen. Am Uterus und an den Tuben hängen zahlreiche perimetritische Adhäsionsfetzen. Von den Adnexen ist nichts Besonderes zu bemerken, die Parametrien sind weich, ebenso mehrere regionäre, kleine Lymphknötchen.

Mikroskopischer Befund. Beide Parametrien erweisen sich als frei von Krebs; ebenso die Lymphknötchen.

Fall 50 (55). Lab.-Prot.-No. 1012. Trie.

Operation am 29. 4. 01. Kaiserling.

Makroskopische Beschreibung. An Stelle der Portio ein kegelförmiger Krater, dessen Spitze in der halben Höhe des Collums liegt. Von der Oberfläche dieses Kraters reicht das Carcinom etwa 1 cm weit in die Tiefe. Mucosa corporis etwas verdickt, Tuben geschwellt, Ovarien kleincystisch. Das rechte Parametrium etwas resistenter. Mehrere regionäre Lymphknötchen durchaus unverdächtig.

Digitized by Google

Mikroskopischer Befund. Ein aus mächtigen Zapfen eines nicht typischen Epithels bestehendes Carcinom, welches mikroskopisch nach rechts und links nicht nur die ganze Collumwand durchsetzt, sondern auch noch ca. $1^1/_2$ cm weit ins parametrane Gewebe reicht, sich allmählich verjüngend und auflösend. Links haben wir überdies noch — etwas weiter lateral, als das letzte Ende des in continuo fortgewucherten Krebses — eine halberbsengrosse, runde Carcinommasse in Bindegewebe: wohl ein ganz in Carcinom aufgegangener Lymphknoten.

Die „regionären" Lymphknötchen sind frei.

Fall 51 (56). Lab.-Prot.-No 1015. Horw.

Operation am 2. 5. 01.

Makroskopische Beschreibung. Das ganze Collum ist durch eine weiche, stark zerklüftete Aftermasse ersetzt bis auf eine schmale periphere Schicht normalen Gewebes. Mucosa corporis 7 mm dick. An den Tuben finden sich zahlreiche Serosacystchen, die Ovarien sind vergrössert. Parametrien und regionäre Lymphknoten bieten nichts Abnormes.

Mikroskopischer Befund. Parametrien und Lymphknoten frei von Carcinom.

Fall 52 (57). Lab.-Prot.-No. 1030. Trein.

Operation am 15. 5. 01. Kaiserling.

Makroskopische Beschreibung. Das ganze Collum bis über das Os internum carcinomatös. An Stelle der Portio eine schalenförmige Höhle, an Stelle des Cervicalkanals ein zerfallenes Rohr. Entzündliche Adhäsionen verzerren die Tuben und Ovarien und fixiren sie rückwärts an den Uterus. Beide Paramtrien derber. (Mehrere harte Lymphknoten links konnten wegen ihrer innigen Verwachsung mit den Gefässen nicht exstirpirt werden.)

Figur 18.

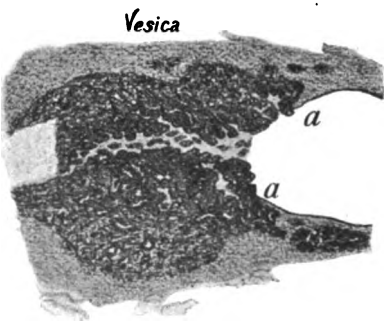

Mikroskopischer Sagittalschnitt durch das Collum.

Mikroskopischer Befund. Fig. 18. stellt einen mikroskopischen Sagittalschnitt durch den primären Tumor dar; bis a-a reicht das normale Plattenepithel der Scheide; dann beginnt das aus breiten Strängen bestehende, zerfallene Carcinom; dasselbe kriecht, wie auch die Abbildung zeigt, überall ins paravaginale Gewebe vor, besonders weit aber hinten, wo es bis an die Absetzungsstelle der Vagina reicht.

Digitized by Google

Beide Parametrien wurden in Serien geschnitten; jeder vierte Schnitt kommt zur Untersuchung. Rechts reicht der Krebs mit etlichen Zapfen eben noch ins paracervicale Gewebe hinein. Links finden wir an der Grenze zwischen Collum und parametranem Gewebe einen haselnussgrossen, durch und durch nekrotischen Knoten, an dessen Rande man aber noch deutlich Lymphdrüsengewebe mit Gefässen und Carcinomzapfen erkennt; es handelt sich also um einen carcinomatösen, nekrotischen Lymphknoten. Uebrigens zieht auf dieser Seite das Carcinom auch in continuo vom primären Tumor bis etwa ins äussere Drittel des exstirpirten Gewebes.

Fall 53 (58). Lab.-Prot. No. 1053. Köhl.

Operation am 6. 6. 01. Kaiserling.

Makroskopische Beschreibung. Collum carcinomatös bis etwa 1 cm unter das Os internum; ein 1 cm breite periphere Gewebsschicht frei von der Neubildung. An Stelle der Portio ein zerfallener Krater. Tuben normal, Ovarien kleincystisch. Parametrien weich, ebenso die regionären Lymphknoten.

Mikroskopischer Befund. In der makroskopisch als frei von Carcinom erkannten peripheren Gewebsschicht des Collum ist auch mikroskopisch nichts von Carcinom zu finden. Weder in den Parametrien, noch in den regionären Lymphknoten Carcinom.

Da wir in diesem Falle wieder recht schön einen der schon mehrere Male beschriebenen, innerhalb eines Lymphgefässes gelegenen Lymphknoten verfolgen können, so sei dasselbe hier eigens erwähnt (siehe Fig. 19a—e). Den Zeichnungen ist nichts weiter hinzuzufügen.

Figur 19.

a b c d e

a—e (jeder 5. Schnitt einer Serie).

a Lymphrohr, in b c d steckt ein Lymphknoten in demselben; dieser hängt in c an einem Stiel, in e ist das Lymphrohr wieder frei.

Fall 54 (61). Lab.-Prot.-No. 1065. Strohm.

Operation am 18. VI. 01.

Makroskopische Beschreibung. Hinten rechts eine Erosion, durch die Entfernung eines ziemlich grossen Stückes (Probexcision!) arg geschädigt. Corpus vergrössert, Schleimhaut hypertrophisch. Beide Tuben sind in Hydrosalpingen umgewandelt, die Ovarien kleincystisch. Parametrien weich. Vergrösserte Lymphknoten wurden nicht gefunden.

Mikroskopischer Befund. Plattenepithel normal, Cervixdrüsen normal. Zwischen letzteren liegen solide Stränge aus kleinen rundlichen, bald mehr kurzcylindrischen Zellen. Ein Ursprung des Carcinoms konnte, trotz des beginnenden Stadiums, nicht gefunden werden, vielleicht wegen der Zerstörung durch die Probeexcision. Das para-

Digitized by Google

metrane Gewebe beiderseits normal (jeder fünfte Schnitt wurde untersucht).

Fall 55 (62). Lab.-Prot.-No. 1084. Mar.

Operation am 1. VII. 01.

Makroskopische Beschreibung. Ueber die Ausbreitung des Carcinoms nach oben und unten giebt uns am besten ein mikroskopischer Schnitt (Fig. 20) durch das ganze Collum Aufschluss. Wie sich das Carcinom nach den Seiten hin erstreckt, zeigt uns die schematische, einen Horizontalschnitt darstellende Zeichnung Fig. 21.

Figur 20.

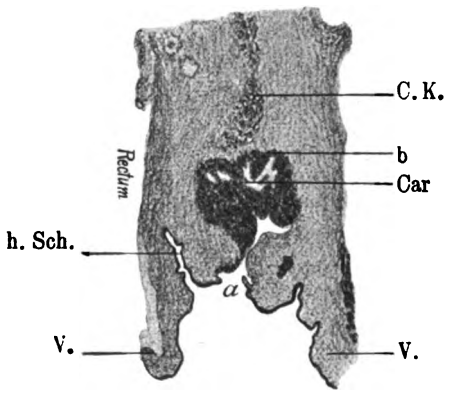

Sagittalschnitt durch das Collum (natürliche Grösse).
C.K. = Cervikalkanal, Car. = Carcinom, V. = Vagina,
h.Sch. = hinteres Scheidengewölbe.

Figur 21.

Querschnitt durch die Cervix. Horizontalschnitt schematisch.
Ca = Carcinom, L = Cervicalcanal.

Wir finden einen etwa taubeneigrossen Knoten hinter dem intacten Os externum; er liegt auf der linken Seite des Cervicalkanals und sendet einen Zapfen nach vorne rechts. Mucosa cervicis et corporis verdickt, succulent, gelblich verfärbt. Beide Adnexe entzündlich verändert.

Digitized by Google

Das parametrane Gewebe, sowie einige aus dem rechten und linken Theilungswinkel entfernte Lymphknoten sind weich.

Mikroskopischer Befund. Bei Fig. a endet das normale Plattenepithel, an seine Stelle tritt das Carcinom. Bei b endet das Carcinom nach oben hin, von einem dichten Wall von Rundzellen umgeben. Die Drüsen oberhalb sind hochgradig vermehrt, so dass meist jegliches Zwischengewebe fehlt und die Epithelien Rücken an Rücken stehen. Die letzteren sind — besonders in der Nähe der Neubildung — wie glasig, ihre Grenzen sind verschwommen, sie sind in starker Abstossung begriffen. Ein Uebergang von diesem Adenom zum Carcinom konnten wir mit Sicherheit nicht nachweisen, vielleicht in Folge der (wegen ihrer Grösse) etwas dicken Schnitte und wegen der dichten, oft die Verhältnisse verdeckenden Rundzelleninfiltration.

In diesem Falle wurde das Collum halbirt (siehe Fig. 2) und eine lückenlose Serie geschnitten und gefärbt (circa 700 Schnitte auf jeder Seite).

Im paravesicalen Gewebe beiläufig in der Mitte des Collums, rechts von der Mittellinie, findet sich ein erbsengrosser Lymphknoten, ganz von Carcinomzapfen durchsetzt. Das parametrane Gewebe dieser Seite ist frei.

Links finden wir etwa in der Mitte des exstirpirten Stückes zwei Lymphknötchen (Fig. 22) mit Krebsmetastasen (Tafel VIII, Fig. 9).

In den regionären Lymphknoten Adenocarcinomeinschlüsse.

Figur 22.

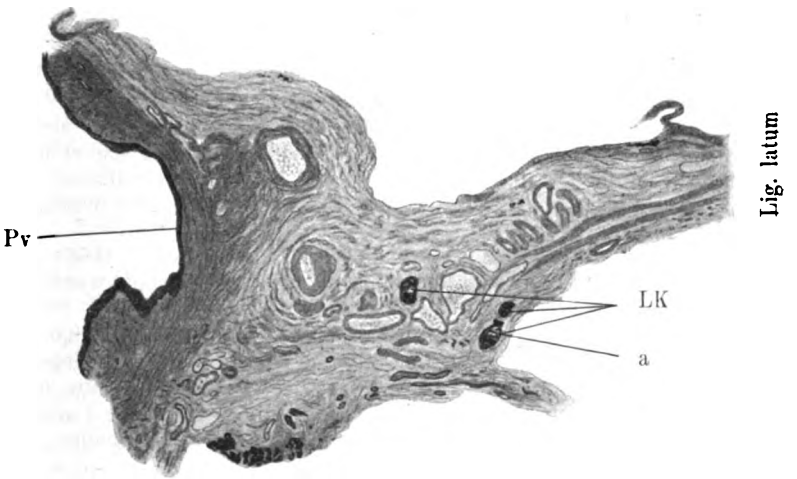

Sagittalschnitt durch das Parametrium der linken Seite.

Lk = Lymphknoten. Pv = Plattenepithel der (ausgespannten) Scheide.
Der Lymphknoten a ist auf Tafel VIII Figur 9 vergrössert dargestellt.

Fall 56 (63). Lab.-Prot.-No. 1089. Kr.
Operation am 5. VII. 01. Kaiserling.

Makroskopische Beschreibung. Die Portio ist eingenommen von einem, hauptsächlich der hinteren Lippe angehörigen Carcinom-

Digitized by Google

geschwür, welches rechts auf die Scheide übergreift. Die hypertrophische Mucosa corporis bildet an der vorderen Wand einen flachen Polypen. Adnexe normal. Im rechten Parametrium sitzt ein überhaselnussgrosser, beinharter Knoten; das linke ist weich. Vergrösserte regionäre Lymphknoten wurden nicht gefunden.

Mikroskopischer Befund. Der harte Knoten im rechten Parametrium ist Krebs (wahrscheinlich ein vollständig carcinomatöser Lymphknoten); sonst ist das rechte Parametrium frei. Im linken Parametrium kann nirgends Carcinom constatirt werden.

Fall 57 (64). Lab.-Prot.-No. 1095. Stef.

Operation am 8. VII. 01. Kaiserling.

Makroskopische Beschreibung. An Stelle der Portio und des grössten Theils der Cervix haben wir einen Krater. Das Carcinom ersetzt die ganze Wand des Collums, reicht bis zum Os internum und greift auf die Scheide in der ganzen Circumferenz derselben über. Beide Adnexe entzündlich verändert. Das linke Parametrium derber.

Mehrere, bis dattelgrosse, aus dem linken Theilungswinkel entfernte, regionäre Lymphknoten sind weich und weisen am Durchschnitt keine Abnormität auf.

Mikroskopischer Befund. Zarte Stränge aus einem nicht typischen Epithel, sich vielfach verzweigend und wieder anastomosirend durchsetzen nicht nur das ganze Collum, sondern erstrecken sich auch nach rechts und links bis über die Hälfte des exstirpirten parametranen Gewebes. (Beide Parametrien wurden lückenlos geschnitten, gefärbt und durchgesehen.)

Obige Lymphknoten sind bereits von Metastasen (Adenocarcinom) durchsetzt.

Fall 58 (65). Lab.-Prot.-No. 1096. Mül. Operation am 9. 7. 01.

Makroskopische Beschreibung. Das Collum ist in einen faustgrossen, oberflächlich exulcerirten Tumor umgewandelt, der sich am Durchschnitt als Carcinom erweist. Dieses begrenzt sich scharf in der Höhe des innern Muttermundes. An den Adnexen der linken Seite hängt ein wallnussgrosser Knoten, der von der Beckenwand abpräparirt wurde.

Er zeigt am Durchschnitt etliche Erweichungsherde. Beide Parametrien sind derb. Mehrere regionäre Lymphknoten sind weich und durchaus unverdächtig.

Mikroskopischer Befund. Mächtige Zapfen aus atypischem Epithel durchsetzen das Collum und dringen bis 2 cm in die beiden Parametrien ein. Der oben erwähnte Knoten erweist sich als ein derbes Bindegewebe, in welches mächtige, im Centrum nekrotische Carcinomzapfen eingelagert sind. In den „regionären" Lymphknoten kein Carcinom.

Fall 59 (66). Lab.-Prot.-No. 1097. Sie. Operation am 10. 7. 01. Formalin, Alkohol.

Makroskopische Beschreibung. Die hintere Lippe ist von einem mandelgrossen Carcinomgeschwür eingenommen, welches linkshin auf die vordere Lippe übergreift. Das Carcinom dringt nicht sehr in die Tiefe (siehe untenstehende Abbildung). Im Corpus uteri mehrere kleine Fibromknötchen. Parametrien und regionäre Lymphknoten weich.

Mikroskopischer Befund. Fig. 23, ein Sagittalschnitt durch beide Lippen, führt uns die Topographie des Carcinoms vor Augen.

Digitized by Google

Von welcher Epithelart das Carcinom ausgeht, kann nicht gesagt werden. Im Cervixcanal eine Endometritis catarrhalis mit Polypenbildungen und cystischen Drüsen.

Das ganze parametrane Gewebe, sowie die regionären Lymphknoten sind nicht vom Carcinom ergriffen.

Figur 23.

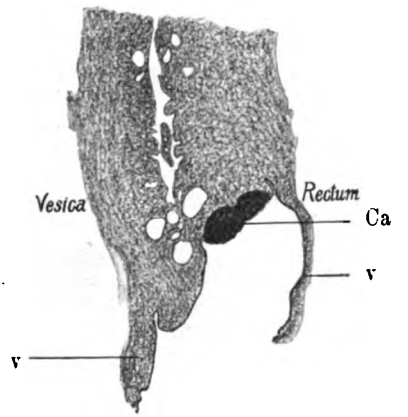

Sagittalschnitt durch das Collum (natürl. Grösse).
v = Scheidenkragen. Ca = Carcinom (hintere Lippe).

Fall 60 (67). Lab.-Prot.-No. 1111. Hes. Operation am 24. 7. 01.

Makroskopische Beschreibung. Hochgradig zerfallener, bis in die Höhe des innern Muttermunds reichender Carcinomtumor, der auch auf die angrenzenden Partien der Scheide übergreift. Corpus vergrössert, einige subserös entwickelte Myomknötchen enthaltend; Mucosa hypertrophisch. Beide Tuben sind in Hydrosalpingen umgewandelt, die Ovarien normal. Das linke Parametrium ist derber, die regionären Lymphknoten sind bis dattelgross.

Mikroskopischer Befund. Das rechte parametrane Gewebe ist frei; ins linke ziehen derbe Stränge von atypischen, im Centrum meist plattenepithelähnlichen Zellen bis etwa zur Hälfte.

Fall 61 (68). Lab.-Prot.-No. 1114. Poch. Operation am 26. 7. 01. Müller'sche Flüssigkeit.

Makroskopische Beschreibung. Fig. 24 stellt einen mikroskopischen Schnitt (Sagittalschnitt, natürliche Grösse), etwas rechts von der Mittellinie dar, welcher die Ausbreitung des Carcinoms in dem stark hypertrophischen Collum am besten zeigt. In die hintere Lippe ragt ein Carcinom, welches in der Mitte zerfallen ist, etwa 3 cm hinein, in der vorderen Lippe finden wir mitten im Collumgewebe einen umschriebenen Carcinomherd. Das Carcinom umgiebt ringförmig den Cervicalcanal, sich in der vorderen Lippe verschmälernd. Die Wand des Corpus ist verdickt, die Schleimhaut stark hypertrophisch. Sonst ist am Uterus nichts Besonderes zu bemerken. Die regionären Lymphknoten sind klein und weich.

Mikroskopischer Befund. Das Carcinom geht vom Platten-

Digitized by Google

epithel der Portio aus; im Centrum einiger, weniger Zapfen verhornte Zellenkugeln. Ins rechte parametrane Gewebe dringen vom primären Tumor aus einige Zapfen etwa $^1/_2$ cm hinein (und zwar von der hintern Lippe aus, gegen den hintern [pararectalen] Theil des parametranen Gewebes). Das Gewebe der linken Seite, sowie die regionären Lymphknoten sind frei.

Figur 24.

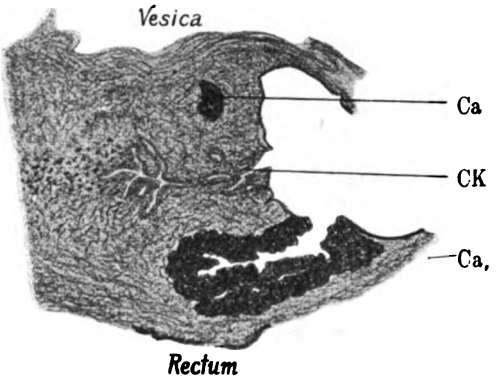

Sagittalschnitt durch das Collum (Haematoxylin-Eosin) (natürl. Grösse).
Ca = Carcinom der vorderen Lippe. CK = Cervicalcanal.
Ca, = Carcinom der hinteren Lippe.

Fall 62 (69). Lab.-Prot.-No. 1126. Brun.
Operation am 2. 8. 01. Kaiserling.

Makroskopische Beschreibung. Das Carcinom reicht nach oben bis über das Os internum, greift nach unten überall auf die Scheide über und lässt vom Collum peripheriewärts etwa $^1/_2$ cm normales Gewebe übrig. An Stelle der Portio ein zerfallener Krater, der hoch ins Collum hinaufreicht. Corpus uteri bedeutend verdickt, Mucosa hypertrophisch. An den Tuben entzündliche Adhäsionen, die Ovarien kleincystisch. Parametrien und Lymphknoten weich.

Mikroskopischer Befund. An das normale Scheidenepithel stösst der zerfallene und nekrotische Carcinomkrater.

Beide Parametrien, sowie die Lymphknoten frei von Krebs.

Fall 63 (71). Lab.-Prot.-No. 1176. Me.
Operation am 24. 9. 01. Kaiserling.

Makroskopische Beschreibung. Das Collum bis über das Os internum in einen hochgradig zerfallenen Carcinomtumor umgewandelt. Das Carcinom greift überall auf die Scheide über. Das kleine Corpus sitzt dem voluminösen Collum kappenartig auf. Beide Adnexe sind senil atrophisch. Von den beiden Parametrien fühlt sich das rechte etwas härter an. Die regionären Lymphknoten sind klein und weich.

Mikroskopischer Befund. Das Carcinom dringt vom primären Tumor in beide Parametrien über 2 cm vor. Sonst sind noch Wucherungen der Intima, Blutungen im Gewebe, Pigmentablagerungen zu erwähnen. In den Lymphknoten keine Metastasen.

Digitized by Google

Fall 64 (72). Lab.-Prot.-No. 1190. Spac.
Operation am 4. 10. 01.

Makroskopische Beschreibung. Die vordere Muttermundslippe ist eingenommen von einem 6 cm langen und 3 1/2 cm breiten Carcinomgeschwür mit zerfallenem Grunde und aufgeworfenen Rändern. Es greift auf die Scheide und mit einem Zapfen auf die hintere Lippe über. Die ganze vordere Wand der Cervix wird durch Carcinom ersetzt. Beide Tuben weisen isthmische Knoten auf und sind in Hydrosalpingen umgewandelt; zwischen diesen und den cystischen Ovarien zahlreiche, feine Adhäsionen. Das den Uterus flankirende Gewebe ist weich, ebenso mehrere regionäre Lymphknötchen.

Mikroskopischer Befund. Das Carcinom durchsetzt die ganze vordere Collumwand, dringt aber nirgends ins paravesicale Gewebe ein. Auch das parametrane Gewebe, sowie die Lymphknoten frei von Carcinom.

Fall 65 (73). Lab.-Prot.-No. 1193. Bert.
Operation am 10. 10. 01.

Makroskopische Beschreibung. Die ganze Portio ist zerstört; ein Krater reicht hoch hinauf bis zum Os internum, besonders nach links hin ist der Zerfall weit gediehen; das Scheidengewölbe ist ringsherum angefressen. Das Corpus ist geschwellt, die Mucosa 4 mm dick. Das linke Ovarium ist in eine apfelgrosse Cyste umgewandelt.

Das linke Parametrium scheint nicht im Gesunden exstirpirt zu sein, wenigstens fühlt sich die Schnittfläche derb und starr an.

Zwei dattelgrosse, aus dem linken Theilungswinkel exstirpirte Lymphknoten sind hart, am Durchschnitt graugelb, homogen, wie verkäst. Ein Paquet Lympknötchen von der rechten Seite ist nicht suspect.

Mikroskopischer Befund. Das Carcinom lässt einen 1/2 cm breiten peripheren Mantel des Collums frei; nur in der halben Höhe desselben, linkerseits, wird dieser vom Krebs durchbrochen, welcher etwa 1/2 cm in das parametrane Gewebe eindringt. Wucherungen an den Gefässwänden bis zu bedeutender Verengung des Lumen sind auch hier reichlichst zu finden. In den regionären Lymphknoten dieser Seite finden sich Metastasen von Alveolarcarcinom.

Fall 66 (74). Lab.-Prot.-No. 1195. Zbyt.
Operation am 12. 10. 01. Fixirung des Präparates in Müller'scher Flüssigkeit.

Makroskopische Beschreibung. Das Collum bis zum Os internum in einen apfelgrossen, oberflächlich exulcerirten Tumor umgewandelt. Corpus, Adnexe, parametranes Gewebe bieten nichts Besonderes. Vergrösserte regionäre Lymphknoten wurden nicht gefunden.

Mikroskopischer Befund. Das Carcinom lässt an der Peripherie des Collums eine 1 cm breite Schichte frei; diese wird nirgends durchbrochen. Metastasen finden sich nicht im parametranen Gewebe.

Fall 67 (75). Lab.-Prot.-No. 1198. Mat.
Operation am 15. 10. 01.

Makroskopische Beschreibung. Ein das hintere Scheidengewölbe ausfüllender, auf den rückwärtigen Theil der hinteren Lippe und weit auf die Scheide, welche in toto mitexstirpirt ist, übergreifender, gänseeigrosser, halbkugelig sich vorwölbender Carcinomknoten, der an

Digitized by Google

seiner Oberfläche zerfallen ist. Corpus verdickt, Mucosa hypertrophisch. Perisalpingitis et Oophoritis bilateralis.

Das reichlich mitexstirpirte paravaginale Gewebe, sowie der angrenzende untere Theil des parametranen Gewebes ist derb, am Durchschnitt schon makroskopisch als carcinomatös zu erkennen. Die Lymphknoten waren nicht vergrössert.

Mikroskopischer Befund. Das Carcinom bildet breite Zapfen, von welchen einzelne Verhornungsperlen im Centrum aufweisen. Ob das Carcinom von der Scheide ausging und auf die Portio übergriff, oder ob der Weg der umgekehrte war, lässt sich nicht sagen. Wahrscheinlicher ist das erstere, weil der grössere Theil des Tumors in der Scheide sitzt.

Es wurden in diesem Falle, da ja schon makroskopisch die Diagnose zu stellen war, nur einzelne Stücke behufs histologischer Bestätigung dem Gewebe entnommen und untersucht. Der mikroskopische Befund bestätigte den makroskopischen: paravaginales und parametranes Gewebe carcinomatös.

Fall 68 (76). Lab.-Prot.-No. 1203. Kir.

Operation am 19. 10. 01.

Makroskopische Beschreibung. In der hinteren Lippe sitzt ein haselnussgrosser, circumscripter Carcinomknoten. Sonst ist nichts Besonderes zu berichten.

Figur 25.

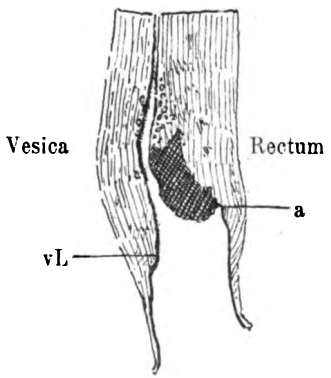

Sagittalschnitt durch das Collum (natürl. Grösse).
vL = vordere Lippe.

Mikroskopischer Befund. Fig. 25 zeigt einen Durchschnitt durch die hintere Lippe. Wir haben wieder jenes Bild vor uns, das wir schon einige Male fanden: Das normale Plattenepithel endet bei a, sich allmählich verjüngend, und nun beginnt das „fungös sich erhebende Gewebe, das sofort carcinomatöse Veränderung zeigt:“ (Ruge-Veit.) Wir haben die Oberfläche „gleichsam mit einer warzigen Krebsplatte bedeckt“. (ibid.) Die Drüsen der Cervix werden mechanisch verdrängt.

In keinem der Parametrien (jeder dritte Schnitt durchsucht) konnte Carcinom gefunden werden.

Digitized by Google

Fall 69 (78). Lab.-Prot.-No. 1211. Ba.

Operation am 28. 10. 01.

Makroskopische Beschreibung. Die hintere Muttermundslippe ist eingenommen von einem hühnereigrossen, an der Oberfläche exulcerirten Carcinomknoten, der, sich scharf abgrenzend, bis 1 cm unter das Os internum reicht. Mucosa corporis hypertrophisch, Adnexe normal. Weder das parametrane Gewebe, noch die regionären Lymphknoten sind krebsverdächtig.

Mikroskopischer Befund. Fig. 26 zeigt die Ausbreitung des Tumors.

Figur 26.

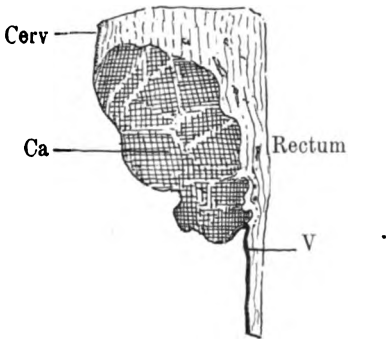

Sagittalschnitt durch die hintere Lippe (natürl. Grösse).
V = Vagina. Ca = Carcinom. Cerv = normale Cervix.

Im parametranen Gewebe ist nirgends Carcinom zu finden, ebensowenig in den Lymphknoten.

Fall 70 (80). Lab.-Prot.-No. 1265. Ull.

Operation am 9. 12. 01.

Makroskopische Beschreibung. Die vordere Lippe ist in einen über wallnussgrossen Carcinomknoten umgewandelt, der an der Oberfläche stark zerfallen ist. Der Zerfall setzt sich in mehreren Rissen und Sprüngen ins Innere hinein fort. Die hintere Lippe ist intact. Mucosa corporis fast 1 cm dick.

Das parametrane Gewebe der rechten Seite ist etwas resistenter.

Die regionären Lymphknoten sind dattelkerngross, weich.

Mikroskopischer Befund. Im rechten parametranen Gewebe ist kein Carcinom zu finden; in einer grossen Vene steckt ein mächtiger, organisirter Thrombus; linkerseits reicht der primäre Tumor gerade noch etwas ins parametrane Gewebe hinein; weit draussen ($^1/_2$ cm von der Exstirpationsgrenze) findet sich ein Lymphknoten, in dessen Kapsel die Lymphsinus mit Carcinomzellen vollgestopft sind. Von hier aus dringt das Carcinom in soliden Zapfen auch ins Innere desselben.

In einem regionären Lymphknoten der rechten Seite ein Adenocarcinomeinschluss.

Fall 71 (81). Lab.-Prot.-No. 1274. Cerd.

Operation am 3. 1. 02. Fixirung in Müller'scher Flüssigkeit.

Makroskopische Beschreibung. Haselnussgrosser Carcinomknoten der hinteren Lippe. Sonst nichts Besonderes zu bemerken.

Digitized by Google

Mikroskopischer Befund. Der primäre Tumor ist ähnlich dem im Falle 68 beschriebenen.

Carcinom wurde weder in dem perametranen Gewebe noch in den regionären Lymphknoten gefunden.

Fall 72 (82). Lab.-Prot.-No. 1275. Fu.

Operation am 3. 1. 02. Fixirung in Müller-Flüssigkeit.

Makroskopische Beschreibung. Das ganze Collum carcinomatös, an Stelle der Portio ein seichter Krater. Corpuswand verdickt, Mucosa geschwellt. Parametrien und Lymphknoten weich.

Mikroskopischer Befund. Das rechte parametrane Gewebe ist frei von Carcinom; ins linke reicht der primäre Tumor mit wenigen Zapfen eben noch hinein; auf dieser Seite finden wir noch gegen das Peritoneum des Lig. latum zu und zwar rückwärts in einem Hohlraum (Lymphgefäss?) einen kleinen Carcinomthrombus; der Hohlraum konnte nicht verfolgt werden, da er gerade in die behufs Herstellung der Schnitte ausgeführte Abtrennung des Parametriums vom Gewebe des Ligamentum latum fiel.

Fall 73 (83). Lab.-Prot.-No. 1276. Pi.

Operation am 4. I. 02.

Makroskopische Beschreibung. Das ganze Collum bis hoch ins Corpus hinauf carcinomatös zerfallen. Das linke Parametrium erscheint infiltrirt. Exstirpirt wurde noch: a) ein etwa 4 cm langer, fingerdicker Gewebsstreifen, der vom Parametrium zum rechten Theilungsdreieck führte. b) ein kindsfaustgrosser Gewebsklumpen aus dem linken Theilungsdreieck, bestehend aus Fett, Bindegewebe und mehreren kleinen, weichen Lymphknötchen.

Figur 27.

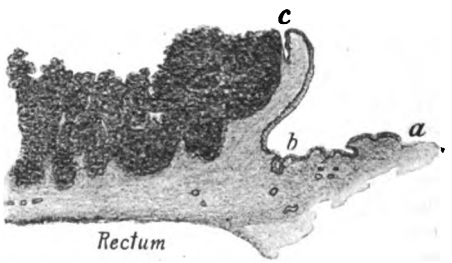

Sagittalschnitt durch die hintere Lippe (natürl. Grösse).
a—b Scheide. b—c normales Plattenepithel der hinteren Lippe.

Mikroskopischer Befund. Fig. 27. ist ein Sagittaldurchschnitt durch den primären Tumor. a—b = Scheide, b—c = normales Epithel der Portio, dieses endet bei c scharf und an seine Stelle tritt ein normales Cervixepithel; dieses endet jedoch bald und nun tritt das Carcinom an die Oberfläche, welches aus einem Convolut zahlloser Drüsenschläuche besteht; diese Schläuche haben einschichtiges Cylinderepithel: an manchen Stellen, besonders am Rande der Neubildung, finden wir aber auch bereits solide Zapfen und Uebergänge von Schläuchen zu soliden Gebilden. Es ist also das seltene Bild eines ausgesprochenen Adenocarcinom der Cervix, das wir vor uns haben.

Digitized by Google

Das Adenocarcinom reicht etwa ½ cm weit ins linke parametrane Gewebe, lässt aber das rechte vollständig frei.

In b fanden sich zahlreiche Adenocarcinomeinschlüsse.

Fall 74 (84). Lab.-Prot.-No. 1277. Rehb.

Operation am 4. I. 01. Fixirung in Formalin.

Makroskopische Beschreibung. Portio und Cervix existiren nicht mehr, an ihrer Stelle ist eine dünnwandige, umfangreiche Carcinomhöhle, welche über das Os internum reicht und nach rückwärts gegen den Douglas aufgebrochen ist.

Beide Parametrien scheinen ergriffen zu sein.

Aus dem rechten Theilungswinkel exstirpirte Lymphknoten sind bis dattelgross und weich; am Durchschnitt lassen sich einzelne kleinste Pfröpfe herausdrücken.

Mikroskopischer Befund. Das Wenige, was in Folge der Excochleation und Verschorfung mit dem Paquelin vom primären Tumor noch übrig ist, zeigt uns — ich sehe von der nekrotischen Oberfläche ab — ein derbes Bindegewebe von zahlreichen, schlanken, feinen Strängen durchsetzt. Aber nicht nur solide Gebilde sieht man, sondern auch Schläuche sich verzweigend anastomosirend, ausgekleidet mit einem einfachen, niedrigen Epithel. Uebergänge von Schläuchen zu soliden Gebilden sind zu finden. Dass diese Gebilde dem Endothel von Lymphspalten ihren Ursprung verdanken, konnte nirgends nachgewiesen werden. Wir müssen also auch hier ein Adenocarcinom annehmen.

Das ganze rechte Parametrium ist bis unweit der Exstirpationslinie von Carcinom durchsetzt, welches häufig ganz deutlich Lymphräume beim Weiterwuchern benützt. Links finden wir im äussern Drittel des exstirpirten Gewebes einen halbbohnengrossen Lymphknoten, der reichlich solide Carcinomzapfen birgt.

In den oben erwähnten regionären Lymphknoten Adenocarcinom mit Nekrosen.

Fall 75 (85). Lab.-Prot.-No. 1280. Kil.

Operation am 8. I. 02.

Makroskopische Beschreibung. Carcinom ersetzt das ganze Collum und reicht bis über das Os internum; es substituirt die ganze Wand, eine starre Röhre bildend. An der rückwärtigen Fläche des Collum findet sich eine narbige Einziehung (verheilte Perforation); correspondirend mit dieser sass in der Wand des Mastdarms ein haselnussgrosser Krebsknoten (laut histolog. Untersuchung), der ebenfalls exstirpirt wurde.

Beiderseitige Pyosalpingen und kleincystische Ovarien.

Beide Parametrien scheinen ergriffen zu sein. Die regionären Lymphknoten schon makroskopisch carcinomatös.

Mikroskopischer Befund. Jeder zehnte Schnitt des parametranen Gewebes wird durchsucht. Beiderseits reicht das Carcinom in continuo bis weit über die Hälfte.

Ein regionärer Lymphknoten, der im rechten Theilungsdreieck sass, ist durch und durch carcinomatös.

Fall 76 (86). Lab.-Prot.-No. 1290. Spang. Operation am 13.1.01.

Makroskopische Beschreibung. In der hinteren Lippe ein über wallnussgrosser, exulcerirter Carcinomknoten, der sich am Durch-

Digitized by Google

schnitt scharf abgrenzt. Die vordere Lippe ist intact. Das den Uterus flankirende Gewebe ist weich; ebenso die regionären Lymphknoten.

Mikroskopischer Befund. Fig. 28 stellt einen mikroskopischen Sagittalschnitt durch das Collum dar (links von der Mittellinie).

Beide Parametrien (jeder 4. Schnitt gefärbt und untersucht) frei von Krebs; ebenso die Lymphknoten.

Figur 28.

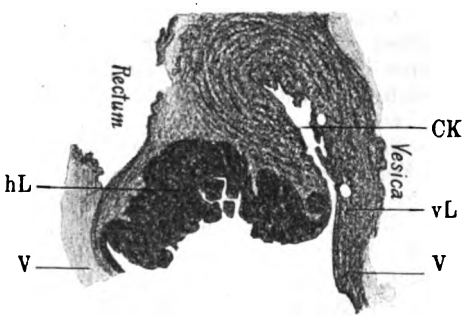

Sagittalschnitt durch das Collum rechts von der Mitte (natürl. Grösse).
V = Scheide. hL = hintere Lippe (Carcinom).
vL = vordere Lippe (ganz platt). CK = Cervicalcanal.

Fall 77 (87). Lab.-Prot.-No. 1293. Seng. Operation am 15. 1. 02.

Makroskopische Beschreibung. Die hintere Lippe ist von einem wallnussgrossen, an der Oberfläche sammtartigen Knoten eingenommen. Nach links hin, gegen das mässig derbe Parametrium haben wir einen Krater von 2 cm Tiefe. Auf dieser Seite greift das Carcinom auf den Scheidenkragen über, der in einer Breite von 4 cm am Uterus hängt. Die vordere Lippe hat um das Os externum ein sammtartiges Aussehen durch feine, rothe Wärzchen. Die Plicae palmatae der Cervix sind deutlich differencirt.

Die Lage der Tuben ist durch Stränge und Adhäsionen vielfach verändert, die Ovarien hochgradig atrophisch.

Ein von der Iliaca ext. sin. exstirpirter Lymphknoten ist schon makroskopisch krebsig.

Mikroskopischer Befund. Der primäre Tumor bietet ein ähnliches Bild wie in Fall 76 und anderen Fällen. Beide Parametrien geschnitten, jeder dritte Schnitt gefärbt und untersucht. Rechterseits kein Carcinom, linkerseits reicht es in continuo vom primären Tumor bis fast zur Exstirpationsgrenze. Die mikroskopische Untersuchung des oben erwähnten Lymphknotens bestätigt die Diagnose Carcinom.

Fall 78 (88). Lab.-Prot.-No. 1307. Leicht. Operation am 25. 1. 02.

Makroskopische Beschreibung. Das Collum in seiner ganzen Dicke bis zum Os internum durch Carcinom ersetzt, welches an der Oberfläche zerfallen ist; auf die Scheide greift es in der ganzen Circumferenz über. Mucosa corporis stark hypertrophisch. Beide Adnexe geringgradig entzündlich verändert; links eine eigrosse Parovarialcyste. Durch das linke, derbe Parametrium zieht ein 3 cm langes resecirtes Stück des Ureters. Die regionären Lymphknoten sind weich.

Digitized by Google

Mikroskopischer Befund. Das ganze Collum ist von schmalen Carcinomzapfen durchzogen. Während sich aber das Carcinom nach rechtshin auf die Cervix beschränkt, tritt es nach links ins parametrane Gewebe über und durchsetzt es bis ins äussere Drittel.

An den Ureter, welcher durch den sagittalen Schnitt schief getroffen wurde, reicht die Neubildung dicht heran, die Wand selbst aber erweist sich bei der mikroskopischen Untersuchung wie im Falle 23 als frei von Carcinom (vide Wertheim, dieses Archiv, Bd. 61, S. 651).

Das Carcinom bildet in den Lymphspalten des parametranen Gewebes zarte Netzwerke, umgiebt halbmondförmig die Blutgefässe, dringt stellenweise in die Media derselben ein, breitet sich in der oft bis zur Obliteration des Gefässes gewucherten Wand aus, umscheidet Nerven, deren Lauf man leicht verfolgen kann, durchsetzt in Gestalt dünner Stränge Ganglien, die Ganglienzellen auseinanderdrängend und sie kragenförmig umschliessend — Bilder, von denen wir einzelne bereits in Fall 48 beschrieben und abgebildet haben. Ein von Krebs durchwachsenes Ganglion stellt das Bild auf Tafel VIII Figur 10 dar. Dass das Carcinom ins Lumen eines Blutgefässes einbrach, konnten wir nirgends constatiren.

Fall 79 (89). Lab.-Prot.-No. 1308. Wess. Operation am 27. 1. 02.

Makroskopische Beschreibung. Die ganze Portio ist in einen an der Oberfläche stark zerfallenen Carcinomknoten umgewandelt. Das Carcinom greift nur einen Centimeter in die Tiefe und lässt die Cervix frei, deren Plicae gut ausgeprägt sind. Rückwärts greift es auf die Scheide über. Die Adnexe enzündlich verändert. Beide Parametrien weich. Vergrösserte Lymphknoten wurden keine gefunden.

Mikroskopischer Befund. Stark zerfallenes Carcinom; die Zellen desselben sind ganz atypisch; ein Ausgangspunkt ist nicht nachzuweisen. Die mikroskopische Grenze deckt sich mit der makroskopischen. Beide Parametrien frei von Metastasen.

Fall 80 (90). Lab.-Prot.-No. 1316. Hil. Operation am 4. 2. 02.

Makroskopische Beschreibung. Die ganze Portio ist durch einen kleinapfelgrossen Carcinomknoten ersetzt; der übrige Theil des Collums ist frei. Beide Parametrien weich. Zwei dattelgrosse regionäre Lymphknoten (von der rechten Plica ext.) sind etwas derber, bieten aber am Durchschnitt nichts Abnormes.

Mikroskopischer Befund. Beide Parametrien sind frei von Carcinom. In obigen Lymphknoten Adenocarcinom-Metastasen.

Was ergiebt sich nun aus der Untersuchung obiger Fälle betreffs der Häufigkeit des Carcinoms im parametranen Gewebe und der Art und Weise der Verbreitung daselbst?

Zur Untersuchung kamen im Ganzen 80 Uteri, das heisst es wurden 160 Parametrien mit dem Mikroskop genauestens (über 21000 Schnitte) durchsucht.

Carcinom wurde gefunden:

beiderseits in 19 Fällen (5, 9, 15, 22, 27, 34, 36, 42, 43, 48, 50, 52, 55, 57, 58, 63, 67, 74, 75),

Digitized by Google

einseitig in 25 Fällen

und zwar rechts in 6 Fällen (14, 21, 25, 29, 56, 61),

links in 19 Fällen (3, 10, 11, 13, 16, 18, 26, 30, 32, 37, 45, 46, 60, 65, 70, 72, 73, 77, 78).

In 44 unter 80 Fällen waren also beide oder ein Parametrium krebsig; das ergiebt 55 pCt.

Vergleichen wir hiermit die Befunde von Kermauner und Laméris (l. c.), welche die von Rosthorn in ähnlicher Weise wie bei uns exstirpirten Uteri gleichfalls in Bezug auf das parametrane Gewebe untersuchten. Vorausgesetzt, dass in jedem Falle das Mikroskop sein Urtheil gesprochen hat[1]), so finden wir bei ihnen in 33 Fällen 24 mal (16 mal beiderseits, 8 mal einseitig) die Parametrien von der Neubildung ergriffen; sie haben also den hohen Procentsatz 72,7.

Ich sage, vorausgesetzt, dass das Mikroskop in jedem Falle sein Urtheil gesprochen hat, weil man ohne Mikroskop meist nicht mit Sicherheit Krebs constatiren oder ausschliessen kann. Wie sehr man sich da irren könnte, wollte man etwa aus einer sogar bedeutenden Starrheit auf Krebs schliessen, sehen wir ja deutlich aus der Beschreibung unserer Fälle. Das ist ein Punkt, den kein Autor zu betonen unterlässt: dass ein für den tastenden Finger an der Lebenden oder am Präparat derberes Parametrium nicht krebsig sein muss, dass hinwiederum ein weiches hochgradig krebsig sein kann.

---

1) Anm. Leider sind in ihrer Beschreibung einige Ungenauigkeiten. Zum Beispiel: Bei der Beschreibung der Fälle 1 und 33 wird überhaupt nichts von einer mikroskopischen Untersuchung des parametranen Gewebes erwähnt, im Falle 1 ist dies um so bedauerlicher, als „entlang den uterinen Gefässen ein strangförmiger Fortsatz bis an die Beckenwand" reichte. Fall 13 wird auf Seite 122 unter jenen Fällen angeführt, deren Parametrien beiderseits carcinomatös sind, während es auf Seite 103 heisst: Fall 13 . . . „rechts war das Parametrium vollkommen frei von Carcinom". Ebenso weiss ich nicht, wohin ich Fall 2 thun soll; Seite 122 steht er einmal unter jenen Fällen, die ein Parametrium erkrankt hatten, ein zweitesmal unter jenen, die bloss Drüsenaffectionen ohne Betheiligung des Parametriums zeigten; auf Seite 95 und 96 wurden beide Parametrien als frei von Krebs beschrieben. Fall 7, Seite 122: die Parametrien sind beiderseits erkrankt, Seite 99: das rechte Parametrium war frei. Fall 17, Seite 122: „Bloss Drüsenaffection ohne Betheiligung des Parametriums". Seite 106: „Nur ganz vereinzelt ragten noch ein paar carcinomatöse Stränge in diese makroskopisch freien Bindegewebsabschnitte (nämlich des rechten Parametriums) hinein." „In den regionären Drüsen fand sich nirgends Krebs."

Digitized by Google

Wertheim fasste dies in den Satz zusammen: „Das Infiltrirtsein der Parametrien ist durchaus nicht gleichbedeutend mit Carcinomatössein, und das Sichweichanfühlen derselben schliesst Krebsigsein nicht aus“ — ein Satz, den unsere Arbeit vollinhaltlich bestätigt.

Klinisch waren die Parametrien als infiltrirt zu bezeichnen und doch waren sie frei von Krebs in den Fällen: 1, 2, 3 (rechts), 10 (rechts), 16 (rechts), 25 (links), 28, 33, 35, 63, 70 (rechts). Umgekehrt waren die Parametrien weich und doch wies das Mikroskop Carcinom nach in den Fällen: 3 (links), 10 (links), 16 (links), 18, 25 (rechts), 30, 32, 34, 36, 42, 45, 48, 50, 55, 57, 61, 70 (links), 72.

Besonders instructiv sind die Fälle 3, 10, 16, 25, 70, in denen gerade das weiche Parametrium sich als carcinomatös, das der anderen Seite, welches infiltrirt erschien, sich als frei von Krebs erwies.

Als Ursache obigen Phänomens könnte, wie Wertheim meint, vielleicht eine Circulationsstörung, eine Art Oedem in Betracht kommen. Mag das für einzelne Fälle an der Lebenden richtig sein, für das derbere Anfühlen am Präparat kann es nicht in Betracht kommen, für das Tasten von Strängen reicht die Erklärung nicht aus.

Wenn man viele Parametrien histologisch genau untersucht hat, so drängt sich die Vermuthung auf, ob nicht vielleicht jene oft beschriebenen Gefässveränderungen (von leichter Wulstung der Intima bis zum gänzlichen Verschluss der Gefässe) und jene Thrombosirungen die Ursache seien. Man kann sich leicht vorstellen, dass, wenn ein Paquet solcher verdickter Gefässe das Gewebe durchzieht, diesem eine gewisse Starrheit verliehen wird. Als Beispiel möchte ich hier erwähnen: Fall 73: Das linke Parametrium fühlt sich starr an bis zur Schnittfläche — „es scheint nicht im Gesunden exstirpirt zu sein“. Histologischer Befund: Kein Ca, Wucherung der Wand der Gefässe bis zur Verengerung des Lumens. Fall 80: Das Parametrium der rechten Seite ist resistenter. Mikroskopischer Befund: Kein Ca; in einer grossen Vene steckt ein mächtiger organisirter Thrombus.

Freilich ist es schwer zu sagen, ob diese Veränderungen an den Gefässen dem Carcinom zuzuschreiben sind oder etwa einer vorausgegangenen Entzündung. Auch das Alter und die Zahl der voran-

Digitized by Google

gegangenen Schwangerschaften der Patientin müsste in Betracht gezogen werden.

Den Zusammenhang zwischen Collumkrebs und Verdickung der Gefässe könnte man sich etwa so vorstellen: durch das Carcinom wird ein Hinderniss für die Blutströmung gesetzt; die Folge davon ist eine Blutstauung, welche eine Verlangsamung des Blutstromes bedingt; dieser folgt eine Elasticitätsabnahme der Gefässwand, weiters eine Erweiterung der Gefässlichtung; schliesslich tritt eine Wucherung der Intima als compensatorischer Vorgang ein.

Eine vorausgegangene Entzündung können wir allerdings nicht ausschliessen — haben wir doch in den meisten Fällen entweder noch eine frische Entzündung an den Adnexen oder doch wenigstens Residuen derselben.

Was das Alter anlangt, so sind die operirten Frauen durchschnittlich etwas über 40 Jahre alt — ein doch zu niedriges Alter, um so hochgradige Veränderungen durch dasselbe bedingt anzunehmen; übrigens sind für Altersveränderungen die Verdickungen auch viel zu circumscript.

Eine grössere Zahl vorausgegangener Schwangerschaften — bei unseren operirten Frauen ist die Durchschnittszahl derselben V. — könnte solche Gefässveränderungen gleichfalls bedingen. Doch konnten wir sie auch bei einigen 0 para constatiren (z. B. Fall 15, 17 etc.).

In Parametrien, in welche das Carcinom bereits eingebrochen ist, könnten solche Wulstungen vielleicht als ein Schutz gegen das Eindringen des Carcinoms in den Blutkreislauf aufgefasst werden. Ich erinnere nur an die Beschreibung des Falles 52; gerade dort, wo das Carcinom in der Wand vordringt und ins Lumen einzubrechen sucht, finden wir Verdickungen, Wulstungen, einmal einen organisirten Thrombus — es ist, als würde der vordringenden Neubildung ein neu zu überwindender Damm entgegengestellt.

Wenn Werthheim und andere Autoren hervorheben, dass bei sehr vorgeschrittenem primärem Carcinom nicht absolut die regionären Lymphknoten ergriffen sein müssen, und dass sie umgekehrt bei eben beginnendem ergriffen sein können — so ist dieser Satz in gewissem Sinne auch auf das parametrane Gewebe anwendbar.

Unter die beginnenden Fälle rechne ich jene, die klinisch wie eine Erosion aussehen, bis zu jenen, bei denen eine Lippe der

Digitized by Google

Portio vag. in einen bis nussgrossen ganz circumscripten Knoten umgewandelt ist.

In diesem Stadium des primären Herdes fanden wir Carcinom im Parametrium in den Fällen: 25, 32, 36, 37, 55.

Auch die Fälle 11, 50, 56, 61, 70, 77 sind noch ziemlich eng begrenzte Carcinome.

Andererseits fanden sich in hochgradig vorgeschrittenen Fällen die Parametrien frei: 1, 2, 6, 19, 23, 33, 35, 49, 51, 53, 62, 66, 79, 80.

Ueber das Verhältniss der Parametrien zu den „regionären" Lymphknoten giebt uns die folgende Tabelle Aufklärung.

A. Beide Parametrien, beiderseitige reg. L. K. frei . .	32	Fälle
B. Ein Param. krebsig, beiderseits reg. L. K. frei . .	15	„
C. Beide Param. krebsig, beiderseits reg. L. K. frei .	7	„
D. Ein Param. krebsig, L. K. derselben Seite krebsig .	7	„
E. Ein Param. krebsig, L. K. der anderen Seite krebsig	3	„
F. Beide Param. krebsig, L. K. der einen Seite krebsig	7	„
G. Ein Param. krebsig, L. K. beiderseits krebsig . .	1	„
H. Beide Param. krebsig, L. K. beiderseits krebsig . .	4	„
I. Beide Param. frei, L. K. der einen Seite krebsig .	4	„
K. Beide Param. frei, L. K. beiderseits krebsig . . .	0	„
	80	Fälle

Am häufigsten — ich sehe von den vollkommen freien Fällen ab — sind nur die Parametrien allein erkrankt, die reg. Lymphknoten frei (B, C, 22 Fälle). Weiter folgen der Zahl nach jene Fälle, in denen sowohl Parametrien, als regionäre Lymphknoten krebsig sind (D, F, H, 18 Fälle). Verhältnissmässig gross ist aber auch die Zahl jener Fälle, in denen die Parametrien frei und die dazugehörigen regionären Lymphknoten als erkrankt befunden wurden (E, G, I, 8 Fälle); hier konnte das Carcinom das Parametrium durchwandern, ohne aufgehalten zu werden — vielleicht ist ein Mangel an eingeschalteten Lymphknötchen im Parametrium die Ursache dieses Phaenomens.

Im parametranen Gewebe finden sich nämlich in jedem Falle — bei der Beschreibung wurde dies nicht immer eigens hervorgehoben — Lymphknötchen; ihre Zahl schwankt sehr bedeutend, bald finden sie sich vereinzelt, bald in grosser Menge vor. Das Collum ist also von einer mehr minder grossen Anzahl kleiner, in

Digitized by Google

die Lymphbahnen eingeschalteter Lymphknötchen umgeben; diese müssen wir bereits als die erste Lymphgewebsstation, als die ersten regionären Lymphknoten ansehen, welche ja auch, wie wir weiter unten auseinandersetzen werden, in einer gewissen Zahl von Fällen Carcinomherde enthalten.

Was deren Verhältniss zu den Lymphbahnen betrifft, so müssen wir 2 Typen unterscheiden:

1. Die gewöhnlichen Lymphknoten mit der Kapsel, dem Hilus, den Vasa afferentia und efferentia — das bekannte Bild.

2. Die in den Fällen 29, 34, 36, 37, 54 geschilderten intravasculären Lymphknoten, welche wir wieder in zwei Unterarten theilen können: in solche, die im Lymphgefäss wie eine Kugel im Rohre stecken und nur durch einen Stiel, welcher die Blutzufuhr vermittelt, mit der Wand in Verbindung stehen, und in solche, welche die Wand eines Lymphgefässes gewissermaassen durchbrochen haben und halbkugelig ins Lumen desselben hineinragen.

Vielleicht ist die zweite nur ein Vorstadium der ersten (siehe dazu die schematischen Zeichnungen Fig. 15 und Fig. 19). Solche intravasculäre Lymphknoten konnten wir in 47 unter den 160 Parametrien finden.

Fragen wir uns nun, wie die krebsige Neubildung ins parametrane Gewebe vordringt.

I. Der Krebs dringt in continuo vom Collum ins Parametrium vor.

Bei genauerer Betrachtung dieser Art des Vordringens lassen sich unschwer zwei Gruppen unterscheiden; eine solche, in welcher das Carcinom in compacter Masse sich ausdehnt; periphere Zapfen schieben sich allseitig vor, das umgebende Gewebe verdrängend; das Carcinom des Collums ist von dem des Parametriums nicht abzugrenzen, beide bilden einen gemeinsamen Tumor.

Es ist erklärlich, dass durch dieses Wachsthum sehr voluminöse Tumoren gebildet werden können. Die Fälle: 5, 9, 13, 14, 15, 22, 26, 30, 42, 43, 46, 57, 58, 60, 63, 67, 75 gehören hierher.

Die zweite Gruppe zeichnet sich dadurch aus, dass der Tumor zwar im Grossen und Ganzen im Collum abgrenzbar ist, dass also doch von ihm weg Krebsstränge ins Parametrium dringen, die häufig nur an einer Stelle das den Tumor umgebende noch gesunde Gewebe des Mutterhalses durchbrechen und meist die

Digitized by Google

Lymphbahnen hauptsächlich die um die Gefässe, seltener die in Nervenscheiden benützen.

Diese Gruppe wird gebildet von den Fällen: 11, 18, 21, 29, 48, 61, 65, 73, 78.

II. Das Carcinom ist auf das Collum beschränkt, ein peripherer Mantel von nirgends durchbrochenem, intactem Collumgewebe umgiebt dasselbe; im Parametrium oft weit draussen finden sich Krebsmetastasen und zwar entweder in Lymphknoten (die Fälle 3, 25, 32, 34, 37, 55, 56 sind hierher zu rechnen) oder in Lymphgefässen (Fall 10 und 34).

III. Die beiden Arten I und II sind combinirt; der primäre Tumor wächst in continuo über das Collum hinaus ins Parametrium, und gleichzeitig finden sich noch weiter draussen Krebsmetastasen, oder der Krebs wächst auf einer Seite in continuo ins Parametrium hinein und setzt auf der andern Seite eine Metastase. (Fälle: 16, 27, 36, 45, 50, 52, 70, 72, 74.)

Diese Metastasen waren immer in Lymphknoten zu constastiren; im Falle 72 liess sich nicht entscheiden, ob die dort gefundene Metastase in einem Lymphrohre sass (siehe dort).

Krebsmetastasen fanden sich also — wie wir aus den in Gruppe II und III angeführten Fällen ersehen — 17 Mal im parametranen Gewebe. (Von Fall 72 wollen wir aus oben angeführtem Grunde bei der weiteren Besprechung absehen.)

In diesen 17 Fällen war in 15, also in der überwiegenden Mehrheit, das Carcinom in Lymphknoten gefunden worden. Man kann wohl nicht umhin anzunehmen, dass die oben erwähnten parametranen Lymphknoten für die metastasirenden Krebspartikelchen häufig die erste Station sind, welche dieselben aufhalten.

Trotz der relativen Häufigkeit der intravasculären Lymphknoten (siehe oben), handelte es sich nur einmal um solche, nämlich im Falle 34; der Vorgang war der, dass das Carcinom den Lymphknoten umwuchs, ohne in denselben einzudringen. Dass dieselben nicht öfter ein Hinderniss für die in den Lymphstrom gelangten Krebszellen abgeben, erklärt sich vielleicht daraus, dass dieselben meist das Lumen ihres Rohres nicht vollständig ausfüllen.

In den anderen 14 Fällen, in denen sich Krebs in Lymphknoten des Parametriums fand, war das Bild das typische: das Carcinom dringt von der Peripherie gegen das Innere vor. (Vide Wertheim: „Zur Kenntniss der reg. Lymphdrüsen beim Uteruscarcinom“. Centralblatt für Gyn. 1903. Heft 4.)

Digitized by Google

Während wir Carcinommetastasen so häufig in parametranen Lymphknoten constatiren konnten, gelang es uns nur in 2 Fällen (Fall 10 und 34) Krebsmetastasen in Lymphgefässen des Parametriums steckend zu finden.

Dieser auffallend seltene Befund steht in Uebereinstimmung mit der von Oehlecker („Drüsenuntersuchung bei 7 Fällen von Uteruscarcinom" — Zeitschrift für Geb. und Gyn. Band XLVIII. Seite 288) ausgesprochenen Ansicht, dass Carcinomtheilchen, welche in den Lymphstrom gelangten, an dem platten Endothelrohr sich nicht ansiedeln können und bis zum nächsten regionären Lymphknoten geschleppt werden, und dass sich das Carcinom erst dann in den Lymphgefässen findet, wenn die Lymphcirculation durch Krebsentwicklung in den regionären Lymphknoten gestört ist. In der That waren in den Fällen 10 und 34 die regionären Lymphknoten durch und durch carcinomatös.

Wenn aber Oehlecker meint, dass die Parametrien selten Gelegenheit bieten, dass sich in ihnen Krebsherde entwickeln können (natürlich ist vom continuirlichen Uebergreifen des Krebses vom Collum auf das Parametrium abgesehen!), so verweisen wir auf die von uns so häufig im Parametrium gefundenen krebsigen Lymphknoten.

Es erscheint angezeigt, an dieser Stelle zu erwähnen, dass unter den vielen hundert untersuchten regionären Lymphknoten — dieselben wurden nie nackt, sondern stets mit reichlichem Fett- und Bindegewebe, in dem die vasa afferentia verlaufen, exstirpirt — nie Carcinom um die Knoten, sondern stets nur in denselben gefunden wurde, und dass auch nie in dem öfters untersuchten Bindegewebe (z. B. Fall 31), welches Parametrium und regionäre Lymphknoten verbindet und die zu letzteren führenden Lymphrohre einschliesst, Krebs zu finden war. Es sei das besonders hervorgehoben, weil von verschiedenen Seiten ein so besonderes Gewicht auf die Exstirpation der Lymphbahnen, welche in dem zwischen Parametrium und regionären Lymphknoten gelegenen Gewebe verlaufen und bei Wertheim's Operation gewöhnlich zurückgelassen werden, gelegt wurde.

Ohne auf die einschlägigen klinischen Streitfragen eingehen zu wollen — denn die vorliegenden Untersuchungen sind ausschliesslich vom histologisch-anatomischen Standpunkte aus angestellt — scheint doch zum Schlusse die Bemerkung am Platze zu sein, dass die Ergebnisse dieser Untersuchung eine Unterstützung für die von

Digitized by Google

Wertheim wiederholt aufgestellte Behauptung bilden, dass die bei uns geübte Operationsmethode nicht nur wegen der Entfernung der reg. Lymphknoten, sondern auch wegen der durch dieselbe erzielten reichlichen Mitentfernung des parametranen Gewebes für die Erzielung besserer Dauererfolge von Werth sein wird.

Literatur.

1. Wertheim, Zur Frage der Radicaloperation beim Uteruskrebs. Dieses Archiv. Bd. 61. — Wertheim, Ein neuer Beitrag zur Frage der Radicaloperation beim Uteruskrebs. Ebendas. Bd. 65.
2. Kermauner und Laméris, Zur Frage der erweiterten Radicaloperation des Gebärmutterkrebses. Hegar's Beiträge. Bd. 5.
3. Ruge und Veit, Zeitschrift für Geb. u. Gyn. Bd. 2, 6 u. 7.
4. Williams, In der Uebersetzung von Abel u. Landau. Berlin 1897.
5. Landau und Abel, Dieses Archiv. Bd. 38. 1890.
6. Seelig, Pathol.-anat. Untersuchungen über die Ausbreitungswege etc. Strassburg 1894.
7. Emanuel, Zeitschrift für Geb. u. Gyn. XLVI. Bd.
8. v. Franqué, Zeitschr. für. Geb. u. Gyn. XLIV. Bd. S. 179.

Literatur,

welche benutzt wurde, ohne dass sie im Text namentlich angeführt ist.

Lehr- und Handbücher von: Billroth, Cohnheim, Gegenbauer, Gebhardt, Henle, Henke, Hyrtl, Klob, Klebs, Küstner, Orth, Rindfleisch, Ribbert, Schröder, Toldt, Veit, Winckel, Ziegler, Zweifel.

Abel, Berliner klin. Wochenschr. 1889.

Amann, Ueber die Entstehung des Carcinoms der Cervicalportion. Referat im Centralbl. XVIII. S. 1031.

Andrée, Beitrag zur Lehre von der Entwicklung der Geschwulstmetastasen auf embryonalem Wege. Virchow's Archiv. Bd. 61.

Arnold, Die Vorgänge bei der Regeneration epithelialer Gebilde. Virchow's Archiv. 46.

Bardenheuer, Drüsenwucherung der Rectalschleimhaut neben Carcinom. Archiv für klin. Chirurgie. Bd. 41.

Bertsch, Ueber Krebsimplantation. Beiträge zur klin. Chirurgie. Bd. XI.

Billroth, Beiträge zur path. Histologie. Berlin 1858. — Neue Beobachtungen über die feinere Structur pathologisch veränderter Lymphdrüsen. Virch. Archiv. Bd. 21. — Aphorismen über Adenom und Epithelialkrebs. Archiv für klin. Chirurgie. 1866.

Bröse, Malignes Adenom des Cervix. Zeitschr. f. Geb. u. Gyn. XXXI.

Bruhns, Ueber die Lymphgefässe etc. Archiv f. Anat. u. Phys. 1898.

Cohnheim, Zur Theorie der Geschwulstmetastasen. Virchow's Archiv. 70 (1877).

Digitized by Google

Cullen, Cancer of the Uterus. New York. 1900.
Emanuel, Hornkrebs des Corpus uteri. Zeitschrift für Geb. XXXII.
Epstein, Structur normaler und ektatischer Venen. Archiv für path. Anat. Bd. CVIII.
Friedländer, Untersuchungen über den Uterus. 1870.
Freund, Verbreitungswege des Carcinoms im Becken. Virchow's Arch. 1875.
Frommel, Veit's Handbuch.
Funke, Zeitschr. f. Geb. u. Gyn. 36 u. 39.
Goldmann, Anatomische Untersuchungen über die Verbreitungswege bösartiger Geschwülste. Beiträge für klin. Chirurgie. 18. Bd.
Gussenbauer, Beitrag zur Lehre von der Verbreitung des Epithelialkrebses auf Lymphdrüsen. Archiv f. klin. Chirurgie. 1871. Bd. 14. — Ueber die Entwickelung der secundären Lymphdrüsengeschwülste. Zeitschrift für Heilkunde. II. Bd. 1881.
Hansemann, Die mikroskopische Diagnose der bösartigen Geschwülste. Berlin 1897. — Ueber die Sellung des Adenoma mal. in der Onkologie. Virch. Arch. 161. — Das Krebsstroma und die Grawitz'sche Theorie der Schlummerzellen. Virch. Arch. 133. 1893.
Hauser, Das Cylinderepithelcarcinom des Magens und Dickdarmes. Jena 1890. — Zur Histologie des Krebses. Virch. Arch. Bd. 138.
Heyer, Der Krebs des Uterushalses und seine Anfangsstadien. Virch. Arch. 55 (1872).
Hueppe, Ueber das papilläre Carcinom der Cervix. Monatsschr. f. Geb. u. Gyn. XV. 1902.
Hermann, Ein Beitrag zur Stellungsfrage des Aden. mal. in der Onkologie. Monatsschr. f. Geb. u. Gyn. XV. 1902.
Hofmeier, Zur Anatomie des Carc. c. ut. Zeitschr. f. Geb. u. Gyn. Bd. 32.
Jordan, Die chirurgische Behandlung des Uteruscarcinoms. Zeitschrift für Geb. XLV.
Kelly, Operative Gynäkologie. London 99.
Klebs, Die Regeneration des Plattenepithels. Archiv. f. exper. Pathologie. Bd. III.
Kleinhans, Ueber das metastatische und gleichzeitige Vorkommen von Krebs in der Gebärmutter und in anderen Unterleibsorganen. Prager Zeitschrift. XVII.
Koester, Entwicklung der Carcinome und Sarkome. Würzburg 1869.
Langhans, Beitrag zur normalen u. path. Anatomie der Arterien. Virchow's Archiv. Bd. 36. 1860.
Leopold, Die Lymphgefässe des Uterus. Arch. f. Gyn. Bd. VI.
Mackenrodt, Beitrag zur Verbesserung der Dauerresultate der Totalexstirpation bei Carc. ut. Zeitschrift für Gyn. Bd. XXIX. 1894.
Peiser, Untersuchungen über den Lymphapparat des Uterus. Zeitschr. für Geb. u. Gyn. Bd. 39.
Petrick, Ueber die Verbreitung des Carcinoms auf die Lymphdrüsen. Dtsch. Ztschr. f. Chirurgie. Bd. 32.
Pick, Zur Lehre vom Myoma sarcom. und über die Endotheliome der Gebärmutter. Archiv. Bd. 49.
Poirier, Nach Sobotta, Franqué, Peiser, Puppel.

Digitized by Google

Puppel, Ueber die Ausbreitung des Gebärmutterkrebses in präformirten Lymphbahnen. Monatsschr. f. Geb. Bd. XIII. 1901.
v. Recklinghausen, Die Lymphgefässe und ihre Beziehungen zum Bindegewebe. Berlin 1882.
Ries, Eine neue Operationsmethode des Uteruscarcinoms. Zeitschr. f. Geb. XXXVII. 1897.
v. Rosthorn, Ueber Schleimhautverhornung der Gebärmutter. Festschrift der deutschen Ges. f. Gyn. in Wien.
Rumpf, Sitzung der Berliner Gesellschaft f. Geb. u. Gynäkologie. Juni 1895. (Centralblatt f. Gyn. 1895. No. 31.)
Schröder, Ueber die theilweise und vollständige Ausschneidung des Carcinoms der Gebärmutter. Zeitschrift f. Geb. u. Gyn. VI. (1881.)
Schuchardt, Ueber die paravaginale Methode der Exstirpatio uteri und ihre Enderfolge beim Uteruskrebs. Archiv für klin. Chir. Bd. 64.
Thiersch, Der Epithelkrebs namentlich der Haut. Leipzig 1865.
Thoma, Ueber Gefäss- und Bindegewebsneubildung in der Arterienwand. Ziegler's Beiträge. Bd. X. — Virchow's Archiv. Bd. 93 u. 95.
Veit, Zeitschrift f. Geb. u. Gyn. Bd. 5, 8, 13.
Waldeyer, Die Entwicklung des Carcinoms. Virchow's Archiv. 41 (1867). 55 (1872).
Winter, Veit's Handbuch. III. Bd. 2. Hälfte.
Wülfing, Zur Pathologie der Geschwulstbildung im weiblichen Geschlechtsapparat. Zeitschrift f. Geb. u. Gyn. XLIV.

Erklärung der Figuren auf Tafel VII und VIII.

Tafel VII. Fig. 1. (Fall 25.) Ca = Carcinom. Am Rande der Carcinomzapfen grosse spindelförmige Zellen.
Tafel VII. Fig. 2. (Fall 25.) Lymphknoten (vide Fig. 9. d.) mit Carcinom. (Ca). K. C. = Keimcentrum.
Tafel VII. Fig. 3. (Fall 29.) N = Nerv (von Rundzellen durchsetzt.) Ca = Carcinom.
Tafel VII. Fig. 4. (Fall 34.) Carcinom (Ca) haftet an der Wand eines Lymphgefässes. R. J. = Rundzelleninfiltration.
Tafel VII. Fig. 5. (Fall 34.) Carcinom in einem Lymphgefäss.
Tafel VIII. Fig. 6. (Fall 34.) In dem Lymphgefäss (LG. LG. LG.) steckt ein Lymphknoten L. K. Dieser ist von Carcinom umgeben (Ca).
Tafel VIII. Fig. 7. (Fall 48.) Grosse Vene (V.W. = Venenwand, r. Bl. = rothe Blutkörperchen), bei W. ist das Lumen verschlossen durch eine Wulstung der Wandung; in diese hinein wachsen die Carcinomzapfen (Ca. schwarz gezeichnet).
Tafel VIII. Fig. 8. (Fall 48.) N = Nerv. Ca = Carcinom.
Tafel VIII. Fig. 9. (Fall 55.) Der in Fig. 22 bei a gezeichnete Lymphknoten vergrössert. Ca = Carcinom.
Tafel VIII. Figur 10. (Fall 78.) Ein Ganglion, um- und durchwachsen von Krebssträngen. G. Z. einige wohlerhaltene Ganglienzellen.

Digitized by Google

Ueber Hyperemesis gravidarum mit Aufstellung einer neuen Intoxicationstheorie vom Wesen der Krankheit[1]).

Von

Dr. **Carl Behm**, Berlin.

Am 4. Juni vorigen Jahres hatte ich Gelegenheit, im ärztlich-collegialen Verein der Friedrich-Wilhelmstadt über einen Fall von „Fieber im Kindbett" (1) zu berichten, der in der sechsten Krankheitswoche, nachdem die üblichen Behandlungmethoden vergeblich angewandt waren, und kaum noch Hoffnung auf Genesung bestand, durch systematische Eingiessungen physiologischer (0,6 pCt.) Kochsalzlösung per rectum, wie sie vor ca. 1 Jahre Wernitz, Odessa, (2) empfohlen hat, sehr schnell zur Heilung geführt wurde. Dieser Fall von „Fieber im Kindbett" betraf einen Fall von Pyämie im Anschluss an eine im 8. Schwangerschaftmonate entstandene Thrombophlebitis der Vena cruralis dextra und der betreffenden Beckenvenen. Bei der spontanen, sehr schnell verlaufenden Geburt hatte der Kopf beim Durchtritt durch das Becken die Thrombenmassen theilweise zerquetscht. 3 Stunden nach der Entbindung trat der 1. Schüttelfrost und Temperaturanstieg bis 40,2 auf, Puls 120. In der 4. und 5. Krankheitswoche befand die Patientin sich in einem äusserst desolaten Zustande, hatte immer noch Temperaturen von 40 ° und darüber, einen Puls von 120 und mehr, dabei erfolgten die Temperaturanstiege in der Regel von 38 ° des Morgens bis 39 ° und 40 ° im Laufe des Tages und besonders Abends unter Schüttelfrösten. Die Patientin klagte über Kopfschmerzen, Benommenheit und starken Durst, der Appetit, der in

1) Nach einem am 13. Februar 03 in der Gesellschaft für Geburtshülfe und Gynäkologie zu Berlin gehaltenen Vortrage.

Digitized by Google

den ersten Wochen noch verhältnissmässmässig gut gewesen war, lag jetzt völlig darnieder, die Kräfte schwanden zusehends und die Patientin wurde von Todesgedanken gequält.

Mit Beginn der Kochsalzlösungen änderte sich das Krankheitsbild mit einem Schlage: Das subjective Wohlbefinden hob sich sofort, die lästigen Kopfschmerzen und der quälende Durst liessen nach, und die beunruhigenden Schüttelfröste kehrten bei allmähligem Temperaturanstieg nicht wieder. Die Pulsfrequenz wurde von 120 auf 80—90 herabgesetzt und, wenn auch bei den bereits entstandenen pathologisch-anatomischen Veränderungen an Gelenken, Brustfell und Lungen es nicht sofort gelang, das Fieber völlig zu beseitigen, so gingen doch die Temperaturen gleich von den ersten Eingiessungen ab fast bis zur Norm herunter, und neben Herabsetzung der Pulsfrequenz wurde auch die Qualität desselben eine viel bessere, die Pulswelle wurde voller und weicher. Dabei trat reichliche Schweiss- und Urinsecretion auf. Wurden 4—5 l Kochsalzlösung pro Tag zur Aufnahme gebracht, liess die Patientin 3—4 l Urin. Es wurde gewissermaassen das Blut ausgewaschen, die schädlichen Stoffwechselproducte der Bacillen, die Toxine, aus dem Blute herausgeschwemmt. Nach 11tägiger Behandlung mit diesen rectalen Eingiessungen physiologischer Kochsalzlösung war trotz der Schwere des Falles die Patientin völlig fieberfrei und erholte sich dann zusehends, so dass sie bereits 10 Tage später ziemlich gekräftigt das Bett verlassen konnte.

Als bleibenden Gewinn dieser Behandlungsmethode glaubte ich constatiren zu können, dass neben der stark vermehrten Darmthätigkeit auch die übrigen Pforten des Körpers, welche Krankheitsgifte zur Ausscheidung bringen, also die Nieren und die Schweissdrüsen zu bedeutend gesteigerter Thätigkeit angeregt wurden. Das gab mir Veranlassung, die rectalen Kochsalzeingiessungen auch zu Versuchen bei anderen Infectionskrankheiten zu empfehlen, wie bei Scharlach, Masern, Diphtherie, Pocken, Typhus etc. und namentlich auch bei solchen Krankheiten, die sich nach unserer bisherigen Auffassung durch Ueberladung des Kreislaufes mit Stoffwechselproducten auszeichnen, wie Urämie und Eklampsie.

Zehn Tage nach dieser Mittheilung, nämlich am 14. Juni vorigen Jahres, wurde ich zu einem schweren Falle von Hyperemesis gravidarum gerufen. Die Patientin, eine 19jährige, kräftig gebaute Erstgebärende, war am 1. März zuletzt unwohl ge-

Digitized by Google

wesen. Nach 14 Tagen stellten sich Uebelkeiten in mässigem Grade und morgendliches Schleimerbrechen ein, ohne die Patientin allzusehr zu belästigen. Erst vom 8. Mai vorigen Jahres an, am Himmelfahrtstage, also am Anfang des 3. Schwangerschaftsmonates, wurde das Erbrechen bedeutend heftiger, sodass auch Speisen erbrochen wurden, und in den letzten 14 Tagen vor dem 14. Juni, an welchem Tage ich, wie erwähnt, die Patientin zuerst sah (also in der ersten Hälfte des 4. Schwangerschaftsmonates), sollte sie nach Angabe der Mutter und des Hausarztes absolut nichts, weder flüssige noch feste Kost, bei sich behalten haben. In den 5 Wochen, vom 8. Mai bis 14. Juni, hatte die Patientin 25 Pfund an Gewicht verloren, sie wog zwar immer noch 115 Pfund, aber der Puls war klein, frequent, wechselnd, 100—120 in der Minute, dabei bestand quälender Durst und Foetor ex ore. Das Erbrechen fand unabhängig von Speisenaufnahme statt, auch des Nachts, bis zu 20mal in 24 Stunden. Der Verfall der Kräfte war ein ganz bedeutender, wiewohl kein Fieber beobachtet und kein Eiweiss im Urin nachgewiesen wurde. Der Befund der Genitalien war vollkommen normal. Ebensowenig liess sich etwas von Hysterie nachweisen, nur war Patientin sehr deprimirt und glaubte sterben zu müssen.

Nachdem der behandelnde Arzt alle möglichen Mittel, auch Suggestion vergebens versucht hatte, wurde von einem anderen bekannten Frauenarzte, welcher einige Tage vor mir zu Rathe gezogen war, mit Rücksicht auf den Gewichtsverlust und schlechten Puls als einzige Rettung der künstliche Abort vorgeschlagen. — Ich wurde dann von dem Hausarzt der Eltern, bei denen die Patientin sich zur Zeit aufhielt, eigentlich nur noch gerufen, um diese Ansicht zu bestätigen und event. den Abort einzuleiten. Als ich die Patientin sah, lag es für mich bei dem schlechten Puls, dem starken Durst und der Prostration der Kräfte nahe, nach den günstigen Erfahrungen, die ich in Bezug auf diese Erscheinungen mit den Kochsalzeingiessungen bei dem Fall von „Fieber im Kindbett“ gemacht hatte, auch hier dieselben zu versuchen. Und siehe da, das Krankheitsbild änderte sich sofort. Das Erbrechen hörte gleich nach den ersten Eingiessungen fast völlig auf. Der Durst verschwand und der Puls ging unter 100 herunter. Die Patientin konnte schon am nächsten Tage flüssige Nahrung und nach einigen Tagen auch leicht verdauliche, feste Kost bei sich behalten, nur noch etwas Schleim wurde ab und zu

Digitized by Google

erbrochen. Nach 14 Tagen hatte auch dieses nachgelassen und Patientin konnte wieder alles geniessen. Charakteristisch war nun, dass mit Aussetzung der Kochsalzeingiessungen sofort wieder Uebelkeit und morgendliches Schleimerbrechen auftraten. Wurden die Eingiessungen wieder erneuert, hörte auch ebenso prompt das Erbrechen wieder auf, so dass ich die Ueberzeugung gewann, dass hier wirklich ein therapeutischer Effect durch die Eingiessungen als solche und nicht durch Suggestion erzielt wurde, zumal Patientin auch bei wiederholter sorgfältiger Untersuchung absolut keine Erscheinungen von Hysterie bot und, wie bereits erwähnt, alle anderen Mittel, die suggestiv angewandt waren, im Stich gelassen hatten. Ende des 5. Schwangerschaftsmonates konnten dann erst die regelmässigen Eingiessungen unterbleiben, ohne dass neue Uebelkeiten auftraten; nur wurden jetzt noch dann und wann wegen Verstopfung ausleerende Klystiere mit Kochsalzlösung gegeben.

So wurde mir aus Kiel berichtet. Patientin hatte nämlich bereits Mitte Juli, als sie die Hälfte der Schwangerschaft erreicht hatte, sich so weit erholt gehabt, dass sie wieder nach Kiel, ihrem eigentlichen Wohnsitze, übersiedeln konnte. Sie war bis dahin bei ihren Eltern zu Besuch gewesen, weil der Kieler Arzt zur Beseitigung der Hyperemesis Luftveränderung und einen Aufenthalt im Elternhause empfohlen hatte; doch auch dies war, wie Sie gesehen haben, vor den Kochsalzeingiessungen ohne Erfolg geblieben.

Am 30. November vorigen Jahres wurde mir von dem Ehemann die glückliche Geburt eines gesunden Knaben angezeigt, aber gleichzeitig auch mitgetheilt, dass seine Frau 10 Minuten nach der Entbindung einen eklamptischen Anfall bekommen hätte. Die Krämpfe hielten zwei Tage an, um dann nicht wiederzukehren. Patientin ist bald darauf völlig genesen.

Wie es nun mit der Duplicität der Fälle zu gehen pflegt, am 23. September 1902 sollte ich einen zweiten, wenn auch nicht ganz so schweren Fall von Hyperemesis in Behandlung bekommen. Frau Ida D., 23 Jahre alt, I para war seit Anfang Juli gravida, also Ende des 3. Schwangerschaftsmonates. Patientin war noch nicht in dem Maasse entkräftet, wie der eben geschilderte Fall, aber sie hatte doch auch in den letzten 3 Wochen 10 Pfund an Gewicht verloren und hatte ebenfalls einen Puls von über 100.

Digitized by Google

Ihre sie begleitende Schwester behauptete, dass die Patientin in den letzten 8 Tagen nichts an Speisen bei sich behalten hätte, nur die Getränke seien nicht ganz wieder herausgekommen. Ihre Kräfte reichten zwar noch aus, um zu mir in die Sprechstunde zu kommen, aber bei der Untersuchung wurde sie ohnmächtig. Der Genitalbefund war wieder absolut normal, ebenso erschienen alle übrigen Organe gesund. Das Erbrechen hatte bereits mit Uebelkeiten und Schleimerbrechen in der 2. Schwangerschaftswoche begonnen und sich dann im Laufe einiger Wochen, etwa bis Mitte des 2. Schwangerschaftsmonates zum Erbrechen von Speisen gesteigert. Als sie Ende des 3. Schwangerschaftsmonates in meine Behandlung kam, bestand Ekel vor jeder Nahrung, fester wie flüssiger. Schon der Gedanke daran rief neues Erbrechen hervor. Um hier in Bezug auf die rectalen Kochsalzeingiessungen eine Suggestivwirkung möglichst auszuschliessen, versuchte ich zunächst Suggestion mit einem andern Mittel. Ich verordnete Orexinum basicum 0,3 drei Mal täglich, welches mir bei früheren Fällen öfters gute Dienste geleistet hatte, mit dem Bemerken, dass dieses Mittel sicher helfen würde. Dabei empfahl ich absolute Bettruhe, Eismilch esslöffelweise und warme Umschläge auf den Leib. Aber das Erbrechen wurde nicht besser, sondern eher noch schlimmer, ungefähr 20 mal pro Tag, während vorher 10—12 mal in 24 Stunden erbrochen war, auch des Nachts. Nach 2 Tagen ging ich daher auch hier zu lauwarmen, rectalen Eingiessungen physiologischer Kochsalzlösung über. Jeden Morgen wurde zuerst ein ausleerendes Klystir gegeben und dann in zweistündlichen Pausen $^1/_2$—$^1/_3$ Liter lauer, d. h. 28—30° C. warmer Kochsalzlösung per rectum zur Aufnahme gebracht. Eine grössere Flüssigkeitsmenge konnte die Patientin leider nicht auf einmal bei sich behalten. Der Erfolg war wieder ein eclatanter, das Erbrechen hörte zwar hier nicht sofort gänzlich auf aber bereits am 1. Tage der Eingiessungen verschwand dasselbe so weit, dass nur noch dreimal statt zehn- bis zwölfmal täglich erbrochen wurde, und nach weiteren 2 Tagen fand nur noch morgendliches Schleimerbrechen statt. Am 30. September 02, also 8 Tage nach Beginn der Behandlung und 6 Tage nach Beginn der Kochsalzeingiessungen, hörte das Erbrechen ganz auf. Patientin konnte jetzt auch wieder leichtere, feste Kost: Huhn, Taube, Reis etc. geniessen und in ferneren 8 Tagen fühlte sie sich ganz wohl. Sie hatte sich bis dahin bei ihrer Schwester aufgehalten, welche als frühere Krankenpflegerin die Eingiessungen

Digitized by Google

sehr s... Als sie dann zu ihrem Manne zurückkehrte, un... ...ngen theils aus Bequemlichkeit unterblieben, theils auch, w... ...ie Patientin sie ohne Hülfe nicht ganz vorschriftsmässig — worauf ich zum Schluss zu sprechen kommen werde — machen konnte (der Mann war den ganzen Tag nicht zu Hause), fing das Erbrechen wieder an. Eine abermalige 14 tägige Cur bei der Schwester beseitigte dasselbe aufs Neue. Am 13. December 02 — Patientin war jetzt $5\frac{1}{2}$ Monat gravida — erfuhr ich zuletzt durch die Schwester, dass das Erbrechen seit 14 Tagen völlig versehwunden sei. Nur ein ausleerendes Klystier wurde bisweilen noch nöthig.

Ausserdem habe ich seit Juni vorigen Jahres noch 4 leichtere Fälle von Hyperemesis im 2. bis 4. Schwangerschaftsmonate mit rectalen Kochsalzeingiessungen behandeln lassen. Der Genitalbefund war wieder bei Allen normal, auch waren keine Erscheinungen von Hysterie vorhanden. Drei waren Erst- und eine Mehrgebährende, sodass es sich im Ganzen um fünf Erstgebärende und eine Mehrgebärende handelt. Bei diesen vier leichteren Fällen hörten die Uebelkeiten und das Erbrechen durch die Eingiessungen in kurzer Zeit völlig auf. Nur bei einer anämischen Erstgebärenden stellte sich noch ein Ulcus rotundum ventriculi heraus, welches längere Zeit Beschwerden machte und selbstverständlich einer besonderen Behandlung bedurfte (Ulcusdiät, Bismuth. subnitr., später Orexin. tannic.).

Wie kann man nun diese günstigen Wirkungen der Kochsalzeingiessungen bei Hyperemesis erklären?

Bekanntlich giebt es bisher keine für alle Fälle befriedigende Erklärung vom Wesen des Vomitus perniciosus gravidarum.

Hätte Kaltenbach (3) Recht, dass die Hyperemesis durch eine functionelle Neurose, bezw. durch Hysterie bedingt werde, könnte man glauben, dass der ganze Erfolg auf Suggestion beruhe; doch dem widerspricht erstens, dass in meinen beiden schweren Fällen andere mit Suggestion versuchte Behandlungsmethoden keinen Erfolg hatten, und zweitens, dass meine sämmtlichen 6 Patientinnen weder vor- noch nachher irgend welche Erscheinungen von Hysterie boten; ich habe sie sämmtlich auf die hysterischen Stigmata untersucht und nichts Derartiges gefunden.

Auch Ludwig Pick (4) konnte bei seinen 23 aus der Schauta'schen Klinik veröffentlichten Fällen keine Hysterie con-

Digitized by Google

statiren, giebt aber die Möglichkeit zu, dass Fälle vorkommen, in denen der Zusammenhang von Hyperemesis und Hysterie ein zweifelloser ist. — Dass Hysterische besonders schwer unter der Hyperemesis zu leiden haben, möchte auch ich nach meinen Erfahrungen ohne Weiteres zugeben. Ich möchte aber die Hysterie nicht als Ursache, sondern nur als verschlimmernde Complication der Hyperemesis ansehen, weil meine Kranken keine Erscheinungen von Hysterie boten. Auch Olshausen (5) sagt gelegentlich des Vortrages von W. A. Freund in dieser Gesellschaft über Hysterie: „Die Hyperemesis hat meiner Ueberzeugung nach mit Hysterie absolut nichts zu thun. Die Frauen mit Hyperemesis gravidarum sind die allervernünftigsten Wesen, aber sie werden durch die höchst fatale Reflexneurose sehr gequält. Wenn man diese ihnen fortschafft, sind sie mit einem Male gesund."

Diese Annahme der Reflexneurose, welche Ahlfeld (6) besonders vertreten hat, indem er das übermässige Erbrechen für einen erhöhten Grad der durch die Schwangerschaft herbeigeführten nervösen Reizbarkeit (erhöhte Irritabilität des Nervensystems) erklärt, erschien auch mir bisher die plausibelste und am meisten befriedigende Erklärung der Hyperemesis. Die Brechreflexe sollten von allen möglichen Erkrankungen der Genitalien ausgelöst werden. Lageveränderungen, Cervixrisse, chronisch-entzündliche Processe des Uterus und seiner Adnexe, Neubildungen, zu starke Ausdehnung des Uterus, wie bei Zwillingen und Hydramnion etc., werden als Ursache angegeben, und wenn nichts von alledem zu finden war, wurden die Wachsthumsvorgänge des Eies zur Erklärung herangezogen. So sollte das Copemann'sche Verfahren hauptsächlich dadurch wirken, dass der durch chronische Entzündung zu rigide, im Verhältniss zum Wachsthum des Eies nicht genügend dehnungsfähige Uterus durch die Dilatation der Cervix und des inneren Muttermundes dehnungsfähiger gemacht würde, wodurch dann der reflectorische Reiz auf den Magen aufhören sollte.

Es ist ja gewiss richtig, dass solche Reflexwirkungen auf den Magen durch krankhafte Veränderungen des Uterus und seiner Anhänge etc., besonders aber durch Lageveränderungen des Uterus hervorgerufen werden können. Wir haben auch ausserhalb der Schwangerschaft häufig genug Gelegenheit, dieses zu beobachten. Aber es muss doch durch die Schwangerschaft noch ein anderes Moment hinzukommen, was die Intensität der Erscheinungen erklärt — die Anhänger der Reflexneurose nennen das die durch die

Digitized by Google

Schwangerschaft erhöhte Irritabilität des Nervensystems —, denn so heftiges, hartnäckiges Erbrechen, wie in der Schwangerschaft, kommt durch Genitalleiden allein ausserhalb derselben nach meinen Erfahrungen nicht vor, vielleicht mit Ausnahme bei der Hysterie; und dann wüsste ich mir auch die prompte Wirkung der Kochsalzeingiessungen in den Darm auf eine Neurose nicht ohne Weiteres zu erklären, oder man müsste wieder eine Suggestion annehmen, welche ich nach meinen früheren Ausführungen ausschliessen zu können glaubte. Auch L. Kleinwächter (7) äussert sich über die ungenügende Erklärung der Hyperemesis als Reflexneurose sehr prägnant. Er sagt in dem betreffenden Artikel der Eulenburg'schen Real-Encyklopädie der gesammten Heilkunde Folgendes: „Nach der ältesten Ansicht wird das hartnäckige Erbrechen der Schwangeren als eine reflectorische Erscheinung aufgefasst, hervorgerufen durch die Einwirkung des schwangeren Uterus auf den Magen. Diese Annahme der durch Reizung der Uterusnerven bedingten Reflexbewegung ist eine jener zahlreichen Definitionen, die wohl unsere eigene Unkenntniss in schöne Worte kleidet, aber streng genommen nichts erklärt. Die Erklärung der Erscheinung, dass bei Schwangeren das Brechcentrum so häufig und so intensiv erregt wird, steht noch immer aus."

Ich glaube nun, dass wir ex juvantibus, also aus der Therapie auf den richtigen Weg zur Erklärung von dem Wesen der Hyperemesis kommen werden:

Bei dem Fall von „Pyämie im Kindbett" haben wir gesehen, dass die Kochsalzinfusionen hauptsächlich aufs Blut wirkten. Der Puls wurde langsamer und kräftiger, die excretorischen Organe: Darm, Nieren, Schweissdrüsen, wurden zu bedeutend gesteigerter Thätigkeit angeregt und so das Blut gewissermaassen ausgewaschen, die schädlichen Stoffwechselproducte der Bacillen, die Toxine, aus demselben herausgeschwemmt.

Es liegt daher nahe, dass bei der prompten Wirkung der Kochsalzeingiessungen auf den Vomitus perniciosus gravidarum auch bei dieser Krankheit die schädliche Ursache im Blute der Schwangeren zu suchen ist.

Worin kann nun diese schädliche Ursache bestehen?

Man hat die Stoffwechselproducte des Fötus, besonders solche, die aus dem kindlichen Harn sich abspalten, dafür verantlich gemacht. Doch dem möchte ich entgegenhalten, dass das

Digitized by Google

Erbrechen schon meist in den ersten Wochen, ja Tagen der Schwangerschaft beginnt, ehe von einer Harnstoffausscheidung des Fötus die Rede sein kann. Im Gegentheil, das Erbrechen der Mutter nimmt bei zunehmender Grösse der Frucht und damit einhergehender ausgiebigerer Harnstoffausscheidung in der Regel ab.

Nun kennen wir aus der Therapie der Hyperemesis die andere wichtige Thatsache, dass mit der Unterbrechung der Schwangerschaft, sowohl der spontanen wie der künstlichen das Erbrechen in der Regel sofort aufhört. Danach müsste jedenfalls die Noxe, die im Blute kreist, doch vom Ei ausgehen. Wenn also die Stoffwechselproducte des Fötus die schädliche Ursache nicht sein können, dann bleiben nur die übrigen Eitheile, die Eihäute und Placenta, also die Eiperipherie, übrig.

Da möchte ich wieder an eine andere Thatsache erinnern, auf welche in neuerer Zeit hauptsächlich Karl Ruge, Rob. Meyer, Gottschalk und Veit (8) und ganz kürzlich Poten (9) hingewiesen haben, dass mit grosser Regelmässigkeit Zellen der Eiperipherie, nämlich des epithelialen Ueberzuges der Zotten, des Syncytium, in den Kreislauf der Mutter gelangen.

Veit und Gottschalk suchen hiermit die Schwangerschaftsniere und den Eiweissgehalt im Urin bei vorzeitiger Lösung der Placenta zu erklären, auch weist Veit auf das Vorkommen von Syncytium in den Lungenarterien bei Eklampsie hin. Carl Ruge hält dem entgegen, dass das Vorkommen von Zottentheilen besonders Syncytium im mütterlichen Blute ein alltägliches, fast physiologisches Ereigniss ist, und dass demnach diese Erkrankungen viel häufiger vorkommen müssten, als sie faktisch beobachtet werden, giebt aber doch die Möglichkeit solcher syncytialen Intoxication zu, indem er Folgendes ausführt (l. c. p. 474): „Wir finden syncytiale Massen oft, zu allen Zeiten der Gravidität, in den mütterlichen Gefässen. Die epithelialen Fortsätze der Zotten, die syncytialen Sprossen, die sich ja von den Zotten ablösen, abschnüren, können leicht aus dem intervillösen Raum in die durch die Zotten oft weit eröffneten Gefässe der Serotina gelangen und so weiter in den mütterlichen Kreislauf, in die Organe der Mutter, in ihr Herz, in ihr Hirn, in die Lungen etc.“

Auch Poten weist durch Untersuchung von 7 Präparaten aus den ersten und letzten Monaten der Schwangerschaft das regelmässige Vorkommen von Zottentheilen in den mütterlichen Gefässen nach. Die untersuchten Präparate stammen theils von Operationen

Digitized by Google

myomatöser schwangerer Uteri her, theils von plötzlich verstorbenen Eklamptischen und bei Placenta praevia Verbluteten, bei denen sich die Placenta noch im Zusammenhange mit der Uteruswandung befand. Da diese durch senkrecht zur Serotina geführte Serienschnitte untersuchten Präparate keine besonders ausgesuchten waren, kommt Verfasser zu dem Schlusse, dass die theoretisch leicht erklärbaren Abreissungen von Zottentheilen bei keiner Schwangerschaft fehlen.

Mit der, man könnte sagen, fast physiologischen Regelmässigkeit dieses Vorkommens von Zotten im Blute der Schwangeren stimmt nun auch die Häufigkeit der einfachen Emesis gravidarum überein, die man bis zu einem gewissen Grade ebenfalls als physiologisch ansehen kann. Geringe Uebelkeiten, morgendliches Schleimerbrechen haben mehr weniger alle Erstgebärenden. Diese Thatsache ist im Volke so bekannt, dass, wenn eine junge Frau derartige Beschwerden hat, jeder sie sofort für schwanger hält.

Der Modus der Eiansiedelung im Uterus erklärt dann auch das frühe Auftreten des Erbrechens in den ersten Wochen und Tagen der Gravidität zur Genüge. Gleich mit Beginn der Einbettung des Eies findet eine lebhafte Zell- und Zottenwucherung an der ganzen Eiperipherie statt. Die mütterlichen Gefässe des Uterus werden weit geöffnet, die Zotten werden von dem mütterlichen Blute umspült und ihr Epithelmantel wird ebenso abgenutzt wie z. B. die Epithelien der äusseren Haut beim Bespülen mit Flüssigkeiten; es ist also kein Wunder, wenn Syncytium, unter Umständen sogar ganze Zottentheile in den mütterlichen Kreislauf gelangen. C. Ruge weist darauf hin, dass selbst in dem 10 bis 12 Tage alten Ei im von Heukelom'schen Präparat schon derartige Verschwemmungen stattgefunden haben.

Schreitet nun die Schwangerschaft weiter fort, hat die Placenta sich nach und nach völlig ausgebildet, so geht an dem grössten Theil der Eiperipherie der Zottenwald zu Grunde, die Zotten atrophiren, und die Epithelien dieser zu Grunde gegangenen Zotten können sich nun massenhaft leicht ablösen und in den mütterlichen Kreislauf gelangen. In der That sehen wir auch, dass gerade zu dieser Zeit bei einer Reihe von Fällen aus der einfachen Emesis gravidarum eine Hyperemesis wird, die im 3.—5. Monat der Schwangerschaft die schwersten Formen anzunehmen pflegt. Meine Fälle gehörten wenigstens alle dieser

Digitized by Google

Schwangerschaftsperiode an, und von den 23 Pick'schen Fällen erstrecken sich nur 4 über den 5. Monat hinaus.

Hat sich dann die Placenta vollständig entwickelt, gehen keine Zotten mehr zu Grunde, pflegt auch, als physiologisches Ereigniss, bei den meisten Schwangeren das Erbrechen von selber aufzuhören; dieses pflegt ungefähr um die Hälfte der Schwangerschaft zu geschehen, wie Sie, meine Herren, jedenfalls Alle aus eigener Erfahrung bestätigen werden.

Wenn es sich demnach bei der Hyperemesis factisch um eine syncytiale Intoxication handeln sollte, dann dürfte auch mittlerweile durch die Reaction des mütterlichen Organismus eine genügende Immunität gegen diese Intoxication erreicht sein, welches das Aufhören des Erbrechens um diese Zeit mit erklären würde. Dabei mag es vorläufig dahingestellt bleiben, ob die Toxine einfach durch Zugrundegehen der Zellen oder durch biochemische Processe an der Eiperipherie entstehen. Ferner würde sehr gut mit der erworbenen Immunität übereinstimmen, dass Mehrgebärende in der Regel nicht so heftig und so häufig unter der Hyperemesis zu leiden haben, wie Erstgebärende, da ja Mehrgebärende dann schon einen gewissen Grad von Immunität gegen die Intoxication aus der ersten Schwangerschaft besitzen. Bei meinen 6 mitgetheilten Fällen waren 5 Erst- und 1 Mehrgebärende, und so ähnlich dürfte sich auch sonst das Verhältniss gestalten. Natürlich wird bei Mehrgebärenden der Grad der Immunität um so mehr abgeschwächt, je grösser die Zwischenräume zwischen je zwei Schwangerschaften sind. So hatte meine Mehrgebärende das vorletzte Kind vor 12 Jahren ausgetragen; inzwischen hatte sie allerdings noch einen Abort von ein paar Wochen bald nach dem ausgetragenen Kinde überstanden. — Bis dahin stimmt diese sozusagen physiologische Theorie sehr schön.

Jetzt giebt es nun aber noch eine gewisse Zahl von Fällen, welche zu dieser Erklärung nicht ohne Weiteres passen und welche sich in der Hauptsache durch drei Arten charakterisiren:

1. diejenigen Fälle, bei denen das Erbrechen erst in der zweiten Hälfte der Schwangerschaft anfängt;

2. die Fälle, bei denen trotz der Unterbrechung der Schwangerschaft weiter gebrochen wird, und

3. solche Fälle, bei denen wohl das Erbrechen nach Entleerung des Uterus aufhört, aber die Patientinnen dennoch zu Grunde gehen.

Digitized by Google

Hier möchte ich zunächst als Erklärung für die beiden letzten Arten die bekannte Thatsache hervorheben, auf welche auch Kaltenbach und andere Autoren Werth legen, dass häufig bei Sectionen der an Hyperemesis gravidarum Verstorbenen so gut wie nichts gefunden wird. Das Protokoll lautet: „Allgemeiner Marasmus". — Man erklärte sich diesen Befund so, dass durch Inanition die Lebensfähigkeit der Zellen unter ein gewisses Minimum heruntergegangen sei, sodass dann trotz Aufhören des Erbrechens und trotz Nahrungsaufnahme der Exitus letalis sich nicht abwenden liess. Einfacher würde sich jetzt die Schädigung der Körperzellen durch die Toxine erklären und so würden auch diese Fälle eine Stütze für meine Theorie abgeben.

Im Uebrigen handelt es sich bei den drei erwähnten Arten von Fällen nicht um die vorhin beschriebene, rein idiopathische, aus der physiologischen Emesis hervorgegangene Form der Hyperemesis gravidarum, sondern um accidentelle Erkrankungen, die nach meiner Auffassung als verschlimmernde, unter Umständen auch als auslösende Ursache wirken. Solche accidentellen Erkrankungen können natürlich zu jeder Zeit der Schwangerschaft sich geltend machen, also auch in der zweiten Hälfte, womit die erste der obigen drei Arten ihre Erklärung findet.

Sonst scheinen die Fälle der Hyperemesis mit accidentellen Erkrankungen ein ziemlich grosses Contingent aller überhaupt vorkommenden Fälle von Hyperemesis darzustellen. Unter den 23 Pick'schen Fällen sind 6, deren Genitalbefund als accidentell verschlimmernde Ursache aufgefasst werden könnte. Von meinen 6 Fällen dagegen waren 5 vollkommen frei von krankhaften Organveränderungen irgend welcher Art, während der 6. ein Ulcus rotundum ventriculi hatte.

Die accidentellen ätiologischen Momente lassen sich nun in folgende 5 Gruppen zusammenfassen:

1. solche Krankheiten, die an und für sich schon Erbrechen machen und die eigentlich als Krankheiten sui generis von der Aetiologie der Hyperemesis gravidarum besser auszuschliessen sind, die aber öfter in der Literatur als Ursache erwähnt werden, weil sie zu diagnostischen Irrthümern Veranlassung gegeben haben. Sectionen ergaben bei solchen Fällen vermeintlicher Hyperemesis gravidarum: Erkrankungen des Gehirns, der Nieren, der Leber, des Magendarmkanals, des Bauchfells etc.

2. gehören hierher diejenigen Fälle, die sonst besonders von den

Digitized by Google

Anhängern der Reflextheorie als die eigentliche Ursache der Hyperemesis gravidarum angesehen wurden. Sie bilden die bei Weitem grosse Mehrzahl der Fälle mit accidentellen, verschlimmernden Krankheiten; in erster Linie sind das die bereits oben erwähnten Erkrankungen des Uterus und seiner Adnexe, namentlich Lageveränderungen, chronisch-entzündliche Processe an der Cervix und am Peritonealüberzug des Uterus, sowie chronische Entzündungen bezw. Narben im Beckenbindegewebe, ferner Cervixrisse, zu starke Ausdehnung des Uterus, wie bei Hydramnion, Zwillingen etc. und schliesslich auch allgemeine Erkrankungen, wie Anämie, Hysterie, bezw. Neurosen. Diese letzteren brauchen aber wieder, worauf gleichfalls oben hingewiesen wurde, zu ihrer Erklärung die Annahme einer durch die Schwangerschaft herbeigeführten „gesteigerten Erregbarkeit" (erhöhte Irritabilität) des Nervensystems.

Wie soll das nun aber die Schwangerschaft bewirken, namentlich in den Fällen, bei denen sich absolut keine pathologisch-anatomischen Veränderungen an den Genitalien nachweisen lassen? Sollen das hier einfache Wachsthumsvorgänge sein, wie manche geneigt sind, anzunehmen? Dann müsste doch jeder ebenso schnell wachsende Tumor im oder am Uterus dasselbe machen. Da muss jedenfalls ein für die Schwangerschaft specifisches Moment vorhanden sein und so glaube ich, dass hier wieder die Intoxication die beste Erklärung giebt.

Das für die Hyperemesis gravidarum selbstverständlich specifische Toxin schädigt das Nervensystem und hat namentlich eine maximale specifische Neigung zum Brechcentrum, wie z. B. das Tetanustoxin zur Substanz des Grosshirns. Auf diese Weise ist dann auch die Intensität des Erbrechens in der Schwangerschaft am einfachsten erklärt.

3. Infectionen. Wenn wir zu der Intoxication der Hyperemesis noch eine Infection hinzubekommen, wie sie öfter durch Sectionen bestätigt ist, so würden wir ebenfalls obige drei atypische Arten der Hyperemesis gravidarum leicht erklären können.

Eine Infection kann natürlich ja zu jeder Zeit unabhängig von der Schwangerschaftsdauer entstehen und unabhängig nach Erledigung der Schwangerschaft fortbestehen. Sie hört mit Beseitigung der die Toxine bildenden Ursache nicht auf, sondern sie wirkt

Digitized by Google

durch die ins Blut eingedrungenen und in demselben sich vermehrenden Mikroorganismen weiter. Damit würde dann sowohl das erst in der zweiten Hälfte der Schwangerschaft auftretende Erbrechen, wie das Fortbestehen desselben nach Entleerung des Uterus, sowie schliesslich auch der tödtliche Ausgang ohne Fortbestehen des Erbrechens eine genügende Erklärung finden.

Dass in der That solche Infectionen häufiger vorkommen, dafür giebt es eine Reihe Beläge in der Literatur. Ich will nur einige gut beobachtete Fälle herausgreifen. Zunächst 2 tödtlich verlaufene Fälle von L. Pick aus der Schauta'schen Klinik. Bei dem einen Fall No. 6 wurde eine Inflammatio deciduae purulenta bei intacter Gravidität von 3 Monaten und Septikämie gefunden, ein höchst merkwürdiger Fall; das Erbrechen hörte bei der auf der Schauta-schen Klinik geübten expectativen Behandlungsweise mit Eismilch und absoluter Bettruhe auf. Es wurde deshalb nicht der geringste Eingriff am Uterus vorgenommen, ebensowenig wurde ein übelriechender Ausfluss in der Klinik beobachtet, und die Patientin starb doch an Sepsis, die vom Cavum uteri ausging. — Vielleicht war vor der Einlieferung in die Klinik draussen irgend eine Manipulation vorgenommen, woraus die Sepsis sich erklären lässt.

Bei dem 2. tödtlichen Fall von Pick No. 22, Gravidität von 4 Monaten, wurde neben Syphilis eine eitrig-diphtheritische Endometritis und vergrösserte Milz gefunden. Ein ähnlichen Sectionsbefund hatte Lindemann (10) bei einem von Solowieff mitgetheilten Fall zu verzeichnen, nämlich fettige Degeneration und trübe Schwellung der Leber und Milz, trübe Schwellung der Nieren bis zur Coagulationsnekrose namentlich in den gewundenen Harncanälchen, sowie in den geraden stellenweise per diapedesin ausgetretenes Blut. Er hatte also einen Befund, wie man ihn bei einer chronischen Vergiftung bezw. Infectionskrankheit findet.

Jardine (11) [Glasgow] fand bei der Autopsie einer an Hyperemesis gravidarum Verstorbenen: Purpura haemorrhagica, Blut im Magen und einen Abscess im rechten Nierenbecken.

Man würde leicht noch die Beispiele aus der Literatur vermehren können, doch glaube ich genügen diese wenigen zum Beweise meiner Behauptung, dass gelegentlich auch Infectionen eine bedeutende Rolle als accidentelle Erkrankungen zumal bei ungünstigem Ausgange der Hyperemesis spielen.

4. Gehören hierher die Fälle von Autointoxication Dir-

Digitized by Google

moser's (12), die er auf Gährung von Kohlenhydraten im Magen und Fäulniss von Eiweissproducten im Darm zurückführt. Diese Theorie hat entschieden etwas sehr Bestechendes schon wegen der prompten Wirkung der Kochsalzinfusionen in den Darm. Das in seltenen Fällen späte Auftreten des Erbrechens in der 2. Hälfte der Schwangerschaft würde durch diese Autointoxication leicht seine Erklärung finden können. Dagegen stimmt mit derselben die andere Thatsache der Therapie nicht überein, dass mit der Entleerung des Uterus das Erbrechen in der Regel sofort aufzuhören pflegt, wenigstens ist nicht ohne Weiteres ersichtlich, wie bei sonst abwartender Therapie, wie sie auf der Schauta'schen Klinik geübt wird, mit der Entleerung des Uterus auch sofort die putride Zersetzung aus dem Darm und dadurch bedingte Autointoxication verschwinden sollte. Ferner möchte ich auch noch aus folgenden anderen Gründen die Autointoxication vom Magendarmcanal nur als verschlimmernde, accidentelle Ursache der Hyperemesis auffassen. Zunächst müssten bei der grossen Häufigkeit und Hartnäckigkeit von Koprostase in der Schwangerschaft schwere Formen von Hyperemesis, die doch im Allgemeinen selten sind, viel häufiger vorkommen. Auf diesen Punkt weist auch L. Pick besonders hin, und ebenso auf ein drittes Moment, welches gegen diese Theorie der Autointoxication vom Darm spricht, dass nämlich die genaue Aufnahme des Harnbefundes seiner Fälle meistentheils keinen vermehrten Indicangehalt ergeben habe, wie es doch bei putriden Intoxicationen vom Darm aus die Regel sein müsste. Ebensowenig wurde von Pick Eiweiss im Urin gefunden, wie auch meine Fälle frei davon waren. Als triftigsten Grund aber gegen die Dirmoser'sche Theorie möchte ich schliesslich noch anführen, dass wenn die Koprostase mit ihrer putriden Zersetzung von Eiweissstoffen im Darm und dadurch bedingten Autointoxication allein die Ursache der Hyperemesis wäre, auch ausser der Schwangerschaft durch sie unstillbares Erbrechen veranlasst werden müsste. Denn auch ohne Schwangerschaft kommt die Koprostase beim weiblichen Geschlecht sehr häufig und hartnäckig genug vor. Da das nun aber nicht der Fall ist, so nimmt auch Dirmoser bei der Erklärung der Ursache der Hyperemesis seine Zuflucht noch zu reflektorischen Reizen der Nervi vagi und sympathici. Auf die den inneren Sexualorganen angehörigen Endigungen dieser Nerven soll die Schwangerschaft Reize ausüben, welche reflectorisch

Digitized by Google

auf den Magen übertragen werden und dadurch den ganzen Verdauungsvorgang schädlich beeinflussen, so dass die Gährung der Kohlenhydrate im Magen und die Fäulniss der Eiweisskörper im Darm leichter zu Stande kommt. Da ist es doch einfacher anzunehmen, dass die von der Eiperipherie ausgehenden, d. h. die durch die Schwangerschaft selbst gebildeten im Blute kreisenden Toxine, als die Ursache der Erregung des Brechcentrums in der Medulla oblongata dienen. Dadurch findet dann auch die Thatsache des sofortigen Aufhörens des Erbrechens mit der Entleerung des Uterus in den bei Weitem meisten Fällen von Hyperemesis ihre beste Erklärung, was doch bei einer Intoxication vom Magendarmcanal nicht der Fall wäre.

5. Einen fast zwingenden Beweis für meine Theorie der von der Eiperipherie ausgehenden Blutintoxication bildet Fall 12 von Pick, zu dem dieser Autor die Bemerkung macht, dass solche Fälle häufiger die Ursache für das trotz Unterbrechung der Schwangerschaft fortbestehende „übermässige Erbrechen" sein mögen. — Dieser Fall betraf eine 23 jährige I gravida im zweiten Monat. Erst am 8. Tage des klinischen Aufenthaltes stellte sich heraus, dass bereits ein incompleter Abort vor der Aufnahme in die Klinik stattgefunden hatte. Trotzdem also nur noch Placentarreste im Uterus waren, hatte die Patientin doch täglich 6—10 mal gebrochen, und zwar unabhängig von Speisenaufnahme, ebenso des Nachts. Mit der digitalen Ausräumung einiger kleiner Placentarreste und Deciduafetzen hörte das Erbrechen sofort auf.

Dieser Fall bildet also den Beweis, dass es sich um eine von der Eiperipherie ausgehende Intoxication und nicht um eine Infection handelt und ausserdem auch dafür, dass die Stoffwechselprodukte des Fötus nichts mit der Intoxication zu thun haben.

Ueberblicken wir diese fünf Gruppen von Fällen, so sehen wir, dass sie eigentlich sämmtliche Zustände enthalten, die sonst als die Aetiologie der Hyperemesis gravidarum angesehen wurden. Sie behalten auch nach wie vor ihre ätiologische Bedeutung, nur sehe ich sie nicht, um es nochmals zu sagen, als ausschliesslich bedingende Ursache, sondern nur als auslösende, verschlimmernde, zu dem eigentlichen Grundleiden hinzukommende Ursache an. Denn es giebt doch unzweifelhaft Fälle von Hyperemesis gravidarum, bei denen absolut keine Organerkrankungen irgend welcher Art gefunden werden. Das sind die idiopathischen Formen der

Digitized by Google

Hyperemesis gravidarum, welche uns das Wesen derselben am klarsten zeigen. Solcher Art waren fünf meiner Fälle, und diese in Verbindung mit der erfolgreichen Therapie der Kochsalzeingiessungen in den Darm einerseits, sowie der Thatsache, dass mit Unterbrechung der Schwangerschaft die Hyperemesis gravidarum aufzuhören pflegt andererseits, haben mich zu meiner Auffassung vom Wesen der Hyperemesis geführt.

Wenn ich nun nach dieser Darlegung die Definition der Hyperemesis gravidarum möglichst vorsichtig fassen soll, so möchte ich sagen: „Die Hyperemesis gravidarum ist eine Intoxication des Blutes der Schwangeren, von der Eiperipherie ausgehend, höchst wahrscheinlich syncytialer Natur.“ Dazu kommen als auslösende, verschlimmernde Momente die sonst als Aetiologie der Hyperemesis angeführten Erkrankungen häufig hinzu.

Bei Durchsicht der Literatur habe ich dann noch eine Reihe Autoren, besonders Franzosen und Italiener, gefunden, welche ebenfalls eine Intoxication als Ursache der Hyperemesis annehmen und dadurch bis zu einem gewissen Grade meine Theorie stützen, wenn sie auch über die Quelle der Intoxication entweder keine nähere Erklärung abgeben, oder sie an anderer Stelle suchen als ich.

So fanden Champetier de Ribes (13) und Bouffe de Saint-Blaise bei einer Autopsie nach unstillbarem Erbrechen: Nephritis acuta, Veränderungen in der Leber wie bei Eklampsie. Die Oberfläche der Leber war blass, mit gelben Flecken bedeckt. In der Leber ein nussgrosser Infarkt und zahlreiche subcapsuläre Hämorrhagien. Die Verfasser glaubten nach diesem Befunde, dass das unstillbare Erbrechen eine Folge einer Insufficienz der Leber und dadurch bedingter Intoxication des ganzen Organismus sei. Auch Delbet (13) ist dieser Ansicht. Meine Theorie würde sich mit diesem Befunde auch sehr gut vereinigen lassen, wenn die Veränderungen in der Leber als Syncytium-Embolien gedeutet werden. Ebenso ist Pinard (13) davon überzeugt, dass bei jeder Art von Erbrechen in der Gravidität toxische Ursachen mit im Spiel sind, giebt aber nichts Näheres über den Ursprung derselben an. J. Clivio (14) (Parma) kommt meiner Auffassung am nächsten, indem er die Ansicht ausspricht, dass im Ei gewisse toxische Stoffe entstehen, welche

Digitized by Google

in den mütterlichen Kreislauf übergehen und das Nervensystem schädigen. Auch R. Condamin (15) (Lyon) ist der Meinung, dass das Erbrechen bei Schwangeren auf einer mehr weniger allgemeinen Vergiftung des Blutes durch Toxine beruhe. Er hat bereits in einer ganzen Reihe von Fällen ebenfalls mit reichlicher Einbringung von physiologischer Kochsalzlösung in den Körper günstige Erfolge erzielt. Auch Hugé (16) und Taylor (17) nehmen eine Autointoxication an.

Wer schliesslich mit seiner Ansicht Recht hat, darüber werden nähere Untersuchungen des Blutes, sowie des Uterus und der Placenta, besonders wenn letztere noch in Verbindung mit ihrer Haftfläche sich befindet, Aufschluss geben. Vielleicht gelingt es schon in allernächster Zeit durch das von Liepmann (18) (Halle) dargestellte „specifische Serum für menschliche Placenta" diese Frage zu klären. Liepmann, der seine Versuche soeben unterm 29. Januar in der Deutschen Medicinischen Wochenschrift veröffentlicht hat, hält es für bewiesen, dass er mittelst seines Serums Placentarbestandtheile im Blutkreislauf nachweisen kann.

Zum Schluss möchte ich noch mit einigen Worten auf die Therapie der Hyperemesis gravidarum eingehen. Es ist wohl selbstverständlich, dass alle accidentellen und als auslösende Ursache anzusehenden Erkrankungen, wie Lageveränderungen und chronische Entzündungen der Gebärmutter und deren Anhänge, Cervixrisse, Neubildungen des Uterus und der Adnexe, Hydramnion, Erkrankungen des Magendarmkanals, der Nieren, des Gehirns, des Peritoneums, Anämie und Hysterie etc. besonders behandelt werden müssen, wie auch in einem meiner Fälle das Ulcus rotundum ventriculi einer besonderen Behandlung bedurfte; zurückgebliebene Eireste müssen natürlich entfernt werden etc.

Im Uebrigen würde die Behandlung der Hyperemesis sich kurz folgendermaassen gestalten: Bettruhe, auf Eis gekühlte Milch esslöffelweise. Wird auch diese nicht vertragen, Sistirung jeder Nahrungsaufnahme per os. Morgens zuerst ein ausleerendes Klystier, dann im Laufe des Tages 3—5 l Bleibeklystiere, event. in refracta dosi und bei grosser Reizbarkeit des Darms mit etwas Zusatz von Tinctura opii, etwa 15—20 Tropfen auf ein Liter. In den schweren Fällen, wo jede Nahrungsaufnahme per os ausgeschlossen ist, kann man dem Bleibeklystier etwas Milch zusetzen, etwa halb und halb. Man darf die Flüssigkeit nicht zu concen-

Digitized by Google

trirt machen, weil die Resorptionsfähigkeit mit stärkerer Concentration abnimmt. Ich halte deshalb auch mit Professor Strauss, Assistenten von Senator (beide Autoren beschäftigen sich schon seit einiger Zeit mit der Auswaschung des Organismus bei Infectionskrankheiten, wie Strauss gelegentlich der Discussion meines Vortrages im ärztlichen collegialen Verein der Friedrich-Wilhelmstadt mittheilte) eine 0,6 proc. Kochsalzlösung für den vorliegenden Zweck geeigneter, als eine 0,85 proc., welches Verhältniss Ehrlich für die physiologische Lösung angiebt. Lässt das Erbrechen nach, muss man selbstverständlich vorsichtig mit dünnflüssiger Kost anfangen und allmälig erst zu fester übergehen.

Sollte der Darm bei zu grosser Empfindlichkeit im Stich lassen, würde ich die Kochsalzlösung subcutan dem Körper zuführen, event. auch Magenspülung mit Zusatz von etwas Natrium bicarbon. versuchen. Auf diese Weise, hoffe ich, wird es gelingen, in Zukunft bei der Hyperemesis gravidarum ohne Unterbrechung der Schwangerschaft auszukommen, umsomehr, als ich auch schon vorher in 22 jähriger Thätigkeit niemals wegen unstillbaren Erbrechens der Schwangeren den künstlichen Abort nöthig gehabt habe. Sollte aber wider Erwarten doch diese Therapie im Stich lassen, dann würde als Ultimum refugium die Unterbrechung der Schwangerschaft nöthig werden. Schwierig mag es da sein, den richtigen Zeitpunkt zu wählen. Um nicht zu spät die Rettung zu bringen, möchte ich mit Pinard dann zur Unterbrechung der Schwangerschaft rathen, wenn neben dauernder Steigerung des Pulses über 100 eine bedeutendere Körpergewichtsabnahme stattgefunden hat. Auch in den beiden tödtlich verlaufenen Fällen von Pick war der Puls dauernd über 100 und zuletzt sogar auf 140—180 gestiegen.

Es bleibt nun noch übrig, einige kurze Bemerkungen über die Technik der Kochsalzeingiessungen anzuführen. Man darf sich nicht damit begnügen, ein sogenanntes hohes Klystier zu verordnen, sondern muss sich, wenn man nicht über ein geschultes Personal verfügt, selber die Mühe nehmen, dem Patienten die ersten Eingiessungen zu zeigen. Am besten bedient man sich dazu eines elastischen Mastdarmrohres, welches man vorsichtig sondirend, so dass es dem Patienten keine Schmerzen macht, in den Mastdarm möglichst weit hinauf einschiebt, während der Patient sich in Seitenlage befindet. Man darf die lauwarme Flüssigkeit von etwa 28—30° C. nicht unter zu starkem Druck einlaufen lassen.

Digitized by Google

Ich verordne, den Irrigator höchstens 1 m über dem Lager der Patientin zu halten. Macht sich dabei Stuhldrang geltend, was man daran sieht, dass die Flüssigkeit in dem zwischen Mastdarmrohr und Irrigatorschlauch befindlichen gläsernen Verbindungsrohr zurückläuft, hält man sofort den Irrigator tiefer, als die Patientin liegt. Die Peristaltik des Darms beruhigt sich dadurch leicht und man kann den Irrigator aufs Neue heben. So wird durch abwechselndes Heben und Senken nach und nach ein ganzer Liter Flüssigkeit zur Aufnahme gebracht. Kommt es beim Senken des Irrigators vor, dass die Flüssigkeit sich mit Stuhlgang verunreinigt, so wird der Irrigator mit neuer Kochsalzlösung versehen. Ich möchte ausdrücklich darauf hinweisen, dass es nicht dasselbe ist, bei eintretendem Stuhldrang den Irrigatorschlauch durch Zudrücken zu schliessen und dadurch die Peristaltik zu beruhigen. Man sieht, dass dann neben dem Mastdarmrohr die Flüssigkeit sehr leicht herausgepresst wird, während das Senken des Irrigators sofort den Zweck erreicht. Häufig gebraucht man zu dem ersten Klystier eine ganze Stunde, um die Ampulla recti und den Dickdarm genügend zu entleeren. Das darauf nach gehöriger Beruhigung der Peristaltik — etwa 1 Stunde später — gegebene erste Bleibeklystier wird dann um so leichter dauernd aufgenommen. Bisweilen sind nur ein paar Minuten dazu nöthig. Bei empfindlichen Patienten muss man sich, wie bei meinem 2. schweren Fall, mit kleineren Mengen Flüssigkeit, etwa $^1/_3$—$^1/_2$ Liter, begnügen, dann natürlich um so öfter, etwa in Zwischenräumen von 2 Stunden die Eingiessungen wiederholen, um so täglich 4—6 Liter Flüssigkeit zur dauernden Aufnahme zu bringen, — bisweilen ein recht mühsames, langweiliges Geschäft. Dazu gehört Ausdauer und Geduld, Eigenschaften, welche die wenigsten Patienten besitzen. Man muss dann gut zureden, auch mal selber wieder eine Eingiessung machen, um so eine consequente Durchführung der Behandlung zu ermöglichen, denn nur mit dieser kann man etwas erreichen. Der Erfolg wird dafür belohnen. —

Literatur.

1. Behm (Berlin), „Ein Fall von Fieber im Kindbett.“ Interessant wegen der in Frage kommenden Meldepflicht und wegen der zuletzt angewandten erfolgreichen Therapie von Kochsalzinfusionen in den Darm. Deutsche Medicinal-Zeitung 1902. No. 53.

Digitized by Google

2. J. Wernitz (Odessa), Zur Behandlung der Sepsis. Centralbl. f. Gynäkologie. 1902. No. 6. S. 146.
3. R. Kaltenbach, Ueber Hyperemesis gravidarum. Centralbl. f. Gynäkol. 1890. S. 892. Sitzung der Berliner gyn. Gesellschaft.
4. L. Pick, Ueber Hyperemesis gravidarum. Volkmann's Sammlung klinischer Vorträge. Neue Folge. No. 325/326.
5. R. Olshausen, Discussion über den Vortrag von W. A Freund: Ueber Hysterie. Zeitschr. f. Geb. u. Gyn. 1902. Bd. XLVIII. H. 1. S. 162.
6. F. Ahlfeld, Hyperemesis gravidarum, Ptyalismus, Hysterie. Centralbl. f. Gyn. 1891. S. 329. — Erwiderung zu dem Artikel von R. Kaltenbach über Hyperemesis gravidarum. Centralbl. f. Gyn. 1891. S. 540.
7. L. Kleinwächter, Erbrechen der Schwangeren. Real-Encyklopädie der gesammten Heilkunde von Eulenburg. 2. Aufl. Bd. VI. S. 507, 508.
8) J. Veit (Leiden), Ueber Albuminurie und Schwangerschaft. Ein Beitrag zur Physiologie der Schwangerschaft. Zeitschrft f. Geb. u. Gyn. 1902. Bd. XLVII. H. 3. S. 469. Siehe daselbst auch die Ausführungen von C. Ruge und Gottschalk.
9. Poten, Die Verschleppung der Chorionzotten. Dieses Archiv. Bd. LXVI. Heft 3.
10. W. Lindemann, Centralbl. f. allg. Pathol. u. pathol. Anatomie. 1892. No. 15. S. 625.
11. R. Jardine (Glasgow), Purpura haemorrhagica bei Hyperemesis gravidarum. Glasgow med. journ. 1901. December und Centralbl. f. Gynäkol. 1902. No. 32. S. 859.
12. E. Dirmoser, Der Vomitus gravidarum perniciosus. (Hyperemesis gravidarum.) Wien und Leipzig. W. Braumüller. 1902. Ferner Wiener med. Wochenschr. 1897. S. 322; 1899, S. 1874; 1900, S. 910.
13. Champetier de Ribes und Bouffe de Staint-Blaise, Bemerkungen zu einem Fall von unstillbarem Erbrechen. Société d'obstétrique, de gynécologie et de paediatrie de Paris. G. Steinheil. Paris. 1901. Sitzung vom 8. Juli 1901. Siehe auch Centralbl. f. Gyn. 1902. No. 12. S. 318, s. daselbst auch Delbet und Pinard.
14. J. Clivio (Parma), Das unstillbare Erbrechen der Schwangeren. Rassegna d'ost. e gin. 1901. October und Referat Centralbl. f. Gynäk. 1902. No. 39. S. 1037.
15. R. Condamin (Lyon), Mittheilung über eine neue Behandlung der Hyperemesis gravidarum. Lyon. méd. 1902. 2. Februar und Referat Centralblatt f. Gyn. 1902. No. 34. S. 911.
16. M. Hugé. Cause et traitement des vomissements incoercibles de la grossesse. Gaz. hebdom. 74. p. 879. und Gaz. des Hôp. 5. Oct. 1902. p. 1104.
17. J. R. Taylor, Nausea and vomiting during pregnancy. Ann. of Gyn. May 1902. p. 559.
18. W. Liepmann (Halle), Ueber ein für menschliche Placenta specifisches Serum. (Aus der Universitäts-Frauenklinik in Halle: Prof. Dr. Bumm.) Deutsche med. Wochenschrift. 29. Januar 1903. No. 5. S. 80.

Digitized by Google

(Aus der geburtshülflich-gynäkologischen Universitäts-Klinik der Königl. Charité. Director Geheimrath Gusserow.)

Ueber die Bedeutung des Lig. rotundum uteri bei Herniotomien.

Von

Stabsarzt Dr. **Fritz Kayser,**
Assistenten der Klinik.

Im Laufe der letzten zwei Jahre hatte ich Gelegenheit, vier Fälle von Retroflexio uteri zu beobachten, bei denen kürzere oder längere Zeit nach einer Herniotomie und zwar nach Radicaloperation einer nicht eingeklemmten Hernie die ersten Erscheinungen der Retroflexio aufgetreten waren. In drei Fällen handelte es sich um eine rechtsseitige, in einem Falle um eine doppelseitige Hernie. Die Annahme des post hoc ergo propter hoc lag um so näher, als eine neue Gravidität, die häufigste Ursache einer Retroflexio uteri, nach der Operation nicht eingetreten und anscheinend in sämmtlichen vier Fällen eine Leistenhernie operativ beseitigt war: in zwei Fällen konnte ich über das frühere Vorhandensein einer Leistenhernie bestimmte Auskunft erhalten, in den beiden anderen Fällen hatte eine solche nach der Art der Schnittführung mit hoher Wahrscheinlichkeit bestanden. Es war somit in allen Fällen die Möglichkeit der Verletzung eines mit dem Uterus in Verbindung stehenden Bandes, des Lig. rot. uteri, gegeben. Diese Verletzung durch die objective Untersuchung nachzuweisen, war leider unmöglich, da bei der starken Fettleibigkeit der Frauen eine Palpation der lig. rot. nicht gelang; auch eine anatomische Feststellung des Befundes konnte nicht erhoben werden, weil die Patientinnen eine operative Beseitigung der Retroflexio nicht wünschten.

Digitized by Google

Nach den Untersuchungen Waldeyer's,[1]) welche durch die sehr eingehenden anatomischen Feststellungen Sellheim's[2]) in allen wesentlichen Punkten Bestätigung gefunden haben, laufen die Lig. rot. von den oberen seitlichen Winkeln des Uterus bis zum Leistencanal und ziehen durch diesen hindurch zu den grossen Schamlippen und zum Tub. pub. Nach dem Austritt aus dem subcutanen Leistenring zerfasern sie in fibröse Stränge, die theils mit dem Bindegewebe und der Cutis der Labia majora, theils mit dem Periost der Tub. pub. in Verbindung stehen. An der Eintrittsstelle des Bandes in den Canal befindet sich nach Waldeyer eine kleine Vorstülpung des Bauchfelles — Processus vaginalis peritonei. Divert. Nuckii, — welche von oben und hinten das Band bedeckt, jedoch dasselbe nicht, wie Waldeyer ausdrücklich hervorhebt, ringförmig umgreift. Die Existenz dieses Gebildes wird von Sellheim allerdings nicht anerkannt; er hält das Bestehen eines Div. Nuckii für ein sehr seltenes Ereigniss, warnt vor dem Irrthum, durch die mantelförmigen Entwicklungen des Bandes in die von ihm abgehenden vielfach auf ihm verschieblichen Lamellen sich die Serosa einer Bauchfellausstülpung vortäuschen zu lassen und erklärt einen Peritonealkegel, der bei der Verkürzung der Bänder sichtbar wird, für ein in den meisten Fällen durch Zerrung entstandenes Kunstproduct. Naturgemäss kann eine sichere Feststellung, ob das Bauchfell in der Mehrzahl der Fälle glatt über die Gegend des inneren Leistenrings hinwegzieht, nur durch Untersuchungen an der Leiche gewonnen werden. Auf Grund zahlreicher Beobachtungen bei Ausführung der Alexander-Adam'schen Operation möchte ich jedoch im Gegensatz zu Sellheim betonen, dass der Nachweis eines Peritonealkegels bei der Operation auch ohne stärkeres Anziehen des Bandes keine seltene Erscheinung ist, sodass ich jedenfalls nach den Erfahrungen am Lebenden auch die Ansicht Sellheim's, dass man das Band genügend verkürzen könne, ohne das Bauchfell zu Gesicht zu bekommen, für irrthümlich halten möchte. Ob dieses Peritonealsäckchen in allen diesen Fällen das vollständig oder theilweise offen gebliebene Div. Nuckii darstellt, ist allerdings bei der Operation schwer zu unterscheiden. Im Allgemeinen erfolgt der Verschluss des Proc. vagi-

1) Waldeyer, Das Becken. 1899.

2) Sellheim, II. Lig. teres uteri und die Alexander—Adam'sche Operation. Beitr. zur Geburtsh. und Gyn. 1901. IV. S. 165.

Digitized by Google

nalis peritonei im Verlauf des ersten Monats nach der Geburt. Feré[1]) fand unter 188 Kindern bis zum 9. Lebensjahre 59 Fälle von mangelhafter oder gänzlich fehlender Obliteration. Ramonède[2]) sah bei 215 Erwachsenen den Scheidenfortsatz in 32 Fällen ganz offen, in 26 Fällen nur theilweise geschlossen. Es verdient weiterhin Beachtung, dass nach statistischen Feststellungen die Neigung eines offengebliebenen Proc. vag. perit. zur secundären Obliteration beim weiblichen Geschlecht sehr viel weniger ausgesprochen ist wie beim männlichen Geschlecht. Denn bei dreijährigen Mädchen wird das Divert. Nuckii fast ebenso häufig angetroffen wie bei Neugeborenen, während die Zahl der offengebliebenen Scheidenfortsätze bei Knaben entsprechend dem Alter rasch abnimmt.

Nach unten und aussen von dieser peritonealen Vorstülpung läuft der präinguinale Theil des Ligamentum teres, welches sich pinsel- oder fächerförmig verästelnd sich in die grossen Schamlippen verliert.

Aus dieser physiologischen Lagebeziehung des Bandes zu der Peritonealausstülpung erhellt das Verhältniss der Topographie beider Gebilde bei der Ausbildung einer Leistenhernie, wenn diese Ausstülpung zum Bruchsack der Hernie sich entwickelt. Das in dünnste Stränge aufgefaserte Ende des Ligaments verläuft über die äussere und untere Fläche des Bruchsacks, in seinen peripheren Theilen kaum erkennbar, nach dem Leistenring zu deutlich werdend.

Die Ansichten über die Bedeutung des Diverticulum Nuckii bei der Entwicklung einer Hernie stimmen allerdings bis jetzt nicht durchaus zusammen. Während Roser und Sachs[3]) den offenen Processus vaginalis als einziges prädisponirendes Moment einer Leistenhernie ansehen, meint Kocher, dass nur in einem kleinen Bruchtheil der Fälle eine Leistenhernie auf das Bestehen eines offenen Processus vaginalis peritonei ursächlich zurückgeführt werden könne. Uebersieht man die vorliegenden einschlägigen Tabellen

1) Ch. Feré, Etudes sur les orifices herniaires et sur les hernies abdominales des nouveau-nés et descutants à la mamelle. Revue mensuelle de médecine et de chirurgie. Paris. 1879.

2) L. Ramonède, Le canal péritonéo-vaginal et la hernie péritonéo-vaginale étranglée chez l'adulte. Thèse. Paris 1883.

3) Sachs, Untersuchungen über den Process. vag. perit. Archiv für klin. Chir, Bd. 35. 1887.

Digitized by Google

[Bittner[1]), Berezowsky[2]), Franck[3])], so gewinnt man jedoch die Ueberzeugung, dass die Sachs-Roser'sche Ansicht in den gegebenen Zahlen eine wesentliche Stütze findet und dass die congenitalen Hernien jedenfalls einen sehr beträchtlichen Bruchtheil der Leistenhernien überhaupt bilden. Dass die congenitalen Leistenhernien sich beim Weibe besonders häufig finden werden, geht aus unseren obigen Ausführungen hervor. Mag aber die Inguinalhernie sich in einen nicht obliterirten Processus vaginalis peritonei hinein entwickeln oder sich eine neue Ausstülpung des Peritoneums bilden, stets wird die Lage des Bruchsacks zum Lig. rot. derart sein, dass das Lig. teres an einer Seite dem Bruchsack mehr oder weniger innig anliegt.

Die Gefahren, welchen das Lig. teres bei der Herniotomie ausgesetzt ist, sind bei diesen topographischen Verhältnissen leicht zu erkennen.

Bei der Isolirung des Bruchsacks wird das ihm anhaftende Band in seinem peripheren Ende durchtrennt; es verliert seinen Halt und zieht sich mehr oder weniger stark in die Bauchhöhle zurück. Die anatomische Feststellung, dass das Band in seiner Pars inguinalis von lamellös angeordneten Fortsätzen der Fascia transversalis eingescheidet wird, welche das Band mantelartig umwickeln, könnte es wahrscheinlich erscheinen lassen, dass das Ligament durch seine im Leistencanal und am inneren Leistenring befindlichen Befestigungen genügend fixirt sei; man kann sich jedoch bei der Alexander-Adam'schen Operation leicht davon überzeugen, dass das auf eine kurze Strecke freigelegte Band, sobald es seine periphere Fixation verloren hat, zumeist um ein Beträchtliches in den Leistencanal zurückgleitet.

Wird der isolirte Bruchsack abgeschnürt und der Bruchsackstumpf nach der Macewen'schen Methode an der vorderen Bauchwand fixirt, so kann unter Umständen das partiell gelöste Band gleichzeitig einen Haltepunkt gewinnen, da es in der Tiefe dem den Bruchsack bildenden Peritonealsack noch anhaftet. Wird der Bruchsack nach der älteren Kocher'schen Methode verlagert und durch einen Fascienschlitz herausgezogen, so liegen die Verhältnisse für das Band wesentlich ungünstiger, da beim Hindurch-

1) Bittner, Inguinalhernien im Kindesalter. Archiv für klin. Chir. Bd. 49. 1895.

2) Deutsche Zeitschrift für Chir. 1895. Bd. 40.

3) Wiener klin. Wochenschr. 1895.

Digitized by Google

ziehen des Bruchsacks das Lig. rot. noch weiter von der Peritonealumhüllung, welche es überdacht, zurückgedrängt wird. Es wird mit hoher Wahrscheinlichkeit jede Stütze verlieren bei der neuen von Kocher inaugurirten Invaginationsmethode der Bruchsackversorgung, bei welcher das Band, falls es nicht im einzelnen Fall einen Halt an seinen individuell verschieden entwickelten Umscheidungen am inneren Leistenring findet, weit in die Bauchhöhle geschoben wird und die Wahrscheinlichkeit, dass es bei der Einnähung des Bruchsacks von der Naht gefasst wird, eine äusserst geringe ist.

Insofern wird nach theoretischen Erwägungen die Lockerung des Bandes bei den verschiedenen Methoden der Bruchsackversorgung eine mehr oder weniger grosse sein. Wohl immer aber wird das Band jedenfalls seine hauptsächliche in seinen zarten peripheren Ausstrahlungen liegende Befestigung verlieren. Es darf ausgeschlossen erscheinen, dass diese bei der Isolirung des Bruchsacks unverletzt bleiben, zumal wenn der Operateur eine solche Schonung nicht beabsichtigt. Es kommt hinzu, dass bei der Freilegung des Bruchsacks bis zum inneren Leistenring dem Bande, wenigstens an einer Seite, auch die Befestigungen genommen werden, welche dasselbe in dem Leistencanal fixiren. Eine Verletzung des Bandes selbst wird naturgemäss am leichtesten bei den congenitalen Hernien eintreten, bei welchen die Verbindung des Bandes mit dem Bruchsack entsprechend der Natur des Bruchsackes eine besonders innige ist.

Inwieweit ist aber der Mangel einer festen Insertion eines Lig. rot. überhaupt befähigt, Störungen hervorzurufen? mit anderen Worten: Kann in dem Fehlen eines Lig. rot. der Grund einer Retroflexio uteri liegen?

Es ist hier nicht der Ort, die functionelle Bedeutung des Lig. rot. in Bezug auf die Lagepersistenz des Uterus eingehend zu erörtern. Ich weise nur kurz darauf hin, dass einzelne Autoren einen Einfluss des Ligamentes auf die Lage des Uterus durchaus negiren. Fritsch[1]) sagt: „Von einer Befestigung durch Bänder in gewöhnlichem Sinne kann bei so bedeutender physiologischer Beweglichkeit nicht die Rede sein.“ Fehling[2]) erklärt: „Die Bedeutung der sogenannten Bänder des Uterus ist für gewöhnlich Null; diese treten erst pathologischer Weise in Thätigkeit.“ Von anderer Seite wird eine fixirende Leistung der Lig. rot. deshalb zurückgewiesen,

1) Fritsch, Krankheiten der Frauen. 1886.
2) Fehling, Lehrbuch der Frauenkrankheiten. 1893. S. 153,

Digitized by Google

weil diese infolge ihres gekrümmten Verlaufs ungeeignet seien, einen Zug auf das Corpus uteri auszuüben. Mackenrodt[1]) durchschnitt bei einigen Fällen von Ovarialkystomen, bei denen er bei der Laparotomie die sonstige Gesundheit der inneren Genitalien controliren konnte, ca. 2 cm abwärts vom Ursprung am Uterushorn die Ligg. rotunda, resecirte ein Stück der Bänder und verhütete durch dazwischen gelegte Nähte ein Zusammenheilen der Enden der Bänder. Obgleich die Excav. vesico-uterina durch Därme ausgefüllt wurde und die Frauen andauernde Rückenlage einzuhalten veranlasst wurden, lag der Uterus bei der Entlassung der Kranken in normaler Anteflexionsstellung. Mackenrodt konnte weiterhin an einem von einem Neugeborenen gewonnenen Präparat nachweisen, dass die Ligg. rotunda beiderseits über die Aa. umbilicales, welche leistenförmig hervorsprangen, hinwegliefen; bei einem Zug an den Bändern wurde der Uterus nicht in Anteflexionsstellung gedrängt; der Uterus richtete sich vielmehr aus seiner Anteflexionsstellung auf. Nach Mackenrodt's Ansicht muss es auf Grund dieser Versuche „sehr fraglich erscheinen, ob die Ligg. rot. eine mehr als entwickelungsgeschichtliche Bedeutung für die Lage der nicht schwangeren Gebärmutter haben".

Experimentelle Versuche haben andererseits bewiesen, dass das Lig. rot. uteri jedenfalls einer Arbeitsleistung fähig ist: Sherrington[2]) konnte im Thierexperiment bei der Katze zeigen, dass durch Reizung beider Ligamente eine Vorwärtsbewegung des Uterus eintrat. Spiegelberg[3]) gelang der Versuch, an einer Enthaupteten wenige Minuten nach dem Tode durch elektrische Reizung eine Contraction des Ligaments zu erzielen. Die Bedeutung dieser Versuchsergebnisse weisen Ziegenspeck[4]) u. A. mit der Behauptung zurück, dass das Ligament sich physiologisch nur contrahire, wenn der Uterus sich contrahire, also während der Wehe. Dem gegenüber betont Küstner, dass bei einer Functionslosigkeit des Lig. rotundum die Bänder einer Atrophie verfallen und nicht die im normalen Verhalten vorhandene kräftige Muskulatur, welche

1) Mackenrodt, Ueber die Ursachen der normalen und patholog. Lagen des Uterus. Arch. f. Gyn. 1895. Bd. 48. S. 397.

2) Sherrington, Notes of the arrangement of some motor-fibres in the lumbosacral Plexus. Journ. of Physiologie. Vol. XIII. 1892.

3) Spiegelberg, Monatsschr. f. Geburtskunde. Bd. 24.

4) Ziegenspeck, Ueber normale und patholog. Anheftungen d. Gebärmutter etc. Dieses Arch. 31. Bd. S. 35.

Digitized by Google

sich nur beim arbeitenden Muskel findet, zeigen würden; er hebt ferner die Wichtigkeit der anatomischen Thatsache hervor, dass das Lig. rot. allenthalben fest mit dem Peritoneum und ausserhalb des Abdomens im Leistencanal mit seiner Umgebung straff verwachsen und daher trotz seines gekrümmten Verlaufs befähigt sei, bei einer Contraction auf ein Organ, mit welchem es verbunden ist, eine Zugwirkung auszuüben. Dass in der That unter besonderen Verhältnissen eine Arbeisleistung der Bänder ausserhalb der Wehenthätigkeit vorliegt, beweist die häufig zu machende Beobachtung, dass bei einem längere Zeit bestehenden Descensus uteri das Band hypertrophisch wird. In diesem Sinne neigen auch Schröder[1]), Schultze[2]), Küstner[3]), Hodge[4]) u. A. dazu, in den Ligg. rotund. ein Befestigungsmittel des Uterus zu sehen.

Die Frage der functionellen Bedeutung der Bänder ist somit noch nicht sicher gestellt, wenngleich meiner Ansicht nach gewichtige anatomische Gründe für eine Arbeitsleistung des Bandes auch unter physiologischen Verhältnissen sprechen; die Beobachtung des Verhaltens der Ligg. rot. bei einem Neugeborenen, welche Mackenrodt machte, kann eine generelle Bedeutung nicht beanspruchen; ich habe mich bei einer grösseren Anzahl von Neugeborenen überzeugen können, dass die Ligg. in ununterbrochener gerader Linie zum inneren Leistenring liefen, sodass durch Zug an den Bändern stets eine Steigerung der Anteflexio herbeigeführt wurde. Auch die Feststellung Ziegenspeck's[5]), welcher fand, dass unter 19 Retroflexionen in 11 Fällen Ungleichheit der Bänder bestand und in 9 dieser Fälle das längere Band auch zugleich das dickere war, scheint darauf hinzuweisen, dass Beziehungen zwischen Band und Lageveränderung des Uterus bestehen. Wenn aber Küstner[6]) annimmt, dass „auch bei normalem Uterus und normalem Bandapparat plötzliche Actionen der Bauchpresse in so eigenthümlicher Weise zum Ausdruck kommen können, dass der Uterus in Retroflexion umgekippt wird, ohne dass wir in der Lage sind, die Mechanik der Kraftwirkung detaillirt analysiren zu können," so ist für meine Vorstellung auch ohne Rücksicht auf die physiologische

1) Volkmann's Sammlung klin. Vorträge. 1872. No. 37.
2) Arch. f. Gyn. IV. Heft. 3. S. 373.
3) Grundzüge der Gyn. 1893. S. 52.
4) The New York medic. Rec. 1894. p. 396.
5) L. c. S. 34.
6) Küstner, Lehrb. der Gyn. 1901.

Digitized by Google

Function der Bänder leicht begreiflich, dass diese Verlagerung bei einem wenn auch nur einseitigen Mangel des Lig. rot. besonders leicht wird eintreten können, zumal wenn wir dem Gedanken Raum geben, dass die schädigenden Kräfte bei einer durch extreme Blasenfüllung bedingten Steilstellung des Uterus einsetzen. Küstner[1]) schreibt auch von diesem Gesichtspunkte aus der Musculatur des Ligamentapparates die Aufgabe zu, gegenüber den dislocirenden Einflüssen der Nachbarorgane als Corrigens zu wirken. Allerdings können wir kaum annehmen, dass diese Verlagerung beim Fehlen eines Ligamentes stets eintreten muss, weil in vielen Fällen der Uterus vielleicht der an sich nur unterstützenden Leistung der Lig. rot. nicht bedarf, um sich in seiner physiologischen Stellung zu erhalten. Wir würden sonst wahrscheinlich weit öfter in der Lage sein, nach Herniotomien die Entstehung einer Retroflexio zu beobachten. Jedenfalls scheinen mir meine Beobachtungen auch im Lichte der Theorien der Wirkung des Ligamentapparates des Uterus dafür zu sprechen, dass mit hoher Wahrscheinlichkeit in der Verletzung des Lig. rot. bei der Herniotomie in der That der Grund für die spätere Retroflexio uteri gesucht werden darf. Die Beobachtung, dass meist erst nach Verlauf mehrerer Monate — in einem Falle 5 Monate nach der Operation — sich die ersten Beschwerden einstellten, spricht nicht gegen diese Annahme, da eine Retroflexio sich erst nach Verlauf kürzerer oder längerer Zeit entwickeln kann und häufig erst nach längerem Bestehen einer Retroflexio mit der Entwickelung secundärer metritischer und endometritischer Processe Beschwerden eintreten. Practisch würde sich hieraus die Forderung ergeben, bei jeder beim Weibe vorgenommenen Operation einer Leistenhernie das Lig. rot. zu isoliren und durch einige Nähte und zwar derart, dass es keine Verkürzung erfährt, im Leistenring zu fixiren. Eine wesentliche Complication des operativen Eingriffs bedeutet dieses Verfahren kaum.

Aus mehrjähriger chirurgischer Krankenhaus-Thätigkeit sowie durch Erkundigungen an grossen Kliniken weiss ich, dass diese Forderung nur ganz vereinzelt und nicht principiell erfüllt wird; auch in den chirurgischen Lehrbüchern geschieht der Bedeutung des Lig. rot. bei Herniotomien keine Erwähnung. Es kann dies vielleicht deshalb nicht auffallend erscheinen, da die Retroflexionsbeschwerden die Patientinnen nicht dem Chirurgen, sondern dem Gynäkologen

1) Küstner, Grundzüge der Gyn. 1893. S. 52.

Digitized by Google

zuführen. Nur bei Kocher [1]) finde ich folgende Angabe: „Bei der Operation des Leistenbruchs bei Frauen ist der Verschluss des Leistencanals sehr einfach zu beschaffen. Indess liegt das Lig. rot. dem Bruchsack enge an und kann eventuell mit dem Bruchsack lateralwärts zu der Oeffnung in der Fascia obliqua herausgezogen und an dieser durch Naht befestigt werden, da seine blosse Durchtrennung Anlass zu Lageveränderung der Gebärmutter geben könnte". Ich halte den technischen Rath Kocher's nicht für besonders zweckmässig, da bei einer dem subjectiven Ermessen überlassenen etwas hohen Anlegung des Fascienschlitzes und bei starkem Anziehen des Bruchsacks leicht eine solche Verkürzung des Ligamentes eintreten kann, dass eine bei Schwangerschaft eventuell zu pathologischen Lagen des Fötus führende Lateroversion des Uterus resultirt. Ich möchte aber annehmen, dass weitere auf die ursächlichen Beziehungen zwischen Herniotomie und Retroflexio gerichtete Untersuchungen von Seiten der Gynäkologen die Richtigkeit meiner Annahme ergeben werden und halte die Betonung der Nothwendigkeit, dem bei der Isolirung des Bruchsacks losgelösten Lig. rot. durch Vernähung eine neue feste Insertion zu geben, für wichtig, weil wir, wie es scheint, nur dann im Stande sind, nach Herniotomien zu neuen Beschwerden Anlass gebende Lageveränderungen des Uterus mit Sicherheit zu vermeiden. Diese Forderung beansprucht eine um so allgemeinere Bedeutung, als nach Berger's [2]) Feststellungen die Leistenhernie beim Weibe entgegen der vielfach herrschenden Ansicht ihrer Seltenheit die häufigste Bruchsorte darstellt. Berger fand unter 2534 Brüchen bei Frauen überhaupt 1123 Inguinalhernien. Es kommt hinzu, dass wir uns mit der nicht beachteten Verletzung eines Lig. rot. die am sichersten Geburtsstörungen vermeidende Operationsmethode der Retroflexio uteri, die Alexander-Adam'sche Operation, wegnehmen.

1) Kocher, Chir. Operationsl. IV. Aufl. S. 368. 1902.

2) Graser, Die Lehre von den Hernien im Handb. der pract. Chir. Chir. d. Unterleibs. Theil I. S. 747.

Digitized by Google

Antwort auf die Bemerkung Albert's zu dem Aufsatz Müller's „Ueber die Entstehung der Eklampsie“ [1]).

Von

Dr. **Hermann Müller,**

Oberarzt beim Anhaltischen Infanterie-Regiment No. 93.

Meine Arbeit über die Entstehung der Eklampsie hat das ungewöhnliche Geschick gehabt, sogleich mit einem gegnerischen Begleitschreiben vor dem Forum der Kritik zu erscheinen. Herr Albert-Dresden hat gleichzeitig mit derselben eine Bemerkung dazu veröffentlicht, in der er die Priorität über die von mir dargelegten Anschauungen in Anspruch nimmt. Zugleich giebt er seinem Befremden darüber Ausdruck, dass ich seine der meinigen vorhergehenden Arbeiten nicht erwähnt habe.

Mit Rücksicht auf das Verhalten Albert's, der ohne meine Genehmigung das Manuscript oder einen Probeabdruck meiner Arbeit vor deren Veröffentlichung benutzt hat, um mit seinen rein persönlichen Ansprüchen zwischen mich und die Kritik zu treten, hielt ich eine Antwort für übrig. Da man aber gegenwärtig von einem Prioritätsstreit spricht, so habe ich mich in der Befürchtung, dass mein dauerndes Stillschweigen zu meinem Ungunsten gedeutet werden könnte, gegen meine ursprüngliche Absicht entschlossen zu antworten.

Auf die in meiner Arbeit niedergelegte Idee bin ich gelegentlich des in derselben erwähnten Falles [2]) am 24. August 1900 ge-

1) Dieses Archiv. Bd. 66. H. 2.

2) S. 258 Anm. 3. 1900. Journ.-No. 65 der Königl. Entbindungsanstalt Bamberg.

Digitized by Google

kommen. Die Entwicklung derselben, die Sammlung der Literatur und ein grosser Theil der Ausarbeitung waren bis Ende April 1901, zu welcher Zeit ich meine Assistentenstelle in Bamberg aufgab, beendet. Ende Juni 1901 sandte ich meine Arbeit über die Aetiologie des Geburtsfiebers an die Redaction des Archivs ein und kündete damals zugleich die zweite Arbeit an, welche neue Ansichten über die Eklampsie enthalten und ersterer alsbald folgen sollte. Indessen wurde sie, da ich keine Rivalität befürchtete und somit keine Eile hatte, erst im October 1901 zum Druck gegeben, nachdem sie unter Anderem einen Monat bei Herrn v. Winckel gelegen hatte.

Wie den Lesern der Arbeit bekannt ist, fasse ich die Eklampsie in ihren Ursachen auf als ein Schwangerschafts-, Geburts- oder Wochenbettsfieber, das nur in Folge schnellen und massenhaften Eindringens hoher Giftwerthe in die Circulation ein besonders in die Augen fallendes Krankheitsbild giebt. Die specielle Beweisführung stützt sich auf einen Vergleich der Verhältnisse, welche in der Geburt die Entstehung des Fiebers wie der Eklampsie begünstigen. Da aber ein grosser Theil der Autoren noch auf der Ansicht bestand, dass die meisten Geburtsfieber functionell, d. h. die Folge der erhöhten Muskelthätigkeit während der Geburt seien, so musste ich, um mich auf den Vergleich stützen zu können, erst beweisen, dass das nicht der Fall ist, dass vielmehr jedes Geburtsfieber ebenso als der Ausdruck bakterieller Zersetzungsvorgänge zu betrachten ist, wie das Schwangerschafts- oder Wochenbettfieber. Diese Beweisführung habe ich, um einen zu grossen Umfang der Arbeit zu vermeiden, unter dem Titel: „Zur Aetiologie des Fiebers unter der Geburt“ gesondert veröffentlicht[1]). Stellt man nun diese Arbeit[2]) dem Vergleich zwischen Fieber und Eklampsie in der Geburt[3]) gegenüber, so wird man darin Absicht und Art der Beweisführung bis in die Einzelheiten der Eintheilung wiederfinden. Hieraus wird man erkennen, wie sehr die beiden Arbeiten zusammengehören, wie sehr die erste Arbeit die wohlbewusste Voraussetzung der zweiten ist, dass also die Idee über die Entstehung der Eklampsie und der Plan der Beweisführung schon damals feststand. Die erste Arbeit nun habe ich seinerzeit Herrn Geheimrath v. Winckel vor

1) Dieses Archiv. Bd. 65. H. 2.
2) l. c. S. 331—338.
3) Dieses Arch. Bd. 66. H. 2. S. 263—267.

Digitized by Google

dessen Abreise zum Congress nach Giessen zur Durchsicht gebracht, woraus hervorgeht, dass ich meine Gedanken und Beweise nicht den Ausführungen Albert's dortselbst entlehnt habe. Meine Arbeit über die Entstehung der Eklampsie ist demgemäss keine moderne Arbeit in Albert's Sinne; sie steht nicht auf dem Boden des Giessener Congresses, ihre Geburt fällt früher.

Die erste Kenntniss der Congressergebnisse entnahm ich damals der Münchener med. Wochenschrift[1]). Dieses Referat brachte die Ansicht Albert's, dass Eklampsie auf latenter Mikrobenendometritis in der Schwangerschaft beruhe, und hierzu die Bemerkung Fehling's, dass diese Lehre viel Unwahrscheinliches habe. In Albert's Anschauung konnte ich nichts anderes sehen, als eine Reproduction des Favre'schen Gedankens, eine Auffassung, die seinerzeit auch Fehling gehabt und ausgesprochen hat[2]). Eine Nebenbuhlerin der meinigen konnte ich in ihr nicht erblicken. Ich überlegte mir damals, ob ich die Ergebnisse des Giessener Congresses in meine Arbeit aufnehmen sollte. Mit Rücksicht auf die schon übermässige Länge derselben und die nothwendige Umarbeitung, ferner mit Rücksicht darauf, dass der Congress nichts für mich besonders Wichtiges gebracht zu haben schien, sah ich davon ebenso wie von einer Aufnahme der kurz vorher erschienenen Arbeiten Stroganoff's ab, die mir doch höchst willkommene Angriffspunkte gegeben hätten. Freilich ahnte ich damals nicht, dass ich mir hierdurch das Befrenden des Herrn Albert zuziehen würde. Aus der Literatur nach dem Congress stammt meines Wissens nur eine ebenfalls der Münchener med. Wochenschrift entnommene nachträgliche Anmerkung[3]), die während der Correctur der Druckbogen noch eingetragen wurde.

Zweitens glaubt Albert verlangen zu dürfen, dass ich seine Ansichten über Eklampsie, die er in der Arbeit über „Latente Mikroben-Endometritis in der Schwangerschaft, Puerperalfieber und dessen Prophylaxe[4])" niedergelegt hat, kenne. In dieser Arbeit findet sich S. 507 eine Hindeutung auf die Genese der Schwanger-

1) Münchener med. Wochenschrift. 1901. No. 24. S. 985 u 986.

2) Verhandl. der Deutschen Gesellsch. f. Gyn. zu Giessen: S. 558: „und somit auf die mit Recht längst widerlegten Anschauungen von Favre zurückkommt."

3) Siehe die Arbeit S. 298, Anm. 2.

4) Dieses Arch. Bd. 63. S. 507.

Digitized by Google

schaftsnephritis und Eklampsie in dem Sinne, dass dieselben durch Toxine im Endometrium lebender nicht invasiver Mikroben entstehen sollen. Es handelt sich also erstens um eine kurze gelegentliche Einflechtung einer Ansicht über Eklampsie in einer Arbeit über Schwangerschaftsendometritis und Puerperalfieber, zweitens um eine vermuthungsweise geäusserte, mit der Favre'schen identische Anschauung. Und da verlangt Albert, dem die seit mehr als 10 Jahren in den Lehrbüchern figurirende Idee Favre's entgangen war, dass man eine gelegentliche kurze Abschweifung auf die Eklampsie in einer Arbeit kenne, deren Titel mit nichts an diesen Gegenstand gemahnt? Da verlangt derselbe — die Lectüre der Arbeit vorausgesetzt — von einem, der Favre kannte, dass dieses Wiedererscheinen der Favre'schen Lehre als ein Novum ganz besonders hätte auffallen sollen?

Drittens käme von den Arbeiten Albert's der nach dem Congress in Dresden gehaltene Vortrag in Frage, den er durch meine Veröffentlichung bewogen, vorzeitig im Druck niedergelegt hat. Von den damaligen Ausführungen desselben habe ich zu der Zeit, wo ich die Arbeit in Druck gab, nichts wissen können, da ich nie in Dresden war, und Referate mir bis dahin nicht zu Gesicht gekommen, wohl auch kaum schon vorhanden waren[1]). Irgend welche Abhängigkeit meiner Ansichten von dem, was Albert damals in Dresden gesagt hat, ist vollkommen ausgeschlossen. Ein persönliches Interesse an Herrn Albert habe ich zudem erst mit der Veröffentlichung seines Vortrages und seiner Ansprüche gewonnen.

Aus dem Vorstehenden nehme ich Veranlassung zu erklären, dass ich Albert's Gedanken z. T. nicht kannte, und soweit ich sie kannte, keine Ursache hatte, mich besonders auf sie zu beziehen, da ich seine Idee als eine Neuauflage der Lehre Favre's betrachtete.

Um nun auf den Gegenstand des Streites selbst zu kommen, sei es mir verstattet, die beiderseitigen Ansichten gegenüber zu stellen.

Albert sieht in der Eklampsie eine Vergiftung durch die Stoffwechselproducte von Mikroben der Decidua; die Eklampsie beruht also auf einer latenten Mikroben-Endometritis in der Schwangerschaft.

1) Das Referat im Centralblatt für Gyn. erschien im April 1902.

Digitized by Google

Ich erblicke in der Eklampsie ein ganz gewöhnliches Schwangerschafts-, Geburts- oder Wochenbettfieber. Die Ursachen der Eklampsie wie des Fiebers sind die gleichen; die Eklampsie ist ein Resorptionsfieber mit der Besonderheit bezüglich des Zustandekommens der Allgemeinvergiftung, dass hier eine Ansammlung der gebildeten Giftstoffe aussersalb des circulatorischen Zusammenhanges mit der Gefässbahn stattfindet, und hierdurch Gelegenheit entsteht zu paroxysmalen Ueberschwemmungen des Kreislaufes mit gebildeten hohen Giftwerthen[1]). Die Convulsionen sind eine den Schüttelfrösten bei Pyaemie analoge Erscheinung, welche die Paroxysmen der Allgemeinvergiftung bezeichnen. Im Uebrigen sind die Vergiftungserscheinungen die gleichen, wie bei schweren Puerperalfiebern, anatomisch: Blutungen in die Organe, degenerative Veränderungen an denselben, besonders an Leber (bis zur acuten gelben Atrophie) und Nieren; klinisch: Albuminurie, Cylindrurie, Haematurie, Acetonurie, Icterus, Temperaturerhöhung und Pulsbeschleunigung, nervöse Symptome (Coma, Erregungszustände, Psychosen).

Da ich also Fieber und Eklampsie der Schwangeren, Gebärenden und Wöchnerinnen für gleiche Krankheiten, die Eklampsie für ein Fieber mit nur besonderen oder besonders in die Augen springenden Symptomen halte, so müssen sie auch auf den gleichen bekannten Ursachen beruhen. So wenig aber meine Anschauung über die Genese der Eklampsie eine Endometritis in der Schwangerschaft zur nothwendigen Voraussetzung hat, so wenig geht aus derjenigen Albert's hervor, dass z. B. eine Infection in der Geburt (Häufigkeit der Eklampsie bei innerlich Untersuchten!) den Krater für den späteren Ausbruch einer Eklampsie bilden könne.

Ich bin also viel weiter gegangen als Albert, meine Auffassung ist umfassender, denn sie begreift die Albert'sche in sich, und umschriebener zugleich, da sie ganz präcise und bestimmte Vorstellungen über die Entstehung der Krämpfe und das innerste Wesen der Eklampsie bringt. Kann ich nun leichten Herzens zugeben, dass Albert und ich uns in gleicher Richtung bewegen, so muss ich entschieden bestreiten, dass unsere Anschauungen sich decken. Wenn einer die Eklampsie auf Schwangerschaftsendometritis zurückführt und der andere sie schlechtweg als ein puer-

1) Siehe S. 289 u. 290 der Arbeit.

Digitized by Google

perales Fieber erklärt, so ist das nicht nur dem Wort, sondern auch der Vorstellung nach ein Unterschied; das beweist schon der Einwand, den Schmorl bei der Discussion in der Dresden[1]) bezüglich der Deutung des Falles von Inflammatio placentae purulenta hat machen können. Ich erhebe also für meine Lehre den Anspruch vollkommener Originalität, besonders Albert gegenüber, der über die Favre'sche Anschauung nicht hinausgekommen ist.

Sind wir nun in der Idee nicht eins, so sind wir in der Beweisführung verschieden.

Albert hat unter Vermeidung der nach heutigen Begriffen ganz elementaren Untersuchungsfehler Favre's sicherere Fundamente für die Theorie geschaffen, dass die Eklampsie auf einer Schwangerschaftsendometritis beruhe. Er geht aus von der Schwangerschaft und fasst die Sache von der anatomischen und bakteriologischen Seite an. Dieser Versuch der positiven Beweisführung, deren Gelingen ich vorläufig noch recht skeptisch gegenüberstehe, ist nach meinem Dafürhalten auch sein hauptsächlichstes Verdienst. Die klinischen Beweise treten in den Hintergrund. Der von den Verfechtern einer bacteriellen Genese sonst mit Recht gebrachte Hinweis übrigens auf die grössere Morbiditätsfrequenz der Erstgebärenden scheint mir gerade für die Annahme Albert's wenig zu passen, da Erstschwangere gewisslich seltener an Endometritis leiden, als Wiederholtschwangere.

Ich gehe aus von der Geburt und komme unter Wahrnehmung der bisher gesammelten klinischen Erfahrungen durch eine kritische Gegenüberstellung des Fiebers und der Eklampsie zu der Ansicht, dass beide ursächlich dasselbe und nur verschiedene Aeusserungsformen derselben Vergiftung sind — eine Ansicht, die ich dann planmässig auf alle bekannten Verhältnisse der Schwangerschaft und des Wochenbetts, die Genese, Prognose und Therapie und andeutungsweise auch auf den anatomischen Befund durchführe.

Genau betrachtet deckt sich meine Anschauung über die Eklampsie mit derjenigen Albert's ebensowenig, als ich geglaubt habe, dasselbe wie Favre zu behaupten, und unsere Beweismittel sind verschieden. Wo ich aber mit Albert übereinstimme — nämlich in der Annahme eines in genitalibus entstehenden bakterio-

1) Referat über die Sitzung der gyn. Gesellschaft zu Dresden am 13. Juni 1901. Centralbl. f. Gyn. 1902. No. 16. S. 430.

Digitized by Google

toxischen Agens überhaupt — da stimme ich schon mit Favre überein, der über 10 Jahre zuvor seine Ansichten niederschrieb. Ich habe also eigentlich gar keine Ursache, mit Albert über Prioritätsrechte zu streiten. Am allerwenigsten kann ich ihm eine so summarische Forderung, wie die Priorität „in diesen Fragen" concediren.

Angeregt durch den Versuch Albert's und den Widerspruch Schmorl's[1]), möchte ich zum Schluss versuchen, eine Frage zu beantworten, welche ich mir auch schon früher vorgelegt und beantwortet, aber nicht in die Arbeit aufgenommen habe, nämlich die Frage: Warum kommen bei infectiösen Vorgängen in anderen Körperhöhlen keine Krämpfe vor?

Das Zustandekommen des eklamptischen Anfalls erkläre ich durch eine plötzliche massenhafte Ueberschwemmung des Blutes mit den Toxinen des Puerperalfiebers. Eine solche ist nur möglich bei besonders günstigen Resorptionsverhältnissen, welche bei Integrität des Zusammenhanges zwischen Ei und Gebärmutter nicht vorhanden sind. Meine Auffassung setzt also eine wenigstens theilweise Trennung des Zusammenhanges zwischen Uterus und Ei voraus, welche entweder durch die destruirende Arbeit der vorhandenen oder importirten Giftbildner im decidualen Gewebe oder durch die bekannten mechanischen Einflüsse (Erschütterung des Uterus, manuelle und instrumentelle Eingriffe, Coitus, Onanie, sensible und insensible Wehen) erfolgt sein kann. Das Gift ist frei in der Gebärmutterhöhle und wird durch die Uteruswand resorbirt.

Die durch theilweise oder vollständige Ablösung des Eies entstandene Höhle nun lässt sich — wie Albert es thut — mit einer mit Schleimhaut ausgekleideten Höhle insofern nicht vergleichen, als sie eines intacten Schleimhautüberzuges entbehrt. Zum Theil ist sie mit nekrotisirtem und vielfach eingerissenem Gewebe bedeckt, zum Theil aber directe Wundfläche mit zahlreichen durchtrennten Lymph- und Blutgefässen. Sie ist demgemäss vielmehr als Wundhöhle aufzufassen. Als solche aber steht sie in ihrer Art einzig da. Sie ist umgeben von einem colossalen Plexus mächtig entwickelter und erweiterter Blut- und Lymphgefässe, die ihr Resorp-

1) Discussion gelegentl. der 253. Sitzung der gyn. Gesellschaft-Dresden. Ref. Centralbl. f. Gyn. 1902. No. 16. S. 430.

Digitized by Google

tionsvermögen beträchtlich erhöhen. Sie ist ferner eine Höhle von wechselnder Grösse und schwankendem Inhaltsdruck, welcher ebensowohl durch die Ausdehnung des Eies, als durch die Contractionen der Gebärmutter hervorgerufen werden kann. Ja es kann unter gegebenen Verhältnissen direct zu einer Aspiration von Gebärmutterinhalt in die Gefässlumina und einer plötzlichen Ueberschwemmung des Blutes mit fremdartigen Stoffen — also auch Giftstoffen — kommen, wie die Luft- und Zellenembolien beweisen. Sie ist also in gewissem Sinne eine athmende Wunde. Andere secernirende Körperwunden haben diese Eigenschaft nicht, deshalb beobachtet man bei ihnen ebensowenig eklamptische Anfälle als Luftembolien und plötzliche Einschwemmung grosser Zellenmassen.

Digitized by Google

Druck von L. Schumacher in Berlin.

Digitized by Google

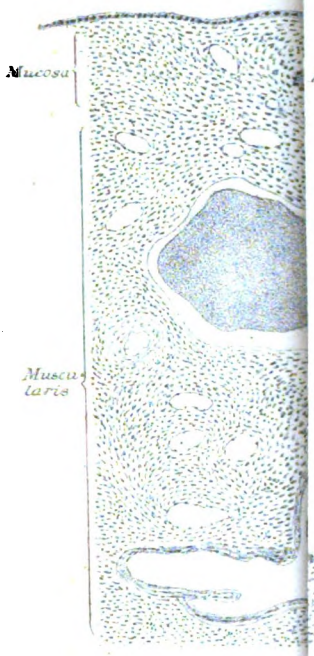

Fig. 6 b

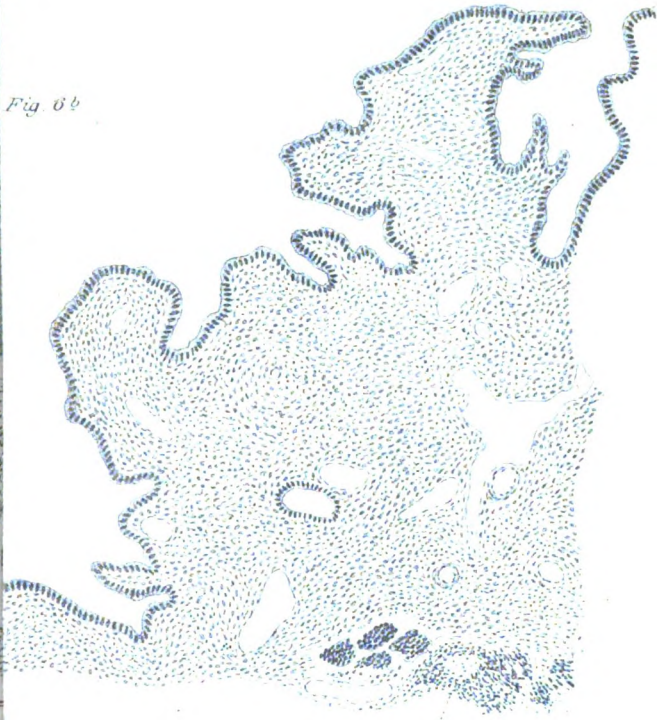

Haemorrhagieen in der Tiefe der Cervixschleimhaut.

Fig. 3 b

Fig. 3 g

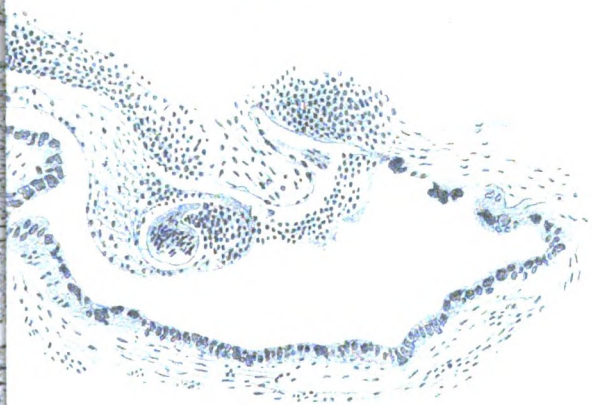

Fig. 3 Fr. Müller delin.
Fig. 6 Dr. Auerbach delin.

L. F. Thomas Lith. Inst. Berlin S. 53

Digitized by Google

Druck von L. Schumacher in Berlin.

Digitized by Google

Fig. 6b

Haemorrhagien in der Tiefe der Cervixschleimhaut.

Fig. 3c

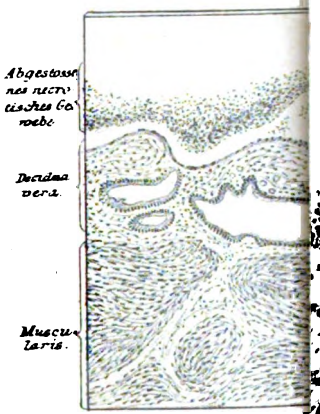

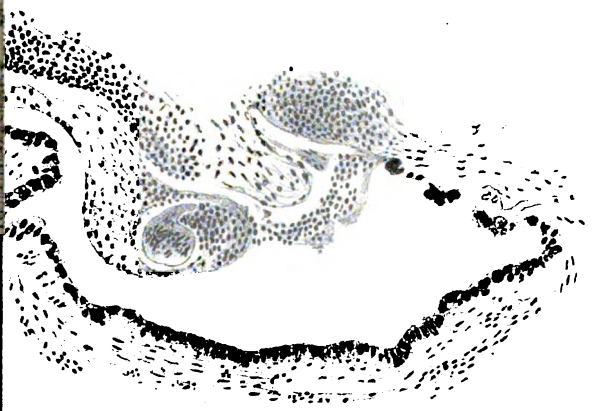

Fig. 3b

Fig. 3 Fr. Müller del.
Fig. 6 Dr. Auerbach del.

L. Thomas Lith. Inst. Berlin S 53

Digitized by Google

Digitized by Google

Die Regeneration der Uterusschleimhaut nach der Geburt.

Von

Dr. **E. Wormser** in Basel.

(Hierzu Tafel IX und X und 20 Figuren im Text.)

Einleitung.

Unsere Anschauungen über die Rückbildungsvorgänge im puerperalen Uterus, basirend auf den grundlegenden Arbeiten von Friedländer, Leopold u. A., schienen ein abgeschlossenes Capitel der anatomischen Forschung zu sein. In den letzten Jahren haben nun verschiedene, diese Frage mehr oder weniger direct berührende Bereicherungen und Wandlungen unserer Kenntnisse — namentlich das „Deciduoma malignum" betreffend — stattgefunden. Dazu kam, dass als feststehende Thatsachen betrachtete Vorgänge, wie die Regeneration der Drüsen an der Placentarstelle, neuerdings in Zweifel gezogen und statt dessen andere mehr oder weniger hypothetische Ansichten darüber ausgesprochen wurden, sodass die ganze Frage wieder in den Kreis der Discussion gezogen war.

Ich bin deshalb einer Anregung meines verehrten damaligen Chefs, des Herrn Prof. Bumm, an der Hand eines grossen Materials die Regeneration der Schleimhaut nach der Geburt neuerdings methodisch zu studiren, gerne gefolgt. Die nachstehende Arbeit ist die Frucht dieser Untersuchungen, die in den Jahren 1900 u. 1901 im Laboratorium der hiesigen Frauenklinik ausgeführt wurden. Meinen beiden früheren Chefs, Herrn Prof. Bumm, unter dessen Leitung die Arbeit angefangen und zum grössten Theil durchgeführt wurde, sowie Herrn Prof. von Herff bin ich für die Ueberlassung des Materials zu besonderem Danke verpflichtet.

Digitized by Google

Ueber den klinischen Verlauf der durch Ausschabung im Wochenbett behandelten Fälle, die ausschliesslich unter das Directoriat von Prof. Bumm fallen, habe ich in einer besonderen Arbeit berichtet. (Die Excochleatio uteri im Wochenbett. Correspondenzblatt für Schweizer Aerzte. 1902. No. 20.)

A. Historisches.

Das in der Physiologie einzig dastehende Phänomen der puerperalen Involution des Uterus hat naturgemäss schon seit langer Zeit das Interesse der Forscher wachgerufen. Das Grobanatomische des Vorganges war auch schon den älteren Aerzten bekannt, wie z. B. die Aeusserung in dem berühmten Werke von Mauriceau[1]) beweist: die Volumverkleinerung des Uterus daure an, so lange Lochialfluss vorhanden sei, ca. 15—20 Tage. Die Kenntniss der histologischen Feinheiten datirt jedoch naturgemäss erst aus der jüngsten Zeit, da sie abhängig war von der Entwicklung des Mikroskopes sowie der Fixations- und Färbetechnik.

Die ersten genaueren Angaben über die Regeneration der Schleimhaut — denn diese war zunächst Gegenstand der Forschung — stammt von Cruveilhier, der die Ansicht aussprach, dass die Innenfläche des Cavum uteri nach der Geburt grösstentheils von Schleimhaut entblösst sei, sodass sie einem Amputationsstumpfe gleiche. Diese Ansicht blieb lange Zeit die herrschende, gestützt durch Kölliker (21) [2]), Kilian (19) und Heschl (16), die zwar die richtige Erkenntniss der Involution der Muskulatur angebahnt haben, die Regeneration der Schleimhaut dagegen fälschlicher Weise vom Cervixepithel ausgehend darstellen. Noch im Jahr 1874 kehrte dieselbe Version, die mittlerweile durch Friedländer erfolgreich bekämpft worden war, wieder bei Williams (52), der sie eben auf das Studium eines nicht normalen, also nicht beweiskräftigen Materials aufgebaut hatte. Und doch war schon lange vorher ein wichtiger Fingerzeig ertheilt worden durch Virchow (49, S. 782), der in einem Fall die ganze Decidua vera im Uterus zurückgeblieben fand, während ein Defect nur an der Placentarstelle vorhanden war. Anderseits citirt Varnier (48, p. 302) ohne genauere Literaturangabe 3 Autoren, die in den deut-

1) F. Mauriceau, Traité des maladies des femmes grosses et accouchées etc. Paris 1668. p. 347.

2) Die in Parenthesen angeführten Zahlen beziehen sich auf die Nummern des Literaturverzeichnisses am Schluss der Arbeit.

Digitized by Google

schen Arbeiten nirgends erwähnt sind, nämlich Coste, der schon 1842 entgegen der Cruveilhier'schen Lehre die Innenfläche des Uterus post partum mit Schleimhaut bedeckt fand, ferner Colin[1]) und Robin (40), die beide 1848 denselben Befund erhoben; betr. den Ursprung dieser Schleimhautlage vertrat Colin in seiner Dissertation die richtige Anschauung, dass es sich um Reste der alten Mucosa handle, während Robin von einem neuen, im Lauf der Schwangerschaft vorbereiteten Schleimhautlager sprach.

Erst viel später, im Jahr 1870, gelang es dann Friedländer (13) durch genaue anatomische Untersuchungen das Wesen der Regeneration der Uterusschleimhaut klar zu legen. Er zeigte, dass bei Ausstossung der Nachgeburtstheile nur ein Theil der oberen oder „Grosszellen-Schicht" der Decidua losgelöst wird, während der andere Theil, sowie die ganze Ampullaris, in welcher er die veränderten Utriculardrüsen erkannte, regelmässig in utero verbleiben und sprach ferner die Ansicht aus, dass diese Drüsenreste den neuen Epithelüberzug liefern müssen. Es erhob sich nun zunächst ein Streit über die Angabe Friedländer's betr. der Schicht, in welcher die Trennung der Eihäute von der Uterusinnenfläche erfolgt. Während Kundrat und Engelmann (24), sowie Wheeler (53) im Wesentlichen Friedländer beistimmten, verlegte Langhans (25) die Trennungslinie ganz innerhalb der Drüsenschicht; nach ihm wird also bei der Geburt die ganze Compacta und der an sie angrenzende Theil der Spongiosa ausgestossen. Friedländer seinerseits beharrt jedoch in einer späteren Arbeit [1876] (14) und auf Grund weiterer Untersuchungen auf seiner Ansicht und betont die individuellen Verschiedenheiten, hält aber die Lösung nach Langhans für eine Ausnahme. Leopold pflichtet im Wesentlichen Langhans bei und erklärt die Widersprüche folgendermaassen. Er macht darauf aufmerksam, dass, da die Drüsen verschieden weit reichen, die in utero bleibende Schicht sehr verschieden dick sein werde, ja, dass die ganze Vera zurückbleiben kann — wie dies schon Virchow und Friedländer beschrieben hatten. Durch die postpartale Zusammenschiebung wird die restirende Schleimhaut bis auf das Doppelte verdickt; die vorher breit ausgezogenen Drüsen werden hoch und ihre innerste Lage hat oft

1) F. Colin, Etudes à l'oeil nu sur la surface interne de l'utérus après l'accouchement, dans l'état physiologique, dans l'état pathologique, et en particulier dans la fièvre puerpérale. Thèse de Paris. 1847.

Digitized by Google

die Form dicker Balken, was Friedländer zu der Ansicht verführte, es handle sich um Theile der Zellschicht; dass dem jedoch nicht so ist, beweisen nach Leopold die Drüsenlumina, die auch hier zu finden sind und also auch diesen Theil als zusammengedrängte Ampullaris documentiren. Hatte Friedländer den grössten Theil der Mucosa als in utero verbleibend dargestellt, so wird von G. Klein [1891] (20) im Gegentheil angenommen, dass auf der Muscularis normaler Weise nur eine ganz schmale Zone der Drüsenschicht zurückgelassen werde, dass eine Trennung an der Grenze der beiden Schleimhautschichten oder gar innerhalb der Compacta entschieden zu den Ausnahmen gehöre. Klein gründet diese Behauptung auf das Studium von 2 Uteris, deren Trägerinnen einige Stunden p. p. gestorben waren. Da aber die Zeit zwischen dem Tod der Frau und dem Einbringen des Organs in die fixirende Flüssigkeit nicht erwähnt ist, also sich jedenfalls nach vielen Stunden beläuft, so ist dieses den modernen Befunden widersprechende und als nicht beweiskräftig anzusehende Resultat genügend erklärt, wie wir unten noch des Näheren sehen werden. Die den Klein'schen entgegenstehenden Angaben von Langhans und Leopold wurden durch Krönig (22), der an ganz einwandsfreiem, lebensfrisch fixirtem Material Untersuchungen anstellte, im Wesentlichen bestätigt. Auch er verlegt die Trennung an die Grenze der beiden Schichten, wenn auch in einzelnen Fällen noch Theile der Zellschicht haften blieben. Er giebt in seiner neuesten Arbeit über diesen Gegenstand (23) eine sehr schöne Abbildung, wo die erst halb gelöste Placenta in situ mit der Uteruswand dargestellt ist; man sieht deutlich, wie die ganze Ampullaris auf der Muskelschicht zurückgeblieben ist, während an der Placenta die Grosszellenschicht in toto und nur an einer Stelle 2 kleine Spangen der Spongiosa hängen geblieben sind.

Aus dem oben Gesagten geht hervor, dass sich die Meinungsverschiedenheiten in den letzten 3 Decennien nicht mehr drehten um die Frage „was bleibt im Uterus zurück", denn alle Untersucher bestätigen übereinstimmend das Vorhandensein eines Schleimhautüberzuges im frisch entbundenen Cavum, sondern nur um das „wie viel". Dieser Punkt hat grössere Bedeutung, als man auf den ersten Blick denken könnte; erfolgt nämlich die Trennung in der Zellschicht, nach der Ansicht von Friedländer, so bildet die Innenfläche des frisch puerperalen Uterus — worauf schon dieser Autor die Aufmerksamkeit gelenkt hat — eine wirkliche Wunde

Digitized by Google

ohne jeglichen Epithelschutz, ist also zur Aufnahme infectiöser Stoffe wie geschaffen. Ganz anders gestalten sich die Dinge, wenn statt der Grosszellenschicht die Ampullaris den Sitz des Risses darstellt; da haben wir Drüsenräume, die mehr oder weniger vollständig von Epithel ausgekleidet sind, sodass den Infectionserregern nur die schmalen Septen zwischen den erweiterten Drüsen als Eingangspforte bleiben. — Nach Langhans sind die Drüsenräume durchweg mit Epithel ausgekleidet; de Sinéty (42) dagegen fand nirgends mehr Drüsenepithel und nimmt darum auch an, die Regeneration desselben geschehe von den „embryonalen Elementen" aus, welche die ganze Schleimhaut post partum infiltriren. In ähnlicher Weise äussert sich Leopold; er beschreibt und bildet eine Schleimhaut ab, bei der die 3 oder 4 Etagen von erweiterten Drüsen keinen Epithelsaum tragen, welch' letzterer sich nur in der tiefsten, der Muscularis direct anliegenden Schicht, in den Fundis vorfinde, also in einem sehr beschränkten Theil des ganzen Schleimhautrestes; die oberflächlichen Räume, die in das Cavum hereinragen, sind demnach ohne Schutzdecke, bilden mit den eröffneten Blut- und Lymphgefässen ein Netz „zahlloser, communicirender Röhren" und können „offenbar ebenso leicht und schnell in sich aufnehmen, wie sie abgeben". Würde dies stimmen, so wäre der Uterus ebenso schutzlos eindringenden Keimen gegenüber, wie er es nach Leopold sein müsste, falls die Trennung in der Compacta erfolgte. Leopold hat also ganz richtig die Zweckmässigkeit der Trennung innerhalb der Spongiosa betont, aber, durch seine Präparate verführt, nicht auch die logische Consequenz gezogen, dass thatsächlich die Natur einen Schutz der frisch puerperalen Uterusinnenfläche erstrebt und erreicht durch diesen Modus der Nachgeburtslösung. Es blieb den späteren Untersuchungen, namentlich denen von Krönig vorbehalten, die Richtigkeit der Langhans'schen These zu beweisen, dass nämlich die Septen der Ampullaris auch in den oberflächlichen Schichten grösstentheils mit Epithel ausgekleidet sind.

Es war somit festgestellt, dass der frisch puerperale Uterus in der Regel von seiner ganzen mit wohl erhaltenem Epithel versehenen Ampullaris ausgekleidet ist; wie vollzieht sich nun die Regeneration dieser Schleimhaut?

So lange man keine Mucosareste auf der Muscularis vermuthete, war die einzig mögliche Annahme die, dass von der Cervix und von den Tubenecken aus das Epithel allmälig die Uterusinnenfläche überziehe. Wie bereits erwähnt, hat Friedländer diese Theorie

Digitized by Google

endgültig widerlegt und zugleich die Ansicht ausgesprochen, dass die aus Decidua bestehenden Septen verfetten, eliminirt und mit den Lochien ausgestossen werden und dass ferner durch Wucherung der in den Drüsenfundis sitzenden Epithelien allmälig die Oberfläche damit überkleidet werde. Leopold bestätigt diese Angaben, die er durch das Studium der Thromben an der Placentarstelle erweitert. Er kommt zum Schluss, dass die neue Schleimhaut in der Regel nach 6 Wochen vollständig ausgebildet ist; ein sehr langer Termin, wenn man erfährt, dass Klein in einem Fall schon am 3. Tag ein ganz regenerirtes Endometrium gefunden zu haben behauptet.

Die neueren Untersuchungen von Klein, Ries, Rathcke etc. haben unsere Kenntnisse in verschiedenen Punkten erweitert; ich komme auf dieselben bei der Besprechung meiner eigenen Befunde zurück. Einer anderen Arbeit sei jedoch jetzt schon kurz gedacht, es ist die von Pels-Leusden, welcher den Riesenzellen der Placentarstelle die Regeneration der Drüsen als Aufgabe zuweist und damit die seit den Friedländer'schen Untersuchungen bedeutsamste Aenderung unserer Ansichten über die Neubildung der Uterusschleimhaut anzubahnen versucht hat. Auch darüber einiges Nähere weiter unten.

B. Material und Methodik.

Bevor ich zur Beschreibung meiner Präparate übergehe, ist es unerlässlich, ein Wort zu sagen über das Material, das denselben zu Grunde lag, sowie über die Art der Gewinnung und Verarbeitung desselben. Alle Untersucher, die über unseren Gegenstand gearbeitet haben, sind einig in der Klage über die Schwierigkeit, sich geeignetes Material in genügender Menge zu verschaffen. Einwandsfrei sind ja eigentlich nur diejenigen Fälle, wo im Verlauf des Wochenbettes der Exitus letalis an einer intercurrenten Krankheit erfolgt, die nachweislich keinen Einfluss auf den Verlauf der Regenerationsprocesse ausübt; in erster Linie kommen in Betracht tödtliche Traumen; dann aber alle acuten oder chronischen Krankheiten, die nicht auf einer Entzündung der Genitalorgane basiren. Eklampsie, Herzfehler, Phthise, acute Infectionskrankheiten etc., von denen allen nicht zu erwarten ist, dass sie auf die Involution eine nennenswerthe Einwirkung ausüben. Nicht oder doch nur in beschränktem Maasse brauchbar sind Uteri von Frauen, die an Endometritis septica, besonders der „diphtheritischen Form" der-

Digitized by Google

selben oder an ihren Folgezuständen gestorben sind. — Es geht aus dem Gesagten hervor, dass geeignetes Material sich nur selten darbieten wird und dass an einer Entbindungsanstalt mittlerer Frequenz, wie der hiesigen Klinik (ca. 1000 Geburten im Jahr), ein grosser Zeitraum verstreichen müsste, bis aus den verschiedenen Epochen des Wochenbettes genügend Material vorliegen würde.

Dazu kommt, dass es von höchster Wichtigkeit ist, das Material möglichst bald nach dem eingetretenen Tode zu gewinnen, da die Leichenveränderungen an der Schleimhaut und besonders an deren Epithel in kurzer Zeit grosse Zerstörungen bewirken, die ein ganz falsches Bild vorzutäuschen im Stande sind. Es ist dies mit der Grund, warum die älteren Autoren zunächst überhaupt das Zurückbleiben von Schleimhautresten auf der Muscularis leugneten und die späteren wenigstens das Vorhandensein von Epithel abstritten. Wie bedeutungsvoll der mehr oder weniger frische Zustand ist, in welchem so zarte Gewebe untersucht werden, geht aus einem sehr lehrreichen Streit hervor, der über ein unserem Gegenstand nahestehendes Thema geführt worden ist, nämlich über die Veränderungen der Uterusschleimhaut bei der Menstruation. Während die Einen behaupteten, das Epithel werde bei jeder Regel zerstört [Retterer[1]), Leopold[2]), v. Kahlden[3]) etc.] konnten die Anderen [Möricke[4]), de Sinéty[5]), Christ[6]) etc.] nachweisen, dass es erhalten bleibt. Der Unterschied lag darin, dass die ersteren ihre Präparate entweder überhaupt nicht frisch oder aber in dünnen Alkohol einlegten, der auf Epithel dissociirend wirkt, oder in Müller'sche Flüssigkeit, die nur langsam eindringt, sodass mittlerweile das zarte Deckepithel im alkalischen Schleim macerirt und zerstört wurde; die letzteren Autoren dagegen hatten die zu

1) Retterer, Sur les modifications de la muqueuse utérine à l'époque du rut. Comptes rend. de la Soc. de biol. S. IX. T. 4.

2) Leopold, Studien über die Uterusschleimhaut etc. Dieses Archiv. Bd. 11. 1877. S. 110.

3) v. Kahlden, Ueber das Verhalten der Uterusschleimhaut während und nach der Menstruation. Festschrift für Hegar. 1889.

4) Möricke, Uterusschleimhaut in den verschiedenen Altersperioden zur Zeit der Menstruation. Zeitschr. f. Geb. u. Gyn. 1882. Bd. 7. S. 84.

5) de Sinéty, Recherches sur la muqueuse utérine pendant la menstruation. Ann. de gynéc. und Arch. de tocol. 1881.

6) Christ, Das Verhalten der Uterusschleimhaut während der Menstruation. Diss. Giessen. 1892.

Digitized by Google

untersuchenden Uteri möglichst frisch in Sublimat oder in andere Fixationsflüssigkeiten gebracht, welche das Epithel in situ conserviren, sodass dasselbe nur an denjenigen Stellen fehlte, wo es durch die subepithelialen Hämorrhagien perforirt worden war.

Ganz ähnlich ging es auch bei den uns hier beschäftigenden Vorgängen und ich habe selbst mehrere Uteri als völlig unbrauchbar unberücksichtigt lassen müssen, die ich aus äusseren Gründen erst viele Stunden nach dem Tode erhalten konnte, u. a. einen vom 24. Tage post partum, wo die Schleimhaut sicher schon regenerirt sein musste und wo thatsächlich nur zerfallene Reste derselben an den Schnitten zu finden waren. Wir mussten also darauf dringen, möglichst lebensfrisches Material zu gewinnen, wodurch natürlich die Möglichkeit, Sammlungspräparate zu verwenden oder Uteri von Frauen, die auf anderen Abtheilungen gestorben, vom pathologischen Institut aus zu erhalten, seltene Ausnahmen abgerechnet, wegfiel.

Es blieb nun noch ein Weg, sich Mucosa vom puerperalen Uterus zu verschaffen und zwar die Ausschabung[1]). Diese Methode hat ihre Vor- und Nachtheile. Die Vortheile sind die absolute Lebensfrische, die Kleinheit und dünne Beschaffenheit der Stückchen, die ein rasches und vollständiges Eindringen der Fixationsflüssigkeit ermöglichen. Die Nachtheile sind allerdings zahlreicher. Man hat Schleimhautstückchen vor sich, die durch einen ziemlich rohen Eingriff, das Abkratzen gewonnen, also vielfach lädirt, mit geronnenem Blut bedeckt sind. Die Orientirung ist oft schwierig, da die Partikelchen aus ihrem Zusammenhang herausgerissen sind; oft ist es sogar am mikroskopischen Präparat schwer zu entscheiden, was innen und was aussen war, und zwar besonders dann, wenn keine Muskellamellen mitgerissen wurden; man hat nie die ganze Schleimhaut, sondern immer nur kleine Theile derselben. Der Hauptübelstand ist aber der, dass man nicht examinandi causa in

1) Unter meinem Material finden sich auch einige Fälle, bei denen die Excochleation nicht indicirt erschien, wo nur mit dem in den Uterus eingeführten Finger die prominenten Stückchen losgelöst wurden, wie dies z. B. Ries für seine Arbeit gemacht hat. Diese Methode hat gegenüber der Ausschabung verschiedene Nachtheile, besonders den, dass man meist wohl nur Partikel der höckerigen Placentarstelle bekommt, nicht aber auch solche von der glatten Vera; ferner werden die zarten Gebilde durch das Abquetschen mit dem Finger viel stärker lädirt, als mit der schneidenden Curette und schliesslich erhält man mit dieser letzteren gewöhnlich noch etwas Muskelgewebe mit, sodass die Orientirung und die Beurtheilung der Verhältnisse wesentlich erleichtert und klarer wird.

Digitized by Google

normalen Fällen ad libitum curettiren darf, sondern dass damit zugleich ein therapeutischer Eingriff geleistet sein soll. Dies bedingt natürlich, dass das gewonnene Material nur selten der Norm absolut entsprechen wird.

Von all diesen Einwürfen gegen die Benutzung von curettirtem Material ist eigentlich nur der letzte einer besonderen Beachtung werth, ohne jedoch von ausschlaggebender Bedeutung zu sein. In den allermeisten Fällen war die Indication zur Ausschabung gegeben nicht durch schwere, endometritische Processe — nur bei einer Frau, die auch an ihrer Sepsis starb, war dies der Fall — sondern entweder durch Blutung infolge von Retention von Eihäuten, oder durch Fieber bedingt durch Lochialstauung. In beiden Fällen können die Störungen, die den Regenerationsprocess trafen, nur ganz geringfügig gewesen sein. Zudem haben schon Leopold und weiterhin Rathcke darauf aufmerksam gemacht, dass selbst in schwer septischen, tödtlichen Fällen nur der zeitliche Verlauf — im Sinne einer Verzögerung — nicht aber der Modus der Regeneration verändert sei; ja Temesváry und Bäcker (47) behaupten geradezu — gestützt auf Sondenmessungen in 131 Fällen — dass Temperatursteigerungen im Wochenbett die Rückbildungen beschleunigen, was sie durch den im Fieber gesteigerten Stoffwechsel erklären. Pels-Leusden (35) hat ebenfalls pathologische Fälle zu seinen Untersuchungen nicht ausgeschlossen, da doch immer gute Stellen darin zu finden seien und dann auch des Vergleiches halber.

Gestützt auf all' diese Erwägungen halte ich die Excochleatio uteri für ein sehr gutes Mittel, sich relativ leicht ein grosses Material aus den verschiedenen Tagen des Wochenbettes zu verschaffen.

Die curettirten Massen wurden in Wasser abgespült; die kleinen Schleimhautstückchen, leicht kenntlich an ihrer hellen, fast weissen Farbe, kamen hierauf, womöglich von den anhaftenden Gerinnseln befreit, in die fixirende Flüssigkeit — in den meisten Fällen Picrinsäurealkohol[1]), der uns vorzügliche Dienste geleistet hat — und von da in steigenden Alkohol. Einbettung in Paraffin, wobei darauf

1) Die Formel lautet: Conc. wässerige Picrinsäurelösung 30 Theile; 95pCt. Alkohol 65 Theile, 3—6—12 Stunden im Ueberschuss einwirken lassen. Ich verdanke die Angabe dieser Methode, die sich mir sehr gut bewährte, der Güte von Herrn Prof. Kollmann. In den wenigen Fällen, wo andere Fixationsflüssigkeiten benutzt wurden, ist dies ausdrücklich bemerkt.

Digitized by Google

geachtet wurde, die Stückchen auf die Kante zu stellen, damit die Schnitte möglichst senkrecht zur Oberfläche ausfielen. Die Dicke der mit dem Jung'schen Hebel-Mikrotom erzielten Schnitte betrug im Durchschnitt 10 μ; dieselben wurden im warmen Wasser aufgefangen und damit auch auf den Objectträger aufgeklebt. Die beschickten Objectträger kamen für einige Stunden in den Thermostaten — einfaches Lufttrocknen genügt aber auch —, worauf die Schnitte so fest klebten, dass jede beliebige Procedur mit ihnen vorgenommen werden konnte. Ich kann diese ebenso einfache, als saubere und sichere Methode, die leider nicht anwendbar ist bei in Ueberosmiumsäure oder Sublimat fixirten Präparaten, auf's Wärmste empfehlen; namentlich auch bei Serienschnitten bedeutet sie eine bedeutende Erleichterung und Zeitersparniss.

Gefärbt wurde mit Delafield'schem Hämatoxylin, hier und da mit Gegenfärbung durch Eosin; ferner nach van Gieson und nach Gram.

Von einigen Fällen wurden Partikel auch in Sublimat oder Flemming'scher Lösung fixirt.

Durch das Entgegenkommen meiner früheren Chefs der Herren Professoren Bumm und v. Herff, war es mir ermöglicht, in 4 Fällen von Exitus im Wochenbett den Uterus kurz ($^1/_2$—1 Stunde) nach erfolgtem Ableben zu entfernen. Das Organ wurde in dünne Scheiben geschnitten und ebenfalls in Picrinsäure-Alkohol fixirt; 3 Uteri wurden erst bei der Autopsie gewonnen.

Im ganzen kamen zur Untersuchung 7 Uteri (davon sofort post mortem entnommen: 4), 36 Ausschabungen und 5 Producte der digitalen Lösung.

Ich lasse nun eine mehr oder weniger eingehende Beschreibung der Präparate folgen, geordnet nach dem Wochenbettstag, auf welchen sie sich folgendermaassen vertheilen:

Tag	Uterus	Curett.	Digit.	Tag	Uterus	Curett.	Digit.	Tag	Uterus	Curett.	Digit.
1	1	—	—	7	—	2	—	15	—	1	—
2	1	—	—	10	1	2	—	17	1	—	—
3	2	2	—	11	—	6	3	18	—	1	—
4	—	4	—	12	—	4	—	19	—	1	—
5	—	3	—	13	—	1	1	20	—	1	—
6	1	4	1	14	—	2	—	22	—	1	—
								60	—	1	—

Digitized by Google

C. Befunde.

Erster Tag des Puerperium.

Puerperaler Uterus, $3^1/_2$ Stunden post partum.

1. Frau G. Geb.-J. 1901, No. 387. Frühgeburt in der 34. Woche, 19. IV. 10 Uhr 45 Min. Vorm. Tod an Eklampsie 2 Uhr 20 Min. Nachm. Der Uterus wird $^1/_2$ Stunde post mortem herausgenommen und in sagittaler Richtung in Scheiben geschnitten, sodass jede Scheibe aus der Placentarstelle, dem intrauterinen Gerinnsel und der gegenüberliegenden, mit Vera bedeckten Wand besteht. — Vergl. Fig. 1 und 2.

Geht man bei Betrachtung der Schnitte von der Seite der Vera[1]) aus, so trifft man zunächst auf die stark aufgelockerte Musculatur. Die Grenze gegen die Mucosa ist scharf, doch senken sich einige Drüsenschläuche weit zwischen die Muskelbündel in die Tiefe. Die Mucosa besteht aus einer ca. 5 mm breiten Schicht fast ausschliesslich spongiösen Charakters: grosse, unregelmässige Hohlräume werden gebildet durch mehr oder weniger dünne, oft geschlängelt verlaufende Septen, die an den breiteren Stellen aus schönem Deciduagewebe, an den schmalen Leisten aus spindelzelligem Bindegewebe bestehen; zwischen diesen beiden Zellarten sind vielfach Uebergänge zu sehen. — Stellenweise, besonders gegen die Muscularis zu, zeigt das Zwischengewebe auch ganz lockeres, zellarmes Gefüge. — Die meisten Balken zeigen zahlreiche, kleinere und grössere Gefässdurchschnitte. — Im grossen Ganzen überwiegen die Hohlräume gegenüber den Septen; nur gegen das Cavum uteri zu verbreitern sich diese auf Kosten der ersteren. — Die Hohlräume sind durchweg — die spärlichen, so stark erweiterten Gefässe ausgenommen — mit Epithel ausgekleidet, wodurch sie sich als Drüsen documentiren. Das Epithel zeigt cylindrische, cubische und ganz platte, endothelartige Form. Gegen die Muscularis zu herrscht die cylindrische, gegen das Cavum die abgeplattete Form vor. Gestalt und Anordnung der Epithelien zeigen dabei etwas Regelloses. An demselben Drüsenraum finden sich z. B. hohe Cylinderzellen, fast jede Zelle isolirt oder nur an der Basis die Nachbarzelle berührend; daneben eine Strecke cubischer, lückenlos aneinander gereihter, dagegen in der Form der Kerne nicht übereinstimmender Zellen, und zum Abschluss ein längeres Band von Protoplasma, das nur 2 oder 3 Kerne ohne Zellgrenzen aufweist. — An den grossen Hohlräumen mit endothelartiger Auskleidung ist diese letztere oft unterbrochen durch einzelne sehr grosse, ins Lumen vorspringende, unförmliche Kerne. Die Kerne der verschiedenen Epithelien sind übrigens meist rundlich; manche sind dreieckig, stäbchenförmig oder auch polygonal; die meisten lassen deutlich das Chromatingerüst und den Nucleolus erkennen; andere sind homogen, bläschenförmig.

Die Hohlräume enthalten feinkörnigen Detritus, wenig Zellen; die nahe der Oberfläche gelegenen meist Blut. Die obersten Lagen sind überhaupt blutig infiltrirt und schlechter gefärbt, sodass ein allmählicher Uebergang stattfindet zum Gerinnsel des Cavum. Die Epithelbekleidung der Drüsenräume findet sich bis hinauf in die infiltrirte

1) Der Kürze halber wird in allen Protokollen mit „Vera“ die gesammte Innenfläche des puerperalen Uterus, die Placentarstelle ausgenommen, bezeichnet.

Digitized by Google

Schicht; nur innerhalb dieser letzteren sind dann die schmalen Epithelzellen meist in Abschilferung begriffen. — Das intrauterine Gerinnsel ist 5 mm dick, mit Fibrin- bezw. Rundzellen durchsetzt, geht auf der anderen Seite ebenfalls allmählich in das Gewebe der Placentarstelle über. Diese zeigt eine $^1/_2$ bis 1 mm breite trabeculäre Zone, deren Hohlräume fast alle mit Blut erfüllt sind. Sie sind durchweg — mit Ausnahme der Gefässe — mit deutlichem Epithel ausgekleidet, das an den tieferen cubisch, an den oberflächlicheren ganz platt und oft kaum erkennbar ist. Es zeigt ähnliche Verhältnisse wie das der Vera. Die Septen sind etwas breiter als drüben, bestehen aus Deciduazellen und zeigen massenhaft eingestreute, polynucleäre Riesenzellen, die auch in den obersten, blutig infiltrirten, der Nekrose verfallenen Spangen nicht fehlen. Die Längsachse der in der Mehrzahl länglichen, seltener rundlichen Zellen, sowie die Anordnung der Kerne entsprechen gewöhnlich dem Verlauf der betreffenden Septen; manche stehen senkrecht zur Oberfläche, einige zeigen auch typische Reihenstellung der Kerne. — Ein tieferes Eindringen in die Musculatur ist nur an wenigen Orten zu sehen. — An einer Stelle findet sich eine starke Anhäufung von Riesenzellen verschiedener Grösse; daneben jedoch zahlreiche 1 kernige, wie Fragmente von vielkernigen Elementen aussehende Zellen. — Die Balken sind durchsetzt von kleineren und grösseren, meist gefüllten Capillaren.

Zusammenfassung: Frühgeburt 34. Woche. Normaler Uterus. 5 mm dicke spongiöse Schicht der Vera, bis in das intrauterine Gerinnsel hinauf von Epithel begleitet; dasselbe zeigt leichte degenerative Veränderungen. An der Placentarstelle ebenfalls reichliche Spongiosareste mit Drüsenepithel. Massenhaft syncytiale Riesenzellen und einkernige Elemente (Fragmentationsproducte derselben?).

Zweiter Tag des Puerperium.

Puerperaler Uterus.

2. Frau S. Frühgeburt in der 33. Woche, in der medicin. Klinik erfolgt. Tod an Phthisis pulmon. ca. 30 Stunden p. p. Der Uterus wurde erst bei der Autopsie, 36 Stunden post mortem gewonnen. Trotzdem sind die Präparate noch ziemlich gut geworden.

Vera: Bildet eine 5 mm dicke Schicht, deren oberste Lagen aus Fibrin sowie aus z. Th. blutig, z. Th. kleinzellig infiltrirter Decidua bestehen. Die darin reichlich vorhandenen Hohlräume sind sämmtlich mit Blut gefüllt. Einige sind offenbar Folge der Blutung (zerfetzte Wände): andere tragen endothelartige Auskleidung, die meisten der präformirten Räume jedoch nicht. Die Deciduazellen sind in den tieferen Schichten noch schön ausgebildet, nur das intercellulare Gerüstwerk ist undeutlich; in den oberen Lagen sind sie jedoch abgeblasst und vielfach auseinander gedrängt durch eine schlecht gefärbte, structurlose Zwischensubstanz. — Die tieferen Lagen der Schleimhaut bieten einen ganz trabeculären Bau. Die Balken verlaufen meist der Oberfläche parallel, bestehen theils aus Decidua, theils aus etwas kleineren, länglichen Zellen. Die von ihnen umschlossenen Hohlräume enthalten vielfach abgefallene Zellen; eine Epithelauskleidung ist in Resten an den meisten, bis in die Nähe der Muscularis, noch vorhanden; schön erhaltenes Epithel fehlt jedoch fast vollständig; die stehen gebliebenen Epithel-

Digitized by Google

zellen sind gut gefärbt, cubisch, etwas unregelmässig, oft mit bläschenförmigem Kerne.

Placentarstelle: Sie wird gebildet durch eine 5—8 mm breite Schicht thrombosirter Gefässe, von denen das grösste einen Durchmesser von 2—3 mm aufweist. An der Oberfläche findet sich zunächst eine verschieden dicke Zone geronnenen Blutes oder streifigen bezw. netzförmigen Fibrins, das sich stellenweise weit zwischen den Thromben in die Tiefe senkt. Die Thromben haben sich meist von den Gefässwänden etwas zurückgezogen. Bei einigen anderen ist die Organisation schon so weit vorgeschritten, dass sie ohne scharfe Grenze in die Wandung selbst übergehen. Vielfach sind die Gefässwände dick, gefaltet, hyalin. — Neben den Gefässen findet sich, besonders in den tieferen Schichten, eine ein- bis zweifache Lage von Hohlräumen, die entweder leer sind oder frisches Blut oder feinkörnigen Detritus enthalten. Einzelne dieser Räume sind mit cubischem, blassem, bläschenförmige Kerne aufweisendem Epithel ausgekleidet, das streckenweise abgefallen ist, entsprechen also erweiterten Drüsen. — Da das Präparat nicht frisch eingelegt wurde, sind solche Stellen, wie dies schon bei Betrachtung der Vera auffiel, schwerer zu finden. Bei manchen Räumen sieht man nur noch Reste von Epithel in Form weniger, cubischer, blasser Zellen, die man nur aus ihrer Analogie mit den besser erhaltenen Stellen richtig deuten kann. — Das Zwischengewebe besteht zum grössten Theil aus blassem, fast structurlosen Gewebe, in welches verschieden dicht, meist aber sehr reichlich Riesenzellen eingelagert sind. An anderen Stellen zeigt dagegen das Stroma ein eigenartiges Aussehen. Neben den Riesenzellen ist dasselbe nämlich übersät mit polygonalen, einkernigen Zellen, die nur wenig kleiner sind als die kleineren Exemplare der Riesenzellen und deren Kern ebenso dunkel tingirt ist, wie die der letzteren, so dass man den Eindruck gewinnt, es handele sich da um Theile von Riesenzellen, besonders da manche noch, wie zu einer Riesenzelle vereinigt, beieinander liegen.

Riesenzellen finden sich von der obersten, der Nekrose verfallenen Schichte an — hier oft mit etwas schwächer gefärbten Kernen — bis tief in die Muscularis herab in wechselnder Zahl, an manchen Stellen jedoch in ganzen Schwärmen und Zügen; zum Theil sind sie rundlich, mit maulbeerförmiger Anordnung der Kerne, zum Theil länglich, oval, mit typischer „Reihenstellung" der Kerne. Diese letzteren finden sich in verschiedener Anzahl, bis zu 30 und mehr in einer Zelle. — Grampräparat von Vera und Placentarstelle negativ.

Zusammenfassung: Frühgeburt in der 33. Woche. Normaler Uterus, nicht frisch eingelegt. Oberflächlichste Schicht blutig und kleinzellig infiltrirt; darunter die Spongiosa, deren Epithelien vielfach desquamirt sind (Leichenerscheinung). — An der Placentarstelle deutlich erweiterte Drüsen. Reichlich Riesenzellen und Fragmentationsproducte derselben.

Dritter Tag des Puerperium.

1. Puerperaler Uterus.

3. Frau V. Geb.-J. 1901, No. 217. Geburt am Termin. 28. Febr. 12 Uhr 15 Min. Nachm. Tod an Typhus abdominalis 3. III. 10 Uhr 15 Min. Vorm. Entnahme des Uterus zwei Stunden post mortem.

Vera: Die Schleimhaut ist $^1/_2$—3 mm breit; bei einigen Präparaten

Digitized by Google

haften ihr ältere Gerinnsel in $^1/_2$ bis 2 cm dicker Schicht an. Die Grenze derselben gegen die Schleimhaut ist zum Theil scharf, an manchen Stellen durch einen Spalt markirt, zum Theil geschieht der Uebergang durch Vermittlung einer Zone nekrotischen Gewebes, in welchem noch Deciduastructur undeutlich erkennbar ist. Die Schleimhaut selbst besteht aus einer grossmaschigen Balkenschicht, welche gegen die Muscularis zu übergeht in eine Zone mit kleineren Hohlräumen. Ueberall da, wo das Gerinnsel, dem stellenweise vereinzelte Spangen der trabeculären Schicht anhaften, von der Oberfläche getrennt ist, bietet diese letztere einen nur an den durchrissenen Septen unterbrochenen Ueberzug von ziemlich stark verändertem Epithel dar. Die Septen der ganzen trabeculären Schicht sind meist schmal, lang gestreckt und bestehen aus gut erkennbarer Decidua. Sie führen ziemlich reichlich Capillaren mit vorspringenden Intimazellen und einige grössere Gefässe mit hyalinen Wandungen. Zum grösseren Theil der Oberfläche parallel gestellt, umschliessen diese Septen Spalträume von länglicher Form; oft sind diese aber auch vielfach gebuchtet und bilden stellenweise grosse, rundliche Lacunen. Die Auskleidung derselben ist ein überall bis an die Oberfläche bezw. in die nekrotische Zone hinauf reichender, deutlicher, endothelartig schmaler Epithelbelag, der streckenweise von der Unterlage abgehoben, im Innern des demnach als Drüse gekennzeichneten Hohlraumes liegen kann.

Die einzelnen Zellen dieses Epithelüberzuges sind niedrig cubisch, etwas unregelmässig in Grösse und Form; manche derselben, besonders in den obersten Lagen, sind schlecht gefärbt, unscharf contourirt, besitzen bläschenförmige, oft sichelartig gekrümmte, oft sehr grosse, unförmliche Kerne; einige Kerne liegen auch in ganz hellen, fast vacuolenartigen, grossen Zellmembranen.

An manchen schräg gestellten Hohlräumen liegen die cubisch-cylindrischen Formen in der Tiefe, während gegen die Oberfläche zu das Epithel platter, endothelartig wird. —

Die Hohlräume sind theils leer, theils enthalten sie Blutkörperchen oder Fibrin, in den meisten liegen auch abgefallene Epithelien und Leucocyten. —

In der tieferen Schicht der Schleimhaut, welche der Muscularis aufruht, haben die Drüsen ihren ursprünglichen Charakter weniger verändert; es sind rundliche bis längliche, ohne weiteres erkennbare Drüsendurchschnitte mit cubischem oder cylindrischem Epithel, das vielfach gewuchert erscheint: stellenweise nimmt dasselbe einen syncytialen Habitus an, indem eine Reihe von Kernen in einer homogenen Masse ohne Zellgrenzen liegen; öfters trifft man auch auf ganz localisirte mehrschichtige Anordnung der Epithelien, die nicht durch Schrägschnitt erklärt werden kann, da eine analoge Anhäufung an der entsprechenden gegenüberliegenden Stelle fehlt. Das Stroma besteht hier aus ovalen bis rundlichen Kernen; die grösseren länglichen messen 8 : 16, die kleineren rundlichen 5 : 6 μ; sie sind feinkörnig und zeigen ein deutliches Kernkörperchen. Manche besitzen noch einen Protoplasmahof, die meisten jedoch nicht. Daneben finden sich hier und da Rundzellen sowie Reste von untergegangenen Deciduazellen (halb zerstörte Kerne mit Protoplasmaresten).

An einigen oberflächlicher gelegenen Stellen sind auch noch deutliche Deciduazellen mit gut gefärbten Kernen vorhanden, sowie Uebergangsformen, wo z. B. der grosse Kern unverändert geblieben ist,

Digitized by Google

während der Protoplasmamantel zum Theil oder ganz fehlt. — Diese Drüsenschicht ist deutlich gegen die Muscularis abgegrenzt, trotzdem tiefe, septenartige Vorsprünge in die obersten Muskellagen hereingehen und an manchen Stellen anscheinend isolirte Drüsenfundi weit ab und ganz abgeschlossen von der Schleimhaut sich vorfinden; das Epithel dieser Drüsenabschnitte zeigt fast normales Aussehen.

Placentarstelle: Sie stellt eine $^1/_2$ bis 3 cm breite Schicht thrombosirter Gefässe dar. Die Thromben haben einen Durchmesser von 2—5 mm, befinden sich in verschiedenen Stadien der Organisation und sitzen zumeist in Gefässen mit hyalin degenerirter Wand. Zwischen den Thromben befinden sich theils Blutergüsse (Fibrinnetz), theils Deciduagewebe mit blassen, etwas länglichen Deciduazellen und vielen Riesenzellen. Diese letzteren sind theils rund, theils lang gestreckt, letztere mit „Reihenstellung der Kerne". Die meisten sind schwächer gefärbt als an den bisher beschriebenen Präparaten; manche sehen aus, wie wenn sie in einkernige Zellen zu zerfallen im Begriffe wären. Viele liegen in kleinen Gewebsspalten. Manche dieser einkernigen Elemente sind ganz blass.

Neben den Gefässen sind deutliche Drüsenräume vorhanden und zwar in zwei Lagen. Die oberen sind stark erweitert nach Art der trabeculären Schicht der Vera; sie sind ausgekleidet von cubischem bis ganz plattem Epithel, das ziemlich ausgesprochene Unregelmässigkeiten in Form und Grösse der Zellen aufweist. Im Innern der Räume finden sich Haufen abgefallener Zellen sowie Blutkörperchen. —

Die tiefer gelegenen Drüsen sind wenig erweitert, rundlich bis oval; ihr Epithel ist cubisch bis cylindrisch; stellenweise von syncytialer Beschaffenheit; die Kerne sind vielfach bläschenförmig.

In dem angrenzenden Theil der Muscularis, die ziemlich scharf sich von der Schleimhaut abhebt, finden sich ebenfalls noch Gefässthrombosen (mit hyaliner Degeneration der Wände) und Riesenzellen. Ebenso finden sich sichere, in keiner Weise sich von sonstigen alten Drüsenschläuchen unterscheidende Durchschnitte, durch kleine und durch erweiterte, mit cubischem Epithel ausgekleidete Drüsen innerhalb der Muscularis, von der Schleimhaut durch einen breiten Muskelzug getrennt. — An einer Stelle liegt in der Tiefe der Musculatur ein thrombosirtes grösseres Gefäss, in dessen Wand viele eigenthümliche, grosse, rundliche, zum Theil sternförmige und einige durch ihr polynucleäres Verhalten an Riesenzellen erinnernde Zellen enthalten sind: gewucherte Endothel- und eingewanderte serotinale Riesenzellen.

Zusammenfassung: Geburt am Termin; normaler Uterus, frisch eingelegt. Oberfläche zum Theil schon frei und bis auf die schmalen durchrissenen Septen von Epithel überzogen, zum Theil noch mit einer necrotischen Schicht bedeckt. Epithel an der Oberfläche in beginnender Degeneration, in der Tiefe auch in Wucherung. Zwischengewebe zum Theil aus Uebergangsformen zwischen Decidua- und Stromazellen gebildet. Drüsensepten bis tief in die Muscularis reichend.

Placentarstelle: Riesenzellen und Fragmente. Alte (nicht neu gebildete) Drüsenschläuche über und in der Muscularis.

2. Puerperaler Uterus.

4. Frau G. Geb.-J. 1900, No. 1061. Mit Uterusruptur eingeliefert. Wendung und Extraction 4. XII. Tod an Peritonitis am 7. XII.; Uterus erst bei der Autopsie, $1^1/_2$ Tage nach erfolgtem Exitus gewonnen und

Digitized by Google

in 5 pCt. Formol, nachher in Müller'scher Flüssigkeit fixirt. (Ich habe das nicht selbst besorgen können, sodass aus Versehen nur von der Vera, nicht aber auch von der Placentarstelle Material entnommen wurde.)

Schleimhaut 2—5 mm dick, stark gewulstet. Die oberflächlichste Schicht ist gebildet durch ein kleinzellig dicht infiltrirtes Gewebe, das nur an einzelnen Stellen als Decidua erkennbar ist; gegen unten zu nimmt die Infiltration rasch ab, sodass die tieferen Schichten, bestehend aus ganz blass gefärbter Decidua, nur spärliche Leucocyten aufweisen. Diese Schicht besteht aus einem Balkenwerk, welches 2—3 Lagen von rundlichen oder zur Oberfläche parallelen, langgestreckten Hohlräumen umschliesst; diese sind mit zum Theil noch wohl erhaltenem Epithel ausgekleidet, trotzdem der Uterus nicht frisch fixirt wurde. Das Epithel ist theils ganz glatt, theils cubisch bis niedrig cylindrisch, mit polymorphen, zum Theil unförmlichen, sehr grossen Kernen; an manchen Orten findet man homogene Protoplasmastreifen mit eingelagerten Kernen. Viele dieser Hohlräume — abgesehen von den Blut- und Lymphgefässen — zeigen keine besondere Auskleidung; dagegen finden sich hier zahlreiche Zellen im Innern des Drüsenraumes. (Durch postmortale Maceration abgefallenes Epithel.)

Was das Balkenwerk betrifft, so bestehen die obersten Spangen aus necrotischer Decidua (schwach gefärbte Kerne in ganz blasser, homogener Grundsubstanz). In der Tiefe zeigen die Balken nicht mehr Deciduacharakter, sondern bestehen aus länglichen, gut gefärbten, ziemlich grossen Kernen in blasser, homogen aussehender Grundsubstanz.

Im Grampräparat sind keine Microorganismen zu sehen.

Zusammenfassung: Uterusruptur. Peritonitis. Uterus nicht frisch eingelegt. Oberfläche gewulstet, sehr stark infiltrirt; darunter die Spongiosa. Drüsenepithelien zum Theil in Wucherung. — Stroma besteht aus rückgebildeten Deciduazellen.

3. Curettage.

5. Frau Th. Geb.-J. 1901, No. 333. Normale erste Geburt. Eihäute vollständig. Wegen starker Blutung am 3. Tage Ausschabung: Die Stückchen lassen deutlich Vera und Placentarstelle unterscheiden; nirgends haftet denselben noch Muscularis an.

Vera: An den meisten Stellen sind 2 Schichten vorhanden; eine oberflächliche Lage mehr oder weniger necrotischen Gewebes ohne grössere Hohlräume und eine tiefe, aus etwas erweiterten Drüsen bestehende Schicht. Nur an wenigen Stellen fehlt die erstere und liegt die letztere bloss zu Tage, von einem platten Epithel auf kurze Strecken überdeckt. Die obere Schicht ist an verschiedenen Stücken verschieden stark. Sie besteht zum Theil aus ganz blassen, confluirten Deciduazellen, deren Kerne blass, aber sonst gut erhalten aussehen; zwischen denselben finden sich reichlich polynucleäre Leucocyten. Andere Stellen zeigen mehr einen areolären Typus, fein conturirte, polygonale oder rundliche, bienenwabenartige Maschen, in welchen neben Leucocyten Reste von Deciduazellen sich finden: wie angenagt aussehende Kerne, um welche herum sich das Protoplasma, oft sternförmig, von der Wand zurückgezogen hat. Die blassen Stellen gehen allmälig, diese areolären ziemlich unvermittelt über in die drüsenhaltige Schicht. Das Stroma derselben wird gebildet durch mässig dicht stehende, etwas grosse Spindelzellen (von 10 : 15 μ herunter bis zu 5 : 6 μ grossen) mit ein-

Digitized by Google

gestreuten, wenig zahlreichen Rundzellen. Die Drüsen sind wenig erweitert, stehen in verschiedenen Richtungen und zeigen cubisches bis plattes, oft etwas unregelmässig gestaltetes Epithel, das stellenweise mehrschichtig ist, an anderen Stellen wieder nur einen einfachen, endothelartigen Saum darstellt. Zwischen diesen Epithelien sind oft ganz grosse, gequollene Zell-Exemplare eingeschoben. — Reichliche Capillaren durchziehen die Septen; sie tragen gut ausgebildetes Endothel, das nicht selten mehrschichtig, zwiebelschalenförmig angeordnet ist.

Placentarstelle: Ein Stückchen besteht aus mehreren grossen, in verschiedenen Stadien der Organisation begriffenen Thromben. Darunter und dazwischen finden sich erweiterte Drüsen mit schönem, stellenweise gewuchertem, cubischem Epithel. In dem aus ganz blassen Deciduazellen zusammengesetzten Zwischengewebe, sowie in der angrenzenden Musculatur finden sich Riesenzellen, an einer Stelle sehr reichlich. Die Kerne sind theils (nach verschiedenen Richtungen) in Reihen gestellt, theils zu Häufchen geballt.

Zusammenfassung: Ausschabung wegen stärkerer Blutung. Oberfläche meist noch nicht frei, sondern mit einer nekrotischen, drüsenlosen Decidua bedeckt. Uebergang zur gut gefärbten, aus wenig erweiterten Drüsen zusammengesetzten Schleimhaut, theils durch homogenes, blasses, theils durch areoläres Gewebe, in dessen Maschen vielfach Reste von Deciduazellen sitzen. Drüsenepithelien in geringem Grad degenerirt. — Stroma besteht aus ziemlich grossen Spindel-, spärlichen Rundzellen.

Placentarstelle: Drüsen mit gewucherten Epithelien. Mässig reichlich Riesenzellen.

4. Ausschabung.

6. Frau Sch. Geb.-J. 1900, No. 453. Normale Geburt. $^1/_3$ der Eihäute ist zurückgeblieben. Am Abend des 2. und am Morgen des 3. Tages Temp. 38,1. Deshalb Mittags Ausräumung des Cavum uteri mit der Curette, wobei neben Gerinnsel und Eihautfetzen auch Schleimhautbröckel gewonnen werden. —

Die meisten Stückchen bestehen aus 2 Zonen: einer oberflächlichen, mit Leukocyten infiltrirten und einer tieferen, trabeculären Decidua. Die Zellen dieser letzteren sind theilweise noch sehr gut erhalten, an anderen Stellen gegen die Oberfläche zu, abgeblasst, confluirt, oder sie zeigen beginnenden areolären Typus: deutliches Gerüstwerk, in dessen Maschen Deciduazellen mit retrahirtem Protoplasma sich finden. In den tieferen Schichten finden sich mitten im Gewebe einige Mitosen. Die Hohlräume der trabeculären Zone sind gegen die nekrotische Schicht zu von Epithel entblösst; dagegen tragen die tiefer gelegenen alle einen vollständigen Ueberzug von im ganzen cubischen Epithel, das jedoch unregelmässig angeordnet ist und vielfach Veränderungen aufweist. Streckenweise ist es platt oder dann cylindrisch, an anderen Stellen geht es plötzlich über in eine homogene, blasse Protoplasmaschicht, in welcher 1 oder 2 Reihen von verschieden grossen und verschieden geformten Kernen eingelagert sind. An einem Drüsendurchschnitt finden sich ganz abenteuerliche Formen, die grosse Aehnlichkeit haben mit dem Scolex einer Tänie: Das Zellprotoplasma bildet einen dünnen, basalen Stiel, der sich gegen das Lumen der Drüse zu zu einem rundlichen oder buckelige Ausstülpungen aufweisenden Zellleib erweitert, in welchem der bläschenförmige Kern sich befindet. An einer Stelle findet sich an der Oberfläche eine eröffnete Drüse, deren

Digitized by Google

in der Tiefe fast cylindrisches Epithel eine kurze Strecke weit als platter Saum nach beiden Seiten auf die Oberfläche etwas übergreift, um am nächsten Infiltrationswalle Halt zu machen. An einer Drüse ist eine faltige Einstülpung des syncytial angeordneten Epithels zu beobachten, was den Befund freier Epithelbänder in anderen Drüsen erklärt.

Zusammenfassung: Fieber. Eihautretention. Oberfläche nekrotisch, mit Leukocyten infiltrirt. Darunter Spongiosa, bis in die nekrotische Zone heraus mit Epithelauskleidung der Drüsenräume, von denen einige auf der Oberfläche ausmünden und diese eine kurze Strecke weit überkleiden. Ausgesprochene Degeneration und Wucherung der Epithelien. Im Stroma Mitosen.

Vierter Tag des Puerperium.

1. Ausschabung.

7. Frau B. Geb.-J. 1901, No. 320. Normale erste Geburt. Eihäute vollständig. Am zweiten Abend 38,0°, am dritten 38,3°, am vierten 38,9°. Am vierten Tag Untersuchung; im Uterus finden sich kleine, festhaftende Massen, die mit der Curette entfernt werden.

An den bis $^1/_2$ cm dicken Stückchen findet sich von aussen nach innen: 1. eine gewellte Schicht nekrotischen Gewebes, das als Decidua hier und da noch erkennbar ist und welches im Grampräparat stellenweise sehr zahlreiche Mikroorganismen (Kokken) beherbergt; 2. eine Zone starker Infiltration (Grenzwall); 3. eine schmale Zone von areolärem Typus; 4. die Trabekeln der Schleimhaut (2—4 mm dick); 5. kleine Partikelchen Muscularis. Schicht 1 und 5 sind an manchen Stücken nicht vorhanden; auch Schicht 2 und 3 fehlen an einigen kleinen Streifen, sodass bei diesen die epitheltragenden Trabekeln direct die Oberfläche bilden. Schicht 2 (Grenzwall), die fast keine Hohlräume, nur einige thrombosirte Gefässe enthält, lässt kein Grundgewebe erkennen; dasselbe ist schollig zerfallen. Die areoläre Zone (3) ist nicht überall vorhanden: sie zeigt ebenfalls noch Infiltration, aber viel geringer als 2, immerhin noch so, dass die Hohlräume zwischen den Kittleisten wie rundliche Fenster auf dem dunklen Grunde sich stark abheben. Sie sind leer oder enthalten noch Reste von Zellen, meist an eine Wand angedrückt. Die Zellen des Gerüstwerkes selbst sind stellenweise sehr deutlich sternförmig, mit rundlichen oder länglichen Kernen. — Wo diese areoläre Zone fehlt, geht die Infiltrationsschicht direct in die trabeculäre Schleimhaut über. An manchen Stellen hört die Infiltrationszone an einer der Oberfläche parallelen, langgestreckten Drüse wie an einer Barrière plötzlich auf, indem die eine, der Muscularis zugewandte Wand der Drüse, Epithel von der gleich zu beschreibenden Beschaffenheit aufweist, während die der freien Oberfläche zugekehrte Wand ganz von der Zellinfiltration eingenommen ist, sodass vom Epithel höchstens noch an den beiden Enden, wo es in die untere Wand übergeht, Reste stehen geblieben sind. Es stellt dies eine Art natürlicher Demarcationslinie dar. — Die folgende Schicht (4) ist gebildet durch ein Balkenwerk, dessen Hohlräume und Septen ziemlich gleichmässig viel Raum einnehmen. Die Balken bestehen zum grössten Theil aus verändertem Deciduagewebe. Die einzelnen Zellen desselben sind etwas auseinander gedrängt, manche sind ganz isolirt; fast nirgends liegen sie lückenlos aneinander. Sie sind verschieden gross, von der Grösse gewöhnlicher Deciduazellen bis zu der etwas gequollener Stroma-

Digitized by Google

zellen des normalen Endometriums. Letztere Formen finden sich nur in den tiefen, der Muscularis genäherten Schichten. Die ersteren sind polygonal oder länglich oder rundlich. — Nur an einigen, oberflächlich gelegenen Stellen ist noch gut erhaltene Decidua zu sehen. — Die Hohlräume der trabeculären Schicht sind theils spaltförmig, theils rundlich, theils ganz unregelmässig, mit tiefen Buchten und langen Fortsätzen. Sie enthalten meist Blut und abgefallene Zellen. Die Drüsen sind von den Gefässen dadurch zu scheiden, dass die Wand der letzteren aus hyalinem Gewebe besteht, während die Drüsen von dem oben beschriebenen Zwischengewebe umgeben sind. Das Epithel der Drüsenräume ist im Ganzen cubisch, stellenweise niedrig cylindrisch, unregelmässig in Form, Grösse und Anordnung (localisirte Mehrschichtigkeit, syncytiales Aussehen); dazwischen finden sich immer wieder Stellen, wo es ganz platt, endothelartig ist, oder dann stark gequollen, mit grossen, unregelmässig geformten, stark gefärbten Kernen. An den obersten Räumen, die in die areoläre Zone hineinragen, ist das Epithel fast ausschliesslich endothelartig; hier fehlt es aber auch vielfach und findet sich, abgefallen, im Innern des betreffenden Raumes.

Ueberall im Balkenwerk finden sich Capillargefässe in ziemlich grosser Zahl.

Zusammenfassung: Fieber. — Oberfläche nekrotisch, enthält zahlreiche Kokken; darunter Grenzwall, dann areoläre Zone, Spongiosa, Muscularis. Stellenweise liegt auch die epitheltragende Spongiosa direct frei. Demarcationslinie angedeutet, benutzt die Basis der durch die Nekrose eröffneten Drüsenräume. Epithel in progressiver und regressiver Metamorphose. Stroma besteht aus Zwischenstadien von Decidua und Stromazellen.

2. Ausschabung.

8. Frau K. Geb.-J. 1900, No. 820. Normale erste Geburt; fast vollständige Eihautretention. Am dritten Abend 38,4°. Deshalb am folgenden Morgen Ausschabung (siehe zweite Ausschabung am 18. Tag, No. 44 Seite 509).

Die Stückchen zeigen eine 2—3 mm dicke, sich schon makroskopisch als dunkle Zone abhebende Schicht, die mikroskopisch aus so dicht gedrängten polynucleären Leukocyten besteht, dass nirgends eine Structur erkennbar ist. Gegen unten lichtet sich die Infiltration etwas, sodass da und dort Deciduagewebe zum Vorschein kommt. Allmälig geht diese Infiltrationszone über in die Decidua vera, die eine oberflächliche, compacte und eine tiefe, trabeculäre Schicht erkennen lässt. In der ersteren sind nur wenig Lymph- und Gefässspalten zu sehen, keine Drüsen. Beide Schichten bestehen aus schön erhaltenen, ca. 25 : 30 μ grossen Deciduazellen, zwischen welchen vielfach kleine polynucleäre Zellen sich einschieben. In den tiefer gelegenen Balken sind die Deciduazellen und ihre Kerne etwas in die Länge gezogen. Die oberflächlichen Septen zeigen dagegen theilweise areolären Bau; die Maschen des Gewebes sind theils leer, theils enthalten sie an die Wand gedrängte, ovale Kerne mit Resten von körnigem Protoplasma; über das Ganze verstreut finden sich kleine Rundzellen in mässiger Zahl.

Die Räume der trabeculären Schicht sind unregelmässig, im grossen Ganzen langgestreckt, der Oberfläche ziemlich parallel, zum Theil geschlängelt, meist schmaler als die begrenzenden Septen. Diese sind grösstentheils ausgekleidet mit einem schmalen Epithelsaum, der sich bis hinauf in die Compacta verfolgen lässt. Einzelne der Epithelzellen

Digitized by Google

sind colossal in die Länge gezogen und besitzen einen ins Lumen vorspringenden Kern; in der Tiefe ist das Epithel mehr cubisch und zeigt ähnliche Veränderungen wie im vorigen Fall. Der Inhalt der Drüsenräume ist theils Blut, theils feinkörniger Detritus, meist vermischt mit Epithel- und Rundzellen. Manche Räume sind auch leer.

Einige der grossen Räume sind Gefässe, besitzen dicke, hyaline Wandungen und etwas unregelmässiges, zum Theil ins Lumen vorspringendes Endothel; sie sind vollgepfropft mit Blutkörperchen. Daneben finden sich zahlreiche kleinere und grössere Capillaren.

Färbung nach Gram ergiebt negatives Resultat.

Zusammenfassung: Eihautretention. Fieber. 2—3 mm dicke, stark infiltrirte Oberfläche; darunter noch eine nicht infiltrirte Zone, Compacta und die Spongiosa, beide aus deutlichen Deciduazellen zusammengesetzt, die in den tieferen Schichten etwas länglich geworden sind. Epithelien vielfach sehr lang ausgezogen, zeigen Degenerations- und Wucherungsvorgänge.

3. Ausschabung.

9. Frau D. Geb.-J. 1900, No. 557. Normale 2. Geburt. Vollständigkeit der Eihäute fraglich. Am Abend des 3. Tages 38,8°; am Morgen des 4. 37,9°; dabei viel Ausfluss. Deshalb Ausschabung.

Die Präparate bestehen aus der trabeculären Zone der Schleimhaut. An der Oberfläche befindet sich an den meisten Stückchen eine schmale Schicht kleinzellig stark infiltrirten Gewebes. Die daran grenzenden Stellen zeigen meist den areolären Typus; doch sind nur ein Theil der Maschen leer; in vielen finden sich noch ziemlich grosse, vielfach halbmondförmig gestaltete Kerne mit Resten von Protoplasma; gewöhnlich liegt der Kern ganz an der Wand, das Protoplasma sichelförmig um ihn herum. Die in dieser Zone befindlichen Hohlräume zeigen nur spärlichen Epithelüberzug; die meisten Epithelien liegen abgefallen im Innern des Raumes. Das Epithel der tiefer gelegenen Drüsenräume ist überall vorhanden, aber stark verändert: neben grossen gequollenen, würfligen Zellen finden sich hochcylindrische Formen, die gegen die Basis spitz zulaufen oder biconcav sind, sodass zwischen je 2 Zellen ein heller, ovaler Streifen sich zeigt. Gegen die Oberfläche zu werden die Zellen endothelartig niedrig. — Die Kerne sind ganz polymorph, quer- oder längsoval, dreieckig, polygonal, $^1/_2$ mondförmig etc.; alle diese Formen sind aber nicht schön, geometrisch, sondern durch bucklige Vorragungen und unregelmässige Einziehungen mehr weniger verzerrt. Im Anschluss an den Kern, bes. an concaven Stellen desselben, finden sich manchmal Vacuolen. Vielfach liegen die Kerne in der Peripherie der Zelle. Am Stroma sieht man schön den Uebergang der Decidua in den reticulären Typus einerseits, in das definitive Stroma anderseits. Das als Decidua auf den ersten Blick kenntliche Gewebe, das in manchen Balken vorherrscht, zeichnet sich durch seine grossen, gut gefärbten Zellkerne aus. Gegen die Oberfläche zu tritt nun das intercelluläre Netzwerk stärker hervor, durch stärkere Färbung der Leisten und durch Abblassen der Zellen und ihrer Kerne und so zeigt sich ein allmäliger Uebergang in die areoläre Zone der Oberfläche. Auf der anderen Seite, gegen die tieferen Schichten zu, verschwindet das intercelluläre Netzwerk mehr und mehr, die Zellen und Zellkerne werden kleiner, länglicher und nehmen so den Charakter des definitiven Uterusstroma an.

Digitized by Google

In der ganzen Schleimhaut finden sich zahlreiche, gegen die Oberfläche zu meist thrombosirte grössere und kleinere Gefässe. Ferner finden sich fast überall ziemlich gleichmässig verstreut relativ grosse (ca. 6 : 6 μ), stark gefärbte Rundzellen.

Zusammenfassung. Fieber. Eihautretention? Spongiosa, Oberfläche stark infiltrirt. Darauf folgt areoläres Gewebe und dann die gut gefärbten Spangen. Epithelien zeigen vorwiegend Degenerationsformen. Stroma: Decidua, die nach oben in das areoläre Gewebe, nach unten in das definitive Schleimhautstroma allmälig übergeht.

4. Ausschabung.

10. Frau D. Geb.-J. 1900, No. 518. Normale 2. Geburt. Eihäute unvollständig. Am Abend des 2. Tages 38,2°, am Abend des 3. 38,7°, am Morgen des 4. Frost 39,6°, Mittags 40.6°, Ausschabung (Tags darauf klärt sich die Ursache des Fiebers auf: Pneumonie).

Die wenigen brauchbaren Stückchen bestehen zum grösseren Theil aus einer oberflächlichen Fibrinschicht und aus einer Zone starker Leukocyteninfiltration. Dann folgt die Mucosa, die gegen unten zu trabeculären Bau aufweist. Sie besteht fast ausschliesslich aus areolärem Gewebe von sehr zierlichem Aussehen. Die Gewebsmaschen sind meist ganz fein und umschliessen rundliche aber unregelmässige, ganz helle Räume von der ungefähren Grösse einer Deciduazelle. Die Mehrzahl der Maschen dieses Netzwerkes sind leer; manche enthalten noch einen rundlichen oder länglichen Kern mit Resten von Protoplasma, das sich stern- oder streifenförmig um den Kern herum von den Wänden zurückgezogen hat. An den Knotenpunkten des Netzwerkes, die öfters ziemlich breit sind, ab und zu auch in der Längsseite der Maschen sitzen kleine, stark gefärbte, rundliche oder stäbchenförmige Zellkerne, die Kerne der fixen Bindegewebszellen. Daneben finden sich auch in mässiger Zahl über das ganze Netz verstreut kleine Rundzellen. Nach unten zu wird das Netzwerk etwas enger; die bleibende Schleimhaut ist jedoch nicht mehr mitgekommen. Die Balken der trabeculären Zone, die zum Theil auch trüb, homogen aussehen, zeigen nur vereinzelt deutliche Auskleidung mit ganz plattem Epithel; an dem einzigen, vorhandenen ächten Drüsenquerschnitt ist es cubisch bis cylindrisch, ungeordnet; das Protoplasma der Zellen ist ganz hell; die Kerne, im Gegensatz dazu, sehen fast schwarz aus. Ausser einigen grösseren Gefässen mit stark verdickten, wellig ins Lumen vorspringenden, hyalin degenerirten Wandungen finden sich fast keine Gefässe in diesen Stücken. Das Gram-Präparat zeigt zahlreiche Keime (Stäbchen und einzelstehende Kokken an der Oberfläche und in der Granulationsschicht.

Zusammenfassung: Eihautretention. Oberfläche stark infiltrirt enthält Keime; darunter Spongiosa von areolärem Habitus. Epithelien wenig verändert.

Fünfter Tag des Puerperium.

1. Ausschabung.

11. Frau Gsch. Geb.-J. 1901, No. 340. Schon vor der Geburt Fieber, von einer inficirten Bursitis praepatellaris her. Beim Eintritt 38,5°; am Abend der Geburt 38,7°; am nächsten 38,7°, am 3. Afebril, am 4. 39,5°. Deshalb am 5. Tag Ausschabung (vergl. Uterus vom 10. Tag. No. 22, Seite 484).

Digitized by Google

Die meisten Stückchen gehören, den zahlreichen Thromben nach schon makroskopisch zu schliessen, der Placentarstelle an; doch sind auch einige vorhanden, die der Vera entsprechen.

Vera: An der Oberfläche sitzt eine nekrotische, kleinzellig stark infiltrirte Schicht; die Infiltration nimmt nach unten zu bald ab, sodass stellenweise die schollig zerfallene Grundsubstanz, stellenweise noch erhaltene, blasse Decidua zum Vorschein kommt. Diese Schicht enthält nur wenige, z. Th. mit Endothel ausgekleidete Hohlräume; daneben finden sich jedoch auch vereinzelt, in besser erhaltenen Gewebsinseln, Drüsenräume mit ungeordnetem, cubischen oder platten Epithel. — Am Uebergang gegen die tiefere Schicht finden sich theils Thromben, sowie eröffnete Drüsenräume, deren äussere Wandung in die nekrotische Parthie mit aufgenommen ist; theils geschieht der Uebergang zwischen der infiltrirten und der bleibenden Zone allmählich, innerhalb des Stromas. Die „bleibende" Zone zeigt oben Spongiosa-Charakter, nach unten zu sind die Drüsen weniger stark erweitert. Die Epithelien sind meist in Degeneration und in Wucherung begriffen, das erstere mehr in den oberen, das letztere mehr in den tiefen Schichten. Sie sind ungeordnet; man findet von plattendothelartigen oder niedrig-cubischen bis zu hochcylindrischen, biconcaven Zellformen von äusserst diversen Grössenverhältnissen, die oft alle an demselben Längs- oder Querschnitt zu sehen sind. Die endothelartigen sind immer nur einschichtig; bei allen anderen Formen findet man ab und zu die Zellen auf kürzere oder längere Strecken, manchmal auch nur ganz circumscript, mitten in der einen Wand, zu 2 oder mehr Lagen gehäuft, oft mit syncytialem Charakter. Dabei zeigen die basalwärts liegenden Zellen durchaus nicht immer denselben Zelltypus, wie die distalen, gewöhnlich sind sie sogar im Gegentheil regelmässiger, schmaler und kleiner als die oberflächlichen (Ersatzzellen). Die Kerne der unregelmässig geformten Epithelien sind meist blass, bläschenförmig, vielfach von der Gestalt eines Halb- oder Viertel-Mondes, oder auch länglich, keulenförmig, kurz, sehr polymorph; dabei sind die Conturen vielfach nicht ganz regelmässig; vereinzelt findet sich körniger Zerfall des ganzen Kerns. Andere Kerne, zwischen diesen Degenerationsformen, sind regelmässiger gestaltet, aber sehr stark gefärbt, sodass keine Structur erkennbar ist; einzelne sind von colossaler Grösse (25 : 40 μ). — An manchen Stellen kann man das Abfallen der degenerirten Zellen ins Lumen hinein deutlich verfolgen. — Eine eigentliche Basilaris ist an den meisten Stellen nicht vorhanden; die Epithelien bilden oft gegen das Stroma zu zackige Vorsprünge. In den durch dieselben gebildeten halbkreisförmigen Lücken liegen hie und da Stroma- oder Rundzellen, die man für „Ersatzzellen" des Epithels halten könnte.

Alle diese Verhältnisse finden sich sowohl an den eröffneten Drüsenschalen, die nach Abstossung der nekrotischen Schicht die Oberfläche bilden, als an den meisten tiefer gelegenen Drüsen; nur die zwischen die Muskelbündel eingesenkten Fundi zeigen keine Degenerationsformen, aber auch keine deutlichen Wucherungsvorgänge. — Das Stroma besteht aus polygonalen bis länglichen, ziemlich deutlich von einander abgegrenzten Zellen, deren Grösse zwischen Decidua- und Stromazellen des nicht puerperalen Uterus schwankt (ca. 8 : 15 μ). Die Kerne sind länglich, mit deutlichem Structurbild. An anderen Stellen sind die Zellgrenzen weniger deutlich, sodass nur noch die Grösse der Zellen den puerperalen Charakter des Stroma verräth. — Zwischen den Stroma-

Digitized by Google

zellen finden sich mehr oder weniger kleine Rundzellen verstreut. An einem Stückchen ist, im Gegensatz zu den eben beschriebenen, noch deutliches Deciduagewebe mit vielen Capillaren fast ausschliesslich vorhanden, neben einer erweiterten Drüse mit endothelartigem und einer kleinen mit fast cylindrischem Epithel. Die meisten Deciduazellen sind gut erhalten, nur bei einigen hat sich das Protoplasma von der Wand etwas retrahiert. — Die sämmtlichen Stückchen zeigen reichlich kleinste und kleine Capillargefässe. —

Placentarstelle: Die Stückchen zeigen eine mächtige Lage geschichteten Fibrins mit Blut; darunter folgt eine Zone stark infiltrirten Gewebes; dann kommen grosse, meist ältere Thromben sowie nochmals schlecht gefärbtes, nekrotisches, stellenweise areoläres Gewebe, das dann übergeht in die gut gefärbte, bleibende Schleimhaut. Diese ist gebildet durch eine nicht sehr breite trabeculäre Schicht, deren Hohlräume theils stark erweiterten Gefässen, theils Drüsen mit aller Art Epithel — wie in der Vera — entsprechen; speciell finden sich reichlich riesenzellenartige Bildungen im Drüsenepithel. Manche Drüsenräume sind spaltförmig, schräg zur Oberfläche gestellt; ihr Epithel zeigt unten Zellproliferation, oben, wo die Drüse in die nekrotische Schicht hineinragt, Degeneration. — Darunter folgt ein schmaler Streifen Musculatur. — Ueberall, in der nekrotischen Zone, in den Septen der trabeculären Schicht, in den oberen Lagen der Muscularis und besonders reichlich in einer Parthie der Schleimhaut, die keine Hohlräume aufweist, finden sich massenhaft prächtige Riesenzellen.

Dieselben sind meist länglich, wenige rund; mit der Längsachse stehen sie meist mehr oder weniger senkrecht zur Oberfläche; manche verlaufen ihr aber auch parallel. Sie enthalten zwischen 2 und 12 Kerne, die entweder in einer oder in zwei Reihen oder im Bogen oder in Häufchen angeordnet sind; manche zeigen Einkerbungen des Protoplasmasaumes als Beginn der Fragmentation. — An der erwähnten drüsenlosen Stelle finden sich neben den Riesenelementen zahlreiche polygonale, einkernige Zellen, die, was Intensität der Färbung und schöne klare Zeichnung betrifft, viel Aehnlichkeit mit ihnen haben; sie sind nur wenig kleiner als die 2-kernigen Riesenzellen und liegen oft so nahe zusammen, dass man sie bei schwächerer Vergrösserung für wirkliche Riesenzellen hält; sie dürften als Fragmentationsproducte der letzteren aufzufassen sein.

Grampräparate von der Placentarstelle erweisen die nekrotische Schicht durchsetzt von Keimen (feine Stäbchen, Einzelkokken, einige kurze Ketten), die stellenweise auch etwas in die Tiefe wuchern. Die Thromben sind frei. Auch bei der Vera findet man an einigen Stellen an der Oberfläche Bakterien.

Zusammenfassung: Auskratzung wegen Fieber. Vera: Nekrotische, infiltrirte Schicht mit spärlichen Keimen. Darunter blasse Decidua mit wenig Drüsen; Demarcationslinie schon ziemlich deutlich, benutzt eröffnete Drüsen. Darunter Spongiosa, Epithelien in Degeneration und Wucherung. Ersatzzellen. Stützsubstanz: deutliche Uebergänge von der Decidua- zur normalen Stromazelle. Insel mit erhaltener Decidua. Placentarstelle: Stark infiltrirte Zone, dann Thromben, dann nekrotisches Gewebe. Dann Schleimhaut, Drüsen reichlich, erweitert, schräg gestellt. Epithel wie das der Vera. Massenhafte Riesenzellen und Fragmente derselben.

Digitized by Google

2. Ausschabung.

12. Frau A. Isol. Abth. J. 1901, No. 15. Normale Geburt zu Hause, nachdem schon 8 Tage zuvor der Blasensprung erfolgt war. Vom folgenden Morgen an hohes Fieber, meist über 39°, sodass Pat. am 5. Tag aufgenommen wird. Die Untersuchung ergiebt grosse Coagula im Uterus, die theils manuell, theils mit dem Schablöffel entfernt werden. Die Untersuchung der Uteruslochien ergiebt die Anwesenheit von Streptokokken.

Die Stückchen bestehen aus einer oberflächlichen, compacten Schicht, die meist durch eine sehr stark infiltrirte Zone markirt ist und einer darunter gelegenen, dünneren oder dickeren Spongiosa.

Die Infiltration der oberen Zone besteht aus dicht gedrängten Zellen, die zum Theil Rundzellen-, zum Theil polynucleären Leukocyten-Typus zeigen. Das von ihnen infiltrirte Gewebe ist an manchen Stellen noch erkennbar: grosse, polygonale Zellräume enthalten detritusartig zerfallenes Protoplasma, sowie grosse, rundlich-ovale, blasse, structurlose Kerne, deren Contour ganz unregelmässig ist und kleine zackige Vorsprünge und Einbuchtungen aufweist, sodass die Kerne wie angenagt aussehen.

Die daran angrenzenden obersten Balken der Spongiosa zeigen ausgesprochen areolären Bau. Die Infiltration der Oberfläche sendet streifige Ausläufer eine Strecke weit in diese Zone, zwischen die polygonalen Hohlräume des Maschennetzes herein, sodass diese ganz dunkel umrandet erscheinen und sich wie helle Fenster auf fast schwarzem Grunde ausnehmen.

Diese Hohlräume sind rundlich oder polygonal, ca. 35 : 60 μ gross; einige derselben sind leer; andere enthalten Zellreste, halbmond- oder sternförmig um den Kern herum retrahirtes, kaum gefärbtes Protoplasma und etwas stärker gefärbte, structurlose, unregelmässige, schmale Kerne. Die Zellkerne des Gerüstwerkes, das aus ganz feinen Fäden besteht, sind klein, meist länglich, stark gefärbt. — Die im Bereich dieser Zone liegenden Hohlräume, meist wenig umfangreiche, rundliche oder ovale Gefäss- und Drüsenquer- bezw. Schrägschnitte, theilweise auch die Spitzen der aus der tieferen Schicht bis hierher reichenden Spalten, sind mit einem feinen Endothel ausgekleidet, das stellenweise auch fehlt. Bei einigen der kleinen Gefässquerschnitte ist es hypertrophisch und springt gegen das Lumen zu vor. Nur spärliche grössere Drüsen zeigen neben ganz plattem auch cubisches und niedrig cylindrisches, regellos angeordnetes Epithel mit bläschenförmigen, unregelmässig contourirten Kernen. — In den meisten dieser Hohlräume finden sich massenhaft Zellen (abgefallenes Epithel, Leukocyten). — Die tieferen Partieen der trabeculären Schicht bestehen aus grösseren und kleineren, meist senkrecht oder schräg zur Oberfläche verlaufenden, unregelmässig gestalteten Hohlräumen, die durchschnittlich etwas breiter sind als die dazwischen gelegenen Balken; sie sind meist präformirt, von Endo- oder Epithel ausgekleidet; einige jedoch sind offenbar traumatisch durch ergossenes Blut entstanden und haben demnach unregelmässig fetzige Wände ohne Epithelüberzug; sie enthalten auch keine abgefallenen Epithelien, während in den anderen neben ausgelaugtem Blut vielfach zellige Elemente, oft zu Haufen geballt, sich vorfinden. Die Auskleidung der Drüsenräume wechselt zwischen ganz dünnem Endothel und cubischen bis cylindrischen, ungeordneten, verschieden grossen und verschieden gestalteten

Digitized by Google

Epithelien, deren Kerne vielfach bläschenförmig aussehen, und unregelmässige, zackige Contouren aufweisen.

Das Stroma dieser Balken ist gut gefärbt, lässt bei schwacher Vergrösserung kein Netzwerk mehr erkennen und besteht aus im grossen Ganzen einander parallel gestellten, länglichen Zellkernen, die alle Uebergänge aufweisen vom grossen Kern der Deciduazelle bis zum kleinen, rundlich-ovalen, welcher demjenigen der definitiven Stromazelle ähnlich sieht. Dazwischen sind immer noch einige grosse, blasse, angenagte Kerne vorhanden, ferner die fixen Bindegewebszellen mit rundlichen bis stäbchenförmigen, stark tingirten Kernen.

Zwischen dem Stroma dieser tieferen und dem reticulären Bau der oberflächlichen Schichten findet sich vielfach Deciduagewebe mit undeutlich contourirten Zellen. Diese Zwischenschicht geht auch stellenweise direct in die Infiltrationszone über ohne areoläre Uebergangszone.

Kleinere und grössere Capillaren sind reichlich vorhanden, die meisten mit etwas hypertrophischem Endothel. Grössere Gefässe und Thromben fehlen.

Nach Gram gefärbte Schnitte zeigen spärliche Häufchen nicht genauer erkennbarer Mikroorganismen. (Im Lochialsekret waren, wie erwähnt, Streptokokken vorhanden.)

Zusammenfassung: Fieber. Im Lochialsekret Streptokokken. — Die oberflächliche compacte Schicht ist nekrotisch, mit Leukocyten stark infiltrirt. Darunter areoläres, wenig Drüsenräume enthaltendes Gewebe, welches übergeht in den gut gefärbten Theil der Spongiosa. Diese besteht aus Uebergangsformen der Stromazellen. Die mit verändertem Epithel ausgekleideten Drüsenräume sind schmaler und mehr schief oder senkrecht gestellt als diejenigen der oberen Schichten. Blutergüsse in die Schleimhaut.

3. Ausschabung.

13. Frau B., VIIp. Geb.-J. 1900, No. 910. Normale Geburt. Eihautretention (ca. $^3/_4$). Wegen langsam ansteigender Temperatur, die am 5. Tage 38,8° erreicht, werden die retinirten Eihäute mit der Schabrinne, ohne Anwendung von Druck, herausbefördert.

Die Stückchen bestehen aus einer oberen, schmalen, soliden und einer unteren, breiten, spongiösen Schicht; stellenweise nimmt die erstere auf Kosten der letzteren an Mächtigkeit zu. Die dem Cavum zugekehrte Fläche der soliden Schicht ist gebildet durch nekrotisches, von Leukocyten durchsetztes, meist schollig zerfallenes Gewebe, das entweder direct übergeht in die spongiöse Schicht oder vorerst in eine Zone von areolärem Bau. Die Maschen dieses reticulären Gewebes sind grösstentheils ganz leer; einige enthalten jedoch noch Reste von Zellen, blasse, vielfach eigenthümlich gestaltete Kerne mit wenig Protoplasma. Auch diese Zone ist mit Leukocyten infiltrirt, aber weniger dicht als die oberflächliche. In dieser letzteren finden sich nur ganz spärliche spaltförmige, meist von ächtem Endothel ausgekleidete Räume, Lymph- und Gefässspalten; vereinzelte dieser Räume tragen auch Epithelauskleidung. An einer Stelle, wo die compacte Schicht fast fehlt, mündet eine Drüse auf der Oberfläche und überzieht diese eine kurze Strecke weit mit Epithel, das niedrig und syncytial aussieht. Die spongiöse Schicht besteht aus meist zur Oberfläche senkrecht stehenden Balken, welche an Masse über die von ihnen umschlossenen Hohlräume überwiegen. Letztere sind vielfach spaltförmig, manche sind auch rundlich und grösser.

Digitized by Google

— In einem der Stückchen überwiegen diese grossen Hohlräume und bilden, zwischen der Compacta und der tiefen Schicht der Spongiosa gelagert, eine fast natürliche Trennung der beiden. Die grossen Räume sind fast durchweg mit Blut erfüllt, einige derselben sind wohl nicht präformirt, sondern durch Blutergüsse entstanden bez. erweitert, da die Wände fetzig aussehen und einer Epithelauskleidung zum Theil oder ganz entbehren, während die kleineren Räume fast durchweg eine solche besitzen. Zwar ist dasselbe oft auf weite Strecken ganz endothelartig; dagegen sind da und dort die platten Zellen unterbrochen durch grosse Zellen mit unförmlichen, dunklen Kernen; oder im Grunde, am Fundus der Spalte geht das dünne Endothelhäutchen über in cubisches oder cylindrisches, unregelmässiges Epithel, dessen Kerne sehr verschieden gross und geformt sind. Manchmal allerdings ist eine Unterscheidung zwischen Drüse und Lymph- bez. Blutgefäss sehr schwierig.

Gegen unten zu nehmen dagegen die Hohlräume immer mehr die richtige Drüsenform an. Ihr Epithel wird etwas regelmässiger, höher; es ist streckenweise mehrschichtig, mit bläschenförmigen Kernen. Nur an wenigen, der Oberfläche zugekehrten Stellen findet sich syncytiale Anordnung der mehr weniger in Form und Grösse von einander abweichenden Kerne.

Der Inhalt dieser Drüsen ist theils Blut, theils Detritus; die meisten enthalten daneben abgefallene Epithelien und durchgewanderte polynucleäre Leukocyten.

Das Stroma der Schleimhaut ist in den mittleren Gebieten gebildet durch etwas blasse Decidua. Nach oben zu findet ein allmäliger Uebergang statt in die areoläre Zone, indem das intercellulare Gerüstwerk immer deutlicher vortritt, während das Protoplasma der Zellen sich um den Kern herum retrahirt. Zwischen den Maschen treten Rundzellen in vermehrter Zahl auf. Nach unten zu verlieren die Deciduazellen ihre polygonale Beschaffenheit; sie werden länglich, allmälig auch kleiner; ihre Kerne sind jetzt gefärbt, mit deutlichem Structurbild und nehmen immer mehr den ganzen Raum der Zelle ein, sodass diese den Stromazellen der normalen Uterusschleimhaut immer ähnlicher werden: nur sind sie noch etwas grösser und länglicher.

An einer Stelle zeigt sich ein auffallender Befund: mitten im Gewebe, in einem blassen Deciduabalken der trabeculären Schicht und zwar in einer Lücke desselben sitzt ein Häufchen stark gefärbter Zellen mit dunklen Kernen: es sind ca. 12 verschieden geformte Kerne vorhanden, die nur zum Theil durch Zellmembranen von einander geschieden sind, sodass sie sich ausnehmen wie Riesenzellen mit 1 bis 2 grossen Kernen. An benachbarten Schnitten sieht man, dass diese Stelle durch syncytiale Anordnung der Drüsenepithelien bedingt ist.

Gefässe sind zahlreich vorhanden; in der soliden Schicht sind sie vielfach durch Thromben oder bereits bindegewebig verschlossen.

Das Grampräparat ergiebt negatives Resultat.

Zusammenfasssung: Eihautretention. Fieber. — Compacta und Spongiosa. Oberfläche nekrotisch, infiltrirt, nur an einer kurzen Stelle syncytiales, plattes Oberflächenepithel. Spongiosabalken meist steil, zeigen die Uebergänge der Decidua in das oberflächliche areoläre und in das tiefe, endgültige Gewebe. Innerhalb der Spongiosa traumatische, bluterfüllte Höhlen. — Drüsenepithel zeigt Degenerations- und Wucherungsvorgänge. — Gefässe in der Compacta meist undurchgängig.

Digitized by Google

Sechster Tag des Puerperium.

1. Puerperaler Uterus.

14. Frau R., 37jähr. II para. Geb.-J. 1901, No. 492. Zwillinge. Prolaps der Placenta des 2. Zwillings nach der Geburt des ersten. Entbindung spontan auf der Poliklinik; wegen Nephritis und Vit. cordis in die Klinik aufgenommen, wo Pat. am 6. Tag an zunehmender Herzschwäche stirbt. Eine Stunde nach erfolgtem Exitus wird der Uterus entfernt, in Scheiben geschnitten und fixirt (auch in Sublimat). Das im Cavum befindliche, flache Gerinnsel, das an beiden Wänden festhaftet, wird in der Mitte gespalten, sodass an jeder Wand eine Hälfte desselben hängen bleibt.

Vera: Das Oberflächen-Gerinnsel ist bis 1 cm breit; die eigentliche Schleimhaut 1—2 mm. Zwischen den beiden findet sich gewöhnlich eine mehr weniger breite Zone mit Leukocyten infiltrirten, nekrotischen Gewebes, welche von der gut gefärbten, definitiven Schleimhaut getrennt ist durch eine schmale Zone schlecht gefärbter Decidua, in welcher offenbar die Demarkationslinie zwischen bleibender und der Nekrose verfallener Schleimhaut zu sehen ist. Der Uebergang dieser Demarkationszone in die tiefere Schicht ist dabei zum grösseren Theil markirt durch stark erweiterte Drüsenräume, deren untere Wand deutliches Epithel trägt, während an der seitlichen und der oberen, dem Cavum uteri zugekehrten Wand die Zellinfiltration das Epithel zerstört hat, sodass sie oft in das Lumen der Drüse als Granulationspropf hineinragt. An einigen Stellen ist die Oberfläche auf weitere Strecken hin von Epithel ausgekleidet, ganz frei, was dadurch zu Stande kam, dass an den dünnen, interglandulären Septen sich die Demarkation des nekrotischen gegen das bleibende Gewebe bereits vollzogen hat, während dies an den meisten anderen Stellen noch nicht der Fall war. Diese Oberfläche ist höchst uneben, gebildet durch Vorsprünge und Einsenkungen, die eröffneten Drüsenschalen. Dementsprechend hat auch das Epithel sehr verschiedene Form: in den Mulden cubisch bis hoch cylindrisch, keulenförmig biconcav etc.; an den Verbindungsstücken, die meist etwas convex verlaufen, niedrig cubisch oder ganz platt, ohne deutliche Zellgrenzen. Am Uebergang der beiden Zellformen öfters Häufung der Kerne in homogenem Protoplasma: syncytiale Anordnung. Dabei besteht auspesprochene Regellosigkeit in der Grösse und Form der Zellen, in Beschaffenheit, Lagerung und Färbungsintensität der Kerne. Diese letzteren sind in den hohen Formen des Epithels rundlich oder oval, verschiedentlich eingekerbt, polygonal; in den platten Epithelien länglich oder stäbchenförmig; selten liegen in mehreren benachbarten Zellen die Kerne in ein- und derselben Höhe; auch in dieser Beziehung erhält man somit den Eindruck des „Durcheinandergeworfenen"; oft bestehen kleine Abstände zwischen den Zellen oder Zellgruppen. Bei den meisten ist das Protoplasma gut gefärbt, leicht granulirt, nur bei einigen blass; manche Kerne liegen in fast weissen Hohlräumen. Deutliche Vacuolen sind nicht vorhanden.

Ueberall da, wo die Demarkation noch nicht vollendet ist, wo also die schmaleren oder breiteren Septen zwischen den durch die Nekrose eröffneten Drüsenschalen noch bestehen, geht die Oberflächeninfiltration in diesen letzteren eine Strecke weit zwischen den Drüsen in die Tiefe, verliert sich jedoch bald fast vollständig; an vielen Stellen hört sie scharf abgeschnitten auf.

Digitized by Google

Die ganze Schleimhaut besteht aus 2 bis 3, an einigen Stellen auch noch mehr Lagen von Drüsenschläuchen und ist gegen die Muscularis überall deutlich abgegrenzt, trotz vielfacher, tiefer Einsenkungen in dieselbe. Diese letzteren gehen stellenweise in erstaunliche Tiefen, so dass es vorkommt, dass ca. 3 mm von der Schleimhaut-Muscularisgrenze, mitten in der Musculatur, plötzlich ein Drüsenquerschnitt mit etwas umgebendem Bindegewebe gefunden wird. Auch ist es kein so seltener Befund, zwischen der tiefsten Lage von Drüsen und der Hauptmasse der Schleimhaut ein breites Muskelbündel verlaufen zu sehen. —

Die Drüsen sind im Allgemeinen erweitert, die tiefen wenig, die oberflächlichen mehr und unregelmässiger, sodass dadurch diese Schicht spongiösen Charakter erhält. Die tieferen verlaufen meist der Oberfläche parallel, mit Ausnahme der in den intramusculären Einsenkungen befindlichen, die natürlich einen mehr verticalen Verlauf zeigen; bei den oberflächlichen steht die Längsrichtung, soweit überhaupt eine solche an dem erweiterten Drüsenraum ausgesprochen vorhanden ist, schräg oder senkrecht zur Oberfläche. — Das Epithel ist in den tiefsten Drüsenschläuchen ziemlich regelmässig, etwas verschieden hoch cylindrisch, dicht gedrängt; nur hier und da stehen einige Epithelzellen etwas isolirter. Die Kerne sind rundlich, wenige oval; viele sind bläschenförmig; die meisten liegen eher basal. Stellenweise zeigt das Epithel mehrschichtige Anordnung, ohne dass dieselbe durch einen Schrägschnitt erklärbar wäre; an einigen Stellen syncytiale Anordnung. — Meist ist eine deutliche Basilaris vorhanden. —

An allen mehr oder weniger oberflächlich gelegenen Drüsen ist das Epithel viel weniger regelmässig. Im Ganzen mehr cubisch als cylindrisch und gegen oben noch weiter abgeplattet, liegen die einzelnen Zellen nicht so schön regelmässig neben einander; vielfach sind grössere oder kleinere Lücken zwischen den einzelnen oder Gruppen von Zellen, die zudem unter einander in Grösse und Form und in der Beschaffenheit des Kernes starke Abweichungen aufweisen. Auffallend sind besonders einige vereinzelt zwischen in den eben geschilderten Zellen oder auch streckenweise beisammen sitzende sehr grosse Formen, zum Theil mit mehreren, verschiedenen grossen Kernen, sodass sie wie Riesenzellen aussehen; nur scheinen die Kerne durch Fragmentirung entstanden zu sein, (was bei den ächten Riesenzellen bekanntlich nicht der Fall ist); sie sind sehr dunkel tingirt, umförmlich, gross. Zwischen diesen Zellen und der Basalis sitzen fast immer kleinere, rundliche (Ersatz-) Zellen. — Gegen die Oberfläche zu nimmt das Epithel ganz platte Beschaffenheit an; diese Stellen bestehen aus langgestreckten, oft fadenförmigen Zellen, deren Kern entweder ebenfalls ganz platt gedrückt, stäbchenförmig ist, oder aber stark ins Lumen vorspringt. Gegenüber den Gefässendothelien unterscheiden sich diese Epithelien dadurch, dass sie grösser und unregelmässiger sind. — Eine Basilaris ist hier vielfach nicht ausgeprägt vorhanden.

Die tiefer gelegenen Drüsen sind fast alle leer, die oberflächlichen enthalten Blut oder feinkörnigen Detritus mit mehr oder weniger reichlichen zelligen Beimischungen; diese letzteren bilden den Hauptbestandtheil in den an die Granulationsschicht anstossenden Drüsen.

Das Zwischengewebe hat nur noch in den der Nekrose entgegen gehenden oberflächlichsten Schichten den Deciduacharakter bewahrt, und zwar ist derselbe unverkennbar, trotzdem die Zellgrenzen meist verwischt sind; ihre Spuren zeigen aber noch die polygonale Form und

Digitized by Google

die Kerne sind gleich gross geblieben; sie sind blass bläulich und liegen in einem kaum gefärbten, trüben Protoplasma. An einigen Stellen ist auch der Schwund der Zelle aus dem noch stehen gebliebenen Gerüstwerk deutlich ausgesprochen. — Im Gegensatz dazu hat in den tieferen Schichten das Stroma bereits seinen späteren Charakter angenommen. Von den Zellen ist meist nur der rundliche oder längliche Kern zu sehen; der Protoplasmamantel ist unsichtbar oder noch als schmaler, rundlicher oder spindelförmiger Hof um den Kern herum vorhanden. An Grösse übertreffen diese Elemente die Stromazellen des nicht graviden Uterus immerhin noch deutlich.

Gefässe: Ziemlich zahlreiche, meist ganz feine Capillaren im ganzen Bereich der Schleimhaut.

Grampräparat: Negativ.

Placentarstelle: Das Oberflächengerinnsel ist 3—5 mm dick und steht zum Theil direct in Verbindung mit einigen Thromben. Die Thrombenschicht ist ca. 5 mm breit; sie besteht aus verschiedenen grossen und in verschiedenen Stadien der Organisation begriffenen Thromben. Das spärliche, dazwischen befindliche Gewebe ist nekrotisch, überall blutig und z. Th. dazu noch mit Rundzellen infiltrirt; stellenweise sind darin die Deciduazellen noch erhalten, hie und da auch Riesenzellen. Neben diesen Thromben finden sich auch einige leere oder etwas Blut und feinkörnigen Detritus und zellige Elemente enthaltende Hohlräume, theils rundlich, theils langgestreckt, parallel oder schief zur Oberfläche, die sich als Drüsen documentiren durch ihre Auskleidung mit Epithel. Dasselbe ist meist platt, endothelartig; dabei sind jedoch immer vereinzelte Kerne 2—3 Mal grösser als die anderen und stark ins Lumen vorspringend. Ausserdem findet sich meist in demselben Drüsenschlauch streckenweise deutliches cubisches Epithel. An einer Stelle finden sich in der Musculatur und herauf bis zwischen die Drüsen und Thromben zahlreiche ein- bis vielkernige Riesenzellen, die meisten länglich, dem Verlauf des Faserzuges, in dem sie liegen, entsprechend, schief zur Oberfläche gestellt; manche sind auch rundlich. Nirgends in der Tiefe der Muscularis sind Drüsen zu sehen.

Zusammenfassung: Normaler, lebensfrisch eingelegter Uterus. Schleimhaut 1—2 mm dick. Oberfläche darüber nekrotisch, zellig infiltrirt. Streckenweise jedoch Oberfläche frei, unregelmässig, mit degenerirtem und mit sich ausbreitendem Epithel bedeckt. — Drüsen schräg bis senkrecht, in der Tiefe parallel zur Oberfläche. Drüsenepithel zeigt Degenerations- und Wucherungsvorgänge. Stroma ist im Uebergang in das spätere begriffen.

Placentarstelle: Deutliche erweiterte Drüsen mit Epithel wie an der Vera. Riesenzellen, viele davon 1-kernig.

2. Ausschabung.

15. Frau D., Geb.-J. 1900, No. 1078. Normale erste Geburt. Eihautretention (ca. die Hälfte fehlt). Am Abend des 5. und am Morgen des 6. Tages 38,1°. Es werden deshalb die zurückgebliebenen Secundinae mit der Schabrinne entfernt.

Die Oberfläche einiger, der Schleimhaut entsprechenden Stückchen ist gebildet durch einen continuirlichen Streif nekrotischen, theils scholligen, theils hyalinen Gewebes von verschiedener Mächtigkeit. In demselben sind vereinzelte Reste von decidualem Charakter wahr-

Digitized by Google

nehmbar. Die Hauptmasse der Stückchen[1]) ist gebildet durch eine Spongiosa, deren oberste, an die nekrotische Schicht angrenzenden Stellen theils sehr stark mit Leukocyten und Rundzellen infiltrirt sind; an den lichteren Stellen zeigen sie den areolären Bau: starkes Vortreten der Spannleisten, sodass helle Maschen entstehen, die theils leer sind, theils Zellreste enthalten; dazwischen verstreut kleine, stark gefärbte Rundzellen. Die etwas tiefer gelegenen Balken, besonders die breiteren, bestehen aus blassem Deciduagewebe. Die Zellgrenzen sind oft etwas undeutlich; die Kerne, wenig intensiv gefärbt, sind rundlich oder oval, oft etwas unregelmässig gestaltet und enthalten 1—2 Kernkörperchen. Dazwischen finden sich die oft noch gut gefärbten stäbchenförmigen Kerne der fixen Bindegewebszellen.

In den tieferen Partien, sowie an allen sehr schmalen Gewebsbrücken liegen die Zellen ohne erkennbares Gerüstwerk ziemlich dicht bei einander, fast oder ganz vom Kern ausgefüllt, der zum Theil noch so gross ist wie der Kern einer Deciduazelle; die meisten Kerne sind jedoch kleiner, schlanker, alle aber noch erheblich voluminöser als die spärlich über das Ganze verstreuten Rundzellen, sodass eine Verwechselung nicht möglich ist.

Die Hohlräume sind fast durchweg ausgekleidet mit Epithel, das stellenweise, besonders gegen die Oberfläche zu, wo es auf kurze Strecken auch fehlen kann, ganz endothelartig schmal ist, sodass oft nur der flache, kaum vorspringende Kern und von diesem nach beiden Seiten ausgehend ein dünner Faden sichtbar ist, der mit dem benachbarten, manchmal recht weit entfernten Kern in Verbindung tritt. An anderen, meist etwas tiefer gelegenen Drüsenräumen ist der Epithelbelag streckenweise gebildet durch ein Protoplasmaband, in welches in verschiedenen Abständen, oft mehrschichtig, verschieden grosse, rundliche, meist unregelmässig gestaltete Kerne mehr weniger dicht eingelagert sind. Zellgrenzen fehlen oder sind nur angedeutet; die Breite des Protoplasmastreifs entspricht cubischem bis cylindrischem Epithel, in welches derselbe denn auch vielfach übergeht. Eine deutliche Basalis fehlt an solchen Stellen mit syncytialer Anordnung gewöhnlich.

Die oberflächlich gelegenen Räume sind mit frischem Blut gefüllt; die tieferen sind theils leer, theils enthalten sie ausgelaugtes Blut, theils zellige Elemente.

Gefässe resp. Capillaren sind zahlreich vorhanden. In den nekrotischen Bezirken sind die Wandungen nicht mehr deutlich; das Lumen ist mit Zellen und Detritus gefüllt. In den anderen Partien ist das Endothel meist gewuchert, in's Lumen vorspringend; bei den feinen Capillaren nicht selten zwiebelschalenförmige Anordnung der Zellen.

Grampräparat: Der Oberfläche anhaftend spärliche Häufchen von Kokken.

Zusammenfassung: Eihautretention. Fieber. Nekrotische Oberfläche, Spongiosa darunter infiltrirt; hierauf folgt eine areoläre, dann eine indifferente Zone, dann das gewöhnliche Stroma. Am Drüsenepithel hauptsächlich Wucherungsvorgänge.

---

1) Andere Stückchen bestehen ganz aus nekrotischem, zellig infiltrirtem Gewebe, das noch Gefässdurchschnitte erkennen lässt, sonst aber nichts: retinirte Eihäute.

Digitized by Google

3. Ausschabung.

16. Frau W. Geb.-J. 1900, No. 814. Normale erste Geburt. Eihautretention ($^1/_2$). Wegen ständig subfebriler Temperatur (bis 38°) und stark blutigen Lochien am 6. Tage Ausschabung.

Die Stückchen bestehen aus einer $^1/_2$ cm dicken Schicht, welche den zurückgebliebenen Eihäuten entspricht, und der Mucosa uteri. Die Oberflächenschicht, theilweise bedeckt mit Fibrin, theilweise auch frei, besteht aus hyalinen Schollen und spärlichen Zelleinschlüssen, nur die äusserste Zone ist mit Rundzellen mässig stark infiltrirt. Dieses hyaline Gewebe geht allmälig über in die darunter liegende Decidua, welche areolären Bau, mit blassen Protoplasmaresten und stark in ihrer Form und Structur veränderten Zellkernen aufweist. Bis in diese Schicht reichen auch die spärlichen, durchweg mit verändertem Epithel ausgekleideten und von zahlreichen, abgefallenen Zellen erfüllten, erweiterten und zur Oberfläche senkrecht gestellten Drüsen. Die darauf folgende trabeculäre Schicht ist viel besser gefärbt; ihr Stroma besteht aus etwas kleineren, länglichen Zellen ohne deutliches intercelluläres Gerüstwerk. Nur an einigen grösseren Gewebsinseln ist Decidua, in beginnender areolärer Degeneration, noch deutlich zu erkennen. — Zwischen der trabeculären und der blassen Schicht finden sich mehrere grössere Thromben in Gefässen mit hyaliner, ziemlich dicker Wandung. Daneben zahlreiche Capillaren.

Die Drüsenräume der spongiösen, gut gefärbten Schicht sind ziemlich weit, rundlich, mit der Längsachse der Oberfläche meist parallel verlaufend, andere auch schräg oder senkrecht. Die tieferen sind gebildet durch mehr regelmässige, ovale Räume; ihr Epithel ist platt cubisch bis cylindrisch, sehr verschieden gross; es finden sich nebeneinander grosse (15 : 20 μ) platt cubische und hoch cylindrische (7 : 25 μ) Zellen; dazwischen auch kleinere. Ihre Anordnung ist unregelmässig, stellenweise mehrschichtig; oft stehen sie mit der Längsachse schräg auf der fast überall deutlichen Basilaris, sodass das Ganze wie bunt zusammengewürfelt aussieht. Die Kerne sind entsprechend den Zellen in Grösse und Form verschieden und liegen meist in der Mitte des Zellenleibes. Die einen sind fast ganz rund oder auch halbmondartig, bläschenförmig, ohne Structur, die anderen zeigen körniges Protoplasma und 1—2 Kernkörperchen. An manchen Stellen sind die Drüsenzellen von der Basilaris etwas abgehoben; im dadurch entstandenen Spalt finden sich meist kleinere, hellere Zellen mit gut gefärbten Kernen. An manchen Drüsen sind die Kerne ganz an die Peripherie der Zelle gerückt, zum Theil fragmentirt; an ihrer Basis finden sich kleine, gut gefärbte (Ersatz-) Zellen. Einzelne der grösseren Kerne ragen ins Lumen vor, zeigen an einer Stelle eine Unterbrechung ihrer Membran und Austritt des Inhaltes in Form einer kleinen Wolke von feinkörnigem Detritus.

Die mehr der Oberfläche genäherten Drüsenräume sind meist länglich, oft mit verschiedenen Ausbuchtungen und Ausläufern. Ihr Epithel ist fast durchweg platt und stark ausgezogen, oft auch niedrig cubisch; manche Zellen zeigen ein eigenthümliches Verhalten: Die Kerne sind sehr gross, dunkel gefärbt, unförmlich; das Protoplasma, davon beiderseits spindelförmig auslaufend, communicirt ohne deutliche Zellgrenze mit demjenigen der Nachbarzelle; nicht selten gehen solche Stellen über in einen breiteren Protoplasmastreifen, der grössere und kleinere,

Digitized by Google

längliche oder rundliche Kerne ohne Zellgrenzen, stellenweise in mehrschichtiger, unregelmässiger Anordnung enthält; manche derselben sind sehr stark gefärbt, andere ganz blass, structurlos, bläschenförmig. Eine Basilaris fehlt fast durchweg.

Einige grössere, thrombosirte Gefässe und zahlreiche Capillaren durchziehen die Schleimhaut.

Zusammenfassung: Eihautretention. Subfebrile Temperatur. — Oberfläche nekrotisch; darunter areoläre Zone, dann Uebergangsformen des Stromas. Drüsen oberflächlich senkrecht, in der Tiefe verschieden gerichtet, Epithel überall verändert, in Degeneration und Wucherung.

4. Ausschabung.

17. Frau J. Geb.-J. 1900, No. 376. Bigemini. Normale Geburt. Eihäute unvollständig. Am 5. Abend plötzlich 39,2°. Sehr viel blutiger Ausfluss. Am Morgen des 6. Tages 38°. Ausschabung.

Einige Stückchen bestehen nur aus einer zellig stark infiltrirten und einer darunter befindlichen Zone ausgesprochen areolären Charakters. An anderen Partikelchen ist ausserdem noch ächte Schleimhaut vorhanden, die ebenfalls, wie die beiden oberen Schichten, reichlich durchsetzt ist von kleinen, stark gefärbten Rundzellen. Sie enthält einige, etwas erweiterte, meist zur Oberfläche senkrecht gestellte Drüsenräume, deren Epithel durchweg verändert ist: neben cubischen, fast normal aussehenden Formen finden sich einerseits hochcylindrische, meist biconcave oder nach der Basis zu zugespitzte kommaartige Formen, andererseits endothelartig abgeplattete, dann wieder sehr grosse, rundliche Zellen. Einige der letzteren sind ganz hell, ohne Spur von Protoplasma, sodass der kleine, oft ebenfalls fast durchsichtige, unregelmässig, wie geschrumpft aussehende Kern wie in einer mächtigen Vacuole sich befindet. Andere, ebenfalls sehr grosse Zellen, enthalten einen oder auch 2—3, meist einander zum Theil bedeckende Kerne, die stark gefärbt sind. Die Mehrzahl der übrigen Kerne zeigen ebenfalls starke Formveränderungen, vereinzelte sind zu kleinen Körnchen zerfallen, manche liegen im peripheren Ende der Zelle. Eine Basilaris ist nirgends deutlich erkennbar; oft drängen sich die, das umgebende Gewebe durchsetzenden Leukocyten dicht zwischen die Basis der Epithelzellen, sodass sie wie Ersatzzellen aussehen; manche liegen in halber Höhe zwischen den Zellen, andere nahe dem Lumen; sie sind also offenbar auf der Durchwanderung begriffen; im Innern der meisten Drüsen finden sie sich in grösserer Zahl.

Das Stroma zeigt fast durchweg den reticulären Bau; neben den blassen, meist länglichen Kernen, die von mehr oder weniger, kaum gefärbtem Protoplasma umgeben, in den meisten Maschen noch sich vorfinden, treten vielfach stäbchenförmige Kerne der fixen Bindegewebszellen sowie der infiltrirenden Rundzellen durch ihre starke Färbung deutlich hervor.

Spärliche Capillaren durchziehen dieses Gewebe.

Zusammenfassung: Eihautretention. Fieber. — Oberflächliche nekrotische Schicht stark infiltrirt. Areoläre Uebergangszone, schmaler Streifen von Schleimhaut. Drüsen zur Oberfläche meist senkrecht, Epithelien in starker Degeneration, weniger in Wucherung. Durchwanderung von Leukocyten.

Digitized by Google

5. Digitale Ausräumung.

18. Frau B. Geb.-J. 1900, No. 350. Geburt spontan, unter Fieber bis 40,4°. Geringe Eihautretention. — Am 3. Tag 38,2°; am 5. Abends Frost; am 6. Morgens 40,1°. Im Uterus finden sich halb gelöste, rauhe Massen, die mit dem Finger abgelöst werden. —

Unter einer stark von Leukocyten infiltrirten, nekrotischen Schicht kommt eine schmale Zone schlecht gefärbter, stellenweise areolären Typus darbietender Decidua, die den Uebergang bildet zur sehr gut tingirten Schleimhaut. Diese besteht aus dicht gedrängten, länglichen, mit grossen, ovalen Kernen versehenen Zellen, die nur in der Nähe der blassen Schicht noch Deciduacharakter haben; es finden sich darin ziemlich zahlreiche Mitosen. Die zum grössten Theil mässig stark erweiterten Drüsen verlaufen in der Tiefe mehr parallel, gegen die Oberfläche zu mehr senkrecht zu dieser letzteren. Während in den tieferen Drüsen das Epithel cubisch bis cylindrisch ist, wird es in den oberen ganz platt, endothelartig; an manchen Drüsen ist der directe Uebergang dieser beiden Epithelarten in einander sehr deutlich zu sehen. Alle Epithelien zeigen Veränderungen degenerativer wie reparativer Natur, die den im vorigen Fall geschilderten ganz analog sind. Speciell finden sich hier auch riesenzellenartige Elemente, Verlagerung der Kerne in die Peripherie der Zelle, sowie grosse Zellen mit völlig zerfallenem Kern, endlich Ersatzzellen.

An einer Stelle stösst eine längere Drüse an die ziemlich schmale Oberflächenschicht, in welche die distale Wand der Drüse übergegangen ist, sodass an den Umbiegungsstellen nur auf kurze Strecken Epithel vorhanden ist.

Die meisten Drüsen enthalten abgefallene Epithelien, hier und da daneben auch (offenbar durchgewanderte) Leukocyten.

In der Schleimhaut finden sich mehrere Gefässe mit ganz schmalem Lumen und stark verdickter, hyaliner Wand. Daneben zahlreiche Capillaren.

Zusammenfassung: Eihautretention; Fieber. — Infiltrirte nekrotische Schicht; darunter areolärer Typus oder direct die gut tingirte Schleimhaut, die aus Uebergangsformen zwischen Decidua- und Stromazellen mit ziemlich reichlichen Mitosen besteht. Drüsen noch mässig erweitert, oben senkrecht, unten mehr parallel zur Oberfläche. Epithel in Degeneration und Wucherung; Durchwanderung von Leukocyten.

6. Ausschabung.

19. Frau L., Geb.-J. 1900, No. 225. XIIp. Normale Geburt Partielle Retention der Eihäute; ausserdem ein linsengrosser, ganz oberflächlicher Defect der Placenta. Am Morgen des 6. Tages Schüttelfrost und 40,1°.

Die aus dem Muttermund herausragenden Eihäute werden mit der Curette entfernt.

Die meisten Stückchen stammen von der Placentarstelle; sie bestehen aus einer oberflächlichen, aus blutgefüllten Räumen und thrombosirten Gefässen bestehenden Schicht, die stellenweise noch von einer Zone netzförmigen Fibrins bedeckt ist. Das Zwischengewebe ist schlecht gefärbt, z. Th. stark rundzellig infiltrirt. Die tiefere Schicht besteht aus Septen und areolär veränderter Decidua und aus Drüsenräumen, deren Epithelien theils endothelartig platt, theils in Degeneration befindlich sind; von diesen letzteren sind neben den Zellen mit vollständig

Digitized by Google

zerfallenem Kern besonders solche zu erwähnen, deren verschieden geformte Kerne in fast vacuolenartig hellem Protoplasma liegen. Eine fast ganz frei liegende Drüse — von der also nicht gesagt werden kann, ob sie der Placentarstelle oder Vera angehörte — zeigt an dem einen Schenkel ein syncytial aussehendes Protoplasmaband mit eingelagerten, ungeordneten, rundlichen Zellkernen, das am anderen Schenkel allmälig übergeht in ganz schmales, pallisadenförmiges Epithel (Stiftchenzellen).

An einigen Stellen sind noch deutliche Riesenzellen vorhanden, die sich dadurch auszeichnen, dass sie in eine Anzahl mononucleäre Zellen zu zerfallen im Begriffe stehen: Die Kerne sind nicht mehr von einer gemeinsamen Protoplasmamasse umgeben, sondern entsprechend jedem Kern findet sich eine Einschnürung des Protoplasmaleibes, die bis zur Abschnürung gehen kann.

Zusammenfassung. Retention von Eihäuten (auch eines Stückchens Serotina). Fieber. Stückchen von der Placentarstelle: Thromben; Septen dazwischen nekrotisch, infiltrirt. Drüsenepithel in Degeneration und Wucherung. Riesenzellen, meist in Fragmentation.

Siebenter Tag des Puerperium.

1. Ausschabung.

20. Frau M., Geb.-J. 1900, No. 843. VIIIp. Normale Geburt. Eihautretention ($^3/_4$). Am 2. und wieder am 6. Tage 38,2°; dabei viel stinkender Ausfluss. Am Morgen des 7. Tages 37,3°. Mittags Ausschabung.

Die obere Partie der meisten Stückchen besteht aus den retinirten Eihäuten, die nach aussen so dichtzellig infiltrirt sind, dass keine Gewebsstructur erkennbar ist; nach unten wird die Infiltration etwas lichter, man sieht Decidua in verschiedenen Stadien der Degeneration. Zum Theil ist sie ganz blass; die Zellgrenzen sind kaum angedeutet, die Zellkerne gross, oval oder auch halbkugelig oder halbmondförmig; stellenweise zeigt sie Uebergänge zum areolären Bau. In beiden Fällen finden sich zwischen den Zellen mehr oder weniger ein- und mehrkernige Rundzellen, ferner die fixen Bindegewebszellen; diese Infiltration fehlt auch in den tieferen Schichten nicht, in denen das Stroma den Deciduacharakter schon ganz verloren hat; die Kerne sind kleiner, oval, mit etwas blassem Protoplasma umgeben.

Die Drüsen dieser Stellen sind meist schmal, zur Oberfläche senkrecht gestellt, manche sind aber auch stark erweitert, z. Th. mit unregelmässigen, seitlichen Ausläufern. Das Epithel ist hier fast vollständig verändert: unregelmässige, meist cubisch bis platte Zellen mit dicken Kernen und langen, schmalen Protoplasmaausläufern. Dazwischen finden sich grosse, dunkle Zellen und kleine, helle, mit einem dunklen kleinen Kern.

Einzelne andere Stückchen bestehen aus Schleimhaut und Muscularis, in welche sich ein Drüsenschlauch tief einsenkt. Da die nekrotische Schicht an der Oberfläche nur schmal ist und stellenweise fehlt, so erreichen einige Drüsen, deren Epithel die bekannten Veränderungen, besonders auch Vacuolenbildung und Stiftchenzellen aufweist, die Oberfläche, welche dann auf kurze Strecken von einem ganz platten Epithel überzogen ist.

Digitized by Google

Ziemlich zahlreiche Gefässe und Capillaren; an den letzteren vielfach zwiebelförmige Anordnung des umgebenden Bindegewebes.

Nirgends gramfeste Bakterien.

Zusammenfassung. Eihautretention. Fieber. Oberfläche nekrotisch, infiltrirt. Darunter Decidua in indifferentem nnd areolärem Stadium; weiterhin Uebergangsformen der Stromazellen. Drüsen z. Th. schmal und senkrecht gestellt, z. T. erweitert, buchtig, mit degenerirtem Epithel, das an einigen Stellen die Oberfläche, die von der nekrotischen Schicht entblösst ist, erreicht und auf kurze Strecken als platter Ueberzug bedeckt.

2. Ausschabung.

21. Frau K. Geb.-J. 1900, No. 249. Normale erste Geburt. Eihäute vollständig. Am 1. und 4. Tag 38,2 °, am 6. Tag 38,8 °, am Morgen des 7. 37,8 °. Untersuchung: Aus dem Cervix hängen Gerinnsel; im Uterus fühlt man kleine, fetzige Massen, die mit der Curette entfernt werden.

Einige Stückchen bestehen aus Schleimhaut und etwas Muscularis. An der Oberfläche findet sich eine schmale Zone, aus Fibrin und nekrotischer Decidua bestehend. Darunter folgt die Schleimhaut, welche aus blasser Decidua zusammengesetzt ist; nach oben zu nimmt sie vielfach areolären Charakter an, während sie in den tieferen Parthien sich mehr dem definitiven Stroma ähnlich verhält. An manchen Stellen überwiegt diese letztere Form bedeutend, sodass nur noch ein schmaler Streifen oder kleine Inseln echter, abgeblasster Decidua vorhanden sind. Neben den Stromazellen sind überall spärlich oder reichlicher Rundzellen eingestreut. Die Schleimhaut enthält zahlreiche, meist etwas erweiterte Drüsen, die stellenweise noch den spongiösen Charakter der ersten Tage erhalten haben. Nur wenige münden an der Oberfläche, ohne sie aber zu überwuchern. Ihr Epithel, im Ganzen cubisch bis cylindrisch, zeigt vielfach Degenerationsformen, worunter solche mit Riesenzellen- und Vacuolenbildung, mit Verlagerung des Kernes in die Peripherie der Zelle etc. Stellenweise ist es auch ganz endothelartig. Daneben findet man jedoch vielfach auch Wucherungsvorgänge, localisirte Mehrschichtigkeit, sowie syncytiale Anordnung der Kerne.

An einem Stückchen findet sich, in der Mucosa eingelagert, ein grosser, noch nicht organisirter Thrombus und im Anschluss daran nach der einen Seite hin ein mächtiger Block ganz hyalinen Gewebes.

Ein weiteres schmales Stückchen entspricht wohl der Placentarstelle: es besteht aus einem mächtigen und mehreren kleineren Thromben; darunter finden sich einige dünne Spangen einer trabeculären Zone, aus areolär degenerirter Decidua bestehend und meist stark kleinzellig infiltrirt. Eine aus degenerirten, desquamirenden Epithelien bestehende Auskleidung der Räume ist stellenweise noch vorhanden; an den meisten fehlt jedoch das Epithel, oder es sind nur noch spärliche Reste davon vorhanden.

Zusammenfassung: Fieber. — Schmale, nekrotische Oberflächenschicht; Decidua darunter areolär, dann indifferent, dann stromaähnlich. — Drüsen noch etwas erweitert; Epithel in Degeneration und Wucherung. — Einige Gefässe mit mächtig verdickter, hyaliner Wand.

Digitized by Google

Zehnter Tag des Puerperium.

1. Puerperaler Uterus.

22. Frau G. v. oben No. 11. Ausschabung am 5. Tag. Trotz des Eingriffes war das Fieber hoch geblieben; es trat Gangrän des linken Fusses auf und der Exitus erfolgte am Morgen des 10. Tages (3 Uhr 30). Die Autopsie bestätigte die klinische Diagnose der Streptokokken-Sepsis. Der Uterus wurde Abends 6 Uhr 30, also 15 Stunden post mortem in Picrinsäure-Alkohol gelegt[1]).

Vera: Sie besteht aus einer schmalen Schicht Schleimhaut, die weniger scharf als gewöhnlich von der Muscularis abgegrenzt ist. Die Oberfläche ist nur zum Theil von Epithel bedeckt, an einigen eröffneten Drüsenschalen, sowie auf kurze Strecken von den Drüsenmündungen aus; sonst ist sie überall direct vom Stroma gebildet, hie und da durch kleine Thromben. Stellenweise ist eine schmale Zone des Stromas an der Oberfläche schlechter gefärbt, haemorrhagisch infiltrirt; sonst ist sie meist gegen den übrigen Theil der Schleimhaut durch dunklere Färbung ausgezeichnet, die auf einer ziemlich dichten Infiltration mit Rundzellen beruht. Das Stroma zeigt vielfach noch deutlich den Typus der Decidua, nur sind die Kerne etwas länglicher, während das Protoplasma sich um dieselben streckenweise von der Wand zurückgezogen hat. Gegen die Muscularis zu hat das Stroma mehr von seinem Deciduacharakter verloren; das Gerüstwerk zwischen den Zellen ist undeutlich oder ganz verschwunden; die Zellen sind noch ziemlich gross, oval, fast ganz vom stark tingirten Kern ausgefüllt; an manchen Stellen ist die ehemalige rundliche Zellcontour noch erhalten, der Kern jedoch ist darin wandständig, oft halbmondförmig und mit dem Reste des Protoplasma umgeben. — Dazwischen verstreut finden sich Rundzellen in mässiger Zahl. — Wo die Oberfläche von Epithel bedeckt ist, ist dasselbe niedrig, cubisch; vielfach scheint es auch vorhanden gewesen, jedoch in Folge der postmortalen Maceration zu Grunde gegangen zu sein.

Die Drüsen sind relativ spärlich vorhanden, meist erweitert, parallel oder schief zur Oberfläche, wenige senkrecht. Ihr Epithel ist cubisch, vielfach in Desquamation begriffen; z. Th. ist bereits Ersatzfür die abgefallenen Zellen, die noch etwas festhaften, vorhanden. Einzelne Kerne sind bläschenförmig, unförmlich, gross; sonst aber wenig Degenerationsformen.

Gefässe sind sehr reichlich vertreten; einige Capillaren erscheinen als durch Wucherung des Endothels verschlossen.

Grampräparat: In der oberflächlichen, infiltrirten Schicht ziemlich reichliche Keime, die sich auch längs der Wand vereinzelter Lymphspalten etwas in die Tiefe senken.

Placentarstelle: Die groben Höcker, welche schon intra vitam fühlbar gewesen, bestehen aus halbhaselnussgrossen, aus geschichtetem Fibrin zusammengesetzten, tuberösen Knoten; an den übrigen Partieen besteht die Oberfläche aus einer 3 mm breiten Fibrinschicht. Darunter folgt eine ebenso breite, dunkelgefärbte, aus schollig zerfallenem, kleinzellig und blutig infiltrirtem Gewebe bestehende Zone. Nur an wenigen Septen ist das Gewebe erkennbar; es besteht hier aus ziemlich dicht stehenden mässig grossen, rundlichen bis länglichen Kernen ohne deutlichen Protoplasmamantel. In dieser Zone finden sich theils erweiterte, theils

1) Der Fall ist ausführlich mitgetheilt im Corr.-Bl. f. Schweizer Aerzte. 1901. No. 17.

Digitized by Google

spaltförmige Drüsenräume, deren Epithel an einigen Stellen abgefallen, sonst aber überall deutlich erkennbar ist. Auf weite Strecken hin ist dasselbe ganz platt, oft in Form eines schmalen Bandes von der Basalis etwas abgehoben. Gegen die Muscularis zu herrschen die cubischen und cylindrischen Formen vor; die Kerne sind vielfach bläschenförmig. Im Inneren der Hohlräume findet sich Blut oder feinkörniger Detritus mit abgefallenen Zellen; einige sind auch leer.

Unter dieser Mucosa kommt die Hauptmasse der Placentarstelle, aus dicht stehenden, thrombosirten Gefässen verschiedenen Calibers bestehend, dazwischen findet sich Muscularis, die zahlreiche Riesenzellen enthält. Diese letzteren zeigen verschiedene Form und Grösse; die einen sind rundlich, die anderen stäbchenförmig; ebenso wechselnd ist die Zahl und Anordnung der Kerne. Diese Riesenelemente finden sich theils vereinzelt, meist aber in Zügen und Schwärmen in den oberen Lagen der Muscularis, zwischen den grossen Thromben und in der Mucosa zwischen den Drüsen. Die länglichen Formen sind meist senkrecht oder schief zur Oberfläche orientirt, nur bei wenigen steht die Längsachse ihr parallel. Manche zeigen beginnenden Zerfall in einkernige Elemente. — Von den Gefässen zeigen die meisten stark verdickte und grösstentheils hyalin degenerirte Wandungen.

Grampräparat: In der oberflächlichen, nekrotischen Schicht massenhaft Kokkenhäufchen, Stäbchen und feine Ketten; sie dringen nirgends durch den Granulationswall in die Tiefe; dagegen enthalten einzelne der grossen Thromben der Oberfläche sehr reichlich Keime.

Zusammenfassung: Uterus bei puerperaler Sepsis (Streptokokken bes. in den Thromben der Placentarstelle). Vera: Oberfläche frei an eröffneten Drüsenschalen und in ihrer nächsten Umgebung von platt cubischem Epithel bedeckt, sonst gebildet durch infiltrirtes Stroma, das oben noch Deciduacharakter hat, unten aus Uebergangsformen zur Stromazelle besteht. Drüsen erweitert, meist parallel oder schief zur Oberfläche. Epithel mässig stark degenerirt, wenig Wucherungsvorgänge. Viele verschlossene Capillaren. — Placentarstelle: Oberflächlich fibrinöse Massen; darunter schollig zerfallenes Gewebe. Drüsen theils erweitert, theils spaltförmig. Epithelien wie in der Vera. — Darunter Convolute von Thromben in der Muscularis, die zahlreiche Riesenzellen enthält.

2. Ausschabung.

23. Frau H. Geb.-J. 1901, No 102. Normale erste Geburt. Ein Drittel der Eihäute ist zurückgeblieben. Am Abend des 9. Tages 38,2°, am Morgen des 10., 38,7°. An der hinteren Uteruswand derbe, höckerige Massen. Ausschabung.

An den meisten Stückchen wird die Oberfläche gebildet durch eine breite Schicht schollig zerfallenen, mit Leukocyten infiltrirten Gewebes (nekrotische Eihäute). An anderen Stücken ist zum Theil dieses nekrotische Gewebe, zum Theil jedoch Oberflächenepithel vorhanden. An diesen, mit Epithel bedeckten Stellen ist die Oberfläche uneben, zeigt zungenartige Vorsprünge und tiefe Einsenkungen, als Ausdruck der ehemaligen trabeculären Anordnung. Das Oberflächenepithel besteht aus einer Reihe etwas unregelmässig angeordneter, cubischer Zellen, die, je weiter sie sich von der Drüsenmündung entfernen, aus welcher sie entspringen, immer platter werden.

Auf die oberflächliche, nekrotische Schicht folgt die Schleimhaut, deren Drüsen zum Theil wenig, zum Theil aber so erweitert sind, dass

Digitized by Google

ein trabeculäres Gefüge entsteht, in welchem allerdings die Balken an Volumen über die Hohlräume überwiegen. In der oberflächlichen, infiltrirten Schicht finden sich spärliche Hohlräume, theils spaltförmig, theils unregelmässig erweitert, die von ganz dünnem, endothelartigem Epithel ausgekleidet sind, das nach unten, falls der betr. Raum in die tiefere Schicht herabragt, einem unregelmässig cubischen Epithel Platz macht, währendem nach oben zu die Granulationsschicht oft die obere Wand durchbricht und mit den im Innern des Raumes enthaltenen Haufen abgestossener Epithelien und durchgewanderter Leukocyten direct communicirt. An manchen Stellen wird auf diese Weise eine fast natürliche Demarkationslinie zwischen der nekrotischen, infiltrirten Oberflächenschicht und der lebensfähigen Schleimhaut erzielt, indem nicht nur die obere, sondern auch die beiden Seitenwände des an diesen Stellen rundlichen oder wenigstens breitbasigen Drüsenraumes seines Epithels verlustig geht und durch Granulationsgewebe ersetzt wird. Es entstehen dadurch Bilder, wie sie nicht selten getroffen werden: Die infiltrirte, drüsenlose Schicht hört fast plötzlich auf an einer Linie, die zum grössten Theil gebildet ist durch eröffnete Drüsen, deren Basis einen continuirlichen Belag unregelmässigen, cubischen Epithels trägt; derselbe hört dann an beiden Seiten ganz auf oder geht auf kurze Strecken und in Form stark degenerirten Zellen noch in die seitlichen Partien des ehemaligen Drüsenraumes über, der jetzt durch Granulationsgewebe erfüllt ist. An den oft nur sehr schmalen Septen, zwischen je zwei benachbarten Drüsenschalen, ist die Demarkation zwischen der infiltrirten und der tiefen Schicht gewöhnlich gebildet durch eine schmale Zone schlecht gefärbter Decidua; wird hier die Verbindung gelöst, so brauchen nur die Epithelien der auf diese Weise eröffneten Drüsen ein wenig sich gegen einander zu bewegen, so ist der kleine Defect überhäutet und die ganze Oberfläche von Epithel bedeckt.

Degegen finden sich an manchen Stücken auch viel breitere Septen, wo die Demarkation zwar auch sich ausprägt, wo aber wegen zufälligen Fehlens von Drüsen an der betr. Stelle keine Epithelzeile die Abgrenzung markirt.

Die unterhalb der Demarkationslinie liegende Schicht enthält zahlreiche Drüsen; die meisten derselben stehen senkrecht oder schief zur Oberfläche, manche aber auch parallel. Einige sind schmal, andere bilden weite, zum Theil mit Ausläufern versehene Räume. — Die Drüsenepithelien, und zwar hauptsächlich diejenigen der weiter oben gelegenen — allerdings auch die einiger, direct der Muscularis aufliegender Drüsen — zeigen vielfach in exquisiter Weise die bekannten Veränderungen. Manche sind reihenweise stark vergrössert, gequollen; ein Protoplasma ist nicht vorhanden oder nicht gefärbt, da sie im Inneren ganz hell aussehen, in anderen finden sich ächte Vacuolen. Diese Epithelien enthalten einen, einige auch bis 4 der verschiedenartigsten Kerne: dieselben sind rund oder länglich oder drei- oder viereckig, keulenförmig, stäbchenförmig, mit Zacken und Buckeln versehen; sie nehmen mehr oder weniger Platz innerhalb der Zelle ein, manche lassen den grössten Theil des ganz hellen Raumes frei; sie sind theils bläschenförmig, theils ganz dunkel gefärbt, sodass in beiden Fällen keine Kernstructur sichtbar ist. — An manchen Stellen unterbrechen einige Zellen dieser Art eine Zeile fast regelmässigen, cubischen Epithels. Vielfach findet sich daneben ein syncytiales Verhalten: Einlagerung der verschieden geformten, aber meist gut gefärbten und deutliche Structur

Digitized by Google

aufweisenden Kerne in ein homogenes Protoplasmaband ohne erkennbare Zellgrenzen. — Wieder andere, besonders die oberflächlichsten Drüsenräume, sind ausgekleidet von ganz wenigen Epithelzellen, deren stark gefärbter unförmlicher Kern, meist in einer Ecke des polygonalen Raumes gelegen, ins Lumen vorspringt, während das Protoplasma in Form feiner Ausläufer weithin die Wand des Raumes bildet und mit dem fadenförmigen Protoplasmaleib der nächsten Zelle ohne deutliche Grenze communicirt. — Fast überall da, wo das Epithel nicht regelmässig, cubisch oder niedrig cylindrisch ist — und dies letztere ist nur der Fall an wenigen Drüsenschnitten in der Nähe oder innerhalb der Muscularis — fehlt eine deutliche Basilaris. Vielfach sieht man dabei polynucleäre Leukocyten unter und zwischen den Epithelien sowie im Innern des Raumes, also auf der Durchwanderung. — Meist ist nicht das gesammte Epithel einer Drüse degenerirt, sondern daneben finden sich Stellen mit 2 oder mehr Schichten gut erhaltener, proliferirender, nicht selten syncytial angeordneter Zellen, die offenbar für den Ersatz der untergegangenen bestimmt sind. Ausserdem liegen an der Basis der stärker degenerirten Epithelien hier und da kleine, gut gefärbte, etwas platt rundliche Zellen, die als Ersatzzellen aufgefasst werden können.

Das Stroma der auf die infiltrirte Oberflächenzone folgenden Schicht zeigt an manchen Stellen den areolären Bau; in den Maschen sitzen verkrüppelte, meist stark gefärbte und mit Resten von ganz blassem Protoplasma umgebene Kerne; diese Zone zeigt ebenfalls noch Leukocyteninfiltration, nur weniger dichte als die obere. An anderen Stellen hört dagegen die infiltrirte Schicht ziemlich unvermittelt auf; es folgt eine schmale, homogen aussehende, blass gefärbte Schicht, in welcher noch Kerne von der Grösse derjenigen der Deciduazellen erkennbar sind. Hierauf folgt das bleibende Stroma. Dasselbe besteht aus ziemlich dicht stehenden, länglichen bis rundlichen, gut gefärbten Kernen mit deutlichem Chromatingerüst; sie variiren zwischen 6 : 20 und 8 : 10 μ, sind demnach sehr verschieden gross und verschieden gestaltet. Nur mit der Immersion sieht man bei manchen noch die ehemalige Zellmembran angedeutet, in die Länge gezogen, geschrumpft und unregelmässig contourirt; das zwischen dem Kern und dieser Membran befindliche Protoplasma hat ein hellgraues, fast homogenes Aussehen; bei schwächerer Vergrösserung ist davon, wie von der Zellmembran, überhaupt nichts zu sehen. Zwischen diesen Zellen finden sich mehr minder reichlich Rundzellen, die kleiner, runder und stärker tingirt sind als die Stromazellen, sowie auch untergehende Deciduazellen (Kerne kaum gefärbt, Contouren wie angenagt; oft an einer Stelle das Ausfliessen des Kerninhaltes sichtbar). — Die Kerne der fixen Bindegewebszellen sind in dieser tiefen Schicht oft schwer zu sehen; sie sind meist schmal, stäbchenförmig; viel deutlicher treten sie in der areolären Zone hervor.

Gefässe. In den meisten Stückchen finden sich zahlreiche grössere, zum Theil thrombosirte Gefässe und viele Capillaren. Die Wände der ersteren sind fast durchweg stark verbreitert und ganz hyalin; die Thromben befinden sich meist in fortgeschrittener Organisation, sodass vielfach die Grenze zwischen Wand und Thrombus unkenntlich ist. Die in einigen Stückchen auffallend reichlichen Capillaren besitzen gewuchertes, ins Lumen vorspringendes Endothel; im Innern finden sich oft neben Blut abgefallene Endothelzellen.

Digitized by Google

Grampräparat: An der Oberfläche spärliche Stäbchen.

Zusammenfassung: Eihautretention. Fieber. — Oberfläche: nekrotische Eihäute, stellenweise aber frei, buchtig. Epithel cubisch bis platt. Drüsen zum Theil noch ziemlich erweitert, andere schmal, schief oder senkrecht. — Ausgebildete Demarkationslinie. Durchwanderung von Leukocyten durch das Epithel. Drüsenepithel stark degenerirt; daneben Wucherung. Unter der nekrotischen Schicht stellenweise areoläres, meist aber direct das aus Uebergangsformen der Deciduazellen zusammengesetzte Stroma. — Fortgeschrittene Organisation der Thromben. Endothelwucherungen der Capillaren.

3. Ausschabung.

24. Frau A., Geb.-J. 1900, No. 238. IVp. Geburt normal. — Kleiner Defect der Eihäute. Am 4. Tage 38,7°, am 9. 38,2°; am Morgen des 10. Frost und 39,2°. Im Uterus weiche Massen. Ausschabung.

Am schönsten sind die Verhältnisse an einem kleinen Stückchen, das aus Mucosa und einem schmalen Streif Muscularis besteht. Die Oberfläche desselben ist gebildet durch eine stark mit Leukocyten infiltrirte Schicht, die theils aus Fibrin, theils aus blasser Decidua besteht. Sie ist streckenweise von der eigentlichen Mucosa abgehoben, welche dann an dieser Stelle von einer continuirlichen Lage cubischen Epithels bedeckt ist. An anderen Stellen ist die Oberflächenschicht noch festhaftend. Den Uebergang zur tiefen, gut gefärbten Schicht bildet hier eine Zone nekrotischen, schwach gefärbten Gewebes, das noch vereinzelte Kerne untergegangener Decidua, sowie spärliche Rundzellen erkennen lässt.

Während das Stroma der bleibenden Schleimhaut in der Nähe dieser Oberflächenschicht, wie auch direct unter dem Deckepithel, noch aus einem äusserst zarten, lockeren areolären Netzwerk zusammengesetzt ist, in dessen Maschen ziemlich grosse, längliche Kerne sich finden, besteht es in den tieferen Partien aus dicht gedrängten, etwas grossen, ovalen Zellen ohne intercelluläres Netzwerk. Diese Schicht enthält reichlich Drüsen, die etwas erweitert sind und meist senkrecht oder schräg zur Oberfläche stehen. Ihr Epithel ist cylindrisch, zum Theil schön geordnet, stellenweise aber auch regellos, rundlich, vielfach in syncytialer Anordnung. Ebenso unregelmässig ist die zur Oberfläche gewordene Auskleidung der eröffneten Drüsenräume. Sie ist meist mässig hoch, wird jedoch an einigen Stellen sehr niedrig, und zwar offenbar da, wo ein durch Demarkation frei gewordenes schmales Septum zu überbrücken war. — Hier, wie an den Drüsenepithelien, sieht man an mehreren Stellen Durchwanderung von Leukocyten. —

Von den Gefässen zeichnen sich einige durch riesig verdickte, hyaline Wandungen bei ganz engem Lumen aus; das Endothel ist etwas prominent. Daneben reichlich Capillaren.

Im Grampräparat sind keine Mikroorganismen zu sehen.

Zusammenfassung. Geringe Eihautretention. Fieber. — Nekrotische Oberfläche streckenweise abgehoben; darunter Epithelüberzug der Schleimhaut, cubisch, stellenweise ganz platt. — Stroma oberflächlich areolär, unten aus Stromazellen zusammengesetzt. — Drüsen reichlich, wenig erweitert, meist senkrecht gestellt. Epithel mässig degenerirt, vielfach syncytial. — Mächtig verdickte, ganz hyaline Gefässwandungen.

Digitized by Google

Elfter Tag des Puerperium.[1])

1. Ausschabung.

25. Frau B., Geb.-J. 1900. No. 847. Ip. Normale Geburt, vielleicht kleiner Eihautdefect. Vom 5. Tag an Abendtemperatur zwischen 37,9° unk 38,3°, vermehrter Ausfluss, deshalb am 11. Tag Ausschabung.

Die kleinen Schleimhautstückchen zeigen an der Oberfläche eine in Nekrose begriffene Schicht, welcher an einigen Stellen noch kleinere oder grössere Fetzen kleinzellig und mit Leukocyten stark infiltrirten Gewebes (Eihäute) anhaften. Die nekrotische Zone geht allmälig über in ein zartes, areoläres Gewebe, in dessen Maschen z. Th. noch Reste von Zellen sich befinden und das nach unten immer mehr das Gefüge des definitiven Stromas annimmt. — Die wenigen, in diese areoläre Zone hinaufragenden Drüsen sind erweitert; ihr Epithel ist meist ganz platt, endothelartig, vielfach unterbrochen durch degenerirte Zellen unter anderen mit sehr grossen, unförmlichen Kernen; auch die obere Wand einiger, sonst mit noch schönem Epithel ausgekleideter Drüsenräume zeigt ähnliche Verhältnisse ihres Epithels. —

Die tiefe Schicht, die bleibende Schleimhaut, besteht aus lockeren Spindelzellen; die fixen Bindegewebszellen sind etwas stärker gefärbt, als die letzteren, meist sternförmig, mit runden Kernen. Das Gerüstwerk ist nur ganz oben deutlich, in den mittleren und tiefen Schichten kaum erkennbar oder ganz fehlend. — In dieser Mucosa finden sich reichlich Drüsen, meist etwas erweitert; die unteren sind quer, die die oberen senkrecht oder schräg gestellt, die ersteren mit cubischem bis plattem, ziemlich regelmässig angeordnetem, nur hie und da durch grössere Zellen oder Gruppen von Zellen ohne deutliche Zellmembran (syncytiale Anordnung) unterbrochen. Die oberflächlichen Drüsen zeigen fast durchweg mehr weniger Epithelveränderungen: Das Epithel ist meist cubisch, vielfach mehrschichtig, polymorph, unregelmässig, oft in syncytialer Anordnung. Daneben finden sich hie und da sehr grosse Zellen mit unförmlichen Kernen, von einander etwas isolirt stehend. — Zwischen den unregelmässigen, cubischen Zellen und der Basilaris, welche bis auf die Stellen mit syncytialem Charakter überall gut entwickelt ist, sitzen mehrfach rundliche oder ovale Zellen mit kleinen, gut tingirten, runden Kernen (Ersatzzellen).

Gefässe finden sich in den tieferen Schichten überall, an einigen Stellen sogar sehr reichlich. Es sind meist Capillaren mit hypertrophischem Endothel spärliche, spaltförmige Venen mit verdickten, hyalinen Wandungen.

Grampräparat: An der Oberfläche spärliche Diplokokken.

Zusammenfassung. Eihautretention. Fieber. — Oberfläche nekrotisch, dann areoläres Gewebe, dann definitive Schleimhaut. Drüsen noch etwas erweitert, unten noch quer gestellt. Epithel in Degeneration und Wucherung.

---

1) Das Material für diesen Tag ist besonders reichlich, was sich daraus erklärt, dass die zum Austritt bestimmten Wöchnerinnen am 11. Tag untersucht werden; hierbei fand sich nun öfters als Ursache andauernder, blutiger Lochien ein abnormer Inhalt des Uterus (grössere Gerinnsel oder Deciduafetzen), der durch digitale Ausräumung oder mittelst der Curette entfernt wurde.

Digitized by Google

2. Ausschabung.

26. Frau E. Geb.-J. 1900, No. 824. I para. Geburt normal, Eihäute vollständig. Wochenbett afebril, vermehrtes Lochialsecret. Am 11. Tag im Uterus weiche Massen, die mit der Curette herausbefördert werden.

Einige Stückchen bestehen aus einer grösseren Strecke Cervixschleimhaut mit der angrenzenden, untersten Parthie des Corpus; andere aus Corpusschleimhaut allein; andere endlich aus retinirten Chorionzotten mit der Serotina.

Die Schleimhaut des Corpus ist an den betreff. Stückchen von einer continuirlichen Epitheldecke überzogen; ihre Oberfläche ist noch nicht eben, sondern bietet vielfach buckelförmige oder auch spitze Vorragungen dar, neben einigen nicht sehr tiefen, schmalen Drüseneinstülpungen. Das Epithel ist cubisch, nicht schön geordnet, stellenweise mehrschichtig oder mit mehrzeiliger Anordnung der Kerne; die Zellgrenzen sind fast überall undeutlich, an den meisten Stellen überhaupt nicht sichtbar. Die Kerne sind rundlich, von ca. 10 μ Durchmesser; einzelne zeigen gegen die Peripherie zu eine Abflachung oder sogar eine Delle; alle sind sie gut gefärbt, lassen aber meist keine Structur erkennen. Dazwischen kommen dann noch viel grössere Zellen vor, mit Kernen, die ca. 12 : 20 μ messen und blass, bläschenförmig aussehen. Diese Zellen liegen stets peripher, gegen das freie Lumen zu, stehen also wohl im Begriffe, abgestossen zu werden. Stellenweise sieht man Leukocyten im Epithel, die auf der Durchwanderung begriffen sind. Die Drüsen sind mässig zahlreich im Querschnitt, oval bis leicht ausgebuchtet; ihr Epithel ist cubisch, zeigt wenig degenerative Veränderungen. Das Stroma ist zusammengesetzt aus dicht gedrängten ovalen, circa 4 : 8 μ, oder rundlichen, 5 : 5 μ grossen, gut gefärbten Zellkernen; manche derselben, besonders unter den rundlichen Formen, besitzen noch einen deutlichen, schmalen rundlichen oder vieleckigen Protoplasmamantel. Dicht unter dem Epithelraume meist weniger dicht; dagegen finden sich hier viele Leukocyten, die von da aus in das Epithel und durch dasselbe hindurchwandern. — Zwischen den Stromazellen sind stellenweise Kerne und Fasern der fixen Bindegewebszellen sichtbar.

An dem Stück Cervixschleimhaut, die überall, den Falten des Arbor vitae entlang, gut erhaltenes, hohes Cylinderepithel zeigt, ist dasselbe auf eine kurze Strecke unterbrochen und ersetzt durch cubische Zellen mit rundlichen oder halbmondförmigen Kernen. Zwischen den pallisadenförmigen Epithelien fast des ganzen Stückchens finden sich ziemlich zahlreiche Leukocyten in verschiedener Höhe, von der Basalis bis zur freien Oberfläche. Die Drüsen der Cervixschleimhaut sind stark verzweigt; das Epithel ist hochcylindrisch. Das Stroma besteht aus dichtgedrängten Spindel- und Rundzellen.

An der Serotina finden sich zahlreiche Chorionzotten, die meist sehr gut erhalten sind, sodass man fast durchweg die beiden Schichten, Syncytium und Langhans'sche Zellschicht, unterscheiden kann; das Zottenstroma ist etwas derber, fibröser, als normal und die Gefässe zeigen meist hyalin entartete Wandungen; ebenfalls hyalin degenerirt ist ein ziemlich breiter Streifen Chorion, der an einer Stelle noch vorhanden ist. — Auf die Zotten folgt eine Schicht schollig zerfallenen

Digitized by Google

Gewebes, das an den meisten Stellen unkenntlich ist in Folge sehr starker Infiltration mit Leukocyten (Nitabuch'scher Fibrinstreif?). An wenigen Stellen reichen erweiterte Drüsen bis in die Höhe dieser Schicht, machen jedoch keinen Versuch, ihr Epithel darauf hinauf zu senden. — Daneben trifft man auch grosse, noch wenig organisirte Thromben. — Zwischen dieser Schicht und dem Stroma, das ähnlich aussieht wie bei der Vera, nur an einigen Stellen noch areolären Charakter trägt, sowie innerhalb des Stromas selbst, finden sich grosse Bezirke hyalin degenerirten Gewebes, immer als dicke Lage um unregelmässige, schmale Gefässspalten herum; die meisten derselben sind leer, einige durch Bindegewebszellen direct verschlossen. In den hyalinen Wandungen finden sich spärliche längliche oder rundliche Zellkerne, in einigen aber auch noch rundliche serotinale Riesenzellen; sie sind 1—3 kernig, das Protoplasma ist meist den Kernen entsprechend etwas eingekerbt. Weitere, ähnliche Riesenzellen sitzen im angrenzenden Theil der Muscularis, die ein stark aufgelockertes Gefüge darbietet. — In der Mucosa finden sich schliesslich einige Drüsen, z. Th. klein, z. Th. erweitert, einige um einen grossen Thrombus herum ausgezogen: sie tragen im Ganzen cubisches, etwas ungeordnetes Epithel ohne erhebliche Abweichungen von der Norm.

Grampräparat: An der Oberfläche spärliche, dunkle Pünktchen, deren Deutung als Kokken unsicher ist.

Zusammenfassung: Afebril. — Vera: Oberfläche uneben, überall Epithel, cubisch, oft syncytial, hie und da in Degeneration. Durchwanderung von Leukocyten. — Drüsen wenig erweitert, Epithel mässig degenerirt. Stroma aus noch etwas grossen Zellen bestehend, oberflächlich deutliche Reste des areolären Baues, stark mit Leukocyten durchsetzt.

Cervix: Cylinderepithel der Oberfläche an 1 Stelle durch cubisches Epithel ersetzt. Leukocytendurchwanderung.

Serotina: Zotten mit etwas fibrösem Stroma und sehr gut erhaltenem Epithelüberzug. Darunter infiltrirtes, nekrotisches Gewebe (Nitabuch). Drüsen wie in der Vera. Gefässe: hyaline Wände: in denselben, sowie in der Muscularis oft Riesenzellen, in Fragmentation.

3. Ausschabung.

27. Frau Sch. Geb.-J. 1900, No. 803. I-p. Geburt und Wochenbett normal. Eihäute vollständig, am 11. Tag im retroflectirten Uterus weiche Massen. Excochleation.

Die Stückchen bestehen zum grössten Theil aus der Schleimhaut mit einer dünnen, darunter liegenden Schicht Muscularis. Die Schleimhaut ist verschieden dick, im Maximum 4 mm, und zwar erreicht sie diese Dicke nur an denjenigen Stellen, wo sich die oberflächlichste, aus Fibrin, Blutresten und nekrotischem Gewebe bestehende Schicht noch nicht abgestossen hat, während der grössere Theil der Mucosa stellenweise relativ glatt, stellenweise noch recht hügelig, überall aber von Epithel bedeckt ist. — Aber auch an den anderen Stellen ist die Trennungslinie bereits erkennbar, markirt durch die basale Fläche erweiterter Drüsen, deren Epithel meist schön cylindrisch ist, während es an den dem Untergang geweihten Seiten stark verändert aussieht; vielfach finden sich auch Blutergüsse zwischen den beiden Schichten. — An den Stückchen mit Epithelbesatz zeigt der letztere mässig viel Drüsenein-

Digitized by Google

senkungen. — In der Schleimhaut, sowie zwischen ihr und der Muscularis, finden sich vielfach Reste von Blutergüssen.

Das Oberflächenepithel ist würfelförmig bis platt cubisch, etwas ungeordnet, oft mehrschichtig, ohne deutliche Zellgrenzen (syncytial). Die Kerne sind meist gross, rundlich oder längsoval. Dazwischen ab und zu auch helle Zellen mit je einem oder zwei kleinen, rundlichen, stark tingirten Kernen (Leukocyten). Einige Stellen, besonders an Drüsenmündungen und am Uebergang zwischen der Oberfläche und den erwähnten, keinen Epithelbesatz tragenden nekrotischen Partien, zeigen auch ca. doppelt so grosse, vieleckige, ganz helle Zellen mit abenteuerlich geformten Kernen, oft auch mit Zelleinschlüssen (Leukocyten). An einer Stelle findet sich sogar eine Anhäufung derartiger Zellen, die in Form einer kleinen, polypenartigen Excrescenz aus dem Epithel hervorwächst und nur aus Epithelzellen besteht, welche die erwähnten Veränderungen, auch Vacuolenbildung, aufweisen.

Drüsen sind in der Schleimhaut überall ziemlich zahlreich vertreten, meist senkrecht oder schräg, in der Tiefe auch parallel zur Oberfläche verlaufend; manche sind erweitert. Ihr Epithel ist meist niedrig cylindrisch, oft mehrschichtig, oft nur mit mehrzeiliger Anordnung der Kerne. An einzelnen Stellen, besonders bei nahe unter der Oberfläche sich hinziehenden Drüsenfundis, deren Mündungsstück nur kurz ist, finden sich auch Veränderungen des Epithels wie an der Oberfläche. —

Das Stroma zeigt an den noch von einer nekrotischen Schicht bedeckten Stellen unter dieser Zone areolären Bau: stark ausgeprägte Kittleisten, welche polygonale Maschen bilden. In diesen finden sich geschrumpfte Zellen: unförmliche, meist längliche, zum Theil gut, meist aber schlecht gefärbte Kerne mit Resten von ganz blassem, detritusartigen Protoplasma umgeben: andere Maschen sind leer. Aehnliche Verhältnisse bietet das Stroma einiger epithelbedeckter, buckeliger Vorragungen der Oberfläche. Dieser areoläre Typus geht allmälig in das Stroma der tieferen Zone über; das Gerüstwerk tritt mehr und mehr zurück, die Kerne nehmen regelmässigere Form und kräftigere Färbung an, während der Protoplasmarest verschwindet; an den definitiven Stellen findet sich dann ein nur leicht angedeutetes, feinstes Netzwerk, in dessen Maschen grosse, längsovale, durchschnittlich 8 : 15 μ, manche aber auch bis 25 μ messende Zellen bezw. Kerne ohne deutlichen Protoplasmamantel sitzen. Manche der grossen, rundlichen Zellen zeigen Mitosen. Zwischen diesen in das kaum sichtbare Maschenwerk eingelagerten Zellen sitzen die fixen Bindegewebszellen, sehr langgestreckt oder sternförmig, mit kleinen, stäbchenförmigen oder rundlichen Zellen. — An manchen Stellen fehlt auch die intermediäre Reticularschicht; hier geht das oberflächliche, nekrotische Gewebe direct und ziemlich unvermittelt in das tiefe Stroma über.

Gefässe. Neben einigen grösseren Stämmchen mit dicker, hyaliner Wandung finden sich zahlreiche Capillaren.

Zusammenfassung: Afebril. — Oberfläche zum grösseren Theil frei, hügelig, zum kleineren Theil haftet ihr noch eine nekrotische, bereits gut demarkirte Schicht an. In der Schleimhaut Reste von Blutergüssen. Das Oberflächenepithel ist ungeordnet, cubisch bis ganz platt, stellenweise syncytial, stellenweise in Degeneration; Durchwanderung von Leukocyten. — Drüsen nur in der Tiefe noch parallel; einige noch erweitert. Wenig Degeneration, mehr Wucherung. — Stroma

Digitized by Google

unter dem nekrotischen Belag und stellenweise auch subepithelial areolär, mit allmäligem Uebergang in etwas grosse Stromazellen mit mässig reichlichen Mitosen.

4. Ausschabung.

28. Frau K. Geb.-J. 1900, No. 784. II p. Geburt und Wochenbett normal. Eihäute vollständig. Am 11. Tag Uterus gross, schlaff, enthält weiche Massen. Ausschabung. Die Stückchen entsprechen theils der Vera, theils der Placentarstelle.

Vera: Die Schleimhaut ist $^1/_2$—1 mm breit, an den meisten vorhandenen Partikelchen noch mit der nekrotischen Schicht bedeckt; nur an einem Stückchen, das fast ausschliesslich aus Musculatur besteht, ist auf eine kurze Strecke die ganze Schleimhaut erhalten und von plattem Epithel überzogen. An den anderen Stückchen geht die nekrotische, mit Leukocyten infiltrirte Schicht über, theils in eine ebenfalls schon nekrotische aber noch erkennbare Reste von Deciduazellen darbietende Schicht, theils in areoläres Gewebe. Darauf folgt, ziemlich scharf abgegrenzt, unter möglichster Benutzung von Drüsen, welche die Demarkationslinie bezeichnen, das bleibende Stroma, das aus ziemlich dicht gedrängten, gut gefärbten, länglichen Stromazellen und aus reichlichen Rundzellen besteht. Kleine Gefässe in mässiger Zahl durchziehen das Stroma.

Drüsen sind nicht sehr zahlreich vorhanden, meist senkrecht gestellt; der Fundus ist bei einigen gabelig getheilt. Das Drüsenepithel ist cylindisch, zeigt vielfach Veränderungen; in den oberen Partieen ist es meist platt, endothelartig, gebildet aus flachen, stäbchenförmigen oder dünnen, spindligen Kernen mit feinen, kaum sichtbaren Protoplasmaausläufern, die mit der Nachbarzellen communiciren. Gegen unten werden diese Zellen höher, die Kerne werden grösser, rundlich und der Fundus besteht aus hochcylindrischen, etwas unregelmässig angeordneten Zellen, von oft biconcaver Form, sodass zwischen je 2 Zellen eine helle Scheibe sich findet. Im unteren Theil ist eine deuliche Basalis vorhanden, die sich da verliert, wo das Epithel endothelartig wird. Hie und da ist auch von einer längs getroffenen Drüse die eine Wand von endothelartigem Epithel gebildet, in welchem stellenweise sehr grosse, vorspringende und ganz dunkel gefärbte Kerne vorkommen (Pyknose), während die andere Seite noch mit hochcylindrischen, pallisadenförmigen Zellen ausgekleidet ist. Es betrifft diese Schilderung hauptsächlich Drüsen, die oberflächlich gelagert sind und in welche von oben her von der Infiltrationsschicht ein Pfropf herein ragt. Unter den Epithelveränderungen an den Drüsen sind noch zu nennen grosse Formen mit homogenem Protoplasma und polymorphem, sehr dunkel gefärbtem Kern, sowie solche mit zwei gleich grossen, ovalen, gut tingirten Kernen.

Serotina: Die Hauptmasse der Stückchen ist gebildet durch eine mächtige Schicht geronnener, mit Fibrinnetz durchzogener Blutergüsse; das darunter befindliche Gewebe ist meist nekrotisch, zeigt nur noch schwache Andeutung von grösseren, rundlichen Zellen (Decidua). An einer Stelle ist dasselbe ersetzt durch lockeres, areoläres Gewebe, in dessen Maschen noch einzelne Kerne mit Resten von Protoplasma sitzen. In der Umgebung eines Thrombus, an dessen Peripherie, finden sich eine kleine Anzahl blasser, 2—3 kerniger Zellen (Riesenzellen). An einer Stelle finden sich Drüsen, ein gabelig getheilter Fundus nnd einige

Digitized by Google

Querschnitte. Ihre Epithelien sind alle polymorph, ungeordnet, wie durcheinandergeworfen, z. Th. mehrschichtig; in einigen Zellen Vacuolen. Das umgebende Stroma verhält sich wie das der Vera in den tieferen Schichten.

Grampräparat: Negativ.

Zusammenfassung: Afebril. Vera: Nur an einem Stückchen Oberfläche frei, mit plattem Epithel bedeckt. Sonst überall noch nekrotische Schicht adhaerent, wenn auch bereits demarkirt. Stellenweise areoläres Gewebe. Stroma; Rund- und länglichen Stromazellen, Drüsenepithelien oben ganz flach, unten cylindrisch: Degenerations-, wenig Wucherungsformen. Drüsen meist senkrecht.

Placentarstelle: Reste von nekrotischer Decidua unter mächtigen Fibrinmassen. Stellenweise areolärer Bau. Blasse Riesenzellen. — Drüsenepithel und Stroma wie in der Vera.

5. Ausschabung.

29. Frau Sch. Geb.-J. 1900, No. 607. Normale erste Geburt. Eihäute vollständig. Am 3. Tag 38,1°; vom 6.—10. 39,1° bis 39,5°; viel stinkender Ausfluss, weshalb am 11. Tag curettirt wird. Die Stückchen entsprechen der Vera und der Serotina.

Vera: Schleimhaut ca. 2 mm dick, mit einem Streifen angrenzender Muscularis, von der sie überall deutlich geschieden ist. Die Oberfläche ist zum grösseren Theil mit cubischem, stellenweise auch plattem Epithel bedeckt, das etwas ungeordnet, stellenweise auch mehrschichtig ist; vereinzelte Zellen sind degenerirt (vacuolisirt) und werden abgestossen, an anderen Stellen findet sich syncytialer Habitus. An einigen Stellen ist die Oberfläche noch von spangenartigen Resten der nekrotischen Schicht gebildet, die durch meist schmale Brücken mit dem Stroma der Schleimhaut zusammenhängen. Durch die intensive Färbung der letzteren und die ganz blasse Tinction der nekrotischen Schicht ist die Demarkationslinie schon deutlich ausgeprägt; dieselbe benutzt alle verwendbaren Drüsen, deren äussere Wand nekrotisirt, sodass das eröffnete Drüsenlumen zur Oberfläche wird, sobald sich das nekrotische Gewebe ganz abstösst. Am der Grenze des Oberflächenepithels gegen solche nekrotische Pfröpfe zu, sieht man die Tendenz des ersteren, durch Weiterwuchern das Nekrotische quasi zu unterminiren; hier und da macht das Epithel auch den Versuch, das Hinderniss zu überdecken und kriecht eine Strecke weit auf die nekrotische Partie hinauf; ganz kleine abgestorbene Gewebspartikel sind denn auch thatsächlich schon ganz überhäutet. Drüsen sind reichlich vorhanden; wenig erweitert, meist senkrecht zur Oberfläche verlaufen. Ihr Epithel zeigt die schon mehrfach erwähnten Veränderungen; am stärksten degenerirt sind die in den Bereich der nekrotischen Oberflächenschicht fallenden Drüsenwände; hier ist das Epithel theils abgefallen, theils noch an Ort und Stelle, aber mit Vacuolen und geschrumpften, verkrüppelten Kernen versehen. — Das Stroma ist in den unteren Partien ziemlich dicht, aus länglichen, relativ grossen Kernen, ohne deutlichen Protoplasmahof, zusammengesetzt. Nach oben wird das Gefüge lockerer, fein areolär.

Von den ziemlich reichlich vorhandenen Gefässen sind einige durch zwiebelschalenförmige Wucherung der Wand fast verschlossen.

Grampräparat: Vereinzelte Diplokokken an der Oberfläche,

Placentarstelle: Zwischen mächtigen, zum Theil noch wenig weit organisirten Thromben und Gefässen mit stark verdickten, hyalinen

Digitized by Google

Wandungen finden sich einige, zum Theil sehr langgestreckte Drüsen mit desquamirendem Epithel.

Zusammenfassung: Fieber, Vera-oberfläche grösstentheils frei, mit cubischem, leicht degenerirten oder platten, syncitialen Epithel; an anderen Stellen noch nekrotische Spangen, die unterminirt zu werden scheinen. Drüsen wenig erweitert, meist senkrecht, Epithel vielfach degenerirt. Stroma unten reich an grossen Zellen, oben areolär. — An der Oberfläche Kokken. An der Placentarstelle Thromben, hyalin degenerirte Gefässe, dazwischen Drüsen mit degenerirtem Epithel.

6. Ausschabung.

30. Frau K., Geb.-J. 1901, No. 708. IIIp. Normale Geburt. Eihäute nicht sicher vollständig (Placenta marginata). Am 11. Tag Muttermund für 2 Finger durchgängig; im Uterus weiche und festere Gerinnsel in Faustgrösse; digitale Entfernung derselben und Ausschabung.

Die durch Ausschabung gewonnenen Stückchen werden in warmer, physiologischer Kochsalzlösung aufgefangen und sofort theils in Picrinsäurealkohol, theils in gesättigter Sublimatlösung, theils in 4 proc. Formol fixirt. Sie lassen Vera und Placentarstelle erkennen.

Vera: Die Schleimhaut ist ca. 2—3 mm dick; an den meisten Partikelchen ist ein ziemlich breites Stück der angrenzenden Muscularis vorhanden, die stellenweise ziemlich stark fettig degenerirt erscheint.

Die Oberfläche ist streckenweise frei, mit Epithel überzogen, streckenweise noch bedeckt von einer Schicht nekrotischen Gewebes. An den Stellen mit freier Oberfläche ist dieselbe meist stark zackig und buchtig; einige nekrotische Schollen liegen zwar auch hier ab und zu an der Oberfläche, sind aber von ihr ganz getrennt oder nur durch einen fadenförmig dünnen, kurzen Stiel mit dem Epithelsaum verbunden, der hier eine entsprechende kleine Lücke aufweist. Das Epithel ist sehr polymorph und nirgends normalem Uterinepithel ähnlich. Auf längere Strecken sind die Zellen hoch, fast cylindrisch, an anderen, besonders auf der Kuppe buckelförmiger Vorsprünge, sowie da, wo die lockere, fast areoläre Beschaffenheit des darunter liegenden Stromas erkennen lässt, dass vor Kurzem das Gewebe noch mit nekrotischen Partien direct zusammenhing, wo also soeben erst die Demarkation vollendet worden ist — an diesen Stellen nimmt das Epithel ganz platte, oft endothelartige Beschaffenheit an; nicht selten liegen die rundlichen Kerne auch regellos in einem platten Protoplasmasaum: syncytiale Anordnung. Es entsprechen diese Formen neu gebildetem Epithel.

Hochgradig sind die Veränderungen des Epithels an den übrigen Stellen, welche offenbar, im Gegensatz zu den platten Formen, von der alten Auskleidung eröffneter Drüsenschalen dargestellt werden: die Zellen sind verschieden gross, verschieden geformt, regellos gelagert. Manche enthalten neben dem Kern Vacuolen. Vielfach sind die Zellgrenzen undeutlich. Die Kerne zeigen ebenfalls sehr diverse Beschaffenheit; die Grösse wechselt ebenso wie die Gestalt und die Lagerung innerhalb der Zelle; im Allgemeinen sind die normal aussehenden Kerne in der Minderzahl, daneben und besonders in mehrschichtiger Anordnung distal davon gelagert finden sich immer pathologische Kerne. Den höchsten Grad der Degeneration stellen die vollständig körnig zerfallenen sowie die ganz blassen, grossen, unregelmässig bläschenförmigen Kerne dar, die keine Structur mehr erkennen lassen,

Digitized by Google

meist über das Niveau des Epithelsaumes herausragen und an dieser freien Kuppe oft einen kleinen Defect der Membran aufweisen, aus dem sich der homogen zerfallene Inhalt nach aussen zu entleeren scheint. Andere Kerne sind fragmentirt, sodass die Zellen oft wie mehrkernig aussehen; manche zeichnen sich durch ihre abnorme Grösse, andere durch bizarre Form aus. — Unter und in verschiedener Höhe zwischen diesen Zellen finden sich stellenweise reichlich in Durchwanderung begriffene Leukocyten. — An der Basis der am stärksten veränderten Zellen finden sich oft kleine, quer ovale oder rundliche Kerne: Ersatzzellen.

Verhältnissmässig spärlich sind im Gegensatz zu diesen degenerativen die Wucherungsvorgänge, syncytiale Anordnung, epitheliale Riesenzellen. — Nirgends Mitosen zu entdecken.

Ein sehr eigenthümliches Bild liefern die Stückchen Schleimhaut, bei welchen die oberflächliche Nekrosenschicht noch nicht abgestossen ist: in der Mitte der Partikel verläuft die dunkel tingirte, bleibende Schleimhaut; nach oben ist sie der ganzen Länge nach begrenzt von der nekrotischen, kaum gefärbten Zone, nach unten von einem Streifen der ebenfalls ganz blassen Muscularis. Die beiden ersten Schichten sind je 2—3 mm breit. Die Demarkationslinie zwischen den beiden ist in Folge der starken Differenzen in der Tinctionsfähigkeit sehr deutlich ausgeprägt. Sie verläuft vielfach mitten durch Drüsenräume hindurch, deren periphere, event. auch seitliche Wände hochgradig degenerirtes oder überhaupt kein erkennbares Epithel mehr besitzen, sodass die dadurch eröffneten Drüsenschalen nach Abstossen der nekrotischen Partien die von allerdings ebenfalls verändertem Epithel bedeckte Oberfläche bilden werden. — Aehnlich liegen die Dinge an anderen Stellen, wo nicht die ganze Oberfläche von nekrotischen Spangen gebildet ist, sondern wo nur grössere oder kleinere Reste der abgestorbenen Spongiosa haften geblieben sind.

Die Drüsen sind in mässiger Zahl vorhanden, meist mehr oder weniger erweitert, senkrecht oder schräg zur Oberfläche gestellt, stellenweise tief zwischen die Muskelbündel eingesenkt; einige, direct der Muscularis aufruhende Schläuche verlaufen auch der Schleimhaut-Muskelgrenze parallel. An den Stellen mit freier Oberfläche ist das Mündungsstück meist erweitert; bei den anderen sind die in den Bereich der Demarkationslinie fallenden Drüsen meist horizontal ausgezogen oder sie bilden grössere, ovale oder rundliche Räume. — Die Epithelien der tiefer gelegenen Drüsen sind ziemlich regelmässig angeordnet, im Durchschnitt cylindrisch, mit basalem Kern; von Degenerationsformen finden sich ab und zu gegen die Peripherie verlagerte, blasse, structurlose Kerne, sehr grosse, unförmliche Kernmassen (Megakaryocyten) unregelmässig, wie angenagt aussehende Kerncontouren. Basalwärts von solchen degenerirten Kernen finden sich häufig gut gefärbte runde Kerne, oft in etwas hellerem Hof: Ersatzzellen. — Ferner sind zahlreich vertreten die syncytialen Bildungen im Drüsenepithel und nicht selten liegen Leukocyten in verschiedener Höhe zwischen den Epithelien und im Lumen. — Eine Membrana basilaris fehlt an vielen Drüsen. — Stärker verändert ist das Epithel der oberflächlicher gelagerten Drüsen; die einzelnen Zellen sind polymorpher und liegen viel regelloser neben und zum Theil übereinander; manche sind ganz abgeplattet, andere concav, noch andere äusserst lang und dünn (Stiftchenzellen). Die Kerne sind entsprechend gestaltet, manche unregelmässig contourirt, bläschenförmig,

Digitized by Google

manche in die Peripherie der Zelle verlagert. Dem Kern dicht anliegend finden sich hier und da kleine Vacuolen. — Eine Basalis fehlt auch hier an manchen Stellen; ferner kommen ebenfalls Ersatzzellen, sowie syncytiale Bildungen vor wie an den tieferen Schläuchen. — An denjenigen Drüsenabschnitten, die innerhalb der nekrotischen Oberflächenschicht gelagert sind, ist das Epithel bis auf kaum erkennbare Reste verschwunden, durch Leukocyten und Rundzellen ersetzt.

Das Stroma besteht aus mehr oder weniger dicht gedrängten, dünnen Spindelzellen mit stäbchenförmigem, bis 25 μ langem Kern, stellenweise zu Faserzügen angeordnet; ausser diesen Elementen, die als gewucherte, fixe Bindegewebszellen aufzufassen sind, finden sich Zellen, welche aus den Deciduazellen hervorgegangen zu sein scheinen; es sind ovale bis rundliche, verschieden grosse Kerne mit mehr oder weniger deutlichem, die grossen fast stets ohne sichtbaren Protoplasmasaum; die kleineren, rundlichen Formen bilden den Uebergang zu den eigentlichen Stromazellen, die in den tieferen Schichten an Zahl meist überwiegen, während in den oberen Lagen nicht selten auch Zelltrümmer, schattenartige Kerne etc. liegen, die von untergegangenen Deciduazellen herrühren. — Ausserdem liegen verstreut über die ganze Schleimhaut spärliche Leukocyten.

Gefässe sind in stattlicher Zahl vorhanden, erweiterte Gefässräume, sowie Capillaren, von welch' letzteren manche zwiebelschalenförmige Anordnung des umgebenden Bindegewebes und durch Wucherung des Endothels fast verschlossene Lumina aufweisen.

Placentarstelle: Sie ist charakterisirt durch mehrere, grosse, meist thrombosirte Gefässe mit hyalin degenerirter Wand. Die von ihnen gebildete Oberfläche ist streckenweise überzogen von ganz niedrigem, platten Epithel. Das Epithel der spärlich vorhandenen Drüsen entspricht denen der Vera. An einigen Präparaten sind noch vereinzelte, blasse Riesenzellen sichtbar.

Zusammenfassung: Vollständigkeit der Eihäute fraglich. — Vera: Oberfläche zum Theil frei, zum Theil nicht. Die freie Oberfläche ist zackig, ihr Epithel theils stark degenerirt, theils flach, syncytial. Durchwanderung von Leukocyten. — Demarcation des Nekrotischen deutlich. — Drüsen meist noch erweitert, schräg oder senkrecht gestellt, nur ganz unten parallel der Oberfläche; Epithel wie das Deckepithel. — Stroma aus Uebergangsformen. — Placentarstelle: Thromben; Oberfläche stellenweise mit plattem Epithel überzogen. — Vereinzelte, blasse Riesenzellen.

7. Digitale Ausräumung.

31. Frau B. Geb.-J. 1900, No. 605. II para. Geburt und Wochenbett normal. Eihäute vollständig. Reichliche Lochien. Am 11. Tag in utero weiche Massen, die mit dem Finger entfernt werden.

Die Stückchen bestehen in der Hauptsache aus fibrinösen Auflagerungen der Placentarstelle, aus grossen und kleineren, mehr oder weniger weit organisirten Thromben und aus einem theils nekrotischen, theils kleinzellig stark infiltrirten Zwischengewebe, welches nach unten zu besser gefärbt ist und an einigen Stellen noch Reste von Deciduastructur, an anderen ausgesprochen areolären Charakter erkennen lässt; in Zügen finden sich auch gut gefärbte, längliche Stromazellen. In diesem unteren Abschnitt finden sich viele Hohlräume, zum Theil Gefässe mit gewuchertem Endothel und stark verdickten, hyalinen

Digitized by Google

Wänden, zum Theil erweiterte Drüsen, deren Epithel grösstentheils fehlt; das noch vorhandene ist abgeplattet, etwas regellos gelagert, aber ohne erkennbare Kernveränderungen.

Grampräparat: negativ.

Zusammenfassung: Placentarstelle. Thromben und nekrotisches Zwischengewebe. Darunter Reste von Decidua, Stellen mit areolärem Charakter und Stromazellen. Erweiterte Drüsen mit regellosem, vielfach fehlendem Epithel.

8. Digitale Ausräumung.

32. Frau H. Geb.-J. 1900, No. 338. IV-para. Normale Geburt; Eihäute unvollständig. Wochenbett afebril. Am 11. Tag in utero fetzige Massen, die abgequetscht werden.

Die Stückchen entsprechen ausschliesslich der Placentarstelle. Die oberflächliche Schicht, von thrombosirten, grossen Gefässen durchsetzt, ist stellenweise ganz nekrotisch, schollig zerfallen, stellenweise nur stark kleinzellig infiltrirt. Die Thromben sind zum Theil schon bindegewebig organisirt; die Gefässwände in hyaliner Degeneration begriffen. In ihrer näheren oder weiteren Umgebung finden sich stellenweise noch eine Anzahl zum Theil gut erhaltener Riesenzellen; andere sind blass, ihre Kerne zeigen unregelmässige, oft zackige Contouren; daneben finden sich manche einkernige Zellen, die ihnen an Grösse und Färbung sehr nahe kommen (zerfallene Riesenzellen?). — Das Grundgewebe ist überall dichter oder loser mit Rundzellen infiltrirt, hat stellenweise noch Decidua-, stellenweise areolären Charakter; nur spärlich vertreten ist das aus länglichen oder rundlichen, gut gefärbten Zellen bestehende Stroma. Dasselbe findet sich nur in schmalen Streifen neben einigen lang gezogenen Drüsenschläuchen, deren Epithel theilweise fehlt, theilweise ganz platt ist oder aber syncytiale Anordnung aufweist, mit ungeordneten Kernen, worunter auch sehr grosse Formen vorkommen. An vielen Stückchen ist auch eine mehr oder weniger dicke Schicht offenbar stark fettig degenerirter Muscularis mitgekommen, in der stellenweise auch noch 2—5 kernige Riesenzellen gelegen sind, die aber meist nicht mehr normal aussehen; die einen sind ganz blass, die anderen haben dunkle, aber eigenthümlich geformte Kerne; nur in wenigen sind die Kerne schön rund, gut gefärbt.

Zusammenfassung: Placentarstelle. Neben Thromben nekrotisches Zwischengewebe, das in der Tiefe übergeht in Stellen mit indifferentem (Decidua), mit areolärem und mit Stromacharakter. Es enthält, wie auch die Muscularis, blasse Riesenzellen und Fragmente derselben; Kern meist nicht schön rund und schlecht gefärbt. — Drüsen lang ausgezogen; Epithel platt, stellenweise syncytial, vielfach fehlend.

9. Digitale Ausräumung.

33. Frau R. Geb.-J. 1900, No. 320. II para. Geburt normal. Eihäute nicht ganz vollständig. Wochenbett afebril. Am 11. Tag in utero weiche Massen, die digital entfernt werden.

Ein Stückchen besteht aus 1—2 mm dicker Schleimhaut, an deren Oberfläche eine mächtige Schicht nekrotischen Gewebes sich befindet, die nur an wenigen, meist schmalen Stellen mit dem Stroma der Schleimhaut noch verbunden, sonst überall durch platt cubisches, hier und da auch etwas grösseres Epithel mit stark vorspringendem Kern davon getrennt ist. Auch die Kuppe eines grösseren Thrombus ist noch epithelfrei. Einige Drüsen sind langgestreckt, stehen ziemlich

Digitized by Google

dicht nebeneinander und verlaufen senkrecht zur Oberfläche; ihr Epithel ist oben, an den Verbindungsstellen der Mündungen, gewuchert, syncytial, unten cubisch bis cylindrisch, nicht schön geordnet. Das Epithel von andern Drüsen, welche in die nekrotische Schicht hereinreichen (an den Stellen, wo die Demarkation noch nicht erfolgte) ist meist ganz platt, dazwischen mit grösseren vorspringenden Zellen; hier und da kommen in den ungeordnet daliegenden Epithelien auch Keulenformen, Verkrüppelung der Kerne, Vacuolen vor. — Das Stroma besteht aus dicht gedrängten, grossen, länglichen, dunkel gefärbten Zellen. Reichliche Capillaren durchziehen die Schleimhaut.

Die meisten Stückchen bestehen dagegen aus Auflagerungen und Bestandtheilen der Placentarstelle: Grosse, geronnene Blutmassen, Thromben, aus homogener Grundsubstanz mit erkennbaren Resten von Deciduazellen bestehende Balken der Trabecularis; dazwischen vereinzelte, langgestreckte, mit deutlichem, zum Theil abgefallenem cubischen Epithel ausgekleidete Drüsenschläuche; keine Riesenzellen. An einer Stelle folgt darunter noch ein kleines Stückchen ächten Schleimhautgewebes, das ähnliches Stroma und dessen Drüsen dieselben Epithel-Veränderungen wie in der Vera aufweisen.

Zusammenfassung: Afebril. — Nekrotische Bedeckung nur durch einige Brücken noch mit der Oberfläche verbunden; diese sonst überall mit platt cubischem, stellenweise degenerirten Epithel überzogen. Drüsen meist senkrecht gestellt, etwas erweitert. Epithel theils syncytial, theils degenerirt. — Stroma aus grossen, länglichen Zellen.

Zwölfter Tag des Puerperium.

1. Ausschabung.

34. Frau P. Geb.-J.: 1900, No. 836. I-p. Zwillinge. Eihautretention ($^1/_4$), Wochenbett afebril. Am 12. Tag im Uterus höckerige Massen. Ausschabung.

Die Stückchen bestehen theils aus Vera, theils aus Placentarstelle.

Vera: Ca. 2 mm breite Schleimhaut mit angrenzender Musculatur. Oberfläche theilweise frei, mit Epithel überzogen, theilweise aber noch bedeckt von einer dicken, von Rundzellen durchsetzten Fibrin- und nekrotischen Schicht, die allmälig in das unterliegende Gewebe übergeht und meist nur durch schmale Brücken damit zusammenhängt; zwischen diesen Brücken ist die Schleimhaut von ähnlichem Epithel bedeckt wie die Oberfläche der anderen Stellen; dasselbe entspricht eröffneten Drüsenräumen, zum Theil ist es aber auch entstanden durch Ueberwuchern von Drüsenepithel über ein Septum, das durch die Demarkation entblösst wurde; an solchen Stellen ist das Epithel meist ganz platt, oft sogar endothelartig. Das Oberflächenepithel, welches an einigen Stückchen weite Strecken überzieht, ist cubisch bis ganz platt, ab und zu ist es mehrschichtig, ohne deutliche Zellgrenzen; an anderen Stellen finden sich Degenerationsformen (verschieden geformte, vereinzelt auch sehr grosse, meist structurlose Zerne, polypenartige Vorstülpungen des Protoplasmasaumes mit Einlagerung einiger kleiner Zellkerne etc.). Die Drüsen sind zahlreich, etwas erweitert, verlaufen gestreckt oder bilden in der oberen Schicht unregelmässige, aber nicht verzweigte Hohlräume. Ihr Epithel ist in den unteren Abschnitten cylindrisch, nimmt gegen die Drüsenmündung zu oft syncytialen Charakter an und wird an den neu bedeckten Stellen, sowie in denjenigen Drüsenabschnitten, die in die ne-

Digitized by Google

krotische Schicht hinaufragen, ganz platt. Eine deutliche Basilaris ist nur an den mit Cylinder- oder höherem cubischem Epithel ausgekleideten Drüsen vorhanden, wobei nicht selten an der Basis der Epithelien helle, ovale Zellen mit dunklen, kleinen, runden Kerne sitzen (Ersatzzellen). Aehnliche Zellen finden sich auch an Zellen ohne Basilaris, sind aber wegen Fehlens der letzteren nicht sicher von Stromazellen zu unterscheiden.

Das Stroma besteht in der Tiefe aus rundlichen und länglichen, zum Theil deutlich spindelförmigen Zellkernen; einzelne lassen noch einen Protoplasmahof erkennen, die meisten nicht mehr. Daneben in verschiedener Dichtigkeit kleinere Rundzellen. An den Stellen mit noch anhaftender nekrotischer Oberflächenschicht geht dieselbe stellenweise über in ein typisch areoläres, bienenwabenartiges Gewebe mit ganz spärlichen Rundzellen; die Maschen sind gegen die Oberfläche zu fast allesammt leer; gegen unten finden sich darin noch theilweise gut erhaltene grosse, deciduaartige Zellen mit rundlichen, stark gefärbten Kernen; theilweise enthalten sie auch nur noch Reste von Zellen; gegen das Stroma der definitiven Schleimhaut zu schwindet das Gerüstwerk so, dass bald nur noch Zellkerne ohne scharfe, gegenseitige Abgrenzung vorhanden sind. — Stellenweise findet aber auch der Uebergang der Oberflächenschicht in das tiefe Stroma direct statt, ohne areoläre Zwischengrenze.

Gefässe sind ziemlich reichlich vorhanden; einige Capillaren zeigen dicke, hyalin degenerirte Wand und bindegewebig verschlossenes Lumen.

Placentarstelle: Die stark gefaltete Oberfläche ist gebildet durch schollig-zerfallenes, mit Rundzellen durchsetztes Gewebe. An vielen Stellen sind darin Thromben zu erkennen, an anderen untergegangenes Deciduagewebe. Allmälig findet ein Uebergang statt in areoläres und dann in definitives Stroma. An einem Stückchen finden sich auch noch mehrere grössere Inseln von gut erhaltener Decidua mit auffallend deutlichem Kern.

Drüsen sind hier spärlich vorhanden, mit z. Th. regelmässig cubischem, z. Th. verändertem Epithel,

An einer Stelle finden sich 2—4—10-kernige Riesenzellen, in einem Schnitt vereinzelt, in einem anderen in grösserer Anzahl gruppirt; sie sind rundlich, etwas blass, sonst aber gut erhalten.

Grampräparat: An der Oberfläche spärliche gramfeste Keime.

Zusammenfassung: Eihautretention. Vera: Oberfläche z. Th. noch mit einigen Brücken mit der nekrotischen Schicht verbunden, z. Th. frei und mit degenerirtem und wucherndem Epithel überzogen. Drüsen senkrecht, oben erweitert. Epithel oft syncytial, oft ganz platt. Ersatzzellen. Stromazellen rundlich und spindelförmig. — Nekrotische Oberfläche geht über in areoläres Gewebe; dieses in „indifferente" Decidua und diese in das tiefe Stroma.

Placentarstelle: Oberfläche nekrotisch, gefaltet, infiltrirt. Neben Thromben nekrotische Decidua, die in areoläres Gewebe übergeht; darunter das Stroma. — Dazwischen Inseln mit gut erhaltener Decidua. — Drüsen spärlich. — Blasse Riesenzellen.

2. Ausschabung.

35. Frau M. Geb.-J. 1900, No. 821. III p. Geburt und Wochenbett normal. Am 12. Tag wird in utero ein kleiner Placentarpolyp festgestellt. Ausschabung.

Digitized by Google

Vera: Schmale Streifen, aus Schleimhaut und Muscularis bestehend.

Die Schleimhaut lässt unschwer 2 Schichten erkennen, die allerdings nicht scharf getrennt sind und hauptsächlich durch die Intensität der Färbung schon bei schwacher Vergrösserung hervortreten. Die oberflächliche, viel blassere Schicht, bildet unregelmässige, zacken- und pilzförmige Vorsprünge und ist fast überall von einem Epithelsaum überzogen, dessen Zellen durchwegs in hohem Grade Degenerationsformen darbieten. Das schwach gefärbte Protoplasma, ohne Structur, mit nur undeutlichen Zellgrenzen, bildet einen bald breiteren, bald schmaleren an manchen Stellen knollig aufgetriebenen, hie und da von der Unterlage bandförmig abgehobenen Saum. Die in denselben eingelagerten Kerne sind fast ausnahmslos bläschenförmig — nur wenige zeigen körnige Structur — rundlich oder länglich, auch halbmondförmig, zum Theil gut, die meisten aber nur blass gefärbt; einige sind in eine mächtige, 20 : 30 μ grosse ganz helle Vacuole umgewandelt; bei anderen ist neben der Vacuole noch ein schmales Segment des ursprünglichen Kernes als gefärbter Streifen sichtbar; nicht selten finden sich ein oder zwei Leukocyten in den Vacuolen, wie überhaupt ein Durchwandern dieser Elemente unverkennbar ist, indem sie sowohl im subepithelialen Gewebe, als zwischen den Epithelzellen, als auf der freien Oberfläche derselben vorkommen.

Das von Leukocyten durchsetzte Stroma besteht aus grossen, schlecht gefärbten, nicht immer deutlich von einander getrennten, polygonalen Zellen mit blassen, rundlichen oder länglichen oder unregelmässig gestalteten Kernen; bei manchen hat sich das Protoplasma um den Kern herum zurückgezogen und einzelne Maschen des hier meist nur angedeuteten Netzwerkes sind ganz leer.

Die Mündungsstücke der Drüsen und einige oberflächliche, in dieser blassen Schicht gelegene Drüsen selbst zeigen ähnliche Verhältnisse der Epithelien wie das Deckepithel, währenddem in der unteren, gut gefärbten, aus dichtstehenden, länglichen Stroma- und spärlichen Rundzellen bestehenden Schicht die Drüsen vorwiegend ausgekleidet sind mit hohem, regelmässigem, aber meist mehrzeiligem Cylinderepithel, dessen Kerne z. Th. auch bläschenförmig sich ausnehmen. Diese tiefen Drüsen stellen meist zur Oberfläche parallel oder schräg verlaufende Spalten dar; die oberflächlichen sind erweitert, stehen schräg oder senkrecht zur Oberfläche. Zahlreiche Capillaren, mit ins Lumen vorspringenden Endothelien, durchziehen die Schleimhaut.

Placentarstelle: Die Oberfläche ist bedeckt von einer Fibrinschicht mit eingestreuten Haematoidinkrystallen. Darunter kommt ein ziemlich glattes, nekrotisches, kleinzellig mässig stark infiltrirtes Gewebe, das an einigen Stellen durch eine weite Drüsenmündung unterbrochen ist, ohne dass jedoch deren Epithel sich anschickte, auch über die Mündung hinauf zu wuchern. Das darunter liegende Gewebe besteht aus schwach gefärbten, deciduaähnlichen Zellen, die weiter unten in Spindelzellen übergehen, zwischen welchen zahlreiche Rundzellen auftreten. — Die Stückchen enthalten viele, z. Th. grosse Thromben in verschiedenen Stadien der Organisation; an vielen derselben ist ein unmerklicher Uebergang zwischen der hyalinen Gefässwand und dem Thrombus vorhanden. Daneben finden sich viele obliterirte Gefässe, alle mit hyalinen Wandungen und zahlreiche noch durchgängige, grössere und kleinere Gefässe. — Drüsen sind in mässiger Zahl vorhanden, meist

Digitized by Google

zur Oberfläche senkrecht gestellt; in den unteren Parthien weisen sie cylindrisches, in den oberen mehr plattes und stark verändertes Epithel auf. — In den tiefen Schichten, sowie in den oberen Lagen der Muscularis finden sich schliesslich zahlreiche, stärker und schwächer gefärbte, mehrkernige Riesenzellen, vereinzelt oder in Gruppen, einige ganz blass, andere in Einzelzellen zerfallen; die meisten Kerne sind bläschenförmig, structurlos. An einer Zelle typische Reihenstellung der Kerne, an anderen verschiedene Anordnung derselben.

Grampräparate: Negativ.

Zusammenfassung: Afebril. Kleiner Placentarpolyp. — Vera: Oberfläche schlecht gefärbt, zackig. Epithel stark degenerirt. Durchwanderung von Leukocyten. Stroma besteht aus zerfallenden Deciduazellen (areolär). Drüsen in dieser Schicht mit degenerirtem Epithel. — Tiefe Zone aus gut gefärbten Stromazellen bestehend; Drüsen hier schräg oder parallel zur Oberfläche, mit wenig verändertem Cylinderepithel.

Placentarstelle: Nekrotische, infiltrirte Oberfläche. Darunter „indifferente" Decidua, die übergeht ins Stroma. Drüsen senkrecht, Epithel unten cylindrisch, oben platt, z. Th. degenerirt. — Viele Riesenzellen und Zerfallsproducte derselben: Kerne meist bläschenförmig.

3. Ausschabung.

36. Frau F., Isol.-Abth., J. 1900, No. 28. Ip. Geburt zu Hause; wegen Fieber und Frösten Eintritt am 11. Tag mit 38,4°: am Morgen des 12. Tages wieder 38,4°. An der Placentarstelle sitzen vorspringende, rauhe Massen, die ausgeräumt werden.

Neben einigen Stückchen Cervixschleimhaut, deren stark verzweigte, z. Th. cystisch erweiterte Drüsen wie die Falten des Arbor vitae überall mit schönem, pallisadenförmigem Epithel ausgekleidet sind, finden sich einige Partikel der Vera. Dieselbe ist stark entzündlich infiltrirt. Sie zeigt an einigen Stellen auf weite Strecken einen continuirlichen Saum von theils cylindrischem, theils cubischen bis platten, theils gequollenen Epithel; stellenweise ist es offenbar ganz frisch, platt, syncytial. Auch Riesenzellen sind darin zu sehen. In Durchwanderung begriffene Leukocyten finden sich in ziemlich grosser Anzahl. Eine Basalmembran ist nirgends deutlich ausgeprägt. — Das Zwischengewebe besteht, an diesen epithelbedeckten Stellen, oberflächlich grösstentheils aus einem eigenthümlichen, homogenen Grundgewebe, in welches polygonale Zellconturen schwach eingezeichnet und relativ spärlich grosse, blasse und kleine, dunkle Kerne sowie Leukocyten eingelagert sind. In der tieferen Schicht besteht das Stroma aus Zügen ziemlich dicht gelagerter, gut gefärbter, länglich bis spindelförmiger Kerne ohne deutlichen Protoplasmahof; daneben mässig viel Rundzellen. Keine Leukocyten.

Die Drüsen sind reichlich vorhanden, nur mehr wenig erweitert, in der Tiefe horizontal, weiter oben schief oder senkrecht verlaufend und an der Oberfläche direct mit dem Deckepithel communicirend. Ihr Epithel ist cubisch bis cylindrisch, z. Th. schon schön geordnet, an anderen Punkten noch nicht; an den oberflächlich gelegenen Schläuchen finden sich neben sehr grossen Zellen mit unförmlichen Kernen, zwischen welchen Leukocyten bis ins Lumen durchwandern, Stellen mit syncytialer Anordnung; eine Basilaris ist nur an den Drüsen mit geordnetem, regelmässigen Epithel überall deutlich vorhanden. — Capillaren mässig zahlreich.

Digitized by Google

Andere Stückchen bestehen aus einer breiten Schicht blasser, von Leukocyten durchsetzter deciduaartig gebauter Schleimhaut. Sie ist bedeckt von einer kleinzellig sehr stark infiltrirten Zone, welche z. Th. mit dem Stroma direct zusammenhängt, aber ziemlich scharf sich von ihr abhebt, z. Th. eröffnet Drüsenräume überbrückt. Das Epithel dieser letzteren zeigt starke degenerative Veränderungen (Keulenform, Stiftchenzellen, polymorphe, z. Th. sehr grosse, und sehr dunkle Kerne, Kernzerfall, Durchwanderung von Leukocyten, die an einer Stelle zu mehreren eine ganz vacuolisirte Zelle erfüllen), sowie Wucherungszustände (Mehrschichtigkeit, syncytialer Habitus, mehrkernige Zellen, endothelartige Ausbreitung von der Mündung aus, eine kurze Strecke weit unter der nekrotischen Deckschicht hin).

In der infiltrirten, nekrotischen Schicht finden sich keine Gefässe, sehr spärliche sind in der blassen, deciduaähnlichen Schleimhaut vorhanden und nur an den wenigen Stellen, wo dieselbe, stellenweise unter Einschaltung eines schmalen Streifens von areolärem Charakter, übergeht in das spindelzellige Stroma sind einige Capillaren vorhanden.

Zusammenfassung. Fieber. — Oberfläche zum grösseren Theil frei. Epithel in Degeneration und Wucherung; Leukocytenpassage. — Stroma oberflächlich homogen, mit blassen Deciduazellen, unten aus Stromazellen bestehend. Drüsen wenig erweitert, in der Tiefe flach, weiter oben steiler bis senkrecht; Epithel in Degeneration und Wucherung. — An anderen Stellen Oberflächennekrose noch vorhanden, gut demarkirt. Epithel der eröffneten Drüsen sehr stark degenerirt, daneben Wucherung, mit beginnender Unterminirung des Nekrotischen.

4. Ausschabung.

37. Frau B. Geb.-J. 1900, No. 182. I-para. Geburt normal. Eihäute vollständig; andauernd blutiger Ausfluss; einmal, am 8. Tag, 38,2°. Ausschabung am 12. Tag.

Die Stückchen scheinen durchweg der Placentarstelle zu entsprechen. Die Oberfläche wird von einer aus nekrotischem Gewebe und Detritus bestehenden Schicht gebildet; diese hängt an den Zwischendrüsenräumen mit dem Schleimhautstroma noch zusammen, ist aber durch eröffnete und der Länge nach ausgezogene Drüsen zum grösseren Theil von der mit cubischem, etwas unregelmässigen, zum Theil mehrschichtigen Epithel bedeckten späteren Oberfläche schon getrennt. In dieser nekrotischen Oberflächenschicht finden sich einige mehrkernige Riesenzellen, zum Theil sehr dunkel gefärbt, so dass man Mühe hat, die Kerne zu erkennen, zum Theil zu einem Häufchen einkerniger Zellen zerfallen, zum Theil auch noch recht ordentlich erhalten. Vereinzelte Riesenelemente sitzen auch in den mächtigen, hyalinen Gefässwänden, welche die Hauptmasse mancher Stückchen bilden. — Das Stroma besteht aus dicht gedrängten, spindeligen Zellen. Auffallend ist eine starke blutige Infiltration fast der ganzen Schleimhaut.

Drüsen sind ziemlich reichlich vertreten, wenige etwas erweitert. Ihr Epithel zeigt neben spärlichen Degenerationen vielfach Wucherungsvorgänge; neben den gewohnten Bildern stösst man auf polypenartige Vorwölbungen ins Lumen hinein, die ausschliesslich aus Epithelzellen, zum Theil mit eingeschlossenen Leukocyten, bestehen.

Ausser den grossen, hyalin degenerirten Gefässen finden sich in der Schleimhaut nur spärliche Capillaren.

Zusammenfassung: Ausfluss. — Placentarstelle: Oberfläche

Digitized by Google

nekrotisch, enthält Riesenzellen, zum Theil gut erhalten, zum Theil fragmentirt. Aehnliche in hyalinen Gefässwandungen. — Demarkation durch eröffnete Drüsen gut vorbereitet; Drüsen in der Tiefe noch zum Theil erweitert. Epithel zeigt weniger Degenerations- als Wucherungsformen. — Stroma spindelzellig. —

Dreizehnter Tag des Puerperium.

1. Ausschabung.

38. Frau A. Geb.-J. 1900, No. 531. I-para. Geburt normal, nur Retention etwa der Hälfte der Eihäute. Mehrmals Temperaturen bis 37,9°, viel blutiger, etwas übelriechender Ausfluss. Deshalb Ausschabung.

Einige Stückchen bestehen aus ca. 3 mm breiter Schleimhaut, deren Oberfläche aus Vertiefungen und hügeligen Vorwölbungen zusammengesetzt ist und einen continuirlichen Ueberzug von Epithel besitzt, bestehend aus platten bis cubischen, unregelmässig gelagerten Zellen mit polymorphen Kernen, die stellenweise mehrschichtig angeordnet sind und vielfach durchwandernde Leukocyten zwischen sich beherbergen; an andern Stellen sind die Zellen stark degenerirt, polymorph, einige halbkugelig oder keulenförmig, stark vorspringend, oft mit Vacuolen, meist mit unregelmässig gestalteten oder auch in Zerfall begriffenen Kernen. — Dieses Epithel steht in directer Verbindung mit Drüsen, deren epitheliale Auskleidung zum Theil dieselben mehr oder weniger hochgradigen Veränderungen aufweist, wie das Oberflächenepithel. An einer Stelle zeigt der Drüsenfundus syncytiale Anordnung; in der Mitte des Drüsenschlauches wechselt das Epithel vollständig; es kommen stark gequollene, riesige, ganz helle Zellen vor mit grossen, fast schwarzen, unregelmässig geformten Kernen, die manchmal in 2 oder 3 Fragmente zerfallen erscheinen (Pyknose); dieses Epithel setzt sich fort auf die Oberfläche des betreffenden Stückchens, zeigt einige Zellen, deren Protoplasma, ohne äusseren Abschluss, sich zu entleeren im Begriffe steht, während der Kern körnig zerfallen oder ganz verschwunden ist, und geht dann über in cubisch-cylindrisches, ziemlich gut geordnetes Epithel (Fig. 10).

Das Stroma dieser epithelbedeckten Stücke zeigt oberflächlich noch ein deutliches Gerüstwerk, in dessen Maschen längliche, oft nicht ganz regelmässig contourirte Kerne mit etwas von der Wand retrahirtem Protoplasma sich befinden. Diese Zone ist verschieden breit, umfasst aber nur wenige Zelllagen; an manchen Stellen fehlt sie auch ganz. Sie ist von Rundzellen und Leukocyten mehr oder weniger durchsetzt und geht allmählich, indem die Kittleisten verschwinden, in das definitive, aus dichtgedrängten, etwas grossen Spindelzellen gebildete Stroma über. Die Schleimhaut enthält relativ spärliche Capillaren.

An anderen Stücken ist noch eine mehr weniger breite, nekrotische, z. Th. mit Leukocyten infiltrirte Oberflächenschicht vorhanden, die ziemlich unvermittelt in das spindelzellige Stroma übergeht, hie und da unter Vermittelung einer schmalen Zone mit areolärem Charakter: streckenweise ist die Trennung durch Epithel markirt, das aus eröffneten Drüsen stammt und z. Th. platt, z. Th. syncytial aussieht.

Zusammenfassung: Eihautretention. Subfebril. Viel Ausfluss. — Oberfläche meist frei, zackig; Epithel z. Th. degenerirt, z. Th. gewuchert; ebenso das Drüsenepithel. Stroma oben stellenweise noch etwas areolär,

Digitized by Google

unten spindelzellig. — An einigen Stellen Oberflächennekrose noch da, gut demarkirt, hie und da Zwischenzone areolär.

2. Digitale Ausräumung.

39. Frau H. (vergl. No. 32) wird 2 Tage nach digitaler Entfernung höckeriger Massen ex utero nochmals untersucht, wobei neuerdings gröbere Bröckel abgequetscht werden.

Die Stückchen stammen von der Placentarstelle und sind gebildet durch grosse, in Organisation begriffene Thromben, durch noch permeable oder schon obliterirte Gefässe mit stark verdickten, hyalin degenerirten Wandungen, endlich durch dazwischen gelegenes, mit Leukocyten infiltrirtes, blasses, nicht genauer erkennbares Gewebe. Keine Drüsen vorhanden. Im nekrotischen Gewebe hie und da kleine Zellhäufchen, die, was Grösse und Anordnung betrifft, an zerfallene Riesenzellen denken lassen. — An einer Stelle ein Convolut von Chorionzotten, deren Epithel nur theilweise noch deutlich ist, während das Stroma viel fester, bindegewebiger als normal sich ausnimmt.

Zusammenfassung: Placentarstelle: Thromben, nekrotisches Zwischengewebe, infiltrirt. Keine Drüsen. Zerfallene Riesenzellen. Chorionzotten, Epithel derselben stellenweise undeutlich.

Vierzehnter Tag des Puerperium.

1. Ausschabung.

40. Frau S. Geb.-J. 1900, No. 1051. VI p. Geburt normal. Eihäute vollständig. Wochenbett afebril. Beim Aufstehen am 11. Tage viel blutiger Ausfluss; da derselbe anhält, wird eine Ausschabung vorgenommen. Nur wenige Stückchen entsprechen der Vera, die meisten der Placentarstelle.

Vera: $^1/_2$—1 mm dicke Oberfläche, gebildet durch eine Zone nekrotischen Gewebes, das nur noch Spuren blasser Kerne erkennen lässt. Der Uebergang zur eigentlichen Schleimhaut ist meist ein ziemlich unvermittelter, hie und da durch einen kleinen Bluterguss oder durch eine kurze Epithelleiste, die aus einer Drüsenmündung sich seitlich etwas fortsetzt, deutlicher markirt.

An einem zweiten Stückchen, dessen oberste Schicht offenbar durch einen leichten Curettenstrich fast überall entfernt worden ist, finden sich doch einige Stellen, wo das Drüsenepithel das benachbarte Stroma eine Strecke weit überzieht und so den Charakter von Oberflächenepithel gewinnt; es ist abgeplattet, sonst aber ohne Veränderungen.

Das Stroma an beiden Stücken ist faserig, gebildet aus länglichen Zellen, die vom rundlichen bis ovalen Kern fast ganz ausgefüllt werden und die etwas grösser erscheinen als die Stromazellen der ruhenden Uterusschleimhaut. An einigen Stellen, bes. in der Grenzschicht gegen die nekrotische Zone zu, finden sich daneben noch kleine, stark tingirte Rundzellen.

Drüsen sind ziemlich reichlich vorhanden, theils senkrecht gestellt, theils auch parallel zur Oberfläche, einige noch stark erweitert. Nur wenige münden an der Oberfläche. Ihr Epithel ist in demjenigen Theil, der durch die nekrotische Schicht verläuft, im Absterben begriffen, blass, kaum kenntlich, oder es fehlt auch ganz; ein Ueberwuchern des Epithels auf die nekrotische Oberfläche ist nirgends zu

Digitized by Google

constatiren. In den unteren Lagen ist das Epithel cubisch bis cylindrisch, mit basalem Kern, oft mehrschichtig, meist etwas ungeordnet, hier und da unterbrochen durch ganz grosse Zellen mit bläschenförmigen Kernen oder durch Strecken- mit syncytialer Anordnung. Drüsenquerschnitte mit ähnlichen Verhältnissen des Epithels finden sich auch tief in der Muscularis, anscheinend ohne jede Communication mit der Schleimhaut; an anderen Schnitten sieht man jedoch einen feinen Zug von Stromazellen sich in die Tiefe senken bis zur Drüse und diese umgeben.

Gefässe sind in der nekrotischen Schicht nicht vorhanden; in der Schleimhaut finden sich spärliche Capillaren.

Placentarstelle: Besteht aus einem zum grössten Theil nekrotischen Gewebe, das an einigen Stellen als Decidua, an anderen als Chorionzotten erkennbar ist, sowie aus einem angrenzenden Streifen Muscularis. In der Schleimhaut finden sich einige grosse, in Organisation begriffene Thromben. Die noch ordentlich erhaltenen Theile der Schleimhaut, die sich gerade an diese Thromben anschliessen, bestehen zum Theil aus ganz blassen, etwas länglichen Deciduazellen, deren Grenzen stellenweise ganz verwischt und deren ovale Kerne ebenfalls blass sind, zum Theil aber auch aus areolärem Gewebe mit stärkerem Hervortreten des Gerüstwerkes und Zurückgehen bis Verschwinden der Zellen. Hier und da finden sich zahlreiche Rundzellen zwischen den abblassenden Elementen der Decidua, sowie eine Anzahl von blassen Riesenzellen mit 2—3 schwach gefärbten Kernen; daneben ganz ähnlich aussehende, 1-kernige Elemente (zerfallene Riesenzellen).

Drüsen sind eher spärlich vertreten, erweitert, mit unregelmässig cubischem bis plattem Epithel, das stellenweise auch fehlt; hier und da findet sich zwischen den in Abstossung begriffenen Epithelien und der Basilaris eine helle, rundliche Zelle mit dunklem, runden Kern (Ersatzzelle).

Die Mitte des Präparates ist eingenommen von Chorionzotten, die an einigen Stückchen, dicht verfilzt, ein solides Gewebe darstellen, an anderen sich zum Theil in einer, dem intervillösen Raum entsprechenden Lichtung verzweigen. An einer Stelle hängt eine Zotte weit in ein erweitertes, mit Endothel bekleidetes, venöses (?) Gefäss und reicht darin bis tief in die Muscularis hinein. Die grösseren Stämmchen der Zotten sind nekrotisch, mit Hämatoxylin kaum gefärbt, nach van Gieson hochroth, ohne Kerne, ohne Begrenzung, mit obliterirten Gefässen, deren Wände ebenfalls nekrotisch, bez. hyalin degenerirt sind. Diese Verhältnisse sind besonders deutlich in den zu einem soliden Gewebe verfilzten Zotten; bei den freiliegenden zeigen dagegen die Spitzen der Verzweigungen und manche feinere Stämmchen noch deutliche, wenn auch veränderte Structur auf: das Stroma ist solider, entspricht mehr fibrillärem Bindegewebe als das normale; die Zellen sind oval, nirgends mehr sternförmig; die Zwischensubstanz ist ziemlich stark entwickelt. Dagegen ist der Epithelsaum noch sehr schön, ein breites Protoplasmaband mit einer Lage eingestreuter Kerne. An vielen Stellen finden sich Anhäufungen dieser Kerne; zahlreich sind solche kernreichen, syncytialen Sprossen auch an der in die Muskelcapillare hereinhängenden Zotte.

Grampraeparat: negativ.

Zusammenfassung: Blutiger Ausfluss. — Vera: Oberflächennekrose noch fast überall vorhanden, deutlich demarkirt. Wo sie fehlt, ist das Deckepithel platt. Stroma aus Spindelzellen. — Drüsen reich-

Digitized by Google

lich, meist erweitert, zum Theil der Oberfläche noch parallel. Epithel degenerirt und gewuchert. — Placentarstelle: Stroma oberflächlich nekrotisch, weiter unten aus „indifferenter" Decidua oder aus areolärem Gewebe; enthält blasse mehr- und 1-kernige Riesenzellen. Drüsen spärlich, erweitert. Epithel in Abstossung; Ersatzzellen. — Chorionzotten, hyalin oder fibrös, Epithel gut erhalten, mit Sprossen; eine Zotte hängt tief in ein Muskelgefäss. (Einen ganz ähnlichen Befund beschreibt Pels-Leusden S. 46.)

2. Ausschabung.

41. Frau Sch. Geb.-J. 1900, No. 190. II para. Geringe Eihautretention. Wochenbett: bis zum 7. Tag leicht fieberhaft (—38,4°). Nachher viel blutiger Ausfluss, deshalb am 14. Tag Ausschabung.

In einer mässig dicken Oberflächenschicht, die zum Theil nekrotisch und infiltrirt ist, in anderen Theilen aus blasser, stellenweise auch areolärer Decidua bestehend, finden sich einige erweiterte, verzweigte Drüsen mit hochgradig degenerirtem Epithel (Vacuolen, Karyolysis etc.). An einigen Stellen mündet eine Drüse auf der Oberfläche und bedeckt dieselbe auf kurze Strecken weit mit endothelartig flachem, zum Theil auch mehrschichtig syncytial angeordnetem Epithel. — Die tiefe, bleibende Schicht besteht aus ovalen Zellkernen, die nach oben theils in areoläres, theils in das oberflächliche, nekrotische Gewebe übergehen. Die zahlreichen Drüsen zeigen neben Degenerationserscheinungen (Vacuolen, Kernfragmentation etc.) vielfache syncytiale Stellen.

Zusammenfassung: Eihautretention; Fieber bis zum 5. Tag. Ausfluss. — Oberfläche nekrotisch und infiltrirt, stellenweise aber frei und mit plattem, oft syncytialen Epithel überzogen. Erweiterte, verzweigte Drüsen mit stark degenerirten und mit gewucherten Epithelien. — Stroma aus ovalen Zellen; hier und da areoläre Zwischenzone.

Fünfzehnter Tag des Puerperium.

Ausschabung.

42. Frau W. Geb.-J. 1900, No. 838. III-para. Geburt normal, Eihäute vollständig; am 5. Tag 38,3°, vom 9. an wieder leichtes Fieber (37,8° bis 38,3°); deshalb am 15. Tag Ausschabung.

Die Stückchen bestehen meist aus einer ca. 1 mm dicken Schleimhaut mit Muscularis.

Die Schleimhaut ist zum Theil frei, bis auf kleine Defecte mit Epithel bedeckt. zum Theil haften ihr noch nekrotische, nicht gefärbte Spangen der alten Spongiosa an. Diese letzteren sind stellenweise noch von ihrem in Desquamation begriffenen, blassen Epithel ausgekleidet. Die Abgrenzung gegen den gut gefärbten, bleibenden Theil der Schleimhaut ist meist ganz scharf, trotzdem nur wenige Drüsen in der schon mehrfach erwähnten Weise zur Bildung der Demarkationslinie herangezogen werden. — An den Stellen, die eine freie, von Epithel bedeckte Oberfläche besitzen, ist dieselbe sehr uneben; nicht selten finden sich in der obersten Schicht Blutergüsse. Das Epithel der Oberfläche bildet keinen continuirlichen Saum, sondern weist kleine Unterbrechungen auf, welche wohl der Haftstelle eben abgestossener oder erst bei der Curettage gelöster nekrotischer Spangen entsprechen. Es ist im Ganzen cubisch, dabei jedoch sehr unregelmässig gestaltet und ungeordnet; die Kerne sind polymorph, vielfach bläschenförmig, einige sehr gross.

Digitized by Google

Aehnlich verhält sich das Epithel der ziemlich zahlreichen, zum Theil etwas erweiterten Drüsen; hier wie an der Oberfläche finden sich nicht selten zwischen den Epithelien und der Basalmembran kleine, rundliche, gut gefärbte Kerne, zum Theil mit hellem Hof: Ersatzzellen. Das Stroma zeigt in den obersten Lagen hier und da noch Spuren des areolären Baues; weiter unten finden sich längliche, stellenweise stark mit Rundzellen vermischte Zellen.

Die Schleimhaut enthält zahlreiche Capillaren mit weitem Lumen.

Grampräparat: Keine gramfesten Bakterien.

Zusammenfassung: Fieber. — Oberfläche grösstentheils frei, zackig, mit fast continuirlichem, zum Theil degenerirten Epithel überzogen. Noch festhaftende, nekrotische Spangen deutlich demarkirt. Drüsen etwas erweitert. Epithel wie an der Oberfläche; Ersatzzellen. — Stroma oben stellenweise noch areolär, sonst überall spindelzellig.

Siebzehnter Tag des Puerperium.

Puerperaler Uterus.

43. Frau N., Isol.-Abth., J. 1900, No. 46. Ipara. Geburt am 18. Mai zu Hause, angeblich normal. Eintritt wegen Puerperalfieber; im Uterus Streptokokken. Exitus am 3. Juni, Abends 7 Uhr 45 Min. Herausnahme des Uterus 8 Uhr 30 Min. Einlegen desselben in toto in Formol-Müller.

Am schönsten sind die Verhältnisse an einem Präparat, das den Uebergang von der Cervix zum Corpus und ein 3 cm langes Stück des letzteren enthält; es entspricht der Vera.

Die Cervixschleimhaut zeigt stark ausgebildete Plicae palmatae, die überall von schönem, pallisadenförmigen Epithel mit basalem Kern ausgekleidet sind. Dasselbe Epithel, nur noch höher, findet sich in den etwas erweiterten und verzweigten Cervicaldrüsen. Auffallend ist eine breite Zone von Blutextravasaten, die in der Muscularis sitzt und bis dicht unter die Schleimhaut reicht. An Präparaten durch die Cervix kann man sie bis zur Portio verfolgen, während sie anderseits mit dem inneren Muttermund scharf abschneidet. — Dieser letztere ist markirt durch das Verschwinden der Falten und den Wechsel der Epithelform, die an einem Schnitt mit absoluter Schärfe zu verfolgen ist: Aus einer tiefen, etwas verzweigten Krypte, die, wenn auch kein pallisadenförmiges, doch noch immer deutliches Cylinderepithel aufweist, steigt dasselbe an der, dem Corpus zugekehrten Wand der Krypte empor, um unmittelbar vor Erreichung des Niveaus sich rasch abzuflachen und auf der Oberfläche in ein ganz platt cubisches Epithel überzugehen. Dort bildet es einen fast continuirlichen Ueberzug der ganzen Schleimhaut; nur an wenigen Stellen (eröffneten Drüsenfundi) ist das Epithel cylindrisch; an einigen anderen Punkten dagegen ganz endothelartig. Die Oberfläche ist nicht ganz eben, zeigt seichtere und steilere Vertiefungen und kleine polypenartige oder kugelige Vorwölbungen. An einer Stelle erreicht ein grosser noch wenig organisirter Thrombus die Oberfläche; an einigen Präparaten liegt die Kuppe desselben frei, an andern ist auch sie von Epithel bedeckt (vgl. Taf. IX u. X, Fig. 6a und 6b.)

Die Schleimhaut besteht aus 2 bis 3 Lagen von Drüsen. Die obersten münden auf die Oberfläche und zwar z. Th. mit erweitertem, oft fast schalenartigen, kurzen Mündungsstück, das direct als zur Ober-

Digitized by Google

fläche gehörig betrachtet werden muss; zum Theil jedoch findet sich nur ein ganz schmaler Gang, der zu einem kurzen, oft der Oberfläche fast parallel verlaufenden, engen Drüsenschlauche führt.

Die Drüsenepithelien sind theils cubisch, theils niedrig cylindrisch, nur noch an wenigen Stellen etwas ungeordnet neben einander gestellt; pathologische Zellformen finden sich sozusagen keine. An einem Drüsenausführungsgang, in der Mitte des Corpus uteri, findet sich hohes Cylinderepithel mit basalem Kern; aus der Umgebung isolirt, würde man diese Drüse wohl für eine Cervixdrüse halten.

Das Stroma besteht aus stellenweise sehr dicht gedrängten, an anderen Punkten lockerer gelagerten, rundlichen oder leicht ovalen, ca. 7 μ grossen, gut gefärbten Kernen, von denen manche noch einen blassen, meist ganz schmalen Protoplasmasaum erkennen lassen. Eine dünne, direct unter dem Deckepithel gelagerte Schicht zeigt dabei einen diffusen, blassvioletten Grundton, während weiter unten der Zwischenraum zwischen den Zellen ganz hell, durchsichtig ist.

Eine Anzahl mittelgrosser Gefässspalten durchsetzt die Schleimhaut; spärlicher vertreten sind die Capillaren. — Im Gegensatz zu den meisten anderen Präparaten ist die Schleimhautmuskelgrenze an diesem Uterus sehr wenig deutlich ausgeprägt.

Placentarstelle: Hier ist das Oberflächenepithel auf weitere Strecken unterbrochen durch Thromben, die noch wenig organisirt sind; an den übrigen Stellen verhält sich das Oberflächenepithel, sowie die ganze Schleimhaut wie die Vera. — In den tieferen Schichten finden sich zahlreiche kleinere und grössere Gefässe mit hyalinen Wandungen.

Ein Grampräparat konnte nicht angefertigt werden, da der Uterus in Müller'scher Lösung fixirt worden war.

Zusammenfassung: Trotz tödtlicher puerperaler Infection Rückbildung weit vorgeschritten. Cervix: Erweiterte Drüsen; submucöse Blutextravasate. Vera: Oberfläche noch uneben. Epithel fast lückenlos, meist platt cubisch, selten cylindrisch oder endothelartig. Drüsen z. Th. noch schräg, Mündungen erweitert; Epithel meist geordnet, ohne pathologische Zellformen. Stromazellen z. Th. noch mit schmalem Protoplasmahof. — Placentarstelle: Oberflächenepithel durch die Kuppe wenig weit organisirter Thromben unterbrochen.

Achtzehnter Tag des Puerperium.

Ausschabung.

44. Frau K. (vergl. No. 8 hiervor). Nachdem Pat. am 4. Tage wegen Fieber ausgeschabt worden und vom 8. Tage an afebril gewesen war, trat vom 15. Tage an vermehrter, blutiger Ausfluss auf, der die zweite Ausschabung veranlasste.

An einem kleinen Schleimhautstückchen findet sich die Oberfläche frei, etwas uneben, hügelig und bedeckt mit einem continuirlichen Belag von Epithel. Dasselbe ist cubisch, unregelmässig und ungeordnet. Die Kerne sind polymorph, die einen schmal, schief oder senkrecht gestellt, andere rundlich, längs- oder queroval, von verschiedener Grösse; einige sind viel grösser und stärker gefärbt, als die meisten anderen; die Kerne liegen nur an wenigen Stellen nebeneinander, meist sind sie mehrzeilig angeordnet, vielfach auch mehrschichtig, wobei sowohl Fragmentation des Kernes als das Nachrücken von Ersatzzellen in Betracht zu kommen scheint. An solchen Stellen finden sich auch riesenzellen-

Digitized by Google

artige Bildungen. Zwischen den Epithelien finden sich in Durchwanderung begriffene Leukocyten. — Eine deutliche Basalmembran fehlt fast überall. — Aehnlich wie an der Oberfläche verhält sich das Epithel an den spärlichen, kryptenartigen Drüseneinsenkungen; in einer derselben findet sich eine schöne, längliche, 8 kernige Epithel-Riesenzelle.

Das Stroma besteht oberflächlich aus wenig dichten, länglichen, oft etwas eingekerbten, blassen Kernen, die in den hellen Maschen eines schwach angedeuteten Netzwerkes liegen; gegen unten verschwindet dasselbe ganz, während die Zellkerne stärker gefärbt und dichter gelagert sind. Stellenweise finden sich ausgelaugte Blutextravasate, stellenweise Leukocyteninfiltrate. Einige stark erweiterte Capillaren liegen inmitten der Schleimhaut.

Andere Stückchen bestehen aus nekrotischem, ganz blassen oder aus scholligem, dunkel gefärbten, von Leukocyten durchsetzten Gewebe ohne Structur, dem am Rand an einigen Stellen noch Stücke der bleibenden Schleimhaut anhaften. Der Uebergang geschieht entweder unter Vermittelung eines blassen Gewebes, das noch unschwer Deciduastructur erkennen lässt, oder es ist eine kurze Strecke mit areolärem Habitus zwischen die nekrotische und die definitive Schicht eingeschaltet. Diese Schleimhaut enthält mässig erweiterte Drüsen, mit etwas ungeordnetem cubischen bis cylindrischen Epithel, das hie und da auch sehr grosse Zellen aufweist. — Die Demarkationslinie ist überall ziemlich scharf ausgeprägt, auf relativ kurze Strecken ist sie gebildet durch ein niedriges oft ganz plattes Epithel. Noch andere Stückchen bestehen aus grossen, bluterfüllten Hohlräumen, die durch feine Balken von einander getrennt sind. Diese Balken bestehen aus Fibrin oder aus dünnen Lamellen degenerirter Decidua.

Zusammenfassung: Blutung. — Oberfläche zum Theil frei, uneben, mit polymorphem Epithel, das in Degeneration und in Wucherung befindliche Formen und durchwandernde Leukocyten aufweist. Stellenweise ist die „Oberflächennekrose" noch vorhanden, die deutlich demarkirt ist, da und dort unter Vermittlung einer schmalen, areolären Zone. — Drüsen spärlich, kurz; Epithel wie das der Oberfläche. — Stroma oben licht, fast areolär, unten reich an Spindelzellen.

Neunzehnter Tag des Puerperium.

Ausschabung.

45. Frau K. Geb.-J. 1900, No. 423. VII-para. Geburt normal. Eihautretention (ca. die Hälfte). Am 6. Tag 38,2°, sonst afebril; immer viel blutiger Ausfluss; deshalb Ausschabung am 19. Tag.

Schleimhaut von 1—3 mm Dicke und angrenzende Muscularis.

Einige Stückchen besitzen eine freie, mehr weniger stark gebuchtete Oberfläche, die von Epithel auf grössere Strecken überzogen ist. Dasselbe ist theils plattgedrückt, theils cubisch, ungeordnet, mehrzeilig oder mehrschichtig, zeigt Degenerationsformen (Vacuolenbildung, Megalokaryocyten). An anderen Stellen ist die Oberfläche noch bedeckt von einer nekrotischen, hier und da areolären, vielfach Hämatoidincrystalle beherbergenden Schicht, die ziemlich scharf gegen die bleibende Schleimhaut abgegrenzt ist. Diese letztere besteht aus dichtgedrängten Spindelzellen und ist stellenweise stark mit Rundzellen durchsetzt; nur unter dem Oberflächenepithel ist das Stroma lichter und zeigt Andeutungen eines feinen Maschenwerkes. Die Drüsen sind sehr reichlich

Digitized by Google

vorhanden, sodass stellenweise das Bild der glandulären Hyperplasie entsteht. Einzelne derselben sind erweitert, andere leicht korkzieherartig gewunden. Ihr Epithel ist meist schön geordnet, regelmässig cubisch bis cylindrisch: an einigen Stellen jedoch finden sich noch reichlich Degenerationsformen (blasse, bläschenartige Kerne, Megalo- und Polykaryocyten, Verlagerung der Kerne in die Peripherie der Zelle, vereinzelte Vacuolen). Ziemlich zahlreiche Capillaren und kleine Venen mit hyalinen Wandungen durchziehen die Schleimhaut.

Grampräparat: negativ.

Zusammenfassung: Eihautretention. Blutung. — Oberfläche zum Theil frei, buchtig — Epithel polymorph, mit Degenerationsformen und Wucherungen — zum Theil noch mit der nekrotischen Schicht in Verbindung, die deutlich sich abhebt. — Stroma spindelzellig, unter dem Epithel oft noch fast areolär. — Drüsen sehr reichlich, senkrecht gestellt, etwas erweitert, oft korkzieherartig gewunden; Epithel meist regelmässig, stellenweise aber noch in Degeneration.

Zwanzigster Tag des Puerperium.

Ausschabung.

46. Frau W. Geb.-J.: 1900, No. 52. I-p. Normale Geburt, geringe Eihautretention. Bis zum 12. Tag mehrfach leichte Temperatursteigerungen, nachher viel, oft übelriechender Ausfluss; da derselbe auf sonstige Weise nicht gebessert wird, macht man 3 Wochen p. p. die Ausschabung.

Die Stückchen bestehen aus 2—4 mm dicker Schleimhaut. Die Oberfläche ist stellenweise noch recht uneben, kammartig, aber überall überzogen von einem ziemlich regelmässigen, in den Krypten niedrig-cylindrischen, auf den Erhebungen mehr cubischen bis platten Epithel. An einzelnen Stellen sind die Zellen noch ungeordnet, mehr rundlich oder keulenförmig, mit peripher gelagertem Kern, vereinzelte auch mit Vacuolen. Manche dieser Zellen ragen über das Niveau heraus, andere sind schon ganz abgestossen und liegen frei an der Oberfläche. — Nicht selten sind an diesen Stellen deutliche Ersatzzellen unter den in Desquamation begriffenen Epithelien zu sehen.

Die Drüsen sind gegen die Oberfläche zu etwas erweitert und verzweigt, so dass sie trichterförmig oder unter Bildung von vielfach ausgebuchteten Krypten auf der Oberfläche münden; weiter unten sind sie langgestreckt, senkrecht gestellt; manche verlaufen geschlängelt oder korkzieherartig gewunden. Das Epithel ist in diesen tiefen Partieen ziemlich hoch cylindrisch, wohl geordnet; in den oberflächlich gelegenen, buchtigen Höhlen ist es vielfach mehrschichtig, wobei die äussersten Zellen rundlich, zum Theil stark vergrössert sind und in's Lumen vorspringen; manche sind auch ganz abgefallen. Sie zeigen schwächer gefärbtes, hier und da eine Vacuole enthaltendes Protoplasma und theils fragmentirte, theils ganz zerfallene Kerne. In und zwischen den Zellen finden sich einige durchwandernde Leukocyten.

Das Stroma besteht aus Zügen von Spindelzellen und dazwischen isolirt oder in Nestern beisammen gelagerten, stark gefärbten Rundzellen. Ueber die ganze Schleimhaut verstreut finden sich einige kleine Häufchen von Haematoidinkrystallen.

Die Gefässe bestehen aus reichlichen, z. Th. stark erweiterten Capillaren, die meist hypertrophisches, ins Lumen vorspringendes En-

Digitized by Google

dothel aufweisen; bei einigen, kleineren Capillaren ist diese Endothelwucherung so stark, dass das Lumen dadurch beinahe aufgehoben ist.

Zusammenfassung. Eihautretention; Fieber im Frühwochenbett; Blutung. — Oberfläche frei, uneben. Epithel an manchen Stellen in Degeneration und Abstossung begriffen; Ersatzzellen. Drüsen senkrecht gestellt, eng, z. Th. geschlängelt; Mündung meist erweitert. Epithel unten cylindrisch, oben in Degeneration. — Stroma aus Spindelzellen, enthält Haematoidin.

Zweiundzwanzigster Tag des Puerperium.

Ausschabung.

47. Frau V., Geb.-J. 1900, No. 113. IIp. Geburt und Wochenbett normal, Eihäute vollständig. Wegen dauernden, blutigen Ausflusses schliesslich Ausschabung.

Die Schleimhaut ist ca. 2 mm dick. Die Oberfläche ist leicht gezackt, uneben. Sie ist bedeckt von einem cubischem Epithel, das noch ganz den Eindruck des unfertigen macht: die Zellen sind kugelig, sodass sie leicht buckelige Vorwölbungen gegen das Cavum uteri zu bilden; manche ragen noch über dieses Niveau stärker hervor; einige zeigen Vacuolen, andere bläschenförmige verkrüppelte, oder körnig zerfallene Kerne; vielfach sind Leukocyten zwischen und in den Zellen zu finden. Unter solchen degenerirten Elementen finden sich stets Ersatzzellen.

Die Drüsen sind mässig zahlreich, meist erheblich erweitert, senkrecht gestellt. Das Drüsenepithel ist in den tieferen Schichten meist schön geordnet, nur hier und da unterbrochen durch verlagerte oder veränderte Kerne; in den höher gelegenen Partien verhält es sich vielfach wie das Oberflächenepithel; besonders an einer Stelle zeigt ein ganzer Bezirk einer weiten Drüse starke Zellveränderungen; das Protoplasma ist blass, manchmal ganz vacuolisirt; die Kerne sind bläschenförmig, fragmentirt oder körnig zerfällen; an 1 Kern ist der Beginn der Fragmentation durch eine oben einsetzende und bis in die Mitte des Kernleibes reichende Furche markirt, welche ihn in 2 ungleiche Theile theilt. Ueberall finden sich in dieser Zone mehr oder weniger Leukocyten, die bes. auch in den Vacuolen der Epithelzellen fast regelmässig vorkommen.

Das Stroma besteht z. Th. aus Bündeln mässig dicht gedrängter Spindelzellen; daneben finden sich jedoch grössere Bezirke, die aus bis ca. 12 μ grossen, runden Zellkernen zusammengesetzt sind; dieselben lassen deutlich gekörnte Structur und 1—2 Kernkörperchen erkennen; einige besitzen noch Reste des umgebenden Protoplasmamantels. Am Rande solcher Bezirke werden die Kerne etwas kleiner, zugleich länglicher und gehen so allmälig über in die ovalen Kerne der Spindelzellen. Dazwischen finden sich überall mehr oder weniger kleine, dunkle Rundzellen. Unter dem Oberflächenepithel liegen die Zellen etwas lockerer: die Zellgrenzen sind hier deutlich ausgeprägt, sodass eine feine Netzstructur sichtbar wird, die weiter unten fehlt. In dieser Zone, die sich auch durch eine homogene, leicht gefärbte Intercellularsubstanz auszeichnet, finden sich spärliche Leukocyten.

Die Schleimhaut ist durchsetzt von zahlreichen Capillaren und einigen grösseren Gefässen; bei beiden ist das Endothel gewuchert; die letzteren besitzen mehr oder weniger breite, hyaline Wandungen.

Zusammenfassung: Blutung. Oberfläche frei, uneben. Epithel

Digitized by Google

polymorph, z. Th. stark degenerirt; Ersatzzellen. Drüsen senkrecht, etwas erweitert; unten geordnetes, oben degenerirtes Epithel. Durchwanderung von Leukocyten. Stroma aus Spindelzellen; daneben Bezirke mit „Uebergangsformen" (verzögerte Rückbildung!). Unter dem Epithel noch Andeutungen des areolären Baues.

Zwei Monate post partum.

Ausschabung.

48. Frau W. Gyn.-J. 1900, No. 291. II-p. Geburt vor 2 Monaten. Blutungen.

Die Schleimhaut ist von der normalen Mucosa eines nicht puerperalen Uterus nur dadurch unterschieden, dass neben den langgestreckten, mit Cylinderepithel ausgekleideten Drüsenschläuchen — die an glanduläre Hyperplasie grenzen — an einigen Stückchen stark erweiterte Drüsen mit unregelmässigen, stellenweise abgeplatteten, stellenweise rundlichen, in Abstossung begriffene Epithelien sich finden. — Stroma locker spindelzellig; keine Deciduareste.

D. Zusammenfassende Besprechung der Befunde.

Geben wir nun an der Hand der geschilderten Befunde über zur gesonderten Betrachtung der einzelnen, die Mucosa uteri zusammensetzenden Bestandtheile, so müssen wir zunächst dem Zustand der Schleimhaut unmittelbar nach der Geburt, als dem Ausgangspunkt für die Regeneration, ein Wort widmen.

1. Die Uterusschleimhaut unmittelbar post partum.

Mir steht ein einziges Präparat zur Verfügung, die Gebärmutter der an Eklampsie 4 Stunden p. p. verstorbenen Wöchnerin (Fall 1, S. 459 und Fig. 1). Der Uterus ist sofort nach dem Tode entfernt und fixirt worden.

Da es sich um eine spontane Geburt mit ganz normalem Verhalten der 3. Geburtsperiode, um vollständige Beschaffenheit der Eihäute und Placenta handelt, so dürfte das Präparat als einwandsfrei gelten.

Einzig der Umstand, dass die Geburt 5 Wochen zu früh eintrat, könnte in Betracht kommen; grosse Differenzen sind jedoch nahe am richtigen Termin nicht zu erwarten und sind auch thatsächlich nicht vorhanden, wie die Uebereinstimmung meines Präparates mit denen von Langhans, Leopold, Krönig etc. beweist.

Im Uterus zurückgeblieben ist demnach die spongiöse Schicht der Decidua vera, oder jedenfalls der grösste Theil

Digitized by Google

derselben, da ihre Dicke 5 mm beträgt und an den meisten Stellen 4—6 Lagen von Drüsenräumen über einander liegen.

Dieser Befund widerspricht, wie schon oben erwähnt, der von Klein gemachten Angabe, dass bei Geburten nahe oder am Termin der grösste Theil der Decidua ausgestossen werde; nur spärliche Reste sollen auf der Muscularis zurückbleiben, ja diese letztere werde sogar gewöhnlich ganz entblösst und der Bestand an Schleimhaut reducirt auf die zwischen die Muskelbündel sich einsenkenden Drüsenfundi.

Wir haben bereits oben darauf hingewiesen, warum diese Angaben Klein's, die sich übrigens nur auf 2 Präparate stützen, nicht ganz einwandsfrei sind.

Jedenfalls bildet ein solcher Befund nicht die Regel, sondern eine wahrscheinlich seltene Ausnahme, oder die Folge davon, dass ein zu kleines Stückchen Uteruswand untersucht wurde (s. unten). Denn auch in allen, von mir in den ersten Tagen post partum gewonnenen Schleimhäuten war dieselbe so reichlich vorhanden, dass dies unmöglich schon eine Folge der Neubildung sein konnte. Diese Frage hat ihre praktische Bedeutung darin, dass eine bei der Geburt von Schleimhaut, also auch von schützendem Epithel vollständig entblösste Uterusinnenfläche eindringenden Bakterien keinerlei Barrière entgegen zu stellen in der Lage wäre.

In der gleichen Hinsicht von Wichtigkeit ist die Entscheidung der weiteren Frage, ob denn die Drüsenräume der Vera — von dieser letzteren allein ist augenblicklich die Rede — von Epithel ausgekleidet seien oder nicht. Wie schon in der kurzen historischen Einleitung erwähnt, wird das Vorhandensein eines Epithelüberzuges schon von Langhans angegeben: „durch Lösung der Decidua werden die erweiterten Drüsen blossgelegt, die in ihrer Tiefe vollständig mit Epithel ausgekleidet sind. Epithelfrei sind nur die oberflächlichen, sehr schmalen Septa". Leopold widerspricht dieser Angabe entschieden; nach ihm zeigt nur „ein kleiner Theil (der Schleimhaut), der zunächst der Muscularis aufliegt, seine natürliche Bedeckung" (27 S. 180). Die neueren Untersuchungen haben Langhans Recht gegeben. Wie Krönig, so finde auch ich an meinem Präparat einen fast vollständigen Epithelbesatz des Balkenwerkes der Decidua. Dagegen weist dieses Epithel bereits in geringem Grade Veränderungen auf, die, in den späteren Tagen viel stärker ausgeprägt, einen constanten Befund im puerperalen Uterus darstellen. Abgesehen von dem Wechsel der Epithelform,

Digitized by Google

das in den tiefen Schichten cylindrisch, in der Nähe des Cavum uteri aber platt, endothelartig ist, finden sich nämlich Unregelmässigkeiten in der Lagerung der Zellen, die nicht immer schön in Reih und Glied stehen, Differenzen in der Grösse, Form und Färbbarkeit der Zellkerne, schliesslich auch einige mitten im lang ausgezogenen, platten Epithel gelegene, sehr grosse unförmliche, dunkel tingirte, jedenfalls ganz pathologische Kernindividuen, die als Megakaryocyten beschrieben wurden und als Degenerationsformen aufzufassen sind (Kiersnowski).

Von diesen Epithelveränderungen ist bis jetzt fast ausschliesslich der Abplattung ein gewisses Interesse dargebracht worden, da sie schon in der Schwangerschaft beobachtet und verschieden erklärt wurde. Friedländer (14 S. 13) macht dafür die passive Dehnung, Gottschalk[1]) (S. 497) den vermehrten Innendruck verantwortlich, während Klein (20 S. 275) beiden Ansichten widerspricht und das Niedrigwerden des Epithels als eine Quellung des Zellprotoplasmas und -kernes auffasst, analog der Entstehung der Deciduazellen.

Eine ganz andere Anschauung vertheidigt Kiersnowski (18 S. 518), der die Abplattung für eine Vorbereitung zur provisorischen Wundbedeckung nach der Geburt hält; er geht dabei aus von der Thatsache, dass beim Meerschweinchen schon 6 Stunden post partum eine ununterbrochene Epitheldecke gefunden wird, die unmöglich in der kurzen Zeit durch Zellvermehrung zu Stande kommen könne — zumal keine Mitosen gefunden werden, — sondern auf einer amoeboïden Ausbreitung der Zellen zur raschen Deckung des Defectes beruhe.

Ich kann mich für den Menschen dieser Ansicht Kiersnowski's nur bedingt anschliessen, da ich gerade die stärkst abgeplatteten Epithelien im Wochenbett innerhalb der obersten, spongiösen Schichten gefunden habe, welche der Nekrose entgegen gingen, also für eine Regeneration nicht in Betracht kamen, so dass die Abplattung doch wohl eher passiver Natur war. Immerhin wollen wir uns diese Art der provisorischen Wundbedeckung merken, da wir später darauf zurückkommen werden.

Von den übrigen Epithelveränderungen am frisch puerperalen Uterus ist sonst nicht viel die Rede. Nur Pels-Leusden be-

1) Gottschalk, Ein Uterus gravidus aus der 5. Woche der Lebenden entnommen. Dieses Archiv. 1887. Bd. 29.

Digitized by Google

schreibt und zeichnet sehr unregelmässige Formen; daneben fand dieser Autor noch Riesenzellenbildungen, syncytiale Wucherungen des Drüsenepithels, wie wir sie in etwas späteren Stadien auch beobachten konnten. Dagegen erwähnt er nichts von den von uns beobachteten Degenerationsformen.

Fassen wir zusammen, so findet man also schon hier, im frisch puerperalen Uterus, neben einander herlaufend andeutungsweise Veränderungen des Drüsenepithels in entgegengesetzter Richtung: Wucherung und Degeneration, ein Verhalten, das wir in ausgesprochener Weise im Verlauf des ganzen Wochenbettes constant wieder antreffen werden.

Ein weiterer Befund an der Vera, der einige Aufmerksamkeit verdient, ist der von Drüsen in der Tiefe der Muscularis; Präparate des Uterus vom 3. Tag (Fall 3 S. 461) zeigen ein derartiges Verhalten in exquisiter Weise. Ich betone diesen Punkt hauptsächlich im Hinblick auf eine Bemerkung von Pels-Leusden (35 S. 54), wonach, im Gegensatz zur Placentarstelle, im Bereiche der Vera Drüsenschläuche niemals von der Oberfläche entfernt, weit in der Muskulatur vorkommen sollen. Pels-Leusden verwerthet diese angebliche Thatsache zur Stütze seiner Theorie von der Entstehung der Drüsen an der Placentarstelle, indem er darin einen „fundamentalen Unterschied zwischen beiden Gebieten" erblickt, der „es sehr unwahrscheinlich macht, dass die Drüsenregeneration in beiden nach demselben Modus verläuft."

Wie wir in dieser Hinsicht die Angaben des genannten Forschers nicht bestätigen konnten, so auch in einem weiteren Punkte, der uns bei der Betrachtung der Placentarstelle in unserem Falle 1 (Fig. 2) entgegen tritt.

Pels-Leusden hat nämlich unter anderem auch behauptet, die Zahl der an der Placentarstelle verbleibenden Drüsen sei viel zu gering, als dass sie die ganze Regeneration der Schleimhaut, mit Drüsen- und Oberflächenepithel, zu bewerkstelligen im Stande wären; deshalb, so schliesst er, müssten neue Drüsen gebildet werden und diese entständen eben aus den serotinalen Riesenzellen. — Nun, unser Präparat, das einem vollständig normalen Uterus entspricht, weist eine fast continuirliche, ein- bis zweifache Lage von deutlichen, epithelbedeckten Drüsen über der Muscularis auf, sodass der Unterschied gegenüber der Vera lediglich in der Dicke der zurückgebliebenen Schleimhautschichte beruht; hier beträgt sie $^1/_2$—1 mm, dort ca. 5 mm.

Digitized by Google

Es ist damit auch eine Bemerkung von Opitz (33 S. 18) widerlegt, welche besagt, dass in der 2. Hälfte der Schwangerschaft an der Placentarstelle keine Drüsen mehr vorhanden seien; denn es ist nicht denkbar, dass in den 4 Stunden, die in unserem Fall zwischen der Geburt und dem Tode verstrichen sind, die Verhältnisse sich wesentlich geändert haben. Dasselbe Verhalten zeigen übrigens auch Fall 2 und 3, vom 2. und 3. Wochenbettstag; auch hier finden sich an der Placentarstelle reichliche, meist erweiterte und in keiner Weise von denen der Vera unterschiedene Drüsen zum Theil über, zum Theil innerhalb der Muscularis. Wir werden auf diesen Punkt noch des Näheren zu sprechen kommen.

Nachdem wir im Vorstehenden Kenntniss genommen haben vom Zustande der Schleimhaut unmittelbar post partum, können wir, darauf basirend, übergehen zum Studium der Regenerationsvorgänge, zu denen wir zunächst einige allgemeine Bemerkungen machen wollen, um dann die einzelnen Bestandtheile der Schleimhaut im speciellen zu betrachten.

2. Allgemeines über die Regenerationsvorgänge der puerperalen Uterusschleimhaut.

Friedländer, dem wir die ersten genauen Angaben über die Regeneration verdanken, schildert dieselbe bereits in den wesentlichsten Punkten richtig. Nach ihm geht in der 1. Woche nach der Geburt der Rest der compacten Schicht fettig zu Grunde, infiltrirt sich stark mit rothen Blutkörperchen, schmilzt ein und bildet mit einer serösen Ausschwitzung den Hauptbestandtheil des Lochialflusses. Auf diese Weise werden die Drüsen, die mittlerweile enger geworden sind und eine mehr senkrechte Richtung angenommen haben, allmählig frei. Durch weiteres Einschmelzen auch des zwischen den Drüsenresten gelegenen Gewebes, sowie durch die Verkleinerung der Uterusinnenfläche rücken die Drüsen immer näher zusammen, bis sie schliesslich an den Mündungen sich gegenseitig berühren und so wieder einen continuirlichen Epithelbelag bilden, wobei es nicht ausgemacht ist, ob nicht auch eine active Wucherung der Epithelien mit im Spiele sei. Ein principieller Unterschied zwischen der Regeneration an der Vera und an der Placentarstelle existirt nicht, nur zeitlich besteht eine Differenz, indem an der Vera nach 3 Wochen die normale Uterus-

Digitized by Google

schleimhaut wieder vorhanden zu sein pflegt, während dies an der Placentarfläche etwas später erst der Fall ist.

An diesem Schema für die Regeneration der puerperalen Uterusschleimhaut haben die späteren Untersucher nur wenig geändert. Erst Klein hat verschiedene Einwände gemacht. Zunächst weist er in überzeugender Weise nach, dass die regressive Metamorphose der Decidua, welche schon vor der Geburt beginnt, nicht eine fettige Degeneration ist, wie fast allgemein mit Friedländer behauptet worden war, sondern dass sie der sogenannten Coagulationsnecrose entspricht[1]). Aus Analogie mit diesem Vorgang hält Klein auch die puerperale Metamorphose „nicht ausschliesslich für fettige Degeneration, sondern theilweise für Coagulations-Necrose". Weiterhin ändert jedoch Klein die Friedländer'schen Ansichten in dem Sinne, dass er 2 Typen der Regeneration aufstellt. Der erste oder normale Typus — bei rechtzeitigen Geburten die Regel — ist gekennzeichnet durch Ausstossung des grössten Theiles der Decidua, sodass nur die tiefste, zum Theil oder ganz intramusculäre Schicht zurückbleibt, von der aus die Regeneration erfolgt. Diese letztere schildert er mit den Worten Leopold's: Die abgerissenen Gefässe, die Schleimhautzellen und die Epithelien der Drüsenreste wachsen gleichzeitig nach aufwärts bis nach Vollendung des oberflächlichen Capillarnetzes die Drüsenepithelien auf der Schleimhauthöhe wieder die Decke bilden.

Der zweite oder Abort-Typus findet sich hauptsächlich „nach Aborten und nach Ablauf extra-uteriner Schwangerschaft der ersten Monate. Die Vera bleibt ganz oder theilweise im Uterus zurück; in den zurückbleibenden Theilen gehen Deciduazellen und Drüsen- bezw. Oberflächenepithel an Ort und Stelle nekrotisch zu Grunde, werden resorbirt (nur das letztere ausgestossen) und im gleichen Maasse durch Bindegewebszellen, bezw. durch Cylinderepithel ersetzt, das von der Tiefe aus nachrückt."

Was nun den ersten Punkt, die Art der regressiven Metamorphose betrifft, so werde ich darauf bei Besprechung der Decidua noch zurückkommen. Hier möchte ich nur erwähnen, dass die in meinen Präparaten vielfach gefundenen, scholligen, homogenen, der Nekrose verfallenen Schleimhautpartien — und zwar

1) Es mag hier erwähnt werden, dass de Sinéty (42) schon im Jahr 1876 an Zupfpräparaten der puerperalen Decidua nach Verfettung suchte und nur ganz unbedeutende Ablagerung von Fetttröpfchen fand.

Digitized by Google

sowohl retinirte Eihäute als Spangen der spongiösen Schicht der Vera — auch mir den Eindruck erwecken, es handle sich um Coagulationsnekrose. Verfettung ist deshalb ausgeschlossen, weil die Präparate lange mit Alcohol ausgezogen wurden, sodass das Fett hätte gelöst werden müssen, und für hyaline Degeneration boten weder die mit Haematoxylin-Eosin, noch die nach van Gieson gefärbten Schnitte einen Anhaltspunkt. Da fast in jedem Präparat Gefässe sich fanden, deren verdickte Wandungen die bekannte, leuchtend rothe Farbe des Hyalins annahmen, so wäre uns dieselbe Erscheinung an der nekrotischen Oberfläche sicher nicht entgangen.

Ich bin also mit Klein der Ansicht, dass diejenigen Mucosatheile, welche ausgestossen werden, zunächst der Coagulationsnekrose verfallen.

Weniger einverstanden kann ich mich mit der Aufstellung der beiden Rückbildungstypen erklären, da ich sie für gekünstelt und den Thatsachen nicht entsprechend erachte. Was zunächst den ersten Typus betrifft, bei welchem von der gesammten Vera fast nur die intramusculären Drüseneinsenkungen zurückbleiben sollen, so habe ich bereits oben erwähnt, dass die Präparate, auf welche Klein sich stützt, nicht einwandsfrei sind, da sie nicht lebensfrisch eingelegt waren.

An allen Uteri, welche diese Bedingungen erfüllen — Präparate von Kroenig, Varnier und meine Fälle 1, 3 und 14 — ist eine mehr weniger dicke Schicht Spongiosa auf der Muscularis zurückgeblieben, sodass diese letztere niemals und an keiner Stelle frei liegt, wie dies Klein an zweien seiner Präparate gesehen hat.

Aber auch bezüglich des „Aborttypus" kann ich diesem Autor nicht beistimmen. Unter meinen Fällen finden sich eine ganze Anzahl mit Eihautretention, wo also sicher die ganze Vera im Uterus zurück geblieben ist; diese Eihäute verfallen der Nekrose, aber die Nekrose macht nicht Halt am Uebergang der compacten zur ampullären Schichte der Vera, sondern stets waren auch die obersten Spangen der letzteren mehr oder weniger tief hinein schlecht gefärbt, nekrotisch. Und so wird es wohl auch sein, wenn bei einem Abortus die ganze Vera zurückbleibt. Dass im Anschluss daran keine Fetzen ausgestossen werden, wie Winter (51) bemerkt, beweist nichts, da ja solche abgestorbene Membranen, wie aus der Physiologie des Wochenbettes bekannt, häufig genug

Digitized by Google

fast vollständig verflüssigt werden, sodass sie im Lochialsecret mit blossem Auge nicht entdeckt werden können.

Die von Winter (51) beobachte und von Klein erwähnte Thatsache, dass unter 15 spontan verlaufenen Aborten mit völliger Retention der Vera 4mal „in den ersten Monaten" schon wieder Conception eintrat, beweist natürlich garnichts für den Modus der Rückbildung, wohl aber vielleicht das andere, von Winter mitgetheilte Factum, dass nämlich unter 20 Fällen von Endometritis post abortum spontaneum mit Blutungen, 15mal Deciduaretention die Ursache der Erkrankung war! Es scheint demnach doch keine so vollständige Rückbildung an Ort und Stelle möglich zu sein, wie dies Klein für seinen zweiten „Typus" verlangt.

Wieso dann noch die bei Tubargravidität gebildete Decidua uterina ein Beispiel der Regeneration nach dem zweiten Typus darstellen soll, ist mir nun vollends unverständlich, indem eine solche ja nicht an Ort und Stelle resorbirt und durch normales Gewebe ersetzt, sondern im Gegentheil regelmässig ausgestossen wird, sei es als grössere Membran, oder unbemerkt in Form kleiner Fetzchen.

Wir haben somit gesehen, dass bei jeder Geburt ein Theil der Spongiosa in utero zurückbleibt, ein kleinerer Theil vielleicht bei normalen Geburten, ein grösserer vielfach bei Aborten; in beiden Fällen stossen sich jedoch mehr oder weniger viele Spangen derselben ab, bis die Schleimhaut die richtige Dicke hat. Zwischen beiden Fällen besteht also nur ein gradueller Unterschied, der die Aufstellung zweier „Typen" nicht rechtfertigt.

Ich selbst bin auf Grund meiner Präparate zu folgenden Ansichten über die allgemeinen Principien bei der Regeneration der puerperalen Uterusmucosa gelangt, Ansichten, die weiter unten bei der Betrachtung der einzelnen Bestandtheile der Schleimhaut noch des Näheren begründet werden sollen.

Die Lösung der Eihäute erfolgt für gewöhnlich an der Grenze der Spongiosa und der Compacta, also jedenfalls so, dass ein grösserer Theil der ersteren im Uterus zurückbleibt. Dies gilt jedoch vielleicht nicht ausnahmslos und jedenfalls nicht allgemein für denselben Uterus. Nicht selten sind die Verhältnisse nämlich so: Neben dicken, aus vielen Lagen von Drüsenräumen gebildeten Partien liegen grössere Strecken, an welchen die Spongiosa fast ganz fehlt, sodass die letzte oder vorletzte Lage der gewöhnlich flach ausgezogenen Drüsenräume eröffnet ist. An diesen Stellen

Digitized by Google

findet man somit unmittelbar post partum cubisches Oberflächenepithel von der weiter unten zu besprechenden Beschaffenheit, und binnen weniger Tage können relativ weite Strecken damit vollständig überkleidet sein, da die sehr schmalen, in derselben Höhe wie die eröffnete Drüse gelegenen und bei der Lösung der Eihäute durchrissenen Septen in kürzester Zeit überhäutet werden. Dieses Verhalten ist jedoch entschieden die Ausnahme; gewöhnlich bleiben dickere Schichten der Schleimhaut zurück.

Die stehen gebliebenen Spangen der Spongiosa zeigen nun schon vom zweiten Tage an eine Scheidung in 2 Abschnitte, einen oberflächlichen, welcher der Nekrose entgegengeht und einen tiefen, dazu bestimmt, als Schleimhaut weiter zu fungiren. Die oberflächlichen Spangen verfallen der Coagulationsnekrose; oft sind sie dabei mit Leukocyten dicht infiltrirt, und zwar scheint diese Infiltration besonders stark dann einzutreten, wenn auch Theile der Eihäute zurückgeblieben sind oder eine Bakterieninvasion zu befürchten ist. Am Uebergang zwischen der nekrotischen und der tiefen Schicht stellt sich vielfach eine, wahrscheinlich auf Verfettung beruhende „areoläre Degeneration" ein, die jedoch nicht regelmässig vorhanden ist. Fehlt sie, so ist die Trennung der beiden Schichten schon in den ersten Tagen deutlich markirt durch die Unterschiede in der Färbung: die nekrotische Schicht ist sehr schlecht, die tiefe dagegen lebhaft gefärbt. Die „Demarkationslinie" verläuft theils gerade, theils merkwürdig unregelmässig. Wo immer Drüsenräume in der Nähe sich befinden, werden dieselben in den Bereich der Demarkationslinie hereingezogen, indem die, von aussen in der Richtung gegen die Muscularis zu fortschreitende Nekrose die distale und wenn nöthig, d. h. wenn die Drüse viel höher liegt als das Niveau der Trennungslinie, auch die seitlichen Wände der Drüsenräume zerstört und durchbricht, sodass nur die basale Fläche des Raumes ihr Epithel behält; und eben diese Basis, oder sie sammt den seitlichen Wänden, fallen in den Bereich der Demarkationslinie. Vielfach sind die betreffenden Drüsenräume nicht polygonal, sondern ganz flach, der Oberfläche parallel lang ausgezogen, wobei dann die untere, der Muscularis zugekehrte Wand zur Oberfläche wird, während die andere zu Grunde geht; an solchen Stellen ist dann noch sehr schön der Uebergang der unteren in die zerstörte obere Wand zu verfolgen: an der Umschlagstelle sind noch 2 oder 3 stark degenerirte Epithelien erkennbar, weiterhin ist aber das Epithel ganz durch das

Digitized by Google

Granulationsgewebe der nekrotischen Oberflächenschicht ersetzt (vgl. Taf. IX und X, Fig. 3c).

Durch diese Verwerthung von eröffneten Drüsenräumen wird übrigens das unregelmässige Auf- und Absteigen der Demarkationslinie erklärt, indem eben die verwendbaren Drüsen nicht in ein und derselben Ebene liegen. Der Zweck dieser Einrichtung ist klar: es sollen nach Abstossung der nekrotischen Oberfläche möglichst wenig und möglichst kleine Stellen ohne schützende Epitheldecke sein. Sind diese Septen sehr schmal, so erfolgt die Trennung zwischen Nekrotischem und Bleibendem schon in den ersten fünf Tagen; je breiter die Septen, desto länger dauert der Demarkationsprocess; kaum ist aber die Trennung erfolgt, so wird auch schon der Defect durch Abplattung sowie durch amitotische Vermehrung der zunächst liegenden Epithelien provisorisch gedeckt; dasselbe geschicht mit kleinen, nekrotischen Ueberresten, die auf der Schleimhaut haften geblieben sind, während grössere Balken für die Epithelausbreitung eine unüberwindliche Barrière bilden. Abgesehen von schwachen, kaum einige Zellen umfassenden Versuchen, an solchen nekrotischen Brocken emporzuklettern, macht das Epithel an derartigen Stellen eben einfach Halt[1]), bis die Demarkation weiter vorgeschritten ist und auch diesen noch stehen gebliebenen Rest abgestorbenen Gewebes eliminirt hat. So kommt es, dass an ein und demselben Uterus neben einander Stellen sich finden, die schon ganz mit Epithel bedeckt sind, während an anderen noch grosse nekrotische Stücke die Oberfläche bedecken. Was die oben erwähnte, an der Grenze zwischen nekrotischer und gut gefärbter Schleimhaut vielfach vorhandene „areoläre" Zone betrifft; so erkläre ich mir ihr Zustandekommen und ihre Bedeutung folgendermaassen: Die Deciduazellen der oberen Lagen der Spongiosa sind nach der Geburt nicht mehr lebensfähig; sie gehen fettig zu Grunde und bilden dabei eben das feine Netzwerk dieser Schichte, indem das Fett bei der Behandlung der Stücke im Alkohol ausgezogen wird. Die Maschen dieses Gewebes werden z. Th. durch Wucherung der fixen Bindegewebszellen, der „Ersatzzellen" Klein's, z. Th. durch Nachschub von unten, ausgefüllt. — Anders verhält es sich mit den Deciduazellen der tieferen Schichten; sie haben ihre Vitalität im

1) Aehnliches beschreibt auch Peters (Ueber Regeneration des Epithels der Cornea. Diss. Bonn 1885) bei der Heilung von Verletzungen der Cornea: durch Hindernisse wird die Ausbreitung des Epithels und damit die Regeneration aufgehalten.

Digitized by Google

Verlauf der Schwangerschaft und Geburt nicht eingebüsst; sie gehen deshalb auch im Wochenbett nicht zu Grunde, sondern bilden sich einfach zu den Stromazellen zurück, die sie vorher waren, indem einerseits ihr Protoplasma mehr und mehr schwindet, anderseits ihr Kern kleiner und ovaler wird, und zwar weniger rasch als das Protoplasma, so dass er bald die ganze Zelle ausfüllt.

An diesem ganzen Vorgang der Nekrobiose, Demarkation und Eliminirung des todten Materials ist mir nur eins nicht klar geworden, nämlich, welches Moment ausschlaggebend ist für die Bestimmung des Niveaus der Demarkationslinie, warum dieselbe einmal nahe, einmal weiter entfernt von der Schleimhaut-Muskelgrenze verläuft, mit anderen Worten, warum im einen Fall oder an der einen Stelle nur wenige Spangen der Spongiosa nekrotisch werden, die Hauptmasse aber gut gefärbt bleibt und sich allmälig zurückbildet, während im zweiten die nekrotische Schicht sehr dick, die bleibende auf 1 oder 2 Lagen von Drüsenschnitten reducirt ist. Der nächstliegende Gedanke, dass Gefässthrombosen dabei ursächliche Bedeutung haben, hat sich mir nicht bestätigt; ich fand keinen durchgreifenden Unterschied in dieser Beziehung. Ich bin zu der Vermuthung gekommen, dass vielleicht das Geburtstrauma und die Vorgänge bei der Lösung der Nachgeburt eine Rolle spielen könnten; je nachdem dadurch viel oder wenig Spongiosagewebe geschädigt wurde, wird auch die Nekrose mehr oder minder tiefgreifend sein.

Während nun auf die geschilderte Weise die Oberfläche sich reinigt und mit Epithel überzieht, haben auch die übrigen Bestandtheile der Schleimhaut, die Drüsen und das Zwischengewebe Veränderungen erfahren, welche sie allmälig ihres puerperalen Charakters entkleiden. Die erweiterten Drüsenräume der oberen Schichten werden enger, die oft parallel der Oberfläche gestellten Schläuche der tieferen Schichten nehmen eine immer steilere Richtung an, während lebhafte Wucherungsvorgänge auf amitotischem Wege für den Ersatz der durch regressive Metamorphose zu Grunde gegangenen Epithelzellen sorgen. Diese regressive Metamorphose der Epithelien ist eine ganz constante Erscheinung im puerperalen Uterus und dürfte mehr als bisher zur Diagnose der stattgehabten Geburt verwerthet werden. Ob in den späteren Stadien, wie dies ja sehr wahrscheinlich ist, indirecte Kerntheilung an Stelle der directen tritt und aus der provisorischen eine defini-

Digitized by Google

tive Epithelüberkleidung schafft, habe ich leider nicht entscheiden können, da mir aus dieser Zeit nicht genügendes Material zur Verfügung stand; bis zum 14. Tag glaube ich aber das Vorkommen von Mitosen ganz leugnen zu können.

Das Zwischengewebe verliert sehr bald seinen Deciduacharakter und nimmt in der Regel schon im Lauf der ersten Woche an vielen Stellen das Aussehen des späteren Schleimhautstromas an, wobei jedoch die Zellen noch etwas grösser und länglicher sind, als die des ruhenden Uterus. An den mit Leukocyten infiltrirten Schleimhautpartikeln findet man dieselben vielfach unter und in verschiedener Höhe zwischen den Oberflächen- und Drüsenepithelien, sowie auf der Oberfläche bez. im Drüsenlumen; sie sind also zweifellos auf der Durchwanderung begriffen. Dieser Befund scheint mir zum Theil der Norm zu entsprechen.

Schliesslich sind noch als integrirender Bestandtheil jeder Schleimhaut, die Gefässe zu erwähnen. Die Angabe von Leopold (27), dass das letzte Stadium der Regeneration die Wiederherstellung des Gefässnetzes, erst in der 6. Woche vollendet sein soll, ist in alle Beschreibungen des puerperalen Uterus und seiner Rückbildung übergegangen und doch entspricht sie keineswegs den Thatsachen, wie schon Pels-Leusden (35, S. 57) mit Recht betont. Entsprechend dem Charakter einer Granulationsfläche, den die innere Auskleidung des Uterus post partum doch zweifellos besitzt, finden sich in der That schon Ende der ersten Woche, nach Pels-Leusden vom 11. Tage an, kleine, durchgängige Capillaren in der Vera sowohl wie an der Placentarstelle.

Die alten Gefässe zeigen starke Verdickung und Faltenbildung der Wandungen, welche hyalin degeneriren. Von den Capillaren weisen manche deutliche Wucherung des Endothels auf, die bis zum Verschluss des Lumens gehen kann.

Bezüglich der Placentarstelle findet sich kein durchgreifender Unterschied gegenüber den Verhältnissen der Vera; der ganze Process vollzieht sich hier nur erheblich langsamer, da die grossen Thromben längere Zeit brauchen, bis sie ganz organisirt sind und bis die von ihnen gebildete Oberfläche überhäutet ist.

Was endlich die Gesammtdauer der Regenerationsvorgänge betrifft, so möchte ich zwar in erster Linie, wie bereits die meisten früheren Untersucher, die erheblichen individuellen Schwankungen hervorheben, die auf bekannten oder unbekannten Ursachen beruhen. (Zu den ersteren gehören, im verzögernden Sinne,

Digitized by Google

alle schweren, allgemeinen Ernährungsstörungen bez. Krankheiten, im beschleunigenden Sinne der sicher constatirte Beginn der Rückbildung schon vor der Geburt, also noch innerhalb der Schwangerschaft.) Abgesehen davon ist aber meines Erachtens zu wenig Gewicht gelegt worden auf die sehr von einander abweichenden Verhältnisse an ein und demselben Uterus. Die Betrachtung unserer Präparate lehrt uns, dass an einer Stelle viel, an einer anderen wenig Schleimhaut bei der Lösung der Nachgeburt im Uterus zurückgeblieben ist, dass die nun folgende Nekrose anscheinend regellos hier mehr, dort weniger weit in die Tiefe sich ausbreitet, dass am achten bis zehnten Tag regelmässig grössere Strecken der Schleimhaut so zu sagen fertig regenerirt sind, während unmittelbar daneben Bezirke sich finden, die noch weithin von nekrotischen, festhaftenden Massen bedeckt sind, sodass die Ueberhäutung sicher noch mehrere Tage wird auf sich warten lassen, so lange eben, bis auch diese Reste abgestorbenen Gewebes demarkirt und ausgestossen sind. Zieht man all' dies in Berücksichtigung, so glaube ich doch, gestützt auf die Angaben der Autoren und auf meine Präparate, die allerdings für die dritte Woche des Puerperium etwas spärlich sind, die mittlere Dauer der provisorischen Regeneration an der Vera auf 2—3 Wochen festsetzen zu können; ich verweise dabei speciell auf Fall 43 (Taf. IX u. X, Fig. 6a u. 6b) (17. Tag) wo eine bereits ganz gereinigte, mit noch etwas plattem Epithel bedeckte Schleimhaut vorliegt, die alle Charaktere der definitiven Mucosa besitzt, sich jedoch noch deutlich von ihr differenciren lässt durch die etwas abweichende Form der Drüsen und des Oberflächenepithels. Diese kleinen Unterschiede würden wohl im Verlauf einer weiteren Woche noch ganz verschwunden sein und hindern nicht, die betr. Schleimhaut als „regenerirt", d. h. in ihren früheren Bestandtheilen, in Form, Dicke etc. wieder hergestellt zu bezeichnen. Ob die um diese Zeit vorhandene, continuirliche, aber doch noch nicht der normalen, nicht puerperalen ähnliche Epitheldecke die definitive darstellt, oder ob ein nochmaliger Generationswechsel des Epithels erfolgt, muss dahingestellt bleiben; in praktischer Beziehung bezüglich des Schutzes gegen Infection, dürfte diese Frage belanglos sein.

Es ist bekannt, dass der Regenerationsprocess stark verzögert sein kann, wie z. B. in einem Falle von Leopold (27 S. 206), wo bei zwei an allgemeiner Tuberculose in der 9. und

Digitized by Google

10. Woche post partum verstorbenen Frauen der Zustand der Schleimhaut im Allgemeinen an die 3. Woche des Puerperiums, stellenweise aber sogar an den frisch puerperalen Zustand erinnerte.

Anderseits sind aber auch Fälle von abnorm rascher Regeneration beschrieben worden, die viel auffallender sind, als die klinisch längst bekannte Subinvolution. Es handelt sich da speciell um einen von Klein (20 S. 260) mitgetheilten Fall[1]): Tod 3 Tage post partum an Phthise; (Frühgeburt im 7. Monat). Ich konnte mich bei der Lectüre des Befundes des Eindruckes nicht erwehren, dass das beschriebene Stück der Cervixschleimhaut entspreche, und die beigegebene Abbildung hat mich in diesem Verdacht nur bestätigt. Die „vielbuchtigen, sternförmigen" mit hohem, pallisadenförmigen, wohlgeordneten Epithel ausgekleideten Drüsengänge; das ebenfalls „auffallend hochcylindrische" Epithel, das beim Autor selbst den Vergleich mit Cervixepithel hervorruft, das entspricht so sehr den Bildern der Cervicalschleimhaut und widerspricht in dem Maasse allen Befunden an der Vera der ersten Wochen, dass wir unseren oben geäusserten Verdacht nicht los werden, trotz der von Klein gemachten Angabe „Stück aus der Mitte der vorderen Wand, der Vera entsprechend". Dass man sich makroskopisch leicht über die Gegend des inneren Muttermundes täuschen kann, haben wir selbst erfahren; und wenn nur ein kleines Stück zur Untersuchung vorlag, das einen Vergleich mit weiter oben oder weiter unten gelegenen Partieen nicht gestattete, so ist eine derartige Verwechslung, selbst bei einem geübten Untersucher wie Klein, wohl denkbar.

Die Angabe Klein's, dass er dieselbe „Schlankheit" der Drüsenepithelien auch an ausgeschabten Mucosafetzen einige Wochen nach Abort gefunden habe, kann nicht als Stütze für die Richtigkeit seiner Deutung verwendet werden, da mittlerweile Opitz (33) diese selbe Schlankheit als ein für die ersten Schwangerschaftsmonate charakteristisches Merkmal des Epithels der Uterusdrüsen erkannt hat. Uebrigens bemerkt auch Pels-Leusden (35 S. 57) gelegentlich dieses Klein'schen Falles, dass er die „eigenthümliche Angabe" etc. „nur mit einem gewissen Zweifel" betrachten könne. Merkwürdigerweise erwähnt er aber auf derselben Seite

1) Ein von Pels-Leusden (35 S. 9) citirter Fall Rathcke's von vollständiger Regeneration am 5. Tage, findet seine Erklärung in einem Druckfehler; in dem mir vorliegenden Separatabdruck der Arbeit Rathcke's ist derselbe vom Autor selbst corrigirt, es handelt sich um den 51. Tag!

Digitized by Google

einen eigenen Fall, wo „eine so gut wie vollendete Regeneration der Uterusschleimhaut trotz einer schweren Allgemeininfection 24 Stunden post partum“ constatirt werden konnte. Einzelheiten über diesen Fall hat er jedoch nicht angegeben, sodass immerhin die Möglichkeit offen bleibt, das untersuchte Stück habe zufällig einen bereits weit vorgeschrittenen Grad der Rückbildung dargeboten, während andere Partien des Endometriums einen weniger auffälligen Befund geliefert hätten. Diese Annahme ist nach dem, was oben über die an ein und demselben Uterus beobachteten Differenzen gesagt wurde, nicht von der Hand zu weisen; sie wird gestützt durch einen Ausspruch Ruge's (41 S. 107), der in einer Reihe von Präparaten auf „mehr oder weniger grösseren Stellen“ keine Verletzung der Oberfläche des frisch puerperalen Uterus fand, da keine innigere Verklebung von Decidua vera und reflexa vorhanden gewesen war; Ruge fügt jedoch hinzu, dass auch in diesen Fällen eine Regeneration unter Ersatz durch neue Bestandtheile eintreten müsse. Pels-Leusden selbst erklärt seinen Befund durch die von Leopold zuerst für die Organisation der Thromben ausgesprochene Ansicht, dass die Regenerationsvorgänge schon in der letzten Zeit der Schwangerschaft beginnen können, was unzweifelhaft richtig ist.[1])

Es muss der Zukunft überlassen bleiben, diesen Befund von Pels-Leusden zu controlliren und zu erklären.

Im Vorstehenden haben wir einen allgemeinen Ueberblick zu geben versucht über die Vorgänge bei der Regeneration, wie wir sie aus dem Studium unserer Präparate und der Literatur kennen gelernt haben. Es erübrigt nun noch, die Belege für unsere Ansichten zu geben, was sich am besten dadurch bewerkstelligen lässt, dass wir die Bestandtheile der Schleimhaut der Reihe nach einzeln vornehmen und einer genauere Besprechung unterwerfen.

---

1) Aehnliches ist auch bei Thieren beobachtet worden, speciell beim Frettchen konnte Bauer (3 S. 24) constatiren, dass gegen Ende der Gravidität „die Septen zwischen den einzelnen Zotten eine ausserordentlich starke Reduction erfahren“. Weiterhin haben erst kürzlich Strahl und Henneberg (46) bei Frettchen, Maulwurf, Hamster und Kaninchen Rückbildungsvorgänge in einzelnen Fruchtkammern, deren Embryo abgestorben war, constatiren können, während die Schwangerschaft in den übrigen Theilen des Uterus bis zum Ende normal weiter verlief.

Digitized by Google

3. Das Oberflächenepithel.

Eine von Duval (7) aufgestellte Theorie, wonach sich die Epitheldefecte, welche im Uterus der Nager bei der Ablösung der Placenta entstehen, aus dem Bindegewebe der Uterusschleimhaut regeneriren sollen, hat allgemein Widerspruch erfahren, speciell durch die Arbeiten von Kiersnowski (18), Strahl (43 und 44), Rathcke (38), Noll (32), Bauer (3) etc., aus welchen die Lehre von den specifischen Eigenschaften der Gewebe siegreich hervorgegangen ist. Für den Menschen ist Aehnliches nur einmal behauptet worden, und zwar von de Sinéty (42), dessen Arbeit 1876 erschien und der noch die alte Lehre Cruveilhier's vertritt, wonach post partum kein Drüsen-Epithel an der Innenfläche des Uterus zu finden sei; er lässt denn auch die Neubildung der Epithelien aus „embryonalen" Zellen vor sich gehen, welche das ganze Gewebe infiltriren.

Diese Arbeit ist ganz unbeachtet geblieben; sie wird nicht citirt und nicht widerlegt, und ausser ihrem Autor hat wohl Niemand daran gezweifelt, dass das Oberflächenepithel, das man an der fertig regenerirten Schleimhaut findet, aus Epithel und nicht aus Bindegewebe entstanden sei. Dagegen bestehen verschiedene Ansichten über die Art und Weise, wie diese Oberflächenbedeckung zu Stande kommt, und gerade in diesem Punkte haben meine Präparate einige interessante Resultate ergeben, die nicht unerheblich abweichen von den bis jetzt beschriebenen Vorgängen.

Nach Friedländer (13) schmilzt das zwischen den Drüsenresten gelegene Gewebe allmälig ein, bis die Drüsen an den Spitzen zusammenstossen, wobei vielleicht auch noch eine active Wucherung im Spiele sei; demnach wird „das frühere Epithel der Drüsenschicht der Decidua in einer gewissen Periode zum Epithel der Uterusoberfläche". Nach Kundrat und Engelmann (24) werden durch die im Verlauf der zweiten Woche erfolgte Abstossung der fettig degenerirten Decidua die untersten Drüsenräume und die Fundusantheile der Drüsen blossgelegt, so dass sie zum Theil schon Oberfläche bilden. In denselben findet man jetzt „zahlreiche Theilungsbilder der Epithelzellen". — Diese letztere Angabe widerspricht vollständig unseren Befunden; sie steht auch fast ganz isolirt da, indem sonst nirgends Mitosen des Oberflächenepithels in der 2. Woche erwähnt sind. Es dürfte sich wohl eher um Kernzerfall gehandelt haben, der sehr täuschende Bilder liefert; zudem findet sich bei Kundrat und Engelmann nirgends eine Angabe, ob

Digitized by Google

das Material lebensfrisch gewonnen und wie es fixirt wurde. Wir dürfen deshalb diese vereinzelte Aeusserung, die so wenig gestützt ist, füglich ausser Acht lassen.

Langhans (25), der, wie oben erwähnt, zuerst die Trennungslinie bei der Lösung der Nachgeburtstheile innerhalb der Spongiosa verlegte und alle Drüsenräume mit Epithel ausgekleidet fand, so dass nur die oberflächlichen, schmalen Septa epithelfrei sind, äussert sich folgendermaassen: „Die Regeneration des Epithels, so weit dieselbe in's Puerperium fällt, ist nur der Abschluss eines Häutungsprocesses, dessen weitaus grössere Hälfte in die Schwangerschaft fällt." Näheres über die Vorgänge bei diesem „Abschluss" fehlt.

Nach Wheeler ist in der 2. Woche der Rest der Zellenschicht verschwunden, die Drüsenschicht blossgelegt; „von den unzähligen, mit Epithel bekleideten Cavitäten seinen Ursprung nehmend, breitet sich das neue Epithel aus". In der 3. Woche ist die Innenfläche fast glatt, ganz mit Epithel überzogen.

Chronologisch wäre hier einzureihen der schon oben erwähnte Artikel de Sinéty's, auf welchen im folgenden Jahr neben einer Dissertation von Kahlweiss (17) die grössere Arbeit von Leopold folgt. Kahlweiss beobachtete einen körnigen Zerfall der Drüsenepithelien post partum; an Stelle des alten hochcylindrischen Epithels tritt in der 2. Woche ein junges, noch sehr niedriges. „Mit diesem jungen Epithel nun ausgekleidet, treten die Drüsen an die Oberfläche und wird nun diese von den jungen Epithelien aus überzogen" (17, S. 29). Diese Ueberhäutung ist in der 4. Woche vollendet. Nach Leopold (27, S. 183) liegen am 7. Tage die durch Abstossung der nekrotischen Deciduafetzen blossgelegten zur Oberfläche gewordenen Drüsenreste, „wie offene Schalen" an einander; das Epithel dieser Schalen ist stark gequollen, die Zellgrenzen sind vielfach verwischt; die grossen, gequollenen Kerne sind oft in 2 oder 3 Theile getheilt oder stark in die Breite gezogen. „So machen alle diese Befunde den Eindruck, dass sich die Zellen mit der Vermehrung ihrer Kerne dabei nach der Fläche ausdehnen, somit die Peripherie des Drüsenraumes allmählig überkleiden." Am 14. Tage heisst es (27, S. 193), dass die Reinigung und Abstossung noch nicht vollendet sei, während in der Tiefe „Wucherungen der Drüsenepithelien und Bindegewebszellen" sich finden.

Während die nächsten Arbeiten von Mayor (29) und Klein (20) bezüglich des Oberflächenepithels nichts Neues brachten, finden

Digitized by Google

wir bei Ries (39, S. 80) eine bemerkenswerthe Aeusserung. Nachdem er die am Drüsenepithel der Placentarfläche beobachteten Veränderungen erwähnt hat, findet er es nicht unwahrscheinlich, „dass die keulenförmigen Fortsätze der Drüsenepithelien allmählig auf die Oberfläche heraufquellen und so eine Bedeckung für die ursprünglich nackte Oberfläche der Schleimhaut schaffen. Und wenn diese Epithelien auch nicht als endgültige zu betrachten sind, so ist durch sie doch der Weg für die nachschiebenden Epithelien vorgezeichnet und gesichert."

Der hier angedeutete Modus der provisorischen Epithelbedeckung nicht durch Mitose, sondern durch Ausbreitung der alten Epithelzellen, ist von Kiersnowski mit aller Sicherheit bei Nagern und Raubthieren nachgewiesen worden. Da diese treffliche Arbeit die einzige Zusammenfassung unserer Kenntnisse über die Regeneration des Epithels im puerperalen Uterus darstellt und die darin niedergelegten Befunde am Thier eine auffallende Aehnlichkeit haben, mit den von mir beim Menschen constatirten Verhältnissen, so sei mir gestattet, sie etwas eingehender zu besprechen. Kiersnowski berichtet zunächst über den damaligen Stand der Lehre von der Epithelregeneration im Allgemeinen und erinnert daran, dass dieselbe nach einer mechanisch oder chemisch bedingten Continuitätstrennung, in zwei Phasen vor sich geht: erstens erfolgt durch amöboide Bewegungen der dem Defect zunächst liegenden Zellen ein seitliches Vorschieben dieser letzteren über den Defect hinweg, und zweitens kommt früher oder später dazu eine auf richtiger Mitose beruhende Zellvermehrung. Im Anschluss daran schildert Kiersnowski die bei Nagern und Raubthieren constatirten Epithelveränderungen nach dem Wurf. Von diesen sind zu nennen:

1. Degeneration und Reinigung des Epithels: Zerfall einzelner oder zusammenhängender Bänder von Epithelien, die dabei meist einer neuen, platten Epithellage aufsitzen; mehrkernige Zellen (Polykaryocyten) und Zellen mit unförmlichen, grossen Kernen (Megakaryocyten); „stiftchenförmige Elemente"; Verlust der Flimmerhaare; Durchwandern von Leukocyten; Verlagerung des Zellkerns in der Peripherie der Zelle; körniger Detritus in den Drüsen.

2. Abplattung und Ausbreitung der Epithelien, und zwar der praeexistenten Cylinderzellen, welche auf diese Weise eine provisorische Bedeckung des Defectes bewirken.

3. Regeneration im engern Sinne, bedingt durch eine auf

Digitized by Google

mitotischer Theilung beruhende Zellvermehrung, welche ein dichteres Zusammendrängen der Elemente und damit einen Uebergang von der abgeplatteten in die cylindrische Form zur Folge hat. Die ersten Mitosen fanden sich 16—18 Stunden post partum, am häufigsten waren sie am 2. und 3. Tag zu sehen. Bemerkenswerth ist die Thatsache, dass bei der Hündin selbst 7 Tage nach dem Wurf keine Mitose constatirt werden konnte.

Ganz ähnliche Verhältnisse, wie die eben beschriebenen, fand Rathcke (38) bei der weissen Maus.

Von den späteren Publicationen über den in Frage stehenden Gegenstand möchte ich die Arbeit von Polano (37) hier erwähnen, die allerdings nur die Regeneration nach frühzeitig unterbrochener Schwangerschaft betrifft. Polano berichtet, dass am 8. Tage nach der Ausräumung von Aborten das Oberflächenepithel völlig wieder hergestellt ist; er fand dasselbe etwas niedriger als normal, oft mehrschichtig. „Sehr oft bemerkt man, wie eingeschoben zwischen den hellen Epithelien, dunkle, syncytial aussehende schmale, hohe Kerne.“ — Die Figur, auf welche verwiesen ist, zeigt ganz schmale pallissadenförmige Zellen mit deutlichen Zellgrenzen und strichförmigen Kernen, Elemente, die am meisten Aehnlichkeit haben mit den „Stiftchenzellen“ von Bonnet[1]), welche Zerfallsproducte von Epithelien repräsentiren. Warum Polano dieselben als „syncytial“ bezeichnet, ist mir nicht klar geworden.

Schliesslich ist noch die bekannte Arbeit von Werth (50) über die Erneuerung der Uterusschleimhaut nach Ausschabung hier von Interesse:

Nach Werth entwickelt sich das Deckepithel aus den Drüsen der sich regenerirenden Schleimhaut, wobei es „namentlich dort, wo das umgebende Stroma über die Mündungsebene sich stark erhebt, zu dünnen Zellplatten ausgebreitet wird“ (S. 458). Auffallender Weise will nun Werth in diesem auf die Oberfläche gelangten Epithel in einem seiner Fälle am 7. Tag nach der Ausschabung Kerntheilungsfiguren beobachtet haben. Ich habe nicht die Möglichkeit, diese Befunde zu controlliren; dass bei der puerperalen Regeneration um die entsprechende Zeit keine Zeichen von Karyokinese gefunden worden, beweist natürlich noch nicht, dass

1) Bonnet, Grundriss der Entwicklungsgeschichte der Haussäugethiere. Berlin 1891.

Digitized by Google

bei der Wiederherstellung einer abgeschabten Schleimhaut nicht doch Mitosen vorkommen können. Trotzdem habe ich begründeten Verdacht, dass Werth sich getäuscht hat. Speciell die als Paradigma gezeichnete Figur 11 auf Tafel XII hat mich stutzig gemacht; sie zeigt mitten im Oberflächenepithel eine wohl 3 mal so grosse Zelle als die Nachbarelemente; in diesem Riesenexemplar findet sich ein unregelmässiger, aus kleinen schwarzen Punkten und Strichen zusammengesetzter Haufe, der als „Mutterstern" aufgefasst wird; dicht daneben liegt ein helles Bläschen, das keine Bezeichnung trägt, aber unzweifelhaft eine Vacuole darstellt. Vacuole und Kerntheilung in ein- und derselben Zelle, das reimt sich nicht zusammen! Dazu kommt, dass bei der gezeichneten Vergrösserung die Chromatinfäden des Muttersterns viel deutlicher erkennbar und regelmässiger sein müssten und schliesslich, dass ich — wie schon oben (S. 523) bei Besprechung des von Kundrat und Engelmann behaupteten Befundes bemerkt — ganz ähnliche Bilder gesehen habe, die ich zuerst auch für Mitosen hielt, dann aber als körnigen Kernzerfall erkannte; mit dieser Deutung nicht einer proliferirenden, sondern einer degenerirten Zelle würde das Vorhandensein der Vacuole auch ohne Weiteres stimmen. Die entsprechende Stelle im Text (50 S. 418) enthält nur die Bemerkung, dass „in Kerntheilung begriffene Zellen zu mehreren" vorhanden seien, während weiter unten vom Drüsenepithel schon viel sicherer gesagt wird, es enthalte schöne, alle Stadien wiedergebende Theilungsfiguren". Auch aus dieser Beschränkung bezüglich des Oberflächenepithels kann geschlossen werden, dass die vermeintlichen Mitosen sich anders deuten lassen. — Uebrigens bemerkt Werth selbst, die „Kerntheilungen" im Oberflächenepithel seien so gering an Zahl, dass ihnen keine wesentliche Rolle bei der Bildung der ersten Deckschicht zukommen könne. Diese erste Bedeckung ist schon nach 5 Tagen fast vollständig hergestellt; sie zeichnet sich aus durch „besonderen Mangel an Formbeständigkeit" der einzelnen Epithelien, der noch am 16. Tag nach der Ausschabung auffällt. „Die Neigung zur Hyperplasie und Hypertrophie" einerseits, die Degenerationserscheinungen — sehr grosse Zellen mit entsprechend massigen Kernen, Vacuolen, geblähte und verblassende Kerne — andererseits geben dem Epithel den Charakter der „reizbaren Schwäche" und Werth hält es für nicht unwahrscheinlich, „dass der Bildung der bleibenden Epitheldecke ein ein-

Digitized by Google

oder selbst mehrmaliger Generationswechsel im Oberflächenepithel vorausgeht" (S. 461).

Was nun meine eigenen Befunde (Fig. 7 bis 10) betrifft, so stimmen sie am besten überein mit den von Kiersnowski für die Nager und Raubthiere beschriebenen Verhältnisse. Wir finden von Anfang an und während der ersten 2—3 Wochen constant Veränderungen des Oberflächenepithels, wie wir sie weiter unten auch an den Drüsen antreffen werden. Diese Stellen der Oberfläche sind eben nichts anderes als die eröffneten Drüsenschalen, und die an ihrer Epithelauskleidung beobachteten Veränderungen sind unzweifelhaft als Degenerationserscheinungen aufzufassen. Während die auffallende Unregelmässigkeit in Form, Grösse und Anordnung sowohl der Zellen als auch ihrer Kerne noch einen Zweifel darüber lassen könnte, ob es sich nicht im Gegentheil um noch ganz junges, noch nicht geordnetes Epithel handelt, erlauben die mitten unter den andern vereinzelt oder in grösserer Anzahl vorkommenden typischen Involutionsformen keine andere Deutung. Diese Involutionsformen nehmen die verschiedenste Gestalt an; man findet sehr grosse, wahre Riesenzellen mit einem entsprechend grossen, unförmlichen, sehr stark tingirten Kern oder mit mehreren, ungleich grossen, oft abenteuerlich gestalteten Kernfragmenten (Makrokaryocyten und Megakaryocyten)[1]; Verlagerung des Kernes oder einzelner Kernfragmente in die Peripherie[2] des oft keulenförmig aufgetriebenen Zellleibes; vollständigen, kleinkörnigen Kernzerfall; Fahl- und Blasswerden der ganzen Chromatinsubstanz, so dass nur die Randschicht, die sog. „chromatische Kernmembran", als rundliche, oft aber auch unregelmässig, wie angenagt aussehende Contour übrig bleibt; diese Contour kann gegen die Oberfläche zu eine Lücke aufweisen, aus welcher sich der verflüssigte Inhalt in Form einer kleinen Wolke nach aussen ergiesst. — Diesen Kernveränderungen kommt eine all-

1) Diese, von Kiersnowski gebrauchten Ausdrücke entsprechen z. Th. den Veränderungen, welche Schmaus u. Albrecht (Ueber Karyorrhexis, Virch. Arch. 1895. Bd. 138. Suppl. S. 1) als „Pyknose" oder „Totalhyperchromatose mit Verdichtung und Diffusfärbung" bezeichnen.

2) Diese Kernverlagerung ist von Rathcke (38, S. 490) im Gegensatz zu Virchow, der sie bei der Rückbildung des Dottersackes beobachtete, und entgegen Kiersnowski, nicht als Degenerationserscheinung gedeutet worden, sondern mit Hansemann, Reinke u. A. als Vorbereitung zur Karyokinese. Meine Befunde sprechen entschieden zu Gunsten der ersteren Auffassung.

Digitized by Google

gemeinere Bedeutung zu, da sie von Pfitzner[1]) bei der Verhornung, bei entzündlichen Processen und bei der Entstehung der rothen Blutkörperchen etc. gefunden und einerseits als morphologische, andererseits als chemische „Deconstitution des Chromatins" beschrieben worden sind. —

Ausserdem finden wir auch noch Vacuolen im Zellprotoplasma, ferner die sog. „Stiftchenzellen" und endlich vielfach Durchwanderung von Leukocyten (Fig. 9).

Ob diese letztere Erscheinung ebenfalls als Degenerationszeichen zu deuten ist, wie dies Kiersnowski und Rathcke thun — letzterer in Anlehnung an Eberth[2]) — ist nicht so ohne Weiteres zu entscheiden, da bekanntlich Aehnliches, z. B. an der Tonsille, beobachtet wird, ohne dass die betr. Epithelien, welche den weissen Blutzellen den Durchtritt gestatten, zu Grunde gehen. Es wäre möglich, dass den Leukocyten auch im Uterus die ihnen im Rachen zugeschriebene Function eines vermehrten Schutzes gegen Bakterieninvasion zukommt, umso mehr, als von der zweiten Woche an das Cavum uteri in der Regel zahlreiche Keime beherbergt, wie die neueren Untersuchungen (Burckhardt, Wormser, Vogel, Franz, Schauenstein, Stolz) bewiesen haben. Es war mir das reichliche Vorkommen von Leukocyten schon gelegentlich meiner bakteriologischen Untersuchungen an 100 normalen Wöchnerinnen[3]) aufgefallen; ich habe dann noch bei 3 Wöchnerinnen mit ganz afebrilem Verlauf jeden andern Tag mit dem sterilen Sondenröhrchen Lochialsecret entnommen, um darin das Auftreten oder Verschwinden und event. Schwankungen im Gehalte an weissen Blutzellen zu verfolgen. Ich habe dabei gesehen, dass Leukocyten vom 1. Tag an in mässiger Zahl vorhanden sind, dass sie gegen den 11. Tag — letzter Termin meiner Untersuchungen — an Zahl etwas zunahmen, sowie, dass im Cervicalschleimpfropf meist mehr Eiterzellen sich befinden als im Lochialsecret, aus dem Corpus. — Dementsprechend zeigen Schnitte durch die Cervixschleimhaut auch hier Durchwanderung von Leukocyten durch das Epithel. — Es ist ja damit natürlich nicht gesagt, dass alle in den Lochien vor-

1) Pfitzner, Zur pathologischen Anatomie des Zellkerns. Virchow's Arch. Bd. 130. 1886. S. 275.

2) Eberth, Kern- und Zelltheilung während Entzündung und Regeneration. Festschr. f. Virchow Bd. II.

3) Wormser, Zur Frage nach dem Keimgehalt des Uterus in den späteren Tagen des normalen Wochenbettes. — Beitr. z. Geb. u. Gyn. Bd. IV, 1901, S. 149.

Digitized by Google

handenen Leukocyten den Weg durch das Epithel genommen haben müssen; immerhin ist es für die gut erhaltenen Exemplare nicht unwahrscheinlich, da diejenigen Zellen, die sich in der oberflächlichen, nekrotischen Schicht finden, erst frei werden, wenn sie bereits mehrere Tage in einem abgestorbenen Gewebe lagen, somit Zeichen der Verfettung darbieten werden. — Aus alledem scheint hervorzugehen, dass auch normaler Weise eine Durchwanderung von weissen Blutkörperchen durch das Oberflächen- und Drüsenepithel vorkommt, wenn auch vielleicht weniger reichlich, als einige meiner Präparate, die wohl nicht ganz der Norm entsprechen, vermuthen lassen.

Wie bereits erwähnt, finden sich die stärkst degenerirten Epithelien, an denjenigen Stellen der Oberfläche, welche von eröffneten Drüsenräumen gebildet werden. Die dazwischen gelegenen Partien entsprechen den durchtrennten Septen; sie sind im Gegensatz zu den „Drüsenschalen" meist convex, leicht buckelförmig vorgetrieben, vielfach aber auch flach und zeigen eine continuirliche oder nur auf kürzeste Strecken unterbrochene Bedeckung mit meist plattem Epithel, an welchem oft keine Zellgrenzen erkennbar sind; ein schmales Protoplasmaband mit eingestreuten, meist ziemlich weit von einander getrennten, stäbchenförmigen Kernen, ohne Basalmembran, bildet dann die Oberfläche.

Es handelt sich bei diesen Stellen um die von Strahl und Kiersnowski für die Nager und Raubthiere beschriebene „provisorische Wundbedeckung" durch Ausbreitung der benachbarten Epithelien. Es muss uns auffallen, dass nur spärlich Stellen gefunden werden, welchen keine nekrotischen Bestandtheile mehr anhaften und die dabei noch keine Epitheldecke besitzen. Zur Erklärung dieser Thatsache kann angenommen werden, dass die Lösung der nekrotischen Partien schrittweise, vom Rande her erfolgt und dass in gleichem Masse wie die Lösung auch die Ueberhäutung fortschreitet. Die Ausbreitung des Epithels erreicht sogar vielleicht durch Weiterwuchern an der Grenze zwischen Gesundem und Todtem, eine Art Unterminirung des letzteren, wodurch die Trennung beschleunigt wird; jedenfalls bleibt schliesslich nur ein dünner Stiel als Verbindung des abgestorbenen Gewebspilzes mit der Schleimhaut übrig. Ist auch der getrennt, so brauchen nur 2—3 Zellen sich auszudehnen und der Defect ist gedeckt (vergl. z. B. Fall 29 und Fall 30).

Da an den meisten Präparaten die Stellen der Oberfläche mit degenerirten Zellen über diejenigen mit einem platten Epithelsaum

Digitized by Google

an Zahl und Ausdehnung weit überwiegen, muss ferner angenommen werden, dass auch dieses verjüngte, durch Ausbreitung und Ausschicken amöboider Fortsätze aus den alten Zellen entstandene Epithel nur kurze Zeit seine Form behält, durch Nachrücken von neuem Zellmaterial von unten her bald etwas höher, cubischer wird, und dann denselben Degenerationsprocessen unterworfen ist, wie das ursprüngliche Drüsenepithel. Demnach wären z. B. an einer Schleimhaut vom 11. Tage die mit ganz plattem Epithel versehenen Stellen als frisch überhäutet, die mit cubischem, nur mässig degenerirten Epithel überkleideten als im Lauf vielleicht der ersten 8 Tage des Wochenbettes damit versehen und die mit stark degenerirtem Epithel als alte eröffnete Drüsen zu betrachten.

Vergleichen wir nun unsere Befunde mit den oben erwähnten Aeusserungen früherer Autoren, so ergiebt sich, dass zuerst Kahlweiss von „Zerfall der Drüsenepithelien“ und Ersatz derselben durch ein „noch sehr niedriges“ Epithel, welches die Oberfläche überzieht, gesprochen hat. Nach Kahlweiss tritt dieses junge Epithel in der zweiten Woche an Stelle des alten und überzieht erst von diesem Termin an die noch nackte Oberfläche; er spricht also nicht von der provisorischen Wundbedeckung. Auch Leopold hat nur andeutungsweise das Richtige getroffen; denn dass die „grossen, gequollenen Kerne“ oft „in 2 oder 3 Theile getheilt werden, oder stark in die Breite gezogen“ sind, dürfte hauptsächlich als Degenerationserscheinung aufzufassen sein. Am meisten nähert sich unserer Auffassung die Angabe von Ries, dass die keulenförmigen Epithelien durch „Heraufquellen“ auf die Oberfläche eine provisorische Decke herstellen. Die Ansichten von Kiersnowski, Werth und Polano sind bereits besprochen. Dagegen möchte ich hier noch kurz die Untersuchungen von Heape[1]) erwähnen, welcher die Regeneration der Uterusschleimhaut nach der Menstruation bei 2 Affenarten (Semnopithecus entellus und Macacus rhesus) studirt hat. Diese Verhältnisse beim Affen haben insofern mehr Aenlichkeit mit unserem Thema, wie die des menschlichen, menstruirenden Uterus, als bei jenem der menstruelle Afflux eine fast völlige Zerstörung des Oberflächenepithels zur Folge hat, was beim Menschen bekanntlich nicht oder nur ausnahmsweise der

1) W. Heape, The menstruation of Semnopithecus entellus. Philos. Trans. 1894 B, p. 411. — Derselbe, The menstruation and ovulation of monkeys and the human female. Trans. of the Obstetr. Soc. of London. Vol. 40 for 1898, p. 161.

Digitized by Google

Fall ist. Aus den Befunden Heape's interessirt uns speciell die Bemerkung, dass die Drüsenepithelien, welche die benachbarte, nackte Oberfläche überziehen, nahe der Mündung cylindrisch, weiter davon aber abgeflacht sind und dass in diesen flachen Epithelien directe Kerntheilung zu beobachten ist. (Die Ansicht von Heape, ein Theil des Oberflächenepithels sei als umgewandeltes Stroma zu betrachten, wird wohl wenig Anhänger finden.)

Fassen wir nun all' das, was wir über das Oberflächenepithel kennen, zusammen, so gelangen wir zu folgenden Sätzen:

An den durch Lösung der Eihäute innerhalb der proximalen Schichten der Spongiosa schon von Anfang an, sowie an den durch die Nekrose der Decidua erst im Verlaufe des Wochenbettes eröffneten und zur Oberfläche gewordenen Drüsen findet sich ein sehr polymorphes Epithel. Dasselbe zeigt einerseits alle Stadien der Degeneration, andererseits die Fähigkeit, in kürzester Zeit sich behufs provisorischer Wundbedeckung der interglandulären Septen abzuflachen, sowie auch durch Aussenden amöboider Fortsätze auszubreiten, wobei eine Vermehrung der Kerne, aber nur durch directe Theilung (Amitose) möglich ist. Dieses „verjüngte" Epithel verfällt seinerseits wieder nach kürzerer oder längerer Zeit der Degeneration, sodass der definitive Epithelbezug von den Drüsenfundis aus, durch Karyokinese zu Stande kommen muss, ein Vorgang, den wir in den ersten vierzehn Tagen des Wochenbettes jedoch nicht beobachten konnten.

Schliesslich habe ich noch der vielfach vorgefundenen, als „Ersatzzellen" gedeuteten Elemente zu gedenken. Während der Schwangerschaft sind „Ersatzzellen" von Gottschalk[1]) beschrieben worden, in Form von rundlichen, kernhaltigen Zellen, die unterhalb des eigentlichen, cubischen Drüsenepithels lagen, so dass er dieses letztere als „geschichtet" bezeichnete. Klein widerspricht dieser Angabe; er hat diese Elemente auch gesehen, aber nicht unter, sondern zwischen den Epithelien und glaubt nicht, dass sie zu deren Ersatz dienen. Im puerperalen Uterus beschreibt nur Kiersnowski Ersatzelemente; er beobachtete bei

1) Gottschalk, Ein Uterus gravidus aus der 5. Woche, der Lebenden entnommen. Dieses Archiv. 1887. Bd. 29. S. 497.

Digitized by Google

den von ihm untersuchten Thieren den „Zerfall einzelner Epithelien, die einer schon hergestellten neuen, glatten Epithellage aufsassen".

Aehnliches habe ich an meinen Präparaten nicht gesehen, sondern die von mir als „Ersatzelemente" angesprochenen Zellen fanden sich meist isolirt, an der Basis besonders stark degenerirter, schon halb abgestossener Epithelien, meist in Form kleiner, querovaler oder rundlicher, gut gefärbter Kerne ohne deutliche Abgrenzung eines eigenen Protoplasmahofes. Der früheste Termin, an dem ich derartige Elemente fand, war der 5. Tag; von da an habe ich sie während des ganzen Wochenbettes hier und da, nicht ganz constant, bis zum 22. Tage beobachten können, und zwar relativ öfter in der 3. Woche als in den beiden ersten, so z. B. in den Präparaten vom 15., 18., 19. und 20. Tag. Da nirgends Kerntheilungen gefunden wurden, so müssen auch diese Elemente durch Amitose zu Stande kommen. Ihre Function scheint der provisorische Ersatz derjenigen Epithelzellen zu sein, die frühzeitig vollständig abgestorben sind und ausgestossen werden, bevor die definitive Auskleidung in die Erscheinung tritt.

4. Die Drüsen.

Die Drüsen der Uterusschleimhaut erleiden bekanntlich in der Schwangerschaft hochgradige Veränderungen. Sie werden stark erweitert und bilden dadurch die ampulläre Schicht der Decidua; ihr Epithel, das sich in den ersten Monaten durch hochcylindrische Form auszeichnet, so dass die Drüse auf dem Querschnitt „Blüthenform" annimmt [Opitz (33)], flacht sich ab, und zwar in den oberflächlichen Abschnitten viel stärker als in den tieferen; am Ende der Schwangerschaft besitzen die Drüsenfundi, die oft zwischen die Muskelbündel in septenartigen Ausläufern der Schleimhaut tief herabreichen, noch Cylinderepithel; die nächsthöheren, bereits erweiterten Drüsen haben eine cubische und die obersten Lagen der Spongiosa eine ganz flache, fast endothelartige Epithelauskleidung. Neben diesen Veränderungen zeigt jedoch das Epithel noch degenerative Vorgänge (Friedländer, Kundrat und Engelmann, Leopold etc.) und ausserdem syncytiumartige Bildungen, welch' letztere zuerst von Strahl[1]) bei der Katze, dann aber auch von

1) H. Strahl, Untersuchungen über den Bau der Placenta. Archiv f. Anat. u. Physiol. Anat. Abth. 1890. Supplem. S. 131.

Digitized by Google

Merttens[1]) und von d'Erchia[2]) am menschlichen, graviden Uterus gefunden wurden. Sehr schöne Bilder dieser Art sah ferner Schmidt[3]) an den Utriculardrüsen bei einer im 6. Monat durch Ruptur tödtlich verlaufenen Tuboovarialschwangerschaft, und endlich hat Gebhard[4]) ähnliche Befunde am Drüsenepithel der Uterusschleimhaut beschrieben bei einem Fall von Chorionepthepitheliom der Tube.

Von all' diesen, in der Schwangerschaft entstandenen Veränderungen fehlt keine an den Drüsen des frisch puerperalen Uterus; die oberen Lagen der auf der Innenfläche sitzen gebliebenen Spongiosa zeigen die starke, bereits besprochene Abplattung; vielfach treten degenerative Processe auf (v. Fall I), und schliesslich sind auch die von mir erst im weiteren Verlauf des Wochenbettes constatirten syncytialen Processe schon kurz nach der Geburt beobachtet worden von Pels Leusden [(35) Fall II], welcher sie zur Stütze der von Marchand u. A. vertretenen Theorie betr. Abstammung des Syncytiums aus dem Uterusepithel verwerthet.

Ausgehend von einer derartigen Beschaffenheit der Drüsen, wie vollzieht sich deren Rückbildung zu den bekannten regelmässigen, langen und schmalen, zur Oberfläche fast mathematisch senkrecht stehenden und mit schönem Cylinderepithel ausgekleideten Drüsenschläuchen des ruhenden Uterus?

Schon durch die Oberflächenverkleinerung des Uterus bei der Geburt werden die vorher flach ausgezogenen Drüsen, wenigstens die nicht dicht der Muscularis aufsitzenden, in ihrer Form so verändert, dass, auf dem Querschnitt, rechteckige, polygonale, rhomboide oder auch längliche Hohlräume entstehen, deren Epithel abgeplattet ist und z. Th. Degenerationserscheinungen aufweist. Diejenigen Drüsenräume nun, die oberhalb der Demarkationslinie, im Bereich der nekrotischen Schicht liegen, verlieren ihre Epithelauskleidung die von Leukocyten ersetzt wird. Aehnlich verhält es sich mit

1) J. Merttens, Beiträge zur normalen und pathologischen Anatomie der menschlichen Placenta. Zeitschr. f. Geburtsh. u. Gynäk. Bd. 30. 1894. S. 34.

2) F. d'Erchia, Beitrag zum Studium des schwangeren und puerperalen Uterus. Zeitschr. f. Geburtsh. u. Gynäk. Bd. 40. 1899. S. 496.

3) M. B. Schmidt, Ueber Syncytiumbildung in den Drüsen der Uterusschleimhaut bei ektopischer Gravidität. Monatsschr. f. Geburtsh. u. Gynäk. Bd. 7. 1898. S. 1.

4) Gebhard, Gynäkologen-Congress Leipzig. Centralbl. f. Gynäk. 1897. S. 793.

Digitized by Google

dem Epithel der distalen, manchmal auch der beiden Seitenwände solcher Drüsenräume, die in den Bereich der Demarkationslinie fallen; ihre Basis wird dadurch zur späteren Oberfläche. Alle tiefer gelegenen Drüsen werden im Verlauf der zwei ersten Wochen wieder schmaler und verlieren ihre Ausbuchtungen, sie strecken sich und nehmen immer mehr eine zur Oberfläche senkrecht stehende Richtung an. Dass bei all diesen Veränderungen Wucherungsprocesse in der Stützsubstanz die eigentliche Ursache seien, ist sehr wahrscheinlich, zumal gerade das allmählige Verstreichen aller seitlichen Ausläufer und Buchten nicht wohl anders zu erklären sein wird, wenn man nicht die Deutung von Ries (39) acceptiren will, dass die Füllung mit Secret dies besorgt, eine Hypothese, die mir nicht sehr wahrscheinlich vorkommt, indem so stark degenerirte Epithelien wohl kaum ihre übrigens in diesem Stadium der Regeneration noch leicht entbehrliche Function auszuüben vermögen. Denn dass die „Abhebung der aufgelagerten Coagula" der Zweck dieser Drüsenthätigkeit sei, wie Ries meint, kann ich nicht glauben, da ich die gleichen Veränderungen in der Mehrzahl der Fälle an Stellen gesehen habe, wo eben kein Gerinnsel vorhanden war, das hätte abgehoben werden müssen. Zudem dürfte diese Erklärung doch etwas zu rein mechanisch sein.

Währenddem die Drüsen in der beschriebenen Weise gestreckt und geglättet werden, spielen sich an ihrem Epithel Vorgänge ab, welche die grösste Aehnlichkeit haben mit den bereits bei der Schilderung des Oberflächenepithels besprochenen Verhältnissen (vergl. Fig. 10—17).

Es ist auffallend, wie spärlich die Angaben früherer Autoren über diese, in die Augen springenden Veränderungen der Drüsenepithelien sind, die ich in jedem Fall mehr oder weniger deutlich ausgeprägt fand und die meines Erachtens für die Diagnose der stattgehabten Geburt von der grössten Wichtigkeit sein dürften, da Aehnliches unter anderen Umständen gar nicht vorkommt. Die Ausbeute in den mehrfach citirten Arbeiten beschränkt sich nämlich auf eine kurze Bemerkung von Rathcke, welcher am puerperalen Uterus der weissen Maus Vacuolenbildung beobachtete (Präp. IV), auf die Angabe Leopold's, dass „die sich neubildenden Drüsen in der Tiefe von einer ziemlich regelmässigen Reihe gequollener Epithelien mit grossen, sich vermehrenden Kernen" ausgekleidet seien, auf den Befund syncytialer Bildungen (Pels-Leusden) und schliesslich auf die treffliche Schilderung Kiers-

Digitized by Google

nowski's, der alle, von mir schon vor dem Studium seiner Arbeit gefundenen Eigenthümlichkeiten an seinem Material (Meerschweinchen, Kaninchen, Katze und Hund) beschrieben und abgebildet hat; es war uns deshalb diese Arbeit eine willkommene Bestätigung unserer Befunde. Diese letzteren nochmals eingehend zu schildern hat keinen Werth, da sie im Princip genau den Veränderungen des Oberflächenepithels entsprechen, die schon oben eine Beschreibung erfahren haben. Es sei nur hervorgehoben, dass die stärksten, degenerativen Erscheinungen nicht an der Oberfläche, sondern in den mittleren Lagen der Schleimhaut sich fanden und ferner, dass auch wir, in Uebereinstimmung mit Pels-Leusden, häufig am Drüsenepithel syncytiale Wucherungen constatirt haben und zwar nicht selten an ein und demselben Quer- und Längsschnitt vergesellschaftet mit hochgradiger, regressiver Metamorphose.

Was nun zunächst die Erscheinungen dieser letzteren betrifft, so kann behauptet werden, dass die meisten, wenn nicht alle „alten" Epithelzellen derselben verfallen, nicht im gleichen Grad und nicht in demselben Tempo; aber allmälig scheint sich doch dadurch der Boden für eine ganz neue Epithelauskleidung in den ersten 8—14 Tagen p. p., manchmal auch noch später, vorzubereiten. Wie beim Oberflächenepithel können wir auch hier die „morphologische" und die „chemische Deconstitution des Chromatins" (Pfitzner) an den einzelnen Kernen deutlich verfolgen. — Gewöhnlich, aber nicht immer, sind die zwischen die Muskelbündel in Bindegewebssepten tief eingelassenen Drüsenfundi frei von degenerirtem Epithel, wie sie auch nur ausnahmsweise Sitz der Wucherungsvorgänge sind.

Neben den in Degeneration begriffenen Drüsenepithelien findet man nämlich in fast allen Präparaten, mehr oder weniger stark vertreten, Bilder, die sich nur als Product einer Zellproliferation erklären lassen.

Es sind dies einmal die mitten im Drüsen-Quer- oder Längsschnitt sitzenden, mehrschichtigen Anhäufungen von Epithelzellen, von denen die gegen das Lumen zu gerichteten vielfach Zeichen der Degeneration darbieten, während die tieferen Lagen von gut gefärbten Elementen gebildet werden. — Niemals fand ich in diesen Zellhaufen Kerntheilungsfiguren, sodass sie nur auf amitotischem Wege zu Stande gekommen sein können. —

Des Weiteren rechnen wir zu den Wucherungsvorgängen die syncytialen Bildungen, die ebenfalls einen ganz constanten

Digitized by Google

Befund in unseren Präparaten darstellen. Zum Theil sind es sehr grosse, mehrkernige Zellen, die sich in nichts von den serotinalen Riesenzellen unterscheiden — wohl aber, durch die gleichmässige Grösse der Kerne, von degenerirten Zellen, deren Kerne eben in einzelne, ungleiche Bruchstücke zerfallen — zum Theil aber längere Protoplasmabänder, denen in ein- oder mehrschichtiger Anordnung ziemlich regellos rundliche bis ovale Kerne eingelagert sind. Die Bedeutung dieser Wucherungsvorgänge im Drüsenepithel sehe ich darin, dass zur provisorischen Wundbedeckung (v. oben) die einfache Ausbreitung der dem Defect benachbarten Zellen nicht genügt, sondern dass dazu von den tieferen Stellen aus Material geliefert werden muss. — Warum dies nicht durch Karyokinese geschieht, wie unten noch näher ausgeführt werden soll, hat seine Ursache offenbar darin, dass die zur Wucherung bestimmten Zellen bereits stark geschädigt sind, sodass sie sich der directen Kerntheilung bedienen müssen, die offenbar geringere Anforderungen an die Vitalität der Zelle stellt, als die Karyokinese.

Ueber Syncytiumbildung im Drüsenepithel des puerperalen Uterus existiren Angaben nur von Pels Leusden, der sich jedoch über die Bedeutung derselben nicht äussert. Jedenfalls auch hieher zu rechnen sind die von Kiersnowski beschriebenen „Riesenzellen" im Epithel, die von ihm allerdings als Degenerationserscheinung gedeutet werden, offenbar in Folge der früher allgemein verbreiteten Ansicht, dass durch Amitose entstandene Kernvermehrung nicht lebensfähiges Material liefere (cfr. Pfitzner loc. cit. S. 292; Flemming, Ergebnisse der Anatomie und Entwicklungsgeschichte, 1893). Dieselbe Anschauung vertritt auch Rathcke (38, S. 485), welcher bei der weissen Maus am puerperalen Uterus in amitotischer Theilung begriffene Epithelzellkerne gesehen hat. Demgegenüber bemerkt Pels Leusden, dass heute diese Ansicht nicht mehr aufrecht erhalten werden könne. Er denkt dabei wohl an unsere Kenntnisse über die Entwicklung des Syncytiums und das maligne Chorioepitheliom, die sich allerdings nur schwer vereinbaren lassen mit der erwähnten Theorie. Immerhin ist neuerdings auch Krompecher[1]) dafür eingetreten, dass die Amitose eine regressive Theilungsart darstelle. — Ich möchte hier auf eine

1) Krompecher, Ueber Zelltheilung. Centralbl. f. allg. Pathol. und pathol. Anat. 1902. Bd. 13. H. 8 u. 9.

Digitized by Google

sehr interessante Arbeit von Fürst[1]) hinweisen, welcher künstlich typische, epitheliale Riesenzellen erzeugt hat durch wiederholtes, leichtes Gefrierenlassen des betreffenden Gewebes (Kaninchenohr, menschliche Haut); er konnte auf diesem Wege an dem einen Ohr die Ueberhäutung gesetzter Epitheldefecte in 3 Mal kürzerer Zeit erzielen, als auf der nicht gefrorenen Controlseite, wobei fast nur Zellvergrösserung, nur zum kleineren Theil Zellvermehrung im Spiele war. Die Erklärung dieser merkwürdigen Erscheinung sieht Fürst im Inactiontreten einer latenten Proliferationsfähigkeit der Zelle — die unter normalen Verhältnissen sich nicht bethätigen kann — und zwar bedingt durch eine beliebige Schädlichkeit, welche die Gewebsspannung stört. Das Auftreten von Riesenzellen erklärt er also folgendermaassen: Da das Protoplasma empfindlicher ist, als der Kern, so kann das erstere gelähmt sein, der letztere dagegen noch nicht und dann, eben in Folge der Lähmung des Protoplasmas, die eine Entspannung bewirkt, zu wuchern anfangen.

Diese künstlich erzeugten „Riesenzellen" zeigen vielfach Degenerationsprocesse (Schrumpfung, hyaline Umwandlung, vacuolären Zerfall), sodass die Annahme nicht unwahrscheinlich ist, es handle sich bei der Zellvergrösserung vielleicht weniger um den activen Process einer vermehrten Assimilation, als um passive Aufquellung, „eine Art Mästung der Zelle" (l. c. p. 439). Dieser Annahme widerspricht keineswegs die Thatsache der beschleunigten Regeneration; während nämlich an der nicht gefrorenen Controllseite nach Setzen des Defectes eine gewisse Zeit vergeht, bis die Entspannung sich geltend macht, trifft der Defect an dem der wiederholten leichten Erfrierung ausgesetzten Ohr ein Gewebe, das bereits lädirt ist, dessen Wachsthumshindernisse also von vorn herein schon vermindert sind, so dass es sofort, ohne Incubationszeit, zu proliferiren anfangen kann [l. c. S. 440][2]).

1) E. Fürst, Ueber die Veränderungen des Epithels durch leichte Wärme- und Kälteeinwirkung beim Menschen und Säugethier. Zugleich ein Beitrag zur Theorie der Riesenzellen. — Beitr. z. pathol. Anat. und allg. Path. 1898. Bd. 24. S. 415.

2) Diese Experimente wurden von Petersen, Werner und v. Eicken (Ueber Epithelveränderungen durch Temperatureinflüsse; zur Theorie der Riesenzellen. Münch. med. Wochenschr. 1900, S. 881) mit demselben Erfolge nachgemacht und auch therapeutisch zur Ueberhäutung bei Ulcus cruris versucht. Ferner wurden sie nachgeprüft und erweitert von Werner (Experimentelle Epithelstudien: Ueber Wachsthum, Regeneration, Amitosen- und Riesenzellenbildung des Epithels. Beitr. z. klin. Chir. 1902. Bd. 34. S. 1.).

Digitized by Google

Wie können wir nun die Ergebnisse dieser originellen Versuche auf die Regeneration der Uterusschleimhaut übertragen und speciell zur Erklärung des in Frage stehenden Punktes verwerthen? Nun, ich meine, die Vorbedingungen zeigen eine weitgehende Uebereinstimmung. Das primäre, die Schädigung der Epithelien bez. der sie schön in Reih und Glied haltenden Gewebsspannung dürfte gegeben sein in den Verhältnissen der Schwangerschaft, speciell der Hyperaemie, die auch bei den Versuchen von Fürst, im Moment des Auftauens in Betracht kommt und von ihm auch als ein Hauptfactor gewürdigt wird.

Tritt nun dazu der Defect, sei es die Lösung der Eihäute bei der Geburt in den tieferen, überhaupt proliferationsfähigen Schichten, sei es die Abstossung der nekrotisch gewordenen Partien im Verlaufe des Wochenbetts, — so wäre damit der Augenblick gekommen, wo die dem Defect benachbarten Zellen zu wuchern anfangen könnten.

So einfach liegen nun offenbar die Verhältnisse nicht, denn Riesenzellen in der unmittelbaren Nähe von Epitheldefecten habe ich nur ausnahmsweise gefunden und für die provisorische Wundbedeckung hat sicher die von Kiersnowski vertretene Lehre der einfachen Ausbreitung des Epithels ihre Geltung, obschon auch da nicht selten syncytiale Bilder auftreten durch Verwischen der Zellgrenzen im platten Protoplasmabande. Vielleicht, dass solche Befunde doch im Fürst'schen Sinne zu deuten sind. Wie dem auch sei, glaube ich die von Fürst vertretene Ansicht jedenfalls zur Erklärung der in den Drüsenepithelien vorgefundenen, syncytialen Bildungen verwerthen zu können. Es würde sich demnach dabei handeln um Proliferationsvorgänge eines geschädigten Epithels, was mir eine plausible Erklärung scheint für die sonst paradox klingende Thatsache, dass neben einander, an demselben Drüsenquerschnitt, hochgradige Zerfallserscheinungen und active Wucherung des Epithels vorkommen sollen. Acceptiren wir aber die Fürst'sche Ansicht, so erklären sich diese Befunde von selbst: die zufällig stärker geschädigten Zellen gehen zu Grunde, währenddem die benachbarten, weniger lädirten Epithelien durch den Schwund der ersteren eine Verminderung der Gewebsspannung erfahren, welche sofort die latente Proliferationsfähigkeit in Action treten lässt. Die grössere Empfindlichkeit des Zellprotoplasmas verhindert, dass sich dasselbe am Wucherungsprocess betheiligt; derselbe beschränkt

Digitized by Google

sich auf die weniger lädirten Kerne; das Product sind die syncytialen Bildungen im Drüsenepithel des puerperalen Uterus.

Und aus ihrer Abstammung heraus erklärt sich dann ohne Weiteres ihre rasche Vergänglichkeit, da sie nach relativ kurzer Zeit dem definitiven Epithel werden weichen müssen.

Nach alledem hätten wir die syncytialen Bildungen im Drüsen- (und Oberflächen) Epithel des puerperalen Uterus aufzufassen als Ausdruck einer überstürzten Regeneration, ausgehend von geschädigten Epithelzellen, mit dem Zweck, für die provisorische Wundbedeckung, sowie für den Ersatz vollständig degenerirter Elemente das nöthige Material zu liefern.

Wie bereits erwähnt, habe ich in keinem meiner Präparate Mitosen im Drüsenepithel gefunden, trotzdem in einer Anzahl von Fällen einige Schleimhautstückchen weniger als eine Viertelstunde nach ihrer Gewinnung in Flemming'scher Lösung oder in Sublimat fixirt worden waren.

Es musste dieses negative Ergebniss etwas auffallen gegenüber einigen positiven Angaben der Literatur, die sich allerdings nur auf die Verhältnisse beim Thier beziehen.

So fanden Strahl (44, S. 515) und nach ihm Kiersnowski (18) Mitosen von der Mitte des zweiten Tages an bei den Nagern und der Katze, während Kiersnowski bei der Hündin bemerkenswerther Weise bis zum 7. Tag (spätester, untersuchter Termin) keine einzige Kerntheilungsfigur, trotz einwandsfreier Fixation und eifrigstem Suchen entdecken konnte (18, S. 522).

Am Uterus der weissen Maus, bei welchem die Drüsen sich durch Einstülpung der Oberfläche im Puerperium neu bilden, fand Rathcke (38) von der 18. Stunde p. p. an im Epithel dieser neuen Drüschen zahlreiche Mitosen. — Für den menschlichen Uterus liegen, mit Ausnahme der schon bei der Besprechung des Oberflächenepithels erwähnten und als sehr zweifelhaft bezeichneten Bemerkungen von Kundrat und Engelmann, sowie von Leopold, keine Angaben über das Auftreten von Kerntheilungsfiguren vor.

Es hat dies wohl hauptsächlich seinen Grund darin, dass natürlich nur selten die Bedingungen der Gewinnung und Verarbeitung des Materials für Erhaltung eventueller Karyokinesen günstig waren. Aber auch Ries, Polano, Varnier und Krönig, die einzigen Autoren, welche Schleimhaut und ganze Uteri in

Digitized by Google

lebensfrischem Zustand zu untersuchen Gelegenheit hatten, sagen nichts von Mitosen. Dagegen fand Werth, wie ebenfalls schon kurz erwähnt, zahlreiche Mitosen bei der Regeneration der nicht puerperalen Uterusschleimhaut nach Abrasio. Wenn wir auch das behauptete Vorkommen von solchen Bildern im Oberflächenepithel aus den oben mitgetheilten Gründen für nicht erwiesen und unwahrscheinlich halten, so kann gegen den von einem Autor wie Werth erhobenen und detaillirt mitgetheilten Befund zahlreicher, „alle Stadien wiedergebender Theilungsfiguren" im Drüsenepithel natürlich nichts eingewendet werden. Wir müssen eben die Unterschiede berücksichtigen, die zwischen einem puerperalen und einem durch Ausschabung seiner Schleimhaut beraubten Uterus bestehen: hier eine wirkliche Wunde, die, wie jede Wunde sich sofort mit Granulationen bedeckt, dort eine Oberfläche, die zum grössten Theil aus eröffneten Drüsen zusammengesetzt, also mit Epithel schon bedeckt ist, welch' letzteres dann nur die Zwischenstücke, sobald sie durch Demarkation und Abstossung der anhaftenden nekrotischen Massen frei werden, zu überziehen braucht, damit die Epithelauskleidung eine vollständige sei.

Meine, für die ersten 14 Tage des Wochenbettes reichlich vorhandenen Präparate erlauben mir demnach, den oben erwähnten Satz aufzustellen, dass innerhalb der zwei ersten Wochen post partum keine indirecte Kerntheilung im Epithel des puerperalen Uterus gefunden wird. Für die dritte Woche sind meine Präparate spärlicher, sodass ich mich da weniger sicher aussprechen möchte, obschon ich auch in dieser Zeit keine Mitose gesehen habe.

Diese Abwesenheit von Kerntheilungsfiguren ist ein schwerwiegender Beweis mehr für die Richtigkeit unserer Ansicht, dass die erste Wundbedeckung, die ja sicher nur eine provisorische ist, durch Amitosen im Drüsenepithel unterstützt bez. ermöglicht wird.

Eine Frage wäre hier noch zu erörtern, nämlich die, ob auch wirkliche Neubildung von Drüsen im Wochenbett durch Einstülpungen des Oberflächenepithels vorkommt, ganz analog der primären Entstehung der Drüsen.

Aus Analogie mit anderen Schleimhäuten[1]) und mit den Ver-

1) Ueber ein schönes Beispiel derart berichtet Grawitz (Ueber Regeneration der Kehlkopfschleimhaut. Münch. med. Wochenschr. 1900. S. 947):

Digitized by Google

hältnissen beim Thier [Strahl (44), Kiersnoswki, Rathcke, Bossi (5)] war diese Möglichkeit a priori zuzugeben, obschon die Analogieen für die speciellen Verhältnisse der puerperalen Uterusschleimhaut des Menschen sehr wenig weitgehende sind. Thatsächlich ist für die Frau eine einzige Beobachtung vorhanden, welche im positiven Sinne ausgefallen ist, und dazu noch an der Schleimhaut post abortum, nicht post partum. Polano (37 S. 60) hat nämlich an Serienschnitten 8 Tage nach Abort. m. V) das Eindringen solider, balkenähnlicher, sich gabelig theilender Epithelzapfen mit syncytialem Charakter verfolgen können. Demgegenüber muss jedoch auf die Angaben von Leopold (27 S. 208), Mayor (29 S. 375) und Werth (50 S. 466) verwiesen werden, von denen die beiden ersten 10 Wochen und 24 Tage post partum auf grössere Strecken eine ganz drüsenlose Epitheldecke, der letztere bei seinen Versuchen über Regeneration nach Abrasio mucosae 16 Tage nach dem Eingriff dasselbe Verhältniss constatiren konnten. In all' diesen Fällen war eine Neubildung von Drüsen nicht erfolgt.

Ich selbst habe nur spärliche Serien geschnitten, aber auch niemals einen Befund erheben können, der nur entfernt für die Neubildung von Drüsen durch Epitheleinstülpung sich hätte verwerthen lassen. Dagegen sind mir syncytiale Bildungen, wie sie Polano beschreibt, öfters begegnet, meist mitten im Gewebe; es hat sich dabei stets um Wucherungen des Drüsenepithels gehandelt, wie mich die Betrachtung benachbarter Schnitte belehrte. Möglicherweise lässt sich auch der Befund Polano's auf diese Weise erklären, obschon ja die von diesem Autor gegebene Deutung nicht absolut unmöglich ist.

Es erübrigt uns schliesslich noch, die viel discutirte Frage nach den Drüsen der Placentarstelle einer kurzen Besprechung zu unterziehen. Bekanntlich hat Friedländer schon den Satz aufgestellt, dass zwischen der Placentarstelle und der Vera kein principieller Unterschied bei den Vorgängen der Regeneration ob-

---

Bei einem Kind wurde ein Defect im Kehlkopf durch Einpflanzen eines Knorpelstückchens aus dem Sternum gedeckt. Tod nach 6 Wochen. Das Narbengewebe zeigte innen eine meist nur einfache Lage cubischer Epithelien, welche von Strecke zu Strecke kleine Sprossen in das aufgelockerte Bindegewebe hereingesandt hatte: diese Sprossen drangen schräg nahe der Innenfläche vor und verliefen geschlängelt und gabelig getheilt; sie waren um so besser entwickelt, je näher der alten Schleimhaut sie sich befanden.

Digitized by Google

walte. Diese Anschauung ist unbestritten herrschend geblieben, bis vor wenigen Jahren Pels-Leusden glaubte, schwerwiegende Bedenken dagegen geltend machen zu können und zugleich einen total anderen Modus beschrieb, indem er die Drüsen aus den mysteriösen, serotinalen Riesenzellen entstehen liess. Diesen letzteren war damit auch plötzlich die so lange vergeblich gesuchte Function zugesprochen.

So bestechend nun diese Theorie auch sein mag, so wenig ist sie durch wirkliche Beweise gestützt.

Pels-Leusden geht aus von dem Satz, dass am Ende der Schwangerschaft die Drüsen an der Placentarstelle vollständig oder wenigstens so weit geschwunden sind, dass die am Ende der ersten Woche des Puerperiums an dieser Stelle constatirten Drüsen unmöglich aus ihnen entstanden sein können.

Diese Praemisse stützt sich auf den allseitig constatirten, allmähligen Schwund der Drüsen während der Schwangerschaft, wenn auch die Angabe Hofmeier's, dass vom 5. Monat an der Placentarstelle überhaupt keine Drüsen mehr vorkommen, selbst von Pels-Leusden als nicht zutreffend erklärt wird.[1]) Weiterhin, so erklärt dieser Autor, ist ein Eindringen von Drüsen in die Muscularis weder in der Schwangerschaft, noch im Wochenbett beobachtet; findet man also nach der Geburt isolirte Drüsen in der Musculatur — wie es ihm in 2 Fällen durch Anlegen von Serienschnitten gelang — so müssen diese Drüsen an Ort und Stelle entstanden sein.

Als Ausgangspunkt für diese neuen Drüsen dienen die serotinalen Riesenzellen, bei welchen man eine starke Vermehrung post partum, Aenderung der Richtung, Reihenstellung der Kerne, Fragmentirung etc. als Vorstufen der Umwandlung beobachten kann.

An diesen Ausführungen, welche eine vollständige Umwälzung unserer Ansichten bedeuten würde, hat Aschoff (1) ebenso objectiv wie gründlich Kritik geübt, indem er sie Punkt für Punkt einer genauen Prüfung unterwarf. Zunächst widerspricht er der Angabe, dass die Drüsen an der Placentarstelle während der Schwangerschaft verschwinden; die Fundi bleiben im Gegentheil in ihrer Zahl fast unverändert[2]). Ferner hat er feststellen können, dass

1) Dieselbe Angabe ist übrigens neuerdings wieder von Opitz (33 S. 18) gemacht worden, allerdings ohne weitere Belege.

2) Auch Rathcke (38 S. 497) hat an Uterusschnitten aus dem letzten Monat der Gravidität an der Placentarstelle deutliche Drüsen, wenn auch nur

Digitized by Google

auch im schwangeren Uterus in der Muscularis unter der Placentarstelle ganz isolirte Drüsenschläuche sich finden, so dass damit dem Hauptargument von Pels-Leusden der Boden entzogen war. — Was dann die serotinalen Riesenzellen betrifft, so erklärt Aschoff die Vermehrung derselben post partum als eine scheinbare, bewirkt durch ihr Zusammenschieben nach Entleerung des graviden Organs, sowie dadurch, dass sie herdweise auftreten, wobei man zufällig am 2. oder 3. Tag mehrere solcher Schwärme sehen kann, während am Präparat vom 1. oder 2. Tag nur vereinzelte Fälle gefunden wurden, sodass daraus der Trugschluss entsteht, diese Elemente hätten sich in den ersten beiden Tagen vermehrt. — Schliesslich wird der Umstand, dass Riesenzellen an denjenigen Stellen spärlich auftreten, wo reichlich Drüsen vorhanden sind — was Pels-Leusden als Beweis dafür ansieht, dass an diesen Stellen eben die Umwandlung der Riesenzellen in Drüsen schon stattgefunden habe — in einfachster Weise durch die Thatsache erklärt, dass die Einwanderung der serotinalen Elemente mit Vorliebe den grossen Gefässen folgt, während das zwischen diesen Gefässen liegende Gewebe die Drüsen beherbergt. — Dabei gesteht Aschoff, dass er an Stelle der von ihm in dieser Weise kritisirten Theorie der Function der serotinalen Riesenzellen keine andere, bessere zu setzen wisse.

Den sachlichen Bemerkungen Aschoff's habe ich nur wenig beizufügen. Wie mein Fall I in schöner Weise zeigt (vergl. Fig. 1 und 2), bleibt auch an der Placentarstelle ein Rest der Serotina haften, der zur Regeneration der Schleimhaut vollständig genügt. In ähnlicher Weise zeigen die von Varnier und von Krönig abgebildeten, frisch puerperalen und sofort eingelegten Uteri reichliche Drüsen an der Placentarstelle; auch Leopold hält in seiner neuesten Arbeit (28 S. 101) an seiner früheren Ansicht fest.

Die Angaben vom Schwunde der Drüsen in der Schwangerschaft beruhen demnach auf Irrthum und es liegt also gar kein Grund vor, für die Regeneration der Schleimhaut an der Placentarstelle andere Verhältnisse anzunehmen, als für die Vera.

Ferner zeigt unser Fall III, dass, genau wie an der Vera, auch an der Placentarstelle Drüsen innerhalb der obersten Muskel-

---

in einer schmalen Lage feststellen können. Es ist klar, dass nach der Geburt diese Lage durch die Verkleinerung der Uterusinnenfläche erheblich dicker werden wird.

Digitized by Google

schichten liegen können. (Vgl. Fig. 17a und 17b.) Man sieht an meinem Präparat, von der Schleimhaut durch ein breites Bündel Längsmuskulatur getrennt, eine Anzahl weiter Drüsenräume, die sich nicht im Geringsten unterscheiden von denen der Vera. Trotzdem dieser Uterus dem 3. Tage des Wochenbettes entspricht, kann mit aller Sicherheit behauptet werden, dass die Drüsen nicht neu gebildet sind. Zum Ueberfluss liegen auch noch eine ganze Anzahl von Riesenzellen in ihrer Nähe, sodass auch der letzte Einwand, es handle sich nicht um alte Drüsen, hinfällig wird.

Dass übrigens die Regeneration der Drüsen an der Placentarstelle auf sich warten lassen kann, falls zufällig an einer Stelle keine Fundi zurückgeblieben sind, beweist eine Beobachtung von Mayor, die ich schon oben erwähnte. Dieser Autor fand nämlich am 24. Tage nach der Geburt an der Placentarstelle eine längere Strecke von absolut drüsenloser, wenn auch mit Epithel bedeckter Oberfläche.

Ein solcher Befund wäre bei der Ubiquität der Riesenzellen in der Serotina ein Ding der Unmöglichkeit, wenn diese letzteren die Matrix der Drüsen darstellten.

Was nun diese serotinalen Riesenzellen selbst betrifft, so habe ich eine irgendwie merkliche Zunahme derselben in den Präparaten vom 2. und 3. Tag gegenüber ihrer Zahl im Uterus wenige Stunden p. p. nicht wahrnehmen können. Dagegen sind mir die zahlreichen, schon am 1. Tag vorhandenen einkernigen, chorialen Elemente aufgefallen, die herdweise oft das ganze Gewebe überschütten und ihrer Form und Lagerung nach als Fragmentationsprodukte der Riesenzellen aufgefasst werden müssen; dass sie sich mit Vorliebe im Kreise anordnen, so dass daraus Drüsenschläuche entstehen könnten, ist jedoch an meinen Präparaten nicht zu bemerken. Ich habe im Gegentheil den Eindruck erhalten, dass die Fragmentation die Vorstufe des Zerfalles ist, da neben den noch gut tingirten, einzelligen Elementen vielfach auch weniger intensiv und ganz schlecht gefärbte lagen.

Jedenfalls habe ich nie auch nur den leisesten Anhaltspunkt für einen directen Uebergang einer Anzahl von Riesenzellen in eine Drüse gesehen, ebenso wenig wie übrigens Pels-Leusden selbst, der das Fehlen eines deutlichen Uebergangsstadiums in seinen vielen Präparaten zugestehen muss.

Ich glaube deshalb, dass die serotinalen Riesenzellen im Moment der Geburt ihre Rolle ausgespielt haben und im puerperalen Uterus

Digitized by Google

nur als dem Untergang geweihte Gebilde so lange verharren, bis sie aufgelöst und resorbirt sind. Dass einzelne derselben diesem Process längere Zeit widerstehen, so dass man sie unter Umständen noch am 10. bezw. 20. Tag vorfindet, ist in Analogie z. B. mit retinirten Chorionzellen, deren Epithelüberzug bekanntlich wochen lang lebensfrisch bleiben kann, nicht zu verwundern.

Schliesslich sei noch erwähnt, dass d' Erchia beim Meerschweinchen eine von Leopold ausgesprochene Ansicht über die Regeneration der Drüsen an der Placentarstelle glaubt bestätigen zu können. Die erwähnte Aeusserung Leopold's (28, S. 101) lautet: „In den äusseren Drüsenräumen (der Serotina), welche der Muscularis anliegen, mit dem Wachsthum des Eies zuletzt nur noch als plattgedrückte oder buchtige Spalten erscheinen, findet sich in gut erhaltenen Präparaten eine epitheliale Begrenzung in Form von Körnerreihen oder Perlschnüren die ganze Schwangerschaft hindurch, und wird, wie in der Decidua, niemals vermisst. Sie ist hier wie dort der Grundstock zu der sich im Puerperium neubildenden Schleimhaut. —

Beim Meerschweinchen fand nun d' Erchia (8) an der Oberfläche der Placentarstelle eine „indifferente Schicht epithelialer, aus Drüsen abgeleiteter Zellen"; sie liegen, ohne Zellengrenzen, mit Muskelzellen vermischt, ungeordnet dicht bei einander; bald jedoch vereinigen sie sich „zu Gruppen, einer Art syncytialer Zellhaufen", welche sich kreisförmig ordnen und damit den jungen Drüsenschlauch bilden sollen.

Zu diesen Befunden kann ich nur so viel bemerken, dass sie beim Menschen jedenfalls nicht vorkommen. Zudem machen mir die Bilder d' Erchia's eher den Eindruck, dass es sich um zerfallene (fragmentirte) Riesenzellen handelt; doch bin ich nicht in der Lage, dies durch eigene Präparate (von Meerschweinchen) zu bestätigen. d' Erchia giebt leider bei seinen Bildern — das eine mit ungeordneten, das zweite mit z. Th. kreisförmig an einander gereihten, „indifferenten Epithelzellen" — nicht an, von welchem Tage des Wochenbettes sie stammen, sodass auch in dieser Beziehung die Beurtheilung eine erschwerte ist.

5. Das Zwischengewebe.

Ueber die Genese der Deciduazelle sind die Akten heute wohl definitiv geschlossen, nachdem die früheren Ansichten, nach welchen Deciduazellen aus Leukocyten (Hennig, Ercolani,

Digitized by Google

Langhans, Meyer, Ferrari) oder aus dem Drüsenepithel (Robin, Friedländer, de Sinéty, Frommel, Ayers, Gottschalk, Overlach, Winckel etc.) entstehen können, der jetzigen Anschauung haben weichen müssen, laut der die Deciduazelle ein Abkömmling der Stromazelle ist, wie dies zuerst von Kundrat, Wheeler, Leopold, Waldeyer, Wyder etc. behauptet und seither von den meisten Autoren bestätigt worden ist. Die Umwandlung beruht auf einer Quellung (Opitz 33, S. 7). Abgesehen von den vielen Beweisen für die Richtigkeit dieser Anschauung, die bei der Entstehung der Decidua beobachtet werden können[1]), sind aber auch die Rückbildungsvorgänge der Deciduazellen dafür zu verwerthen, indem wir directe Uebergänge derselben zu normalen Stromazellen vielfach haben beobachten können.

Bei der Betrachtung der Umwandlung der Decidua nach der Geburt muss unterschieden werden zwischen denjenigen Abschnitten, die der Nekrose verfallen und denen, die als Schleimhautstroma weiter zu fungiren haben. Wie schon oben erwähnt, sind wir mit Klein der Ansicht, dass die ersteren grösstentheils durch Coagulationsnekrose zu Grunde gehen, entgegen den früheren Anschauungen, welche eine fettige Entartung angenommen hatten.

Wir beschränken uns deshalb auf die Verhältnisse an den bleibenden Abschnitten der Schleimhaut. Dieselbe lässt ihrerseits gewöhnlich ebenfalls 2 ganz verschiedene Zonen unterscheiden, von denen die oberflächliche als schmaler Streif die Verbindung herstellt zwischen der nekrotischen Schicht und den tieferen Partieen der Schleimhaut.

Diese Zwischenzone hat auf den ersten Blick Aehnlichkeit mit einem reticulären, lockerem, zellarmen Bindegewebe, weshalb wir sie in den Protokollen „areoläres Gewebe“ genannt haben. Dieser „areoläre“ Bau kommt dadurch zu Stande, dass zunächst an den abblassenden Deciduazellen das intercelluläre Maschenwerk, welches an der ausgebildeten Decidua kaum sichtbar ist, immer deutlicher wird; es entstehen feine polygonale Felder, welche je eine, das ganze Feld ausfüllende Deciduazelle enthalten. Diese Zellen machen jedoch bald Umwandlungen durch, die höchst wahrscheinlich auf Verfettung beruhen. Das feinkörnige Protoplasma retrahirt sich

[1]) Besonders schöne Bilder des Ueberganges von Stroma- in Deciduazellen sah von Both (Ein Fall von vorgeschrittener Tubarschwangerschaft mit Entwickelung einer typischen Decidua vera in der ganzen Tube. Zeitschr. f. Geb. u. Gyn. 1899, Bd. 41, S. 149.)

Digitized by Google

grösstentheils von der Wand, um den Kern herum, jedoch so, dass immer noch an der Peripherie einige schmale Stränge haften bleiben, welche vacuolenartige, verschieden grosse, rundliche oder ovale Hohlräume umgeben; es entstehen dadurch sternförmige Figuren, in deren Centrum der Kern sich befindet; vielfach liegt derselbe aber auch ganz an der Wand, das Protoplasma halbmondartig, in weiteren Stadien schmal sichelförmig um ihn herum, während der grösste Theil des Feldes ganz leer ist (vgl. Fig. 19). In diesem Stadium zeigt auch der Kern Veränderungen; er wird schmaler, länglicher, blasser bis ganz fahl; seine Contour weist jetzt vielfach kleine, unregelmässige Einkerbungen auf, so dass er wie angenagt aussieht; schliesslich verschwindet er ganz. Ein weiteres Stadium zeigt die meisten Felder leer; nur in wenigen sind noch mehr oder weniger gut erhaltene Reste der ehemaligen Zelle oder feinkörniger Detritus vorhanden. Solche Bilder sind ausserordentlich zierlich, das Gewebe gleicht einem feinen bienenwabenartigen Filigrannetz, aus äusserst zarten Fädchen zusammengesetzt. An den Knotenpunkten des Netzes sitzen die rundlichen oder länglichen, noch gut gefärbten, fixen Bindegewebszellen und über das Ganze verstreut finden sich meistens mehr oder weniger ein- und mehrkernige Wanderzellen (vgl. Fig. 18 a und b).

Ich nehme an, dass diese Bilder auf Verfettung beruhen und dadurch zu Stande gekommen sind, dass durch die gründliche Behandlung der Präparate mit Alkohol das Fett aufgelöst worden ist, sodass statt dessen vacuolenartige Räume im Protoplasma zurückblieben. Eine hyaline Degeneration liegt sicher nicht vor, das zeigen die Eosin- und van Gieson-Präparate zur Genüge. Leider bin ich erst zu spät auf die Sudanfärbung aufmerksam gemacht worden; aber an den in Uberosmiumsäure fixirten Präparaten fand ich an den areolären Stellen die feinen, schwarzen Pünktchen reichlich vertreten, sodass wohl kein Zweifel an der Richtigkeit unserer Deutung übrig bleibt. Dieselbe entspricht übrigens der von Ries (39 p. 81) adoptirten Theorie zur Erklärung seiner, den eben beschriebenen Verhältnissen analogen Befunde.

Dieses „areoläre" Gewebe findet sich, wie erwähnt, an der Grenze zwischen der schollig zerfallenen, oft mit Leukocyten dicht infiltrirten Oberflächennekrose und der tiefen, gut gefärbten Schleimhaut. Es nimmt offenbar auch functionell eine Mittelstellung ein zwischen diesen beiden Schichten: die obere stirbt ganz ab, die untere bleibt in toto erhalten, die „areoläre" Zone aber repräsen-

Digitized by Google

tirt ein Stück der Schleimhaut, bei dem nur die zu Deciduazellen gewordenen Elemente des Stroma nicht mehr lebensfähig sind, während die fixen Bindegewebszellen, wie die meist gute Färbung derselben beweist, ihre Vitalität nicht verloren haben; sie bilden denn auch die „Ersatzzellen" Klein's, welcher annimmt, dass durch ihre Proliferation die jungen Rundzellen zu Stande kommen, die allenthalben in diesem Gewebe auftreten. Mir scheint jedoch, dass die Neubevölkerung dieser Zone jedenfalls zum Theil auch den Wucherungen der tiefer gelegenen, rückgebildeten Deciduabez. Stromazellen zuzuschreiben ist. An Präparaten nämlich, die bereits ein Oberflächenepithel aufweisen, ist eine schmale, subepitheliale Zone gebildet durch Gewebe von areolärem Typus; die Hauptmasse der Schleimhaut besteht aus rückgebildeten Deciduazellen; dieselben stehen dicht gedrängt und bilden strahlige Ausläufer in die obere, zellarme Schicht hinein, sodass ich den Eindruck gewonnen habe, dass sie jedenfalls zum Theil diese areoläre Zone mit Zellen versehen.

Nun behauptet Klein (20, p. 286) aber ferner, dass alle Deciduazellen in der gesammten Schleimhaut post partum zu Grunde gehen und durch die Rundzellen ersetzt werden. Dem gegenüber muss ich jedoch betonen, dass nach meinen Präparaten im Gegentheil die Hauptmasse der Deciduazellen sich einfach in Stromazellen zurückbilden und dass der von Klein angenommene Modus des Ersatzes höchstens für die schmale, obere Zone gilt. Es besteht ja eigentlich nie, weder in der Schwangerschaft noch im Wochenbett, eine scharfe Grenze zwischen der untersten, der Muscularis aufruhenden und den oberen Schichten der Schleimhaut, und doch behalten die Stromazellen der ersteren ihren Charakter bei, sie werden nicht zur Deciduazelle. Es besteht demnach zu jeder Zeit ein allmähliger Uebergang zwischen den beiden Zellformen, und so kommt es, dass ich eigentlich vom ersten Tage des Wochenbettes an bis zum völligen Verschwinden der wirklichen Deciduazellen — ein Ereigniss, das gewöhnlich am Ende der ersten Woche bereits eingetreten ist, aber auch viel länger kann auf sich warten lassen — Uebergangsformen constatiren konnte. Gewöhnlich sieht man in der ersten Woche eine mehr oder weniger breite Zone, die noch deutlichen, wenn auch schon nicht mehr ganz schön ausgeprägten Deciduacharakter hat — das, was ich „indifferente" Zone nennen möchte: die Grenzen der, in Grösse und Form noch der Deciduazelle entsprechenden Elemente sind etwas verwischt.

Digitized by Google

Nach oben zu geht nun diese indifferente Schicht über in die arcoläre, indem die beschriebenen Veränderungen sich einstellen.

Nach unten zu findet man aber alle Uebergänge zwischen der Decidua- und der Stromazelle. Die intercellulären Kittleisten werden immer undeutlicher, die Zellen nehmen längliche Gestalt an, das Protoplasma nimmt im Verhältniss zum Kern an Masse ab; der Kern behält zunächst seine Grösse, wird aber etwas ovaler, füllt die Zelle immer mehr aus, bis schliesslich kein Protoplasmamantel um ihn herum erkennbar ist; dabei bleibt er gut färbbar, mit deutlicher Kernstructur. In diesem Stadium liegen die Zellen etwas entfernt von einander in einer fast homogenen, ganz leicht gefärbten Grundsubstanz, welche oft das Erkennen der Zellgrenzen erschwert oder unmöglich macht. Diese so rückgebildeten Zellen beginnen alsbald zu proliferiren, es treten Kerntheilungen auf — die ersten Mitosen sah ich am 3. Tag — und das Product derselben ist eine sehr dichte Bevölkerung mit Zellen, deren Grösse am 10. Tag ungefähr schwankt zwischen 8 : 10 und 6 : 20 μ. Noch in der dritten Woche sind sie deutlich, wenn auch unbedeutend grösser als die Stromazellen des ruhenden Uterus, in die sie sich dann noch vollends zurückbilden.

Der Vorgang wäre der einer einfachen Schrumpfung, indem bei jeder einzelnen Zelle zunächst in stärkerem Maasse das Protoplasma, später und langsamer auch der Kern sich verkleinern. Die homogene Grundsubstanz zwischen den in beginnender Rückbildung begriffenen Zellen ist als Ausscheidungsproduct derselben aufzufassen.

Die auch hier mehr oder weniger zahlreich vertretenen Rundzellen und Leukocyten haben wohl für die Resorption und Wegschaffung dieses Materials zu sorgen, von dem in den tieferen zellreichen Schichten denn auch nichts mehr vorhanden ist.

Die hier gegebene Darstellung des Rückbildungsprocesses der Deciduazelle ist aus dem Studium unserer Präparate heraus entstanden. Ich fand eine willkommene Bestätigung meiner Ansichten in der von Ruge stammenden Beschreibung der puerperalen Rückbildungsvorgänge in Winter's Gynäkologischer Diagnostik [(41) S. 103], sowie in Schröder-Hofmeier's Handbuch der weibl. Geschlechtsorgane. Leipzig. 1898. S. 205.

Dagegen weichen die Anschauungen einiger Autoren wesentlich von den meinigen ab. Wie bereits erwähnt, will Klein das gesammte Stroma aus seinen „Ersatzzellen“ neugebildet wissen. Dem gegenüber ist zu betonen, dass diese Elemente speciell nur

Digitized by Google

in der „areolären“ Zone regelmässig in grösserer Zahl angetroffen wurden, während sie in den tieferen Schichten nicht constant und namentlich nicht in einer genügend grossen Zahl zu finden waren. Der Hauptgrund aber gegen die Klein'sche Deutung ist der, dass die Grössenverhältnisse jede Entstehung der Stromazellen aus diesen Rundzellen unmöglich erscheinen lassen. Diese letzteren sind und bleiben ca. 5 : 5 μ gross; eine Variation findet höchstens nach unten zu statt; grössere Elemente habe ich nicht angetroffen. Die Stromazellen dagegen sind noch 3 Wochen nach der Geburt erheblich grösser (ca. 6 : 10 μ, manche noch mehr); Zwischenformen giebt es aber nicht, so dass ich also diesen Modus der Regeneration für die tiefen Schichten nicht anerkennen möchte, ganz abgesehen davon, dass von einem Massenuntergang der Deciduazellen in diesen Regionen — die nach Klein ja unbedingt eintreten müsste — keine Rede sein kann; ab und zu sieht man allerdings die in der „areolären“ Zone gewöhnliche Art der fettigen Degeneration einzelner Deciduazellen, Zelltrümmer und Detritushäufchen auch in den tiefen Bogen; aber in verschwindend kleiner Zahl, als gelegentlichen Befund.

Sehr complicirt gestalten sich die Verhältnisse nach Ries (39 S. 81), welcher neben der schon oben erwähnten fettigen Degeneration, die ihm Bilder geliefert hat analog unserer „areolären“ Schicht, noch hyaline Degeneration verschiedener Art, ferner einfache Schrumpfung — die wir für den wesentlichen Factor ansehen — und schliesslich noch das Heranwachsen der kleinsten Bindegewebszellen (nach Klein) annimmt.

Wie wir gesehen haben, ist dieser letztere, nicht constant vorkommende Modus der Regeneration auf die schmale Oberflächenzone beschränkt; wenn Ries aber ausserdem noch von Zellen spricht, die nach Ausscheidung des „Hyalins“ noch lebenskräftig bleiben, so kann ich ihm wieder nicht beistimmen. Vielleicht bezeichnet Ries als „Hyalin“ die homogene Grundsubstanz, die wir im Beginn der Rückbildung der Deciduazellen beobachtet haben? Dieselbe giebt aber keineswegs Hyalinreaction.

Ganz kategorisch äussert sich Opitz (33 S. 15): „Eine rückläufige Umbildung fertiger Deciduazellen zu normalen Stromazellen“ hält er „für ausgeschlossen“. Dagegen giebt Polano (37 S. 66), der unter unter seiner Leitung gearbeitet hat, zu, dass auch einige Deciduazellen lebensfähig bleiben, stromazellenähnlich werden und zum Aufbau des Stromas mit verwandt werden können. Beide

Digitized by Google

Arbeiten beziehen sich auf die Wiederherstellung der Uterusschleimhaut nach Abort, so dass vielleicht die Verhältnisse nicht dieselben sind wie nach ausgetragener Schwangerschaft; so habe ich ferner die von Werth (50) bei der Regeneration nach Ausschabung beobachtete Proliferation des intermusculären Bindegewebes, die Polano auch für die Rückbildung nach Abort beschreibt und welcher er die Hauptrolle bei der Regeneration der Stützsubstanz beimisst, in meinen Präparaten nirgends finden können. — Ueber Rückbildung der Deciduazelle zur normalen Stromazelle berichten ferner Blumreich[1]) (S. 140) und Gebhard (15 S. 225).

Um kurz zu recapituliren, sehen wir also in der Decidua nach ausgetragener Schwangerschaft dreierlei Processe nebeneinander hergehen:

1. Coagulationsnekrose der obersten Schichten, die nach Demarkation abgestossen werden.

2. Fettige Degeneration der Deciduazellen, die zur Bildung des „areolären" Gewebes führt, das durch Proliferation der fixen Bindegewebselemente („Ersatzzellen" Klein's), sowie der rückgebildeten Deciduazellen von der Tiefe aus neu bevölkert wird. Diese intermediäre Zone, die gewöhnlich nur schmal ist, fehlt auch an manchen Präparaten und an demselben Präparat an manchen Stellen. In diesem Falle geht die nekrotische Oberfläche direct über in die tiefe Schicht.

3. Rückbildung der Deciduazellen in der Hauptmasse der Schleimhaut zur normalen Stromazelle, unter Ausscheidung einer homogenen Substanz, unter progressiver Verkleinerung des Protoplasmas und des Kernes.

Diese 3 Processe laufen neben einander her; die Nekrose der obersten Schicht tritt sofort nach der Geburt ein und ist nach 1—2 Tagen erfolgt, während die Infiltration mit Leukocyten und die Demarkation und Abstossung viel längere Zeit in Anspruch nehmen (im Mittel 10—12 Tage). Die fettige Degeneration, die Ausbildung des „areolären" Gewebes, beginnt am dritten Tag und hat am Ende der ersten Woche ihren Höhepunkt erreicht; dagegen vergeht noch mindestens eine Woche bis ein deutlicher Unterschied zwischen der oberen und der tiefen Schicht nicht mehr zu erkennen ist, d. h. bis durch Zellwucherungen alle Maschen des Stroma-

1) Blumreich, Syncytiale Wanderzellen und Syncytioma malignum. Zeitschr. f. Geburtsh. u. Gynäk. 1899. Bd. 40. S. 133.

Digitized by Google

netzes ausgefüllt sind. Die Rückbildung der Decidua in normale Stromazellen endlich beginnt ebenfalls sofort nach der Geburt, wenigstens bedeutet die Ausbildung der „indifferenten" Zone den Anfang derselben.

Am Ende der ersten Woche sind gewöhnlich wahre Deciduazellen nicht mehr oder nur noch an wenigen Stellen zu finden; sie befinden sich alle im Uebergangsstadium zur Stromazelle. Noch in der 3. Woche ist jedoch diese Umwandlung keine vollständige, indem die Zellen um diese Zeit immer noch etwas grösser sind, als die des ruhenden Uterus.

6. Die Gefässe.

Wie alle übrigen Bestandtheile der Schleimhaut machen auch ihre Gefässe im Puerperium Veränderungen durch, die von den früheren Untersuchern schon so genau und zutreffend beobachtet worden sind, dass ich ihrer Schilderung nicht viel hinzuzufügen habe, um so weniger, als gerade für die Rückbildungsvorgänge an den Gefässen, die Ansichten der Autoren in fast allen Punkten übereinstimmen.

Ich kann mich also darauf beschränken, ganz kurz die Befunde zu erwähnen, welche den einen oder anderen Punkt bestätigen. So habe ich die von Leopold (27) zuerst hervorgehobene Thatsache, dass, an der Placentarstelle des frisch puerperalen Uterus die Thromben verschiedene Stadien der Organisation darbieten, von denen die älteren also noch in die Schwangerschaft zurückdatiren, ebenfalls constatiren können, womit wohl der Hauptbeweis für die Ansicht geliefert ist, dass die Regenerationsvorgänge schon vor der Geburt beginnen (v. oben).

Wie Mayor (29) habe auch ich Verdickung und faltiges Vorspringen der Wand gegenüber starker Verengerung des Lumens an den Gefässen der Vera gesehen, während Thromben daselbst entschieden zur Ausnahme gehören.

Mayor spricht von einem mit kleinen Zellen versehenen „homogenen Grundgewebe" das von der Intima aus in die Media, Externa und in das benachbarte Gewebe eindringt. Dies stimmt mit den von mir in Fall 21 und 24 (S. 483 und 488) notirten, gewaltigen Hyalinmassen um ein ganz enges, fast verödetes Gefässlumen herum. Denn um Hyalin handelt es sich bei der von Mayor als „homogenes Grundgewebe" bezeichneten Substanz, und die darin vorhandenen „Zellen" sind nur die Ueberreste der Kerne

Digitized by Google

von hyalin degenerirten Bindegewebszellen. Dieser hyaline Ring um die grösseren Gefässe herum ist schon von Leopold, Balin (2), Dittrich[1]) etc. erwähnt, von Patenko (34) aber als pathologisch angesehen worden; da wir aber hyaline Degeneration der Gefässwand in allen Fällen beobachtet haben, so muss es schon eine physiologische Erscheinung sein. Ries (39) hat eine zwiebelschalenförmige Anordnung der Bindegewebszellen um manche Gefässe herum beschrieben, ein Befund, den wir ebenfalls öfter erheben konnten, wie auch den der Endothelwucherung, die eine fast regelmässige Erscheinung der puerperalen Uterusschleimhaut ist und die nicht selten bis zum Verschluss des Lumens geht. Ganz ähnliche Dinge beschreibt Heuck (16a), der sie mit Cancroidperlen vergleicht[2]).

Diese Wucherungen bestehen meist nur in einfacher Vergrösserung und Vermehrung der Zellen, welche ins Innere meist stark vorspringen. In einigen Fällen haben wir aber in der Tiefe der Placentarstelle eigenthümliche, grosse, rundliche oder schön sternförmige, zum Theil mehrkernige Zellen in der Wandung thrombosirter Gefässe gesehen. Da dies in Fall III für einen Gefässdurchschnitt zutrifft, der sehr viel tiefer sitzt, als die untere Grenze der mit syncytialen Riesenzellen durchwachsenen Zone, so dass weit und breit kein Exemplar derselben sichtbar ist, so können die mehrkernigen Elemente, die wir da getroffen, wohl kaum als serotinal aufgefasst werden, sondern sie sind eben als gewucherte Endothel- oder auch Bindgewebszellen anzusehen. Ich hebe dies deshalb speciell hervor, weil der Befund von Riesenzellen in unmittelbarer Nähe oder innerhalb der Wandung der Gefässe schon vielen Autoren aufgefallen ist, sodass darin geradezu ein Fingerzeig für die räthselhafte Function dieser Elemente gesehen wurde. So hat schon Friedländer (13) im Jahre 1870 die Thrombose der Uterinsinus am Ende der Schwangerschaft auf Einwanderung „eigenthümlicher, grosser, dunkel granulirter Zellen, die theilweise viele Kerne enthalten und dadurch den Charakter der Riesenzellen annehmen können“ zurückgeführt (14 S. 27). Ihm schliesst sich in allen Theilen Leopold (26 S. 492) an. Broers (6 S. 112)

1) Dittrich, Ueber das Verhalten der Musculatur des puerperalen Uterus unter pathologischen Verhältnissen. Zeitschr. f. Heilkunde. 1890. Bd. X. S. 15.

2) Eine Arbeit von Szász-Schwarz (Ueber histologische Veränderungen im Uterusgewebe, bedingt durch die puerperale Involution. Centralbl. f. Gyn. 1903, No. 6, S. 173) konnte nicht mehr berücksichtigt werden.

Digitized by Google

widerspricht dieser Ansicht und glaubt, dass die Riesenzellen nicht zur Thrombose Veranlassung geben, wohl aber beim Organisationsprocess betheiligt seien.

Pestalozza (36) beschreibt in der Schleimhaut mehrere Wochen nach Abort grosse einkernige Zellen mit transparentem Protoplasma, welche decidualen Charakter tragen[1]) und in die Gefässe durchzuwandern scheinen; er ist im Zweifel, ob sie auf diese Weise eliminirt werden sollen, oder ob sie Material zur Gefässneubildung liefern.

Schliesslich hat Opitz (33 S. 11), ebenfalls an Abortmaterial, Zerstörung der Gefässendothelien durch „syncytiale Wanderzellen" beschrieben. Demgegenüber fasst d'Erchia (8 S. 489) die Riesenzellen überhaupt gar nicht als Abkömmlinge des Zottenepithels auf, sondern er lässt sie an Ort und Stelle entstehen und zwar aus bindegewebigen Elementen (echte Deciduazellen), aus Drüsenepithel und aus Gefässendothel. Diese letztere Quelle liefert seiner Ansicht nach die Erklärung der von den anderen Autoren beschriebenen Ein- und Durchwanderung der Riesenzellen durch die Gefasswände hindurch.

Syncytiale Wucherungen am Gefässendothel, wie sie d'Erchia, analog den Bildern am Drüsenepithel, beobachtet haben will, konnte ich an meinen Präparaten nicht finden; es ist mir deshalb auch nicht ganz unwahrscheinlich, dass seine Fig. 23 nicht ein Gefäss, wie er meint, sondern eine Drüse mit theils degenerirtem und abgefallenem, theils syncytial gewuchertem Epithel darstellt.

Wenn ich darum auch der Argumentation d'Erchias nicht folgen kann, wonach alle Riesenzellen an Ort und Stelle entstanden seien, sie vielmehr in der Mehrzahl für serotinale Wanderzellen halte, so ist doch der oben mitgetheilte Befund ein Hinweis dafür, dass nicht alle, in den Gefässwänden und in ihrem Lumen, im Thrombus, gelegenen, meist blassen, mehrkernigen Zellen eo ipso identificirt werden dürfen mit den echten, syncytialen Riesenzellen, denen nun auch noch eine kurze, resumirende Besprechung gewidmet sei, als integrirendem Bestandtheil der Schleimhaut.

7. Die serotinalen Riesenzellen.

Es kann sich für uns hier nicht darum handeln, im Streit über die Herkunft bez. Natur dieser Elemente Partei zu ergreifen; da

1) In einer brieflichen Mittheilung aus jüngster Zeit an den Verf. ändert Prof. Pestalozza seine Ansicht dahin, dass er diese Elemente für syncytialen Ursprunges ansieht.

Digitized by Google

wir nur Material aus der Zeit nach der Geburt für die vorliegende Arbeit studirt haben, die Gegenwart der Riesenzellen in der Schleimhaut aber aus der Schwangerschaft datirt, so sind unsere Präparate eben nur zur Beantwortung der einen Frage zu verwerthen: Was ist die Bedeutung dieser Zellen im Wochenbette?

Doch vorerst noch ein Wort über unsere Befunde, soweit dieselben nicht schon oben besprochen wurden.

In 20 Fällen konnte die Placentarstelle untersucht werden, theils am puerperalen Uterus, theils an ausgeschabtem bez. digital entferntem Material. In diesen 20 Präparaten fanden wir 17 Mal Riesenzellen. Dieses Resultat muss auffallen gegenüber der Bemerkung von Pels-Leusden, der sie nur ausnahmsweise noch später als am 14. Tage vorfand, sowie von Ries, welcher in seinem Material nur 2 Mal vielkernige Elemente beobachtet hat. Vielleicht, dass die bessere d. h. lebensfrische Fixation in meinen Fällen hier in Betracht kommt, vielleicht aber auch der Umstand, dass dieselben nicht als absolut normal gelten können, da ev. schon Eihautretention, Fieber oder Subinvolution genügen können, um auch die Rückbildung der Riesenzellen hintan zu halten[1]).

Die Beschaffenheit dieser Riesenzellen ist sehr verschieden. Von kleinen, die Dimensionen einer Deciduazelle nur um weniges übertreffenden, bis zu ganz grossen Formen finden sich alle Uebergänge. Während die ersteren 2—4 Kerne enthalten, steigt deren Zahl in den grössten Exemplaren auf über 30.

Die Form der Zellen ist wechselnd: rundlich oval, wetzsteinförmig, polygonal, dreieckig, keulenartig, langgestreckt (stäbchenförmig), halbmondförmig etc. Das Protoplasma ist homogen, meist schwach gefärbt. Die Kerne sind mehr oder weniger rund, in der Grösse nur wenig verschieden; sie zeigen meist deutlich Kerngerüst und Nucleolus. Ihre Anordnung ist sehr wechselnd und richtet sich im grossen Ganzen nach der Form der Zelle, so dass in den stäbchenförmigen Zellen die Kerne in einer Reihe hintereinander liegen; in den rundlichen Formen bilden sie maulbeerförmige Häufchen oder Halbkreise oder hufeisenartige und sonstige gekrümmte, an den Enden oft umgebogene Linien; oder aber sie sind regellos durcheinander geworfen. Gewöhnlich liegen sie einander dicht an, oft wie die zu Geldrollenfiguren gruppirten rothen Blutkörperchen;

1) Allerdings hat Heuck (16a) bei Endometritis decidualis, wo also auch Retention der Secundinae im Spiele ist, in 7 von 47 Fällen Riesenzellen angetroffen.

Digitized by Google

oft sind Abstände zwischen den einzelnen Kernen oder zwischen Gruppen derselben in der gleichen Zelle. In manchen Zellen liegen sie ganz an einem Pol zusammengedrängt, während die Hauptmasse der Zelle frei ist; in anderen füllen sie die Zelle so aus, dass nur ein schmaler Protoplasmasaum übrig bleibt.

Alle diese Formen gehen ohne deutliche Grenze in einander über; ich bin deshalb mit Opitz (33, S. 20) nicht einverstanden, welcher 2 Arten von Riesenzellen unterscheidet, die in der Form und Färbbarkeit von einander abweichen sollen.

Was die Gestalt betrifft, so giebt es alle möglichen Variationen und die geringere Färbbarkeit ist m. E. als eine Rückbildungserscheinung anzusehen.

Neben den geschilderten Formen finden sich nun aber schon vom ersten Tage an einkernige Elemente, welche als Fragmentationsproducte der polynucleären aufgefasst werden müssen; nicht nur sind Kern und Protoplasma in der Färbung denjenigen der Riesenzellen völlig gleich, sondern diese einkernigen Zellen liegen oft noch so dicht neben einander, dass sie zusammen einer richtigen Riesenzelle entsprechen würden. Dazu kommt, dass an diesen letzteren Einkerbungen des Protoplasmas bis zur wirklichen Abschnürung beobachtet werden, entsprechend der Lage und Zahl der Kerne.

Pels-Leusden, der diese Spaltung an den Riesenzellen ebenfalls gesehen hat, verwerthet dieselbe für seine Theorie der Entstehung der Drüsen der Placentarstelle, indem er diese Fragmente ihrerseits wieder wuchern lässt. Wir haben oben die Gründe angegeben, die uns bestimmen, den Ansichten dieses Autors nicht beizupflichten.

Wir nehmen vielmehr an, dass die Rolle der Riesenzellen, welche sie nun auch sein mag, mit der Entleerung des Uterus ausgespielt ist und dass dieselben im Wochenbett normaler Weise möglichst bald zu verschwinden pflegen, indem sie abblassen, ausgelaugt und aufgelöst werden.

Dementsprechend fassen wir denn auch die Fragmentirung der Riesenzellen nicht als Proliferations- sondern als Degenerationserscheinung auf und werden in dieser Meinung bestärkt durch den Befund in den späteren Tagen, wo die noch zurückgebliebenen, blassen und dem Untergang entgegen sehenden Riesenzellen meist nur 2—3 Kerne aufweisen, währenddem sie im lebensfrischen Zustand deren 10—20 und noch mehr enthalten.

Digitized by Google

Die einzelnen Fragmente machen dann dieselben Veränderungen durch wie die Mutterzelle; sie blassen sehr rasch ab und verschwinden spurlos, werden also offenbar vom Säftestrom gelöst und aufgenommen. Zellige Elemente (Rundzellen, Leukocyten) sind bei diesem Resorptionsprocess jedenfalls nicht betheiligt.

8. Die Cervicalschleimhaut.

Der auffallende Unterschied zwischen der Schleimhaut des Corpus und der Cervix unmittelbar nach der Geburt, ist schon von Leopold gebührend betont und von allen späteren Untersuchern bestätigt worden. Wie Krönig, so haben auch wir an allen untersuchten Cervixabschnitten — einige sonst nicht verwerthbare und deshalb nicht besprochene Fälle eingerechnet — eine Zone von Blutergüssen dicht unter der Schleimhaut beobachten können, so noch an einem Uterus vom 24. Tag (s. auch Fall 43, Taf. IX u. X, Fig. 6).

Es scheint dieses Verhalten nach rechtzeitigen, auch ganz normal verlaufenen Geburten, die Regel darzustellen; die Extravasate finden sich unter der gesammten Cervixschleimhaut bis zum Orificium externum herunter, während sie mit dem inneren Muttermund scharf abschneiden.

Bezüglich des Oberflächenepithels stimmen unsere Befunde mit denjenigen der früheren Autoren ganz überein, indem dasselbe stets als continuirlicher Belag hoher Cylinderzellen mit basalem Kern die ganze, stark gefaltete Schleimhaut überzieht. Nur an einem Präparat vom 11. Tag (Fall 26 S. 490) ist dasselbe an einer Stelle unterbrochen und ersetzt durch cubische Zellen mit rundlichen oder halbmondförmigen Kernen. Offenbar handelt es sich hier um einen überhäuteten Defect, wobei das neue Epithel noch nicht zur pallisadenartigen Höhe des alten emporgewachsen ist.

An derselben Schleimhaut kann man vielfach eine Durchwanderung von Leukocyten durch das Epithel verfolgen, ein Befund, welcher das oben besprochene, reichlichere Vorkommen dieser Elemente in den Lochien aus der Cervix als in denen aus dem Cavum uteri erklärt.

Was schliesslich die Cervicaldrüsen betrifft, so scheinen sie im Wochenbett zu wuchern; wir haben nämlich mehrfach eigenthümliche Einstülpungen und ganze Einschachtelungen des Epithelsaumes beobachtet, so dass an einigen Stellen in einem Kreise von sehr hohem Epithel ein zweiter, ganz ähnlicher und vom

Digitized by Google

äusseren überall getrennter, gefalteter Ring eingeschlossen war. Manche Drüsen sind auch geradezu cystisch erweitert, mit abgeflachtem Epithel.

9. Die Diagnose der stattgehabten Geburt.

Unser Material erstreckt sich zwar nur über die ersten 3 Wochen p. p., eine Zeit, während welcher die Diagnose auf stattgehabte Geburt in der Regel aus den klinischen, bez. makroskopisch-anatomischen Befunden ohne Schwierigkeit zu stellen ist; immerhin könnte der Fall eintreten, dass dies aus irgend einem Grunde nicht möglich oder nicht mit der nöthigen Sicherheit möglich wäre, und es würde sich dann die Frage erheben, ob aus der histologischen Untersuchung des Uterus bez. ausgeschabter Schleimhautbröckel die zweifelhafte Diagnose in unwiderlegbarer Weise gestützt werden kann. Mir scheint, dass man diese Frage bejahen darf.

Steht der ganze Uterus zur Verfügung, so haben wir in den submucösen Blutergüssen der Cervix ein wohl untrügliches Zeichen, das keine andere Auslegung ermöglicht; aber auch in der durch Abrasio gewonnenen Corpusschleimhaut fehlt es nicht an charakteristischen Befunden. Der Oberfläche festhaftende nekrotische Massen werden speciell dann eindeutig sein, wenn noch, wie ja häufig, die Spongiosastructur daran erkennbar ist; stark erweiterte, zu der Oberfläche parallel oder schief gestellte Drüsen sind sehr verdächtig, ebenso Reste von Blutextravasaten, deciduaähnliche oder areoläre Structur des Stromas; hyalin degenerirte, dicke Gefässwandungen bei engem Lumen, Thromben, verödete Capillaren, serotinale Riesenzellen. Besonders jedoch möchte ich auf das Verhalten des Drüsen- und Oberflächenepithels aufmerksam machen, das in ähnlicher Weise unter sonstigen Verhältnissen nicht vorkommt, nicht einmal bei frühzeitig unterbrochener Schwangerschaft. Die hochgradigen, degenerativen Veränderungen, die syncytialen Bildungen und wohl nicht zuletzt der Umstand, dass Vertreter dieser beiden, scheinbar entgegengesetzten Veränderungen dicht nebeneinander vorkommen, zugleich mit ganz abgeplatteten, fast endothelartigen Epithelzellen dürften wohl niemals, ausser nach Geburten, bez. Frühgeburten in den späteren Monaten sich vorfinden, so dass, all' dies zusammengenommen, die Diagnose in positivem oder negativem Sinne mit Sicherheit gestellt werden kann.

Das Resultat der vorstehend mitgetheilten Untersuchungen haben wir in folgende Sätze zusammengefasst:

Digitized by Google

E. Schlussfolgerungen.

1. Die Trennung der Eihäute bei der rechtzeitigen Geburt erfolgt innerhalb der Spongiosa, so, dass in jedem Falle mehr oder weniger Spongiosagewebe auf der Innenfläche des Uterus verbleibt.

2. Die Dicke der zurückgelassenen Spongiosaschicht ist an ein- und demselben Uterus sehr wechselnd, umfasst aber an den dünnsten Stellen mindestens eine Lage von flachausgezogenen Drüsen, welche durch die Lösung eröffnet und zur Oberfläche werden; an allen anderen Stellen — und diese bilden die überwiegende Mehrzahl — besteht die zurückgebliebene Schicht, aus mehreren Lagen von Drüsenräumen.

3. Eine Unterscheidung von 2 Typen der Regeneration (Klein) ist nicht gerechtfertigt; die Unterschiede sind nur gradueller Natur.

4. Die zurückgebliebene Spongiosa zeigt vom 2. Tag an eine Scheidung in eine oberflächliche, nekrotische und eine tiefe, gut gefärbte Schicht, welche durch eine Demarkationslinie getrennt sind. Diese Linie benützt die basalen Flächen aller in ihrer Nähe befindlichen Drüsenräume, welche dadurch zur späteren Oberfläche werden.

5. Sobald durch Abstossung der necrotischen Oberflächenschicht der Raum zwischen zwei eröffneten Drüsenschalen frei gelegt ist, wird er durch seitliches Verschieben, durch Abplattung und auch durch amitotische Vermehrung der zunächst liegenden Epithelien provisorisch gedeckt; weiterhin sorgen, ebenfalls auf dem Wege der Amitose, die Drüsenepithelien in der Tiefe für genügendes Material zur Ueberhäutung der Defecte (Mehrschichtigkeit, Syncytiumbildung).

6. In allen Stadien des Wochenbettes (bis zum Ende der dritten Woche) bieten die Epithelzellen neben den Erscheinungen der Proliferation solche der regressiven Metamorphose dar: Unregelmässigkeit der Lagerung, polymorphe Beschaffenheit der Zellen und Zellkerne; Vacuolenbildung; Pyknose; periphere Verlagerung, Fragmentation, körniger Zerfall und chemische Deconstitution der Kerne.

7. Indirecte Kerntheilung (Karyokinese) findet in den ersten 14 Tagen des Wochenbettes im Epithel nicht statt.

8. Die Decidua bildet sich auf zweierlei Weise zurück: eine oberflächliche, schmale nicht überall ausgebildete Zone zeigt (fettige) Degeneration und Zerfall der Deciduazellen, sodass nur das sehr deutlich gewordene intercelluläre Maschenwerk übrig bleibt: areolärer Typus; die Neubevölkerung mit Stromazellen geschieht durch

Digitized by Google

Wucherung der fixen Bindegewebszellen sowie durch Nachschub von unten. — In der tiefen, die ganze übrige Dicke der Schleimhaut umfassenden Schicht bilden sich die Deciduazellen unter Verkleinerung von Kern und Protoplasma zu normalen Stromazellen zurück, welche alsbald auf mitotischem Wege sich zu vermehren beginnen.

9. Es besteht kein principieller Unterschied der Regenerationsvorgänge zwischen der Placentarstelle und den übrigen Theilen der Schleimhaut, wie auch der Bau der beiden (Anwesenheit genügender Drüsenreste etc.) ein übereinstimmender ist.

10. Die serotinalen Riesenzellen gehen im Wochenbett in kurzer Zeit unter Fragmentation zu Grunde; mehr oder weniger zahlreiche Ueberreste finden sich aber bis in die dritte Woche fast regelmässig (dies vielleicht nicht ganz normaler Weise).

11. Alle Regenerationsvorgänge spielen sich neben einander verschieden rasch ab, sodass zu jeder Zeit in den ersten 2 Wochen alle Stadien derselben gefunden werden können, was die Bestimmung von Normen für die Zeit des Ablaufes des einen oder anderen Vorganges sehr erschwert und vielleicht auch für einige Angaben in der Litteratur über abnorm rasche Regeneration die Erklärung bietet.

12. Am Ende der dritten Woche ist die Regeneration so weit gediehen, dass alle Bestandtheile der Schleimhaut annähernd normal vorhanden sind, ohne jedoch ihren puerperalen Charakter ganz abgelegt zu haben.

Nachtrag.

Ein zufälliger Fund veranlasst mich zu einer nicht unwesentlichen Berichtigung meiner historischen Einleitung. Nicht Cruveilhier war der Erste, der über den Zustand der Schleimhaut post partum etwas Näheres, das übrigens falsch war, angegeben hat, sondern schon lange vor ihm hat William Hunter seine, im Gegensatz dazu vollkommen richtige Beobachtung niedergelegt in seinem berühmten Werk „Anatomical description of the human gravid uterus“ (Birmingham 1774) und zwar mit den Worten: „It (i. e. die Decidua vera) is of considerable thickness, and one stratum of it is always left upon the uterus after delivery, most of which dissolves and comes away with the lochia.“ Diese Lehre ist erst im Jahre 1862, als die gegnerische Ansicht noch nicht definitiv widerlegt war, der Vergessenheit entrissen worden durch

Digitized by Google

J. Mathews Duncan[1]) welcher sie in der Obstetrical Society of London zugleich mit seinen eigenen, dieselbe bestätigenden Untersuchungen mitgetheilt hat.

Figur 1.

Fall 1. Uterus 3½ Stunden p. p. Links Vera, rechts Placentarstelle.

[1]) Note on the state of the internal surface of the uterus after delivery. Trans. Obst. Soc. London, vol. IV, S. 108.

Digitized by Google

Figur 2.

Fall 1 ($3^1/_2$ Stunden p. p.). Placentarstelle. Eröffnete und zur Oberfläche gewordene Drüsenräume. Riesenzellen. (Stelle × von Fig. 1.)

Figur 5.

Fall 33. 11. Tag. Nekrotische, infiltrirte Oberfläche zum Theil noch festhaftend. Thrombus an einer Stelle noch frei liegend. Syncytiales Verhalten der Drüsenepithelien an den Spitzen.

Digitized by Google

Figur 4.

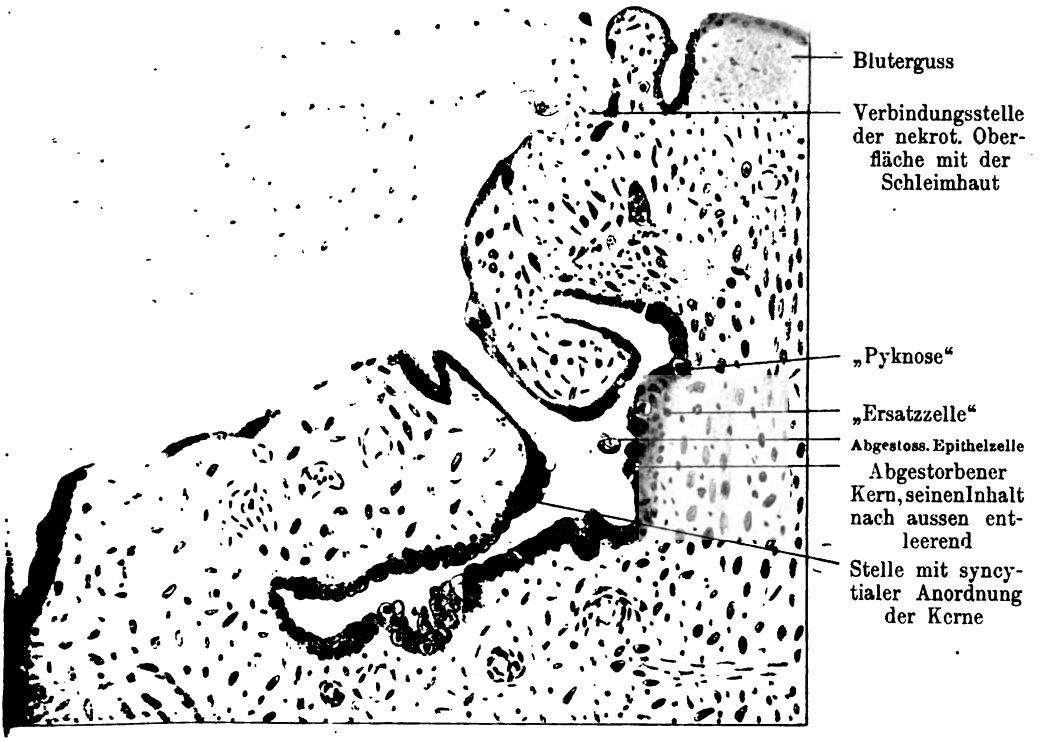

Fall 30. Schleimhaut vom 11. Tag.
Noch nicht ganz hergestellte Oberfläche. Epitheldegeneration.

Figur 8.

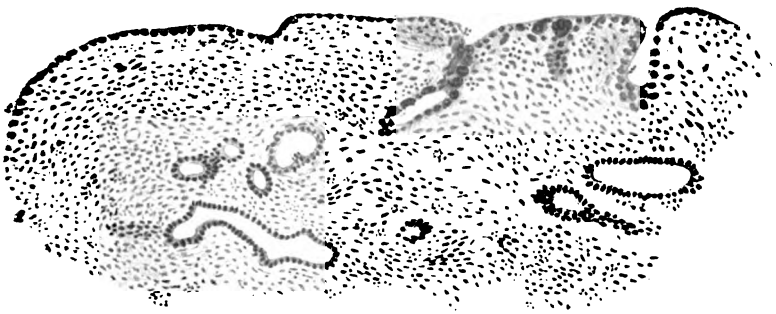

Fall 36. 12. Tag.
Stückchen der Schleimhaut (syncytiale Bildungen im Drüsen-, degenerative im Oberflächenepithel; Durchwanderung von Leukocyten).

Digitized by Google

Figur 10.

Fall 38. 13. Tag.
Hochgradige Degeneration des Drüsen- und Oberflächenepithels.
(Vacuolen, körniger Zerfall des Kernes, Pyknose, Fragmentation der Kerne. — Am Fundustheil der Drüse syncytiale Anordnung.)

Figur 9.

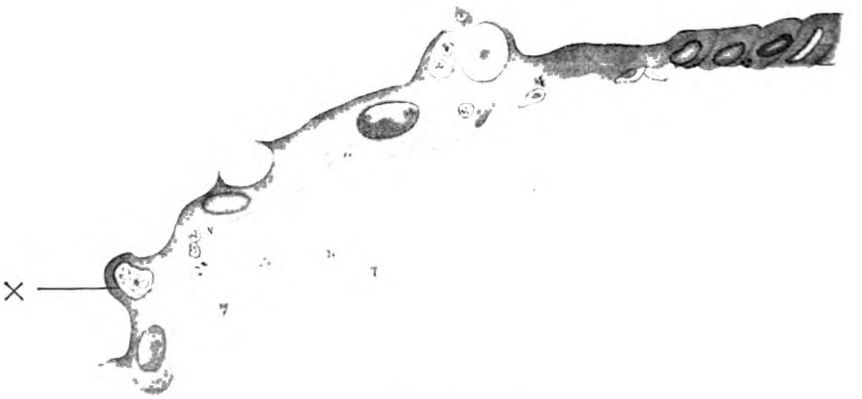

Fall 35. 12. Tag.
Degenerirtes Oberflächenepithel. (Vacuolisirte Epithelien, einige mit Leukocyten; Vacuolen in den Kernen; bei × „Kernwanddegeneration".)

Digitized by Google

Figur 7.

Fall 30. 11. Tag.
Oberflächenepithel. (Pyknose; Fragmentation der Kerne.)

Figur 11.

Fall 16. 6. Tag.
Drüse aus der spongiösen Schicht. Unten Cylinderepithel, oben ganz plattes Epithel; am Uebergang links Zellen mit grossen, ganz dunklen Kernen (Megakaryocyten, Pyknose).

Figur 12.

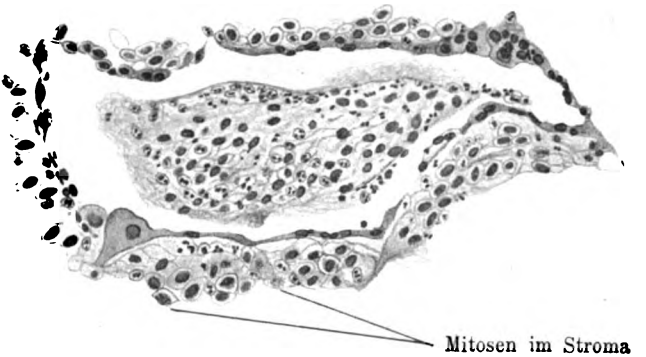

Fall 21.
Drüse mit verändertem Epithel (keulenförmige Zelle, mit endothelartiger, syncytialer Fortsetzung nach rechts).

Figur 13.

Fall 16. 6. Tag.
Epithelveränderungen an einer Drüse.
(Verlagerung der Kerne in die Peripherie; Pyknose; Fragmentation und Zerfall der Kerne. Links „Stiftchenzellen".)

Digitized by Google

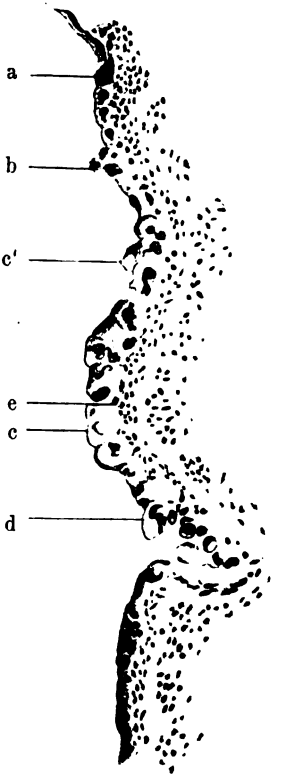

Figur 14.

Fall 23. 10. Tag.

Stark degenerirtes Drüsenepithel. Vacuolenbildung, bizarre Kernformen;
a = körniger Zerfall,
b = in Abstossung begriffener,
c, c' = aufgelöster Kern,
d = „Kernwanddegeneration mit Bildung isolirter Chromatinkörner" (Schmaus und Albrecht),
e = Ersatzzellen.

Figur 17.

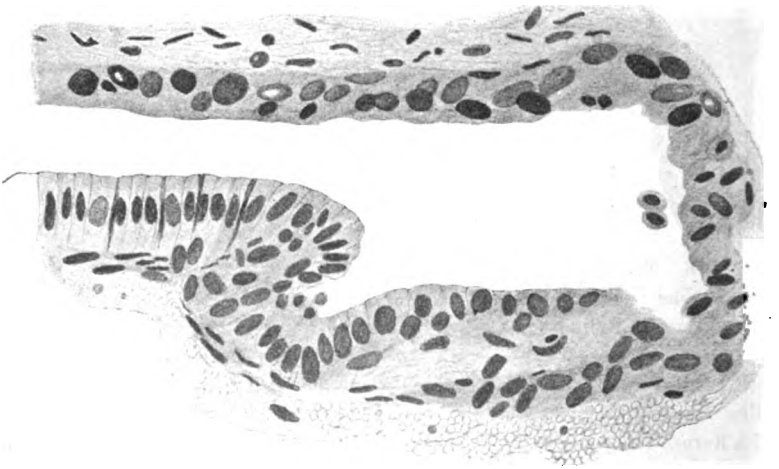

Fall 19. 6. Tag. Drüse der Vera. Oben syncytiale Anordnung der Kerne; unten links Cylinderzellen und dazwischen „Stiftchenzellen".

Digitized by Google

Figur 15.

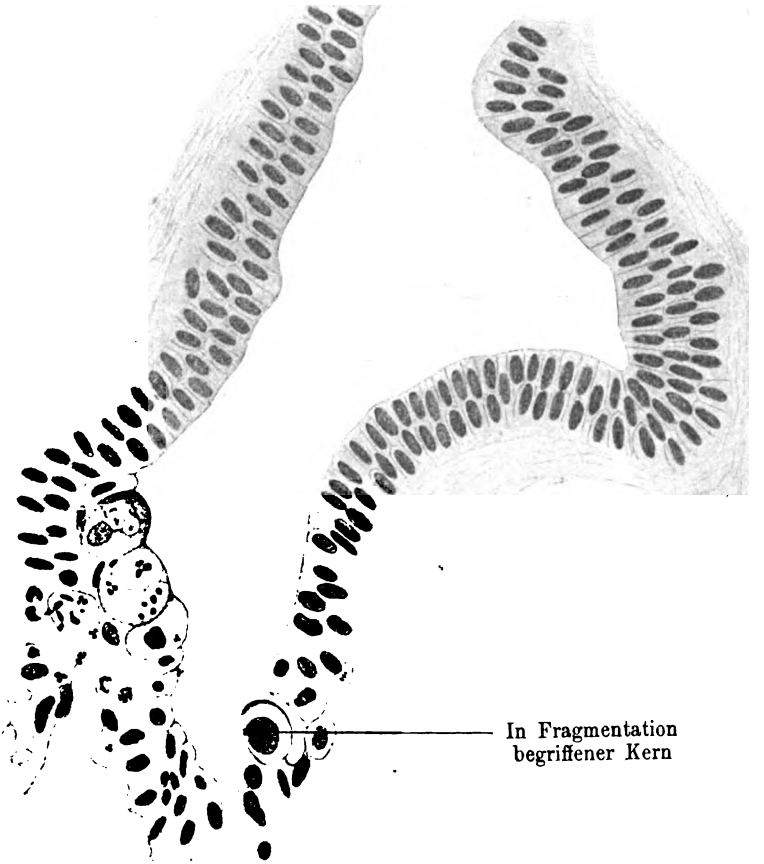

Fall 47. 22. Tag. Veränderungen im Drüsenepithel (Vacuolen mit Leukocyten, Kernwanddegeneration, Fragmentation, Durchwanderung von Leukocyten).

Figur 16.

Fall 38. 13. Tag. Drüse mit syncytialen Bildungen und Kerndegeneration („chemische Deconstitution" links).

Digitized by Google

Figur 17a und 17b.

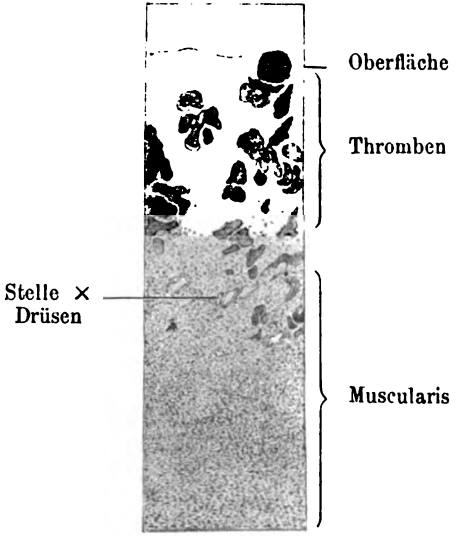

Uebersichtsbild

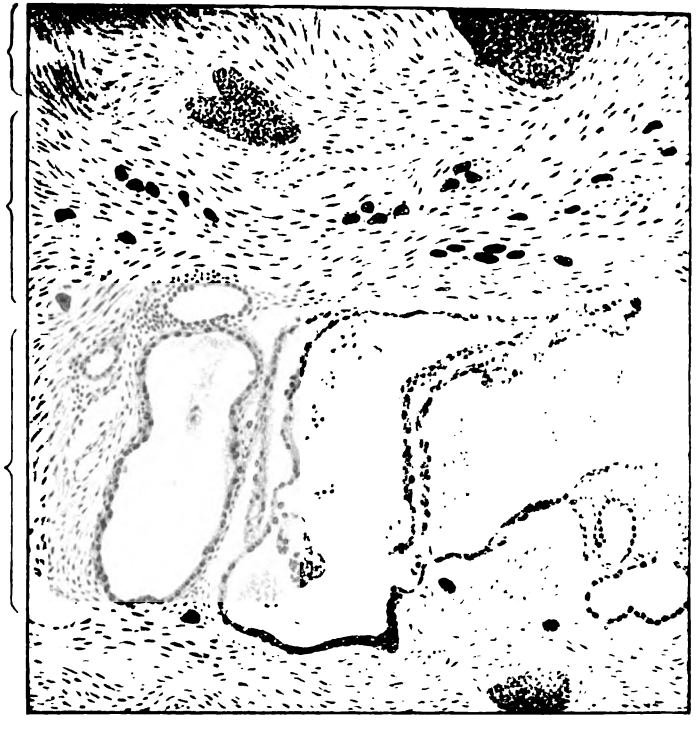

Fall 3. Puerperaler Uterus vom 3. Tag. Placentarstelle.

Digitized by Google

Figur 18.

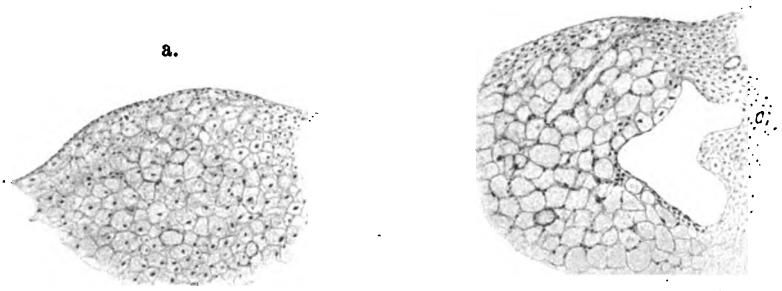

Arcoläres Gewebe.

a = beginnendes Stadium, b = ausgebildetes Stadium.
Bei a die meisten Zellen noch vorhanden, bei b dagegen fast alle Maschen des Netzwerkes leer.

Figur 19.

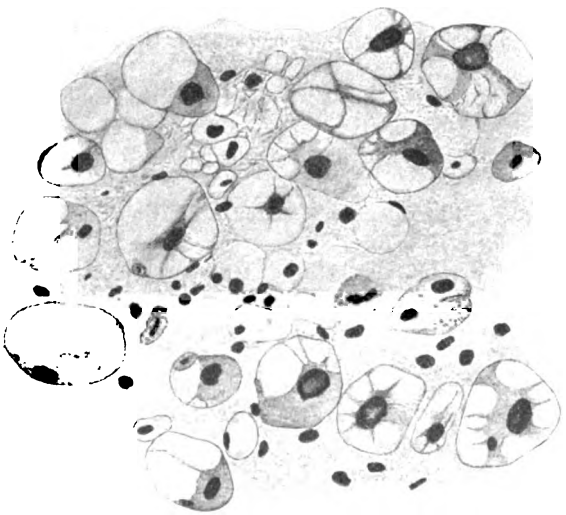

Fettig degenerirte Deciduazellen.

Digitized by Google

Literatur [1]).

1. Aschoff, Beiträge zur Anatomie der Schwangerschaft. — Ziegler's Beiträge. 1899. Bd. 25. p. 273.
2. Balin, Ueber das Verhalten der Blutgefässe im Uterus nach stattgehabter Geburt. — Dieses Arch. 1879. Bd. 15. p. 157.
3. Bauer, Der puerparale Uterus des Frettchens. Diss. Giessen. 1900.
4. Bernstein, Ein Beitrag zur Lehre von der puerperalen Involution des Uterus. — Diss. Dorpat. 1883.
5. Bossi, Etude expérimentale sur la réproduction de la muqueuse de l'utérus etc. — Nouv. Arch. d'Obst. et de Gyn. 1891/92.
6. Broers, Die puerperale Involution der Uterusmusculatur. Virch. Arch. 1895. Bd. 141. p. 72.
7. Duval, De la régénération de l'epithélium des cornes utérines après la parturition. — Compt. rend. de la Soc. de Biol. 1890. Sér IX. T. II. No. 37, et Journ. de l'Anat. et de la Physiol. 1891. T. 27.
8. d'Erchia, Beitrag zum Studium des schwangeren und puerperalen Uterus. — Zeitschr. f. Geb. u. Gyn. 1899. Bd. 40. p. 430.
9. Ders., Experimentelle Untersuchungen über die Retention der Eihüllen. — Zeitschr. f. Geb. u. Gyn. 1900. Bd. 42. p. 273.
10. Ders., Beitrag zum Studium des Bindegewebes des Uterus während der puerperalen Rückbildung. — Monatsschr. f. Geb. u. Gyn. 1897. Bd. 5. p. 595.
11. Falk, Ueber die Lebensfähigkeit im Uterus zurückgebliebener Decidua. — Monatsschr. f. Geb. u. Gyn. 1897. Bd. 6. p. 41.
12. Fehling, Die Physiologie und Pathologie des Wochenbettes. Stuttgart 1897.
13. Friedländer, Physiologisch - anatomische Untersuchungen über den Uterus. — Leipzig 1870.
14. Ders., Ueber die Innenfläche des Uterus post partum. — Dieses Arch. 1876. Bd. 9. p. 22.
15. Gebhard, Pathologische Anatomie der weiblichen Sexualorgane. — Leipzig 1899.
16. Heschl, Untersuchungen über das Verhalten des menschlichen Uterus nach der Geburt. — Zeitschr. für d. K. K. Gesellsch. d. Aerzte in Wien. 1852. Bd. 8. p. 228.

16a. Heuck, Beitrag zur Frage der Endometritis, insbesondere der Retentio chorii et deciduae. Festschr. f. C. Ruge. Berlin, Karger, 1896, S. 223.

17. Kahlweiss, Ueber die Veränderungen der Uterusschleimhaut während der Gravidität und deren Neugestaltung im Wochenbette. — Diss. Königsberg 1877.

1) An dieser Stelle sind nur diejenigen Arbeiten aufgeführt, die sich mehr oder weniger direct mit der Regeneration der Uterusschleimhaut befassen; so sind von den zahlreichen Arbeiten über die Involution der Musculatur nur diejenigen berücksichtigt, welche für unseren Gegenstand Werthvolles enthielten. — Alle übrigen Literaturhinweise finden sich im Text.

Digitized by Google

18. Kiersnowski, Zur Regeneration des Uterusepithels nach der Geburt. — Anatom. Hefte. I. Abth. 1894. Bd. 4. H. 13.
19. Kilian, Die Structur des Uterus bei Thieren. — Zeitschr. f. ration. Medic. 1849/50. Bd. VIII u. IX.
20. Klein, Entwicklung und Rückbildung der Decidua. — Zeitschr. f. Geb. u. Gyn. 1891. Bd. 22. p. 247.
21. Kölliker, Beiträge zur Kenntniss der glatten Muskeln. — Zeitschr. f. wissensch. Zool. 1849. Bd. I.
22. Kroenig, Bakteriologie des Genitalcanales der schwangeren, kreissenden und puerperalen Frau. — Leipzig 1897.
23. Ders., Beitrag zum anatomischen Verhalten der Schleimhaut der Cervix und des Uterus während der Schwangerschaft und im Frühwochenbett. — Dieses Arch. 1901. Bd. 63. p. 26.
24. Kundrat u. Engelmann, Untersuchungen über die Uterusschleimhaut. — Strickers Med. Jahrbücher. Wien 1873. p. 135.
25. Langhans, Die Lösung der mütterlichen Eihäute. — Dieses Arch. 1875. Bd. 8. p. 287.
26. Leopold, Studien über die Uterusschleimhaut etc. II. Theil: Die Uterusschleimhaut während der Schwangerschaft etc. — Dieses Arch. 1877. Bd. 11. p. 441.
27. Ders., Dto. III. Theil: Die Uterusschleimhaut im Wochenbett und ihre normale und mangelhafte Rückbildung. — Dieses Arch. 1877. Bd. 12. p. 169.
28. Ders., Uterus und Kind etc. — Leipzig 1897.
29. Mayor, Etude histologique sur l'involution utérine. — Arch. de physiol. norm. et pathol. 1887. Vol. II. p. 560.
30. Meola, L'involuzione dell'utero, studiata dall'aspetto istologico. — Il Morgagni. 1884. pp. 25 u. 238.
31. Müller, P., Bemerkungen über physiologische und pathologische Involution des puerperalen Uterus. — Gratulationsschr. f. A. v. Kölliker. Leipzig 1887. p. 207.
32. Noll, Beiträge zur Kenntniss des Raubthier-Uterus nach dem Wurf. — Anat. Hefte. I. Abth. 1895. Bd. V. H. 16.
33. Opitz, Das Erkennen abgelaufener, früher Schwangerschaft an ausgeschabten Schleimhautbröckeln. — Zeitschr. f. Geb. u. Gyn. 1900. Bd. 42. p. 1.
34. Patenko, Zur Lehre von der physiologischen Thrombose der Uterusgefässe während der Schwangerschaft. — Dieses Arch. 1878. Bd. 14. p. 422.
35. Pels-Leusden, Ueber die serotinalen Riesenzellen und ihre Beziehungen zur Regeneration der epithelialen Elemente des Uterus an der Placentarstelle. — Zeitschr. f. Geb. u. Gyn. 1897. Bd. 36. p. 1.
36. Pestalozza, Sull' evoluzione delle cellule deciduali dopo il parto. — Estr. dagli atti della Soc. Ital. di Ostetr. e Ginec. 1895. Vol. I. S.-A.
37. Polano, Ueber das Verhalten der Uterusschleimhaut nach Abort und Blasenmole. — Zeitschr. f. Geb. u. Gyn. 1899. Bd. 41. p. 54.
38. Rathcke, Zur Regeneration der Uterusschleimhaut, insbesondere der Uterusdrüsen nach der Geburt. — Virch. Arch. 1895. Bd. 142. p. 474.

Digitized by Google

39. Ries, Klinische und anatomische Studien über Zurückbildung des puerperalen Uterus. — Zeitschr. f. Geb. u. Gyn. 1892. Bd. 24. p. 33.
40. Robin, Mémoire pour servir à l'histoire anatomique et pathologique de la membrane muqueuse utérine, de son mucus, de la caduque etc. — Arch. Gén. de Méd. 1848. T. 18. 4me série. p. 186.
41. Ruge in Winter, Lehrbuch der gynaekologischen Diagnostik. — Leipzig 1897.
42. de Sinéty, Sur l'histologie normale de la cavité utérine quelques heures après l'accouchement. — Ann. de Gyn. Paris 1876. T. 6. p. 217.
43. Ders., Etude histologique de la cavité utérine après la parturition. — Arch. de physiol. 1876. 2. Sér. T. III. p. 342.
44. Strahl, Der Uterus post partum. — Anatom. Hefte. I. Abth. 1894. Bd. III. H. 3.
45. Ders., Der puerale Uterus der Hündin. Ibid. 1895. Bd. V. H. 3.
46. Strahl u. Henneberg, Ueber Rückbildungserscheinungen am graviden Uterus. — Anat. Anzeiger. 1901. Bd. 20. p. 20.
47. Temesváry u. Bäcker, Studien aus dem Gebiete des Wochenbettes. — Dieses Arch. 1886. Bd. 33. p. 331.
48. Varnier, La pratique des accouchements. — Paris 1900.
49. Virchow, Gesammelte Abhandlungen zur wissenschaftlichen Medicin. — Frankfurt a. M. 1856.
50. Werth, Untersuchungen über die Regeneration der Schleimhaut nach Ausschabung der Uterushöhle. — Dieses Arch. Bd. 49. p. 369.
51. Winter, Zur Behandlung des Abortus. — X. internat. med. Congr. Berlin. Cetralblatt für Gyn. 1890. Beilage p. 111.
52. Williams, J., On the structure of the mucous membrane of the uterus and its periodical changes. — Obst. Journ. of Great Brit. and Ireland. — April-Aug. 1895. Vol. II.
53. Wheeler, L., The inner surface of the uterus after parturition. — Boston Med. and Surg. Journ. 1875. Vol. XCIII. p. 177. Ref. Schmidt's Jahrb. Bd. 168. p. 37.

Erklärung der Abbildungen auf Tafel IX und X[1]).

Figur 3. Uterus vom 6. Tag (Fall 14, vergl. S. 475).
Figur 3a. Uebersichtsbild. Oberfläche grösstentheils mit Epithel überkleidet, an einigen Stellen noch mit der „Oberflächennekrose" in Verbindung.
Figur 3b. Detailbild. Oberflächenepithel theils ganz platt ausgezogen (provisorische Wundbedeckung), theils syncytial angeordnet.

1) Ich verdanke die Tafelfiguren, wie auch die Mehrzahl der Textabbildungen theils Herrn Dr. med. Auerbach, theils Herrn med. pract. Fritz Müller.

Digitized by Google

Figur 3c. Detailbild. Eröffnete, zur Oberfläche gewordene Drüsenschale mit polymorphem Epithel. An der Umbiegungsstelle in die distale Wand (rechts) noch einige stark degenerirte Epithelzellen erhalten. In die Drüsenschale hängt ein aus Fibrin und nekrotischem, infiltrirtem Gewebe bestehender Pfropf herein.

Figur 6. Uterus vom 17. Tag (Fall 43 S. 508).

Figur 6a. Dünne, drüsenarme Mucosa uteri, mit continuirlichem Saum cubischen Epithels. Bis nahe an die Oberfläche reicht ein grosser, wenig organisirter Thrombus (pathologisch). Die Kuppe desselben ist an anderen Schnitten noch nicht von Schleimhaut bedeckt.

Figur 6b. Gegend des inneren Muttermundes. In der Tiefe der Cervicalschleimhaut die Zone der hämorrhagischen Ergüsse. Uebergang des hohen Cylinderepithels der Cervix in das platt-cubische Epithel des Corpus.

Digitized by Google

(Aus der I. Universitäts-Frauenklinik und dem pathologisch-anatomischen Institut in Wien.)

Zur Frage der Deciduabildung bei Phosphorvergiftung.

Von

Dr. **Fritz Hitschmann**, Assistent der Klinik Hofrath Schauta. und **Otto Th. Lindenthal**. Assistent der Frauenabtheilung Prof. Lott der allg. Poliklinik

(Hierzu Tafel XI u. XII.)

Die Umwandlung der Bindegewebszellen der Uterusschleimhaut in Deciduazellen ist eine so eigenartige Erscheinung, dass man sehr gut begreift, dass sich die älteren Autoren das Entstehen der Deciduazellen aus Stromazellen kaum vorstellen konnten und bald auf das cytogene Gewebe, bald auf das Epithel als Ursprungsort zurückgriffen.

Alle waren aber in dem einen Punkte einig, dass diese Veränderungen nur in der Schwangerschaft vorkommen und daher für diese beweisend seien. Erst später wurden von der Mehrzahl der Autoren Waldeyer's Ansichten bezüglich der Genese der Deciduazellen aus Bindegewebszellen acceptirt. Es mussten daher die Arbeiten Overlach's etwas befremden, welcher nicht nur die Deciduazellen als Abkömmlinge des Epithels der Uterindrüsen beschrieb, sondern auch ihr Vorkommen bei einer Phosphorvergiftung ohne Schwangerschaft lediglich als Folge der Vergiftung hinstellte.

Während die erstere Annahme von den späteren Autoren, als offenbar nicht richtig, einfach übergangen wurde, fand die Annahme der Deciduabildung bei Phosphorvergiftung in die Arbeiten späterer Jahre sowie in fast alle Lehrbücher Eingang.

Letzteres wohl deshalb um so leichter, als einzelne Autoren

Digitized by Google

Digitized by Google

Digitized by Google

sich zu zeigen bemühten, dass die Deciduazellen doch nicht characteristisch seien für Gravidität, da man sie auch bei Endometritis und Dysmenorrhoca membranacea finden könne.

Da es sicherlich nicht des Interesses entbehrt und auch für die allgemeine Anschauung nicht gleichgiltig ist, ob die Stromazellen der Uterusschleimhaut bei einer Vergiftung dieselbe Veränderungen erleiden können wie in der Schwangerschaft, unterzogen wir die Angaben Overlach's einer Nachprüfung.

Dank dem Entgegenkommen der Vorstände des pathologisch-anatomischen und des gerichtlich-medicinischen Institutes waren wir im Verlaufe der letzten zwei Jahre im Stande, unsere Untersuchungen in 9 Fällen von Phosphorvergiftung vornehmen zu können.

Da Phosphor in Wien eines der gebräuchlichsten Abortivmittel ist, verwendeten wir zur Untersuchung nur Fälle, in denen wir mit einer gewissen Sicherheit Schwangerschaft ausschliessen konnten. Es ist ja selbstverständlich, dass in anderen Fällen die Decidua auf Rechnung der gleichzeitig bestehenden Schwangerschaft zu setzen wäre. Die Ergebnisse unserer histologischen Untersuchungen zeigten, dass uns die Auswahl der Fälle auch thatsächlich gelungen ist.

Bezüglich der Litteratur über diesen Gegenstand müssen wir noch hervorheben, dass wir trotz der grossen Verbreitung der Ansicht von der Deciduabildung bei Phosphorvergiftung als letzte Quelle immer nur die bereits citirte Arbeit Overlach's: „Ueber die pseudomenstruirende Mucosa uteri nach Phosphorvergiftung" auffinden konnten, mit welcher Arbeit wir uns daher etwas eingehender beschäftigen wollen.

Overlach untersuchte in einem Falle von Phosphorvergiftung die Uterusschleimhaut und konnte, unterstützt von Anamnese und klinischem Befund mit Sicherheit Gravidität, mit grosser Wahrscheinlichkeit normale Menstruation ausschliessen. In diesem Uterus konnte er „als Folge eines Pseudomenstruationsprocesses, immerhin als eines von der Gravidität unabhängigen Vorganges deciduale Gewebsbildung feststellen und dadurch die Auffassung widerlegen, dass diese Bildung stets an die Existenz eines zur Befruchtung gekommenen Ovulums gebunden sei."

Bezüglich des Auftretens der Deciduazellen schreibt Overlach: „Das interglanduläre Bindegewebe ist ein dichtes, sehr kernreiches Bindegewebe. Die specifischen (Decidua-) Zellen liegen zahlreich zwischen den übrigen Gewebselementen und treten vorwiegend auf in der Nähe der Schleimhautoberfläche, bald in dichten Haufen

Digitized by Google

vereint, wo Zelle an Zelle gedrängt ist, bald mehr durch zwischenliegende Spindel- und kleine Rundzellen von einander getrennt. Im ersteren Falle resultiren durch den gegenseitigen Druck deutlich polygonale Contouren, während die isolirten Zellen ihre schon gerundeten Formen bewahrt haben."

Zweimal fand er diese Zellen in weit klaffenden Drüsenlumina; ob sie durch das Epithel hindurchgetreten oder von der zerfetzten Schleimhautoberfläche aus mechanisch in den Schlauch hineingespült waren, lässt er unentschieden.

Diese von ihm als Deciduazellen gedeuteten Zellen sollen ein helles, fein gekörntes, breites Protoplasma und einen grossen, dunklen, runden Kern besitzen. Die Zellen sollen epithelialen Ursprungs sein.

Die Entstehung wird in folgender Weise beschrieben. Die meisten Epithelzellen besitzen mehrere, durch Theilung hervorgegangene Kerne. Die Kerne sind alle gegeneinander geradlinig abgegrenzt und stehen dicht beisammen. Bei der Kernvermehrung vergrössern sich die Zellen und geben so den jungen Kernen Raum auseinanderzurücken. Nun entsteht um die Kerne eine helle, feinkörnige, an Stärke allmählich zunehmende oberflächliche Schichte, bis schliesslich jeder Kern mehr weniger in der Mitte einer kreisrunden Zone eigenen Protoplasmas liegt. Diese Tochterzellen werden von den Mutterzellen gegen das subepitheliale Gewebe ausgestossen und stellen die früher beschriebenen Deciduazellen dar.

In dieser Darstellung Overlach's verdienen mehrere Punkte Beachtung: Auf eine Widerlegung, dass Deciduazellen vom Epithel abstammen, wollen wir natürlich nicht eingehen, können aber der Besprechung dieses Umstandes nicht ganz ausweichen, da dieser Darstellung eine gewisse Wichtigkeit, allerdings nicht in dem Sinne zukommt, wie Overlach dies meinte. Die Ausbreitung der Deduciazellen Overlach's ist eine andere, als sie der Norm entspricht.

Wie allgemein bekannt, besteht die junge Decidua aus compacten Zügen von Deciduazellen, die um so schöner ausgebildet sind, je näher sie der Oberfläche liegen; in der Tiefe gegen die Musculatur hin verlieren sie ihre charakteristische Form immer mehr und mehr, bis sie schliesslich in normale Spindelzellen übergehen. Wo aber die Zellen eine deciduale Umwandlung erleiden, da machen diese wohl alle oder nahezu alle Zellen mit und es ist daher sehr auffallend, dass bei Overlach die Stromazellen Spin-

Digitized by Google

deln darstellen, zwischen welchen frei „Deciduazellen“ liegen. So wenig dies aber dem gewohnten Bilde entspricht, ebensowenig konnten wir im Anfange eine Erklärung dafür bringen. Aber auch das Aussehen der Zellen entspricht nicht dem wohlbekannten Bilde. Das gilt sowohl für die Beschreibung als auch für die Abbildung. Schon in der Beschreibung fällt die Angabe auf, dass die Kerne gross, rund und dunkel gefärbt seien, eine Angabe, die im Allgemeinen schlecht für Deciduazellen passt. Durch die Betrachtung der Abbildungen wird der Zweifel noch grösser, ob es überhaupt Deciduazellen sind. Viel wahrscheinlicher schien es sich um Epithelzellen zu handeln, die allerdings in Form und Aussehen weniger dem cubisch-cylindrischen Uterusepithel als etwa einem Plattenepithel gleichen, wodurch eine gewisse Aehnlichkeit mit der Deciduazelle hervorgerufen wird.

Nun beschreibt Overlach ganz präcise die Abstammung dieser Zellen vom Epithel. Für uns lag die Sache also derart, da ja heute die Abstammung der Deciduazellen vom Epithel nicht discutirbar ist, dass wir entweder die Abstammung der sogenannten Deciduazellen Overlach's vom Epithel annehmen, dann aber die betreffenden Zellen nicht als Deciduazellen anerkennen konnten, oder wir stimmten mit Overlach überein, dass es doch Deciduazellen wären, da konnten wir die epitheliale Abstammung nicht zugeben.

Wie wir aber schon gesehen haben, spricht vieles dafür, dass die betreffenden Zellen epithelialer Natur sind. Dann wäre ja die Abstammung vom Epithel verständlich, auch wenn dasselbe im speciellen Fall vom typischen Uterusepithel abweicht.

Schon nach dieser Betrachtung ist es uns im hohem Grade wahrscheinlich, dass Overlach's Deciduazellen keine Deciduazellen sind. Wir kommen darauf noch zurück. Unsere eigenen Befunde zeigten folgendes.

Zur Untersuchung dienten uns, wie erwähnt, die Uteri von 9 Fällen von Phosphorvergiftung, in welchen die Vergiftung in verschieden langer Zeit zum Tode geführt hatte. Wir hatten Gelegenheit Fälle der acutesten Art, in welchen der Tod wenige Stunden nach Einnahme des Giftes eingetreten war, zu untersuchen, ebenso Fälle, die einen mehr subacuten Verlauf nahmen und die erst in einigen Tagen ad exitum führten.

In jedem einzelnen Falle wurden von verschiedenen Stellen Stückchen aus der Uterusschleimhaut entnommen und zahlreiche

Digitized by Google

Schnitte verfertigt. In allen diesen Fällen war das Ergebniss der histologischen Untersuchung völlig übereinstimmend negativ. In allen Fällen war nirgends auch nur andeutungsweise eine Spur einer Deciduabildung nachzuweisen.

Nach diesem negativen Ergebniss unserer eigenen Untersuchung und nach dem Widerspruch in der Arbeit Overlach's sind wir wohl berechtigt, zu sagen, dass die Angabe, es finde sich nach Phosphorvergiftung Decidua im Uterus, auf einem Irrthum beruht.

Wenn nun auch damit die Thatsache, dass ein Irrthum vorliege, feststand, so handelte es sich doch noch darum, die Art und Weise, auf welche dieser Irrthum zu Stande gekommen war, aufzudecken. Während wir unsere Untersuchungen abzuschliessen im Begriffe waren, hatten wir noch Gelegenheit, einen Fall von Phosphorvergiftung bei Tubargravidität zu untersuchen. Bei Untersuchung des Endometriums stiessen wir nun auf Bilder, die geradezu frappante Aehnlichkeit mit den von Overlach beschriebenen Veränderungen darboten. Wir fanden nämlich in der Uterusmucosa nur stellenweise eine typische Decidua; dort, wo diese fehlte, stiessen wir auf jene erwähnten Veränderungen.

In einem Stroma, das aus einem jungen, kernreichen Bindegewebe besteht, finden sich zahlreiche, weite Capillaren und Venchen, daneben geringe Blutungen. Das Ungewöhnliche besteht nun darin, dass haufenweise grosse, bald runde, bald polygonale, protoplasmareiche Zellen mit schönen, mehr minder gut gefärbten, bläschenförmigen Kernen auftreten: Die Zellen sind blass, die Zellgrenzen leicht verwischt. Diese Herde sind bald klein, bald gross, rund oder oval oder längs gestreckt. Die Zellen erinnern auf das Lebhafteste an Deciduazellen; und wären sie nicht mitten in einem unveränderten Bindegewebe gelegen, so hätten wir bei flüchtiger Betrachtung kaum daran gezweifelt, dass es sich um Deciduazellen handle.

Eine genaue Untersuchung ergab folgendes: Die in verschiedenen Ebenen getroffenen Drüsen zeigen nur zum Theil normales Verhalten, nämlich einschichtiges, cylindrisches Epithel; die Drüsen selbst sind geschlängelt. Zum anderen Theile sind aber ziemlich beträchtliche Veränderungen, welche in ihrem höchsten Grade die Drüse als solche eben noch erkennen lassen, vorhanden. Zunächst findet man — wenn man mit den geringsten Abweichungen beginnt — Drüsen, die von den als normal beschriebenen nur wenig

Digitized by Google

differiren. Das Epithel ist einschichtig, aber es ist nicht mehr cylindrisch oder cubisch, auch noch nicht platt, dem letzteren schon immerhin näherstehend als dem ersteren. Der Kern hat sich nicht geändert, das Protoplasma ist reichlicher geworden im Verhältniss zum Kern und zeigt deutlich feine Granula.

Dann sieht man weiter Drüsen mit einem Epithel ausgekleidet, dessen Abstammung vom Cylinderepithel man kaum noch erkennen würde; hier sieht man denn auch, dass dasselbe in Desquamation begriffen ist, denn man findet in der einen Drüse nur wenige, in der anderen aber zahlreiche abgestossene Zellen mit noch färbbaren Kernen (Taf. XI Fig. a). Das Epithel wird aber immer mehr plattenähnlich, die Drüsenräume sind ganz angefüllt mit desquamirtem Epithel und die im Centrum dicht nebeneinander stehenden verlieren auch ihren Kern, die Granula werden grösser, es bereitet sich der Zerfall der central gelegenen Zellen vor. Dabei verlieren auch die die Wand bekleidenden Epithelien ihren Zusammenhang, es gewinnt den Anschein, als ob eine Drüsenmembran gerissen wäre (Taf. XI, Fig. b), kurz es vereinigt sich alles, um diese Räume als Drüsenräume nicht erkennen zu lassen.

Das sind aber dieselben Bilder, wie sie Overlach beschrieben, nämlich Zellansammlungen im unveränderten interglandulären Bindegewebe, die ihrer Abstammung nach vom Epithel abgeleitet werden müssen und eine ziemliche Aehnlichkeit mit Deciduazellen besitzen. Es sind gequollene, zum Theil nekrotisirende Zellen in Desquamation, die die Drüsenräume ausfüllen.

Solche Veränderungen dürften nicht allzuhäufig in der Uterusschleimhaut beobachtet werden; wir haben wenigstens, soweit wir uns in der Literatur umsahen, nichts ähnliches gefunden. Ob sie einen Zusammenhang mit der Phosphorvergiftung besitzen, möchten wir bezweifeln, da wir sie in den anderen Fällen vermissten. Auch mit den Schwangerschaftsveränderungen der Drüsen dürfte sie nichts zu thun haben. Marchand, der diese Befunde in seiner bekannten Blasenmolenarbeit erwähnt, reiht diese Veränderung den desquamativen Katarrhen der anderen Schleimhäute an.

Damit glauben wir wohl bewiesen zu haben, dass wenigstens bei Phorphorvergiftung eine Umwandlung der Stromazellen in Deciduazellen nicht stattfindet.

Digitized by Google

Erklärung der Abbildungen auf Tafel XI und XII.

Figur a. Noch deutlich erkennbarer Drüsenraum; das Epithel mehr plattenähnlich; das Lumen der Drüse mit abgestossenen Epithelien erfüllt, von welchem Einzelne bereits schlechter gefärbte Kerne zeigen.

Figur b. In Mitten des bindegewebigen Stromas plattenepithelähnliche Zellen welche zum Theil noch Kerne besitzen, die den Farbstoff nicht mehr gut angenommen haben, zum Theil aber bereits kernlos und mehr weniger deutlich der Necrose anheimgefallen sind. Die Anhäufung dieser veränderten Zellen entspricht den Querschnitten zweier Drüsenlumen, welche als solche nicht mehr deutlich erkennbar sind.

Das die Drüsenräume umgebende Bindegewebe besteht aus Spindelzellen, welche nicht decidual verändert sind.

Digitized by Google

(Aus der I. Universitäts-Frauenklinik des Herrn Hofrath Schauta.)

Der weisse Infarct der Placenta.

Von

Dr. **J. Hitschmann,**
Assistent der Klinik Hofrath Schauta.

und

Dr. **Otto Th. Lindenthal,**
Assistent der Frauenabtheilung Prof Lott.

Unter den zahlreichen Arbeiten über den sogenannten weissen Infarct der Placenta ragen hauptsächlich die Arbeiten zweier Autoren hervor, theils wegen der Bedeutung, die ihnen selbst zukommt, theils wegen des Einflusses, den sie auf andere Autoren ausgeübt haben. Es sind dies Ackermann und Steffeck.

Während aber die Jahre vor dem Erscheinen der Steffeck'schen Publication reich an Arbeiten auf diesem Gebiete waren, beschäftigen sich in dem ganzen darauffolgenden Jahrzehnt nur sehr wenig Autoren mit dieser Frage, wohl ein Zeichen, dass viele Forscher die Untersuchungen von Steffeck als abschliessende zu betrachten geneigt waren, zumal Ackermann selbst in seiner zweiten Arbeit sich zum grossen Theile Steffeck anschliesst.

Die Ansicht Ackermann's geht bekanntlich dahin, dass eine Peri- oder Endarteritis zur Obliteration der Zottenarterie und consecutiv durch die angeblich bestehende Ischämie zur Nekrose des Zottenstromas und Zottenepithels führe, während Steffeck die Ursache des Infarctes einzig und allein in einer Wucherung und späteren Nekrose der Decidua sucht. Beides sind aber pathologische Processe, die für einen physiologischen Vorgang, den Infarct, herangezogen werden. Und für einen physiologischen Process müssen wir den weissen Infarct der Placenta ansehen, ohne uns aber im Unklaren darüber zu sein, dass derselbe durch seine Quantität pathologisch werden könne, dass besondere krankhafte

Digitized by Google

Veränderungen leicht besonders starke Infarcte hervorrufen und dass der Uebergang vom physiologischen zum pathologischen kein scharfer, plötzlicher, sondern häufig genug nur ein allmähliger ist.

Schon die Frage nach der Häufigkeit des Infarctes müsste, wenn richtig beantwortet und gedeutet, die Erklärungsversuche der beiden Autoren auffallend erscheinen lassen. Ohne noch an den beiden Arbeiten Kritik üben zu wollen, muss man sich sagen, dass man pathologische Processe als Ursache des Infarctes gelten lassen könnte, wenn dieselben nur ausnahmsweise vorkämen. Wenn man aber den Infarct wegen seiner Häufigkeit, ja Regelmässigkeit als eine kaum fehlende Erscheinung im mikroskopischen Bilde der Placenta anzuerkennen gezwungen wird, und andererseits weiss, wie selten Gefässveränderungen in den Zottengefässen normaler Placenta angetroffen werden, wie selten man eine „Wucherung" der Decidua zu Gesichte bekommt, so kann man wohl nur wenig Befriedigung in jenen Erklärungsversuchen finden.

Zwar geben Spaeth und Wedel die Häufigkeit des Infarctes nur mit 3 pCt. aller Fälle an; doch zählen sie nur solche Fälle mit, in denen die Infarcte gross und zahlreich waren, während sie kleinere Knoten und streifige Ablagerungen ganz unberücksichtigt lassen.

Andere Autoren fanden einen viel höheren Procentsatz. Eine der letzten Arbeiten von J. Whitridge Williams notirt in 63,8 pCt. der Fälle makroskopische Infarcte; er ist aber der Ueberzeugung, dass mikroskopische Infarctbildungen in keiner Placenta fehlen.

Damit stimmen unsere eigenen Beobachtungen bezüglich der reifen Placenta vollständig überein.

Es ist aber wohl einleuchtend, dass, wenn man von diesem Standpunkte aus an die Lösung dieser Frage schreitet, die Untersuchungen in ganz andere Bahnen gelenkt werden — in Bahnen —, die bei aller Objectivität gegenüber den krankhaften Veränderungen in das Gebiet der physiologisch-functionellen Veränderungen hinweisen.

Eine nahezu vollständige Literaturübersicht findet sich in der Dissertation von Clemenz und auch Ackermann's Arbeit geht auf die ältesten Beschreibungen des Infarctes ein. Wir wollen daher nicht die ganze Literatur hier bringen, sondern begnügen uns die wichtigeren Arbeiten anzuführen.

Die Geschichte des Infarctes ist älter, als die genauere Kennt-

Digitized by Google

niss der Anatomie und Physiologie der Placenta. Denn während uns Langhans erst 1877 mit der zelligen Bekleidung des Zottenstromas bekannt machte und Waldeyer 1890 uns den viel angezweifelten intervillösen Kreislauf lehrte, haben schon d'Autrepont, Brochet, Simpson, Rokitansky, Jäger, Griesl, Scanzoni u. A. den Infarct beschrieben und Erklärungen für denselben gegeben. Wir begnügen uns hier mit der Namensnennung und verweisen bezüglich der näheren Angaben auf Ackermann, nach welchem wir diese älteren Autoren citirt haben.

Auch die Arbeit von R. Maier[1]) gehört schon einer älteren Epoche an, doch verdient seine Arbeit eine nähere Besprechung, weil er wohl der erste ist, der die Entstehung des Infarctes in Veränderungen der Decidua sieht: „Es sind dann die ersten Veränderungen in der Decidua serotina zu suchen, die Veränderung dieser Haut bildet den Ausgangspunkt, von dem aus dann die Wucherung durch die ganze Dicke der Placenta gegen die fötale Fläche sich ausdehnt. Die Decidua serotina ist verdickt und mit dem veränderten Placentargewebe so verwachsen, dass eine Scheidung nicht mehr thunlich." Maier hält den Infarct für einen entzündlichen Process, findet aber doch den näheren Modus anders, als ihn Simpson, Rokitansky und Scanzoni annahmen, die in einer Entzündung des Mutterkuchens und Exsudation die Ursache der Bindegewebsneubildung sehen. Unter starker Quellung, Lockerung und grosser Feuchtigkeit des Gewebes werden die Zellen länger und breiter, ihr meist grosser Kern tritt schärfer hervor, bis schliesslich eine solche Zelle ihre gewöhnliche Gestalt verliert. Dann findet man Lücken im Gewebe, die neben reichlichen molecularen Partikelchen auch Fetttröpfchen enthalten. Auf diese Weise soll sich aus dem alten Deciduagewebe das röthliche Granulationsstadium des jungen Bindegewebes entwickeln. Durch diese Veränderungen wird die Placenta von der Peripherie gegen die Mitte zu langsam fortgesetzten Schnürungen ausgesetzt. Es handelt sich um eine auf langsame Weise vor sich gehende Verödung des Zottengewebes durch Abschnürung und Druck, also um eine langsam vorwärtsschreitende Circulations- und Ernährungs-Störung. Es werde dadurch der Zusammenhang der placentaren Gefässe mit den Gefässen der Gebärmutter unterbunden.

---

1) Ueber Bindegewebsentwicklung in der Placenta. Virchow's Archiv. 45. 1869.

Digitized by Google

Ausser der Decidua kennt aber Maier noch eine zweite Quelle für die pathologische Bindegewebsneubildung (i. e. Infarct) und das sind die Gefässe.

Das Bindegewebe stamme von der Tunica adventitia der Arterien. Auch hier sollen Zotten in die neugebildeten Herde von Bindegewebe eingeschlossen werden und durch Druck und Abschnürungen der Atrophie unterliegen. Es handelt sich also um eine diffuse Periarteriitis, die zur Ischämie bis Anämie des Zottengewebes führe.

Dass Maier den Infarct für Bindegewebe hält und dasselbe aus einem granulationsähnlichen Stadium entstehen lässt, darüber wollen wir nicht viele Worte verlieren. Hervorheben wollen wir dagegen, dass die Veränderungen in der Decidua und in den Gefässen als Ursache des Infarctes nicht mehr aus der Literatur verschwinden und die eine Lehre ihren Hauptvertreter in Steffeck, die andere in Ackermann gefunden hat.

Langhans[1]) belegt den Infarct mit dem Namen canalisirtes Fibrin. Es betheiligt sich in der zweiten Hälfte der Schwangerschaft in der ausgedehntesten Weise an der Bildung der Placenta und findet sich vorzugsweise an der placentaren Fläche des Chorions. Es bildet hier eine völlig continuirliche Lage, nur unterbrochen von den Zottenstämmen. Die Dicke schwankt von wenigen Hundertstel von Millimetern bis zu einem Centimenter und stellt dann die bekannten gelben glatten Knoten mit deutlich geschichtetem Baue dar. Das Eigenthümliche dieses Gewebes besteht darin, dass seine Grundsubstanz von einem Canalsystem durchzogen sein solle. In diesem Gewebe unterscheidet Langhans zwei Formen: eine compacte Form auf der fibrillären Lage des Chorions liegend, ganz constant in der zweiten Hälfte der Schwangerschaft; auf ihr lagere in den letzten Wochen die locker gebaute lamellöse Form, welche die grösste Aehnlichkeit mit Fibrin hat.

Die Entwicklung dieses canalisirten Fibrins soll von 2 verschiedenen Geweben erfolgen, von einer Lage grosszelligen Gewebes auf der äusseren Oberfläche des Chorions und vom Inhalte des intervillösen Raumes. Die grossen Zellen ähneln der Decidua. Langhans hält sie aber für fötalen Ursprungs, hervorgegangen aus einer Umwandlung der Gefässschicht des Chorions.

1) Langhans, Untersuchungen über die menschliche Placenta. Archiv für Anatomie und Physiologie. 1877.

Digitized by Google

Dem Canalsystem, welches bei den späteren Autoren keine Anerkennung finden konnte, spricht er für die Frage der Ernährung eine gewisse Rolle zu, indem durch dasselbe ein Saftstrom circulire. Dadurch unterscheidet sich aber auch dieses Fibrin von dem gewöhnlichen geronnenen, in dem jenes eine Art Organisation besitze und sich dadurch dem Bindegewebe nähere.

Langhans hält also den Infarct für ein ganz constantes Vorkommen in der zweiten Hälfte der Schwangerschaft und lässt ihn einerseits aus dem Blute des intervillösen Raumes, andererseits aus den grossen subchorialen Zellen entstehen, die aber fötalen Ursprunges sind.

Die letzten Angaben gewinnen gerade jetzt erhöhtes Interesse; schon durch lange Zeit schien es sichergestellt zu sein, dass diese Zellen entgegen der Ansicht Langhans' decidualen Ursprungs seien, bis sich in neuester Zeit wieder Stimmen vernehmen lassen, die der von Langhans gehegten Ansicht nahe kommen.

Ackermann[1]) verdanken wir drei Arbeiten über den Infarct. Die erste ist von seinem Schüler Hoffmann, die zwei letzteren von Ackermann selbst geschrieben.

Die Bezeichnung „der weisse Infarct" der Placenta stammt von Ackermann und verdankt, wie wir gleich zeigen werden, nur einer irrthümlichen Auffassung in der Analogie mit dem Niereninfarcte seine Entstehung. Doch hat sich diese Bezeichnung in unserer Literatur derartig eingebürgert, dass Versuche, einen anderen Namen einzuführen, fehlschlugen. Wir behalten daher diese Bezeichnung weiter bei, aber ohne die Bedeutung, die derselben ursprünglich mitgegeben wurde.

Die mikroskopische Beschreibung, die Ackermann von dem Infarcte giebt, ist im Allgemeinen gut und kann angenommen werden.

Der Infarct besteht aus 3 Theilen: Fibrin, Zotten und Decidua. Das Fibrin kommt im Innern der Knoten entweder in grösserer Menge vor, oder es umschliesst die Zotten in schmäleren und breiteren Zügen, so dass der Infarct an manchen Stellen nur aus Fibrin zu bestehen scheint. An anderen finden sich auch Zotten, die von Fibrin zusammengehalten werden. Die Zotten zeigen die

1) Hoffmann, Untersuchungen über den weissen Infarct der Placenta. Inaug.-Dissert. Halle. 1882. — Ackermann, Der weisse Infarct der Placenta. Virchow-Archiv. Bd. 96. 1884. — Ackermann, Internationale Beiträge zu Virchow's 70. Geburtstage.

Digitized by Google

bekannten Veränderungen, Veränderungen im Stroma bis zum völligen Verschwinden jeder Structur, Verlust des Epithels. Durch das Zugrundegehen des Letzteren sollen Fermente ausgeschieden werden, die zu einer Gerinnung des Blutes führen. Als Beimischungen findet er Blut, Hämatoidinkrystalle und zellige Elemente im Stadium verschiedener Veränderungen. Die Gefässe der Zotten sollen scheidenförmig von fibrösen Neubildungen umgeben sein, sie finden sich aber nicht allein im Innern der Infarcte, sondern sind in allen Placenten, die Infarcte enthalten, ausnahmslos in dem gesammten Parenchym zu treffen. Die Lumina dieser Gefässe sind entweder durchgängig oder geschlossen. Der Verschluss könne entweder durch intravasculäre Gerinnung oder durch Proliferationsvorgänge in der Intima bedingt sein.

Die Infarcte gehören nach Ackermann in das Gebiet der Coagulationsnekrose.

Als das Primäre sieht er die Veränderungen in den Gefässen an. Niemals habe er solche in Placenten mit weissem Infarcte vergeblich gesucht, dagegen sie öfters ohne Infarcte gefunden. Ihre enge Causalbeziehung zu den Infarcten gehe namentlich aus dem Umstande hervor, dass diese selbst regelmässig grössere Gefässe, die aber undurchgängig sind, einschliessen. Dieser partielle Arterienverschluss führe in den betroffenen Gefässbezirken zu Anämie, Nekrose und Gerinnung. Damit würde der ganze Vorgang analog den Gerinnungsprocessen sein, wie sie sich in den Blutgefässen nach Verlust des Endothels abspielen. Der weisse Infarct der Placenta würde daher wie derjenige der Niere in allen seinen Theilen als die natürliche Folge einer ischämischen Nekrose aufgefasst werden müssen.

Die Thatsache, dass in zahlreichen Arterien Unwegsamkeit derselben mit Zottenanämie und Nekrose zusammentrifft und dass man durch künstliche Verschliessung der Arterien von Zottenstämmen den Eintritt von Injectionsflüssigkeiten in die betreffenden Zottenabschnitte verhüten kann, machen eine Abhängigkeit der Zottenanämie und der durch sie bedingten Nekrose der Zotten und ihres Epithels von dem Arterienverschlusse mindestens sehr wahrscheinlich. Sie berechtigen zu der Annahme, dass es sich bei der Entwickelung der insulären Infarcte in einem wesentlichen Punkte um ischämische Zottennekrose handelt und dass auch das intervillöse Fibrin da, wo es sich in geringen Mengen zwischen den Zotten findet, in seiner Gesammtmasse, da, wo es in grösseren

Digitized by Google

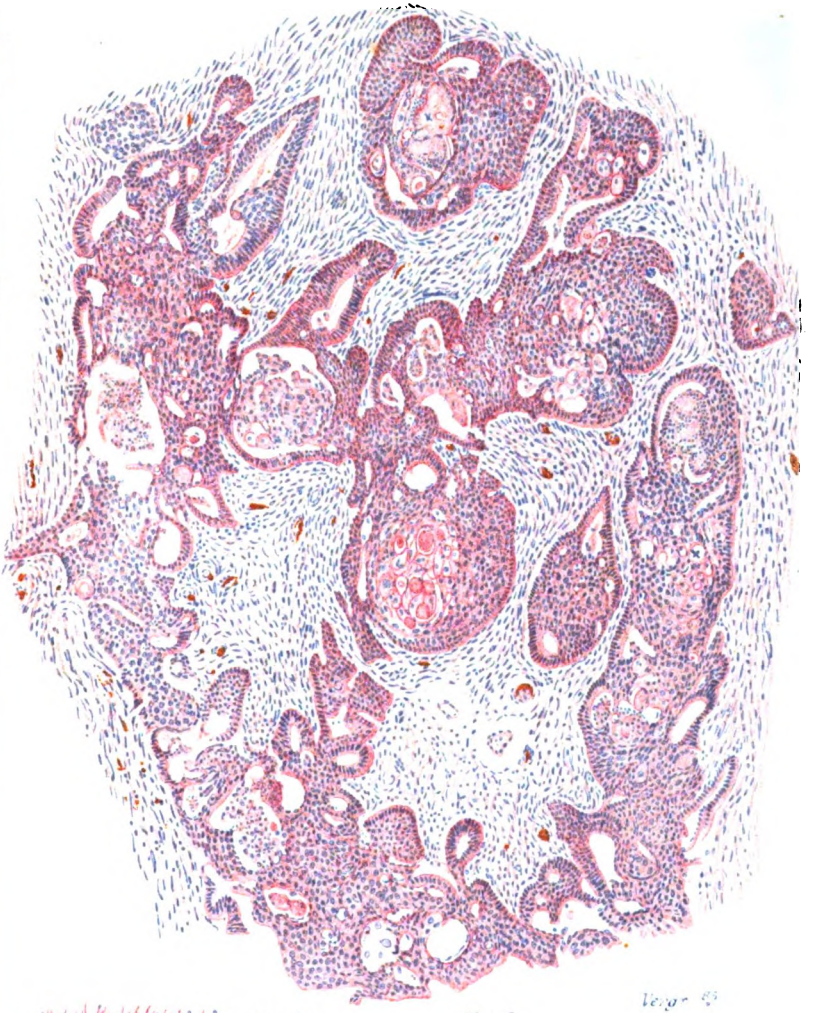

Vergr. 85

Fig. 5

Vergr. 120

Fig. 2

Digitized by Google

b. d. Phot. d. K. Inst. Berlin S. 53

Digitized by Google

Mengen vorhanden ist, doch zum Theile als ein Derivat des Zottenepithels aufzufassen sein würde.

In der zweiten Arbeit macht sich bereits Steffeck's Einfluss geltend. Ackermann erkennt nach dem Erscheinen der Steffeck'schen Arbeit die Wahrscheinlichkeit an, dass sich die grösseren Infarcte aus Decidua entwickeln. Für die kleineren Infarcte hält er die Coagulationsnekrose nach Verschluss der Zottenarterien aber aufrecht.

Wiedow[1]) fasst das Resultat seiner Untersuchungen dahin zusammen, dass die meisten Knoten der Placenta im Wesentlichen das Product einer Coagulationsnekrose der Zottenepithelien darstellen. Die Veränderungen in den Gefässen und in der Decidua wären sehr wahrscheinlich ätiologisch bedeutsam.

Rossier[2]) konnte in keinem seiner Fälle Veränderungen an den fötalen Gefässen im Sinne einer Periarteriitis beobachten; mikrometrische Messungen ergaben keine Verdickung der Gefässwand. Als auffallenden Befund erwähnt er grosse Bluträume zwischen den Zotten, sowie solche mitten im Deciduagewebe. Er hält die letzteren für Blutextravasate: „Sollten spontane Untersuchungen diese Beobachtungen auf weitere Fälle ausdehnen, so würde damit der Schwerpunkt in der Frage über die Entstehung der Placentarinfarcte von den fötalen auf die mütterlichen Gefässe verlegt werden."

Veit bespricht in Müller's Handbuche der Geburtshilfe beim Capitel Endometritis deciduae den Infarct. Er betont, dass derselbe zuerst in der Decidua liege; es sei die Annahme berechtigt, dass ein Vorgang in der Decidua die Ursache für den Eintritt der Coagulationsnekrose sein könne. Veit findet denselben in entzündlichen Processen. Besonders betont er, dass die absterbenden Theile gewöhnlich ziemlich weit von der Uteruswand entfernt liegen, und dass bei entzündlichen Zuständen gerade diese Theile am schwierigsten ernährt werden und daher leicht absterben.

Küstner hat in wiederholten Arbeiten sein Interesse an dem weissen Infarct bekundet; während er aber in seinen beiden ersten Arbeiten noch unter dem Einflusse Ackermann's steht, den Infarct als solchen anerkennt und auch die Primärveränderungen in

1) Ueber den Zusammenhang zwischen Albuminurie und Placentarerkrankung. Zeitschr. f. Geburtsh. Bd. XIV. 1880.

2) Klinische und histologische Untersuchungen über die Infarcte der Placenta. Dieses Archiv. 1888.

Digitized by Google

die foetalen Gefässe — wenigstens für einen Theil der Infarcte — verlegt, macht er sich in einer späteren Arbeit, die er durch seinen Schüler Clemenz ausführen liess, von diesen Vorstellungen frei und es gehört diese letztere nur wenig beachtete Doctordissertation zu den besten Arbeiten auf dem Gebiete des weissen Infarcts der Placenta.

Küstner erweitert, auf Ackermann's Arbeiten fussend, die Aetiologie des Infarctes, indem er ausser dem Zellengewebe und dem Blute des intervillösen Raumes auch die Decidua als Bestandtheil des Infarctes heranzieht. Als letzte Ursache der Infarctbildung bezeichnet er mit Ackermann, solange dieselbe aus Zellen und intervillösem Blute besteht, die Zellenischaemie. Die Anaemie der Zellen, hervorgerufen durch eine Periarteriitis der fötalen Gefässe, gebe das wichtigste Moment ab.

Bezüglich der Nekrose der Decidua sagt K. wörtlich: „Eine Periarteriitis, wie sie Ackermann für die Zellen beschreibt, so lebhaft sie an diesen in die Augen springt, habe ich an den decidualen Theilen des Infarctes nie gefunden". Er stellt sich vielmehr vor, dass durch den Druck des nekrotischen Gewebes auf die Decidua eine Anaemie der letzteren entstehe, die zur Nekrose und Coagulation führt.

In einer späteren Arbeit erkennt er die fötale Periarteriitis nur noch für die inselförmigen Infarcte an. Nach seiner Meinung sind die Acten über den weissen Infarct noch nicht geschlossen. Zweifellos stehe es fest, dass es sich um Nekrose des Placentargewebes handle und dass diese in letzter Instanz immer auf Anaemie als causales Moment zurückzuführen ist.

Clemenz[5]) giebt einen ausführlichen historischen Ueberblick; nahezu die ganze Literatur bis zum Jahre 1889 findet sich bei ihm verzeichnet.

Clemenz hat bei seinen Untersuchungen niemals eine Periarteriitis gesehen, wie sie Maier, v. Hoffmann, Ackermann beschrieben haben; er kann sich auch Ackermann's Ansicht nicht anschliessen, da ja die Zotten auch im Falle eines Gefässverschlusses noch genügend Blut vom intervillösen Raume bekämen.

1) Naturforscher-Versammlung 1884.
2) Virchow's Archiv. Bd. 106. 1886.
3) Müller's Handbuch der Gebh. 1889.
4) Clemenz, Ing.-Diss. Dorpat.
5) Inaugural-Dissertation. Dorpat 1889.

Digitized by Google

Auch ein mütterliches Endothel auf den Zotten hat er niemals gesehen. Dagegen spricht er bereits dem Zottenepithel die Fähigkeit zu, eine Blutgerinnung zu verhindern. „Zugegeben, dass das normale Zottenepithel die Function eines Endothels übernehmen kann, so kann auch zugegeben werden, dass sich im Zellenraume leicht Zotten finden können, welche einen Epitheldefect aufweisen. Durch die Anwesenheit solcher Zotten muss aber die Blutgerinnung im intervillösen Raume angeregt werden können. Als weitere Ursache mag dann noch eine Verlangsamung des Blutstromes hinzukommen".

Ueber die Veränderungen in der Decidua, die er mit als einen Factor im Infarcte anerkennt, drückt er sich mit Vorsicht dahin aus, dass es sich um eine regressive Metamorphose handelt, wobei eine Veränderung der Zellen in eine dem geronnenen Fibrin ähnliche Masse eintritt.

Trotzdem Clemenz die Epithelveränderungen für secundär, die Thrombosen für das Primäre hält, nähern sich seine Angaben den unseren am allermeisten. Leider hat seine Arbeit bei den späteren Autoren nicht die verdiente Beachtung gefunden.

Steffek's[1]) Untersuchungsergebnisse gipfeln in folgendem Satze: „Es giebt nur einen einzigen Infarct der Placenta und dieser entsteht primär stets allein in der Decidua".

Ausgehend von dem randständigen Infarcte fand Steffeck in der Mitte der Knoten veränderte Zotten umgeben von einer homogenen streifigen Substanz, in der noch zuweilen guterhaltene Deciduazellen zu sehen sind. Je weiter man aber gelangt, desto mehr verschwinden die Zotten, bis schliesslich als Anfangs- oder Endbestandtheil nur Decidua übrig bleibt, die in die Decidua serotina übergeht.

In den Schnittserien sehe man deutlich, wie die Decidua von ihrem normalsten Aussehen alle Veränderungen bis zum fertigen Infarcte durchmache. Es ergäbe sich daraus für die randständigen Infarcte mit ziemlicher Sicherheit, dass sie primär in der Decidua entstehen und zwar umschliesse die Decidua Zotte für Zotte, um dieselben schliesslich zum Absterben zu bringen.

Mit dem Aufhören der decidualen Schicht sei auch der Ausdehnung eines randständigen Infarctes eine Grenze gegeben und

1) In Hofmaier's, Menschliche Placenta. 1890. Steffeck, der weisse Infarct der Placenta.

Digitized by Google

auch dadurch solle ein Causalnexus sicher gestellt sein. Einen ferneren Beleg dafür, dass zumeist stets die Decidua fibrinös degenerire, glaubt Steffeck auch in der Untersuchung der Eihäute gefunden zu haben, indem die Decidua reflexa dieselben Veränderungen zeige, wie die in den Infarcten.

Das mikroskopische Aussehen der kleinen Infarcte sei ganz dasselbe, wie das eines jeden grossen Infarctes, nur seien die Bestandtheile nicht so mannigfaltig und beschränken sich auf einen Einzigen: die Decidua.

„Der Infarct wächst eben dadurch, dass die Decidua alles anliegende Gewebe, sowohl Zotten als fötale Zapfen umwuchert und durch ihre Verödung ebenfalls zum Untergange bringt."

Die Veränderungen, die die Decidua dabei durchmacht, seien folgende: Zuerst verliert die Zelle ihren Contour, dann wandelt sich das Protoplasma in eine homogene Masse um, in der noch anfangs die Zellkerne zu sehen sind. Daraus resultire die homogene Substanz der Infarcte.

Das streifige Aussehen soll von Faserzügen stammen, welche auch im normalen Deciduagewebe zwischen den Zellen vorhanden sind, und welche beim Untergange der Zellen persistiren. Fibrin soll selten sein, Blutkörperchen und Hämatoidinkörnchen beweisen nach Steffeck gar nichts.

Als letzte Ursache der Deciduaveränderungen und also auch des Infarctes führt Steffeck an, dass bei den überaus dünnen Verbindungssträngen zwischen Deciduainseln und der Basalplatte dieselben in ihrer Ernährung gestört werden.

Favre[1]) lässt den Infarct auf folgende Weise entstehen. Das grosszellige Gewebe, mag es von der Decidua oder von der Zellschicht des Chorion ausgehen, wuchert um die Zotten herum, lockert die Berührungsfläche des Epithels und wuchert dann später zwischen Epithel und Stroma an das Letztere heran. Das Epithel wird so abgehoben und die Zellschicht kommt mit dem mütterlichen Blute in Berührung. Später folgt dann die fibrinöse Degeneration. Wie die Zerstörung des Epithels vor sich geht, soll sich aus dem Umstande ergeben, dass man oft neben solchen partiell degenerirten Zotten verschieden grosse unregelmässig ge-

1) A. Favre, Ueber den weissen Infarct der menschlichen Placenta. Virchow's Archiv Bd. 120, 1890.

Digitized by Google

staltete Balken des Epithelprotoplasma's sammt Kernen auf solchen Zotten aufliegen sieht, die offenbar zur Seite gedrängt wurden.

Wichtig ist für uns folgende Bemerkung: „Wir machen auf die Thatsache aufmerksam, dass es uns nicht gelingen wollte, an Zotten anhaftendes Fibrin auf dem Zotten-Epithel zu sehen, sondern die Fibrinmassen waren stets auf epithellosen Zottentheilen."

Diese Feststellung ist an und für sich wichtig und es kommt ihr nach unserer Ansicht eine wesentliche Bedeutung zu. Wir werden bei unseren eigenen Befunden noch öfters darauf zurückkommen.

In einer späteren Arbeit theilt Favre mit, er habe Grund anzunehmen, dass der weisse Infarct der Placenta durch eine Mikrobe verursacht werde, die während der Schwangerschaft in die Placenta eindringe und sonst eine Endometritis erzeugt.

Rohr[1]) vermag an seinem Untersuchungsmateriale eine Periarteritis nicht nachzuweisen; er ist daher auch nicht der Ansicht, dass die Ursache der Gerinnung in einer primären Nekrose der Zotten zu suchen ist.

Die Veränderungen bestehen nach Rohr wesentlich darin, dass die Zotten durch Fibrin zusammengebacken sind. Die Zotten zeigen Veränderungen, die auf Nekrose hinauslaufen. Die Kerne der Epithelien sind schlecht oder garnicht gefärbt, ebenso die Kerne des Stromas. Die Gefässe der kleinen Zotten schwinden ohne Zeichen einer entzündlichen Veränderung. Gegen die Peripherie zu nehmen die Zotten wieder Kernfärbung an und besitzen offene Gefässe. Die Zottenstämme besitzen auch im Centrum des Infarctes offene Gefässe, irgend eine Veränderung in ihrem Gewebe, eine Periarteritis ist nicht nachzuweisen.

Dagegen findet Rohr (eine Beobachtung) eine mütterliche Endarteritis und Verängerung des Lumens an den mütterlichen Arterien, soweit sie eine Media haben und Trombosen in ihrem Gebiete. Dadurch werde der Blutstrom erheblich verlangsamt und eine Gerinnung des Blutes im hohen Grade begünstigt. Nach Rohr gehört der weisse Infarct in jene Gruppe von Thrombosen, die in einer Schwächung des Blutstromes eine Prädisposition haben. Die erste Gerinnung sei wahrscheinlich entfernt von der Mündung

1) Rohr, Die Beziehungen der mütterlichen Gefässe zu den intervillösen Räumen der reifen Placenta speciell zur Thrombose derselben (weisser Infarct). Virchow's Archiv Bd. 115.

Digitized by Google

der Arterie im Placentarraume da aufgetreten, wo die Triebkraft des Blutes schwach war und habe sich dann gegen die Mündung der Arterie hin fortgesetzt.

Rohr verfügte zu seiner Untersuchung nur über eine Placenta im Zusammenhange mit dem Uterus; sie stammte von einer Nephritischen.

Rohr lehnt die fötale Periarteriitis als Ursache des Infarctes ab, glaubt aber eine solche in der mütterlichen Endarteriitis gefunden zu haben. Es kommt dieser als einem singulären Befunde, der, so viel wir wissen, von keinem anderen Autor mehr erhoben wurde, keine principielle Bedeutung zu. Wir geben zu, dass eine solche Endarteriitis des mütterlichen Gefässes eine Verlangsamung des Blutstromes bedingen kann, und dass diese eine Prädisposition für das Zustandekommen des Infarctes abgiebt. Die einzige Ursache ist sie natürlich auch nicht. Zum Schlusse möchten wir noch bemerken, dass wir nach aufmerksamer Durchsicht der Gefässbeschreibung nicht die volle Ueberzeugung gewinnen konnten, dass es sich um eine mütterliche Endarteriitis handelt, da uns ähnliche Verdickungen der Gefässe an der Placentar-Insertionsstelle bekannt sind, ohne dass eine Endarteriitis vorgelegen hätte.

Jacobson[1]) steht auf einem wesentlich anderen Standpunkte als seine Vorgänger, indem er Waldeyer's Lehre, dass der intervillöse Raum von Endothel ausgekleidet sei, zum Ausgangspunkte seiner Untersuchung macht.

Es handelt sich nach Jacobson um Folgendes: Die Decidua ist hochgradig verändert, zumeist in eine hyaline oder streifige Masse umgewandelt; an einzelnen Stellen finden sich normale Partien, von denen aus man alle Uebergänge bis zu dem hyalinen Gewebe verfolgen kann; Gefässe sind nicht zu sehen; die Deciduaveränderungen finden sich an der maternen Oberfläche ebenso wie in den Septis.

Die fern vom Infarct liegenden Zotten verhalten sich normal; Veränderungen zeigten dagegen diejenigen, die der Decidua aufsassen. Die hyalin degenerirte Decidua umschloss Zotten in ziemlichem Umfange. Das mikroskopische Bild erweckte den Anschein, als ob das Hyalin in einem gewissen Stadium verflüssigt gewesen wäre und die Zotten umflosssen hätte. Die eingeschlossenen Zotten

1) Jacobson, Untersuchungen über den weissen Infarct der Placenta. Zeitschrift für Geburtshülfe und Gynäkologie. Bd. 20.

Digitized by Google

waren ohne Epithel und Stromakerne und gingen in die hyaline Masse über.

An den intervillösen Räumen konnte er das von Waldeyer beschriebene, den Raum auskleidende Endothel erkennen. Wo im intervillösen Raume das Blut geronnen war, fehlte das Endothel und war Fibrin vorhanden.

Die Entstehung des Infarctes stellt er sich folgendermassen vor: In erster Linie handelt es sich um eine hyaline Degeneration der Decidua, und zwar ist dieselbe das Primäre; secundär sollen die Endothelien an der hyalinen Entartung theilnehmen, es soll sich die hyaline Degeneration auf den ganzen Bezirk des zu dem erkrankten Gefässe zugehörigen Raumes fortsetzen; dadurch gelangt das in diesem Raume befindliche Blut zur Gerinnung. Durch die Gerinnung des Blutes würden die Zotten nicht mehr ernährt und sie stürben ab.

Die hyaline Degeneration der Decidua soll dadurch entstehen, dass die normaler Weise auftretende regressive Metamorphose derselben nicht an allen Stellen der Decidua gleichmässig vor sich geht. In diesem Falle wäre das Vorkommen des Infarctes ein ganz normales Ereigniss. Zu der Darstellung Jacobson's hätten wir zu bemerken: Waldeyer's Meinung, dass der intervillöse Raum nur erweiterte mütterliche Gefässe darstelle, in welche die Zotten, vom Endothel der mütterlichen Gefässe bedeckt, hineinragen, fand keine Bestätigung und es steht heute fest, dass die Zotten nur von Syncytium und Langhanszellen bedeckt sind. Es besteht also Jacobson's Prämisse, dass der intervillöse Raum vom Endothel ausgekleidet ist, nicht zu Recht.

Immerhin müssen wir in dem Heranziehen des Endothels überhaupt zur Erklärung des Infarctes einen Fortschritt begrüssen.

Widersprechen müssen wir aber Jacobson, wenn er behauptet, dass der Process primär in der Decidua entstanden ist; dafür befindet sich in seinen Befunden gar kein Anhaltspunkt. Jacobson macht auch nicht einmal den Versuch dies zu beweisen, sondern begnügt sich mit der einfachen Behauptung, dass dies so sei; aber selbst wenn wir die primäre Degeneration der Decidua zugeben wollten, so würden wir nicht einsehen, warum die hyaline Degeneration der Decidua den Untergang des Endothels der Deciduagefässe und dann auch noch des entsprechenden intervillösen Raumes nach sich ziehen sollte.

Digitized by Google

Ehrendorfer[1]) pflichtet nach den von ihm vorgenommenen Untersuchungen über den weissen Infarct Steffeck bei, nur glaubt er, dass stellenweise bei dem Aufbaue dieser Infarcte eine Betheiligung der Zellschicht des Chorions nicht unwesentlich ist. Er ist gleich Steffeck der Meinung, dass alle weissen Infarcte der Placenta, welche Deciduazellen und Hyalin enthalten, primär hauptsächlich aus verändertem Deciduagewebe hervorgehen, und dass die Veränderungen an den Zotten secundäre seien. Er lehnt den Vergleich mit Thrombose mit Entschiedenheit ab und glaubt, dass nur derjenige den Vergleich machen könnte, der ohne Kenntniss der mikroskopischen Veränderungen des Infarctes ist.

v. Franqué[2]) findet in einem Falle weitgehende und über die ganze Placenta zerstreute Veränderungen in den fötalen Gefässen. Würden die Letzteren das Primäre beim Infarct darstellen, so wäre nicht abzusehen, warum nur an ganz beschränkten Stellen ein solche zu Stande käme und zwar an solchen, wo die ausschlaggebende Rolle des Serotinalgewebes nicht dem mindesten Zweifel unterliegen kann.

Er hebt ferner hervor, dass bei all diesen Fällen eine Nekrose des Zottenepithels als Folge der fötalen Gefässveränderungen nicht beobachtet werden konnte. Augenscheinlich erfreue sich das Zottenepithel einer weitgehenden Unabhängigkeit von den Zottengefässen, bezüglich seiner Ernährung.

Der weisse Infarct entsteht nach Franqué durch entzündliche Vorgänge in der Decidua. Entweder productiv degenerativer Natur, indem auf übermässige Wucherungen der Serotina und Subchorialis Degeneration der gewucherten Parthien folge oder indem ein von der Serotina geliefertes entzündliches Exsudat die Zotten umgiebt. Das letztere wäre jedoch als Ausnahme zu betrachten. Die fötale Endo- und Periarteriitis werden verursacht durch die mechanischen Verhältnisse, oder durch das Fortschreiten des Entzündungsreizes vom mütterlichen auf das kindliche Gewebe.

Alles, was wir später gegen Steffeck anführen werden, gilt auch für Franqué; nur präcisirt letzterer die Deciduawucherung etwas genauer; er nimmt wenigstens eine übermässige Wucherung und spätere Degeneration der gewucherten Decidua an, um die Umwucherung der Zotten zu erklären.

---

1) Ueber Cysten und cystoide Bildungen der Placenta. 1893.
2) Zeitschrift für Geburtshilfe und Gynäkologie. 1894.

Digitized by Google

Porak[1]): Die weissen Infarcte entstehen nach den Untersuchungen von Durante aus einer durch Läsion der Zottengefässe entstandenen Thrombose. Das coagulirte Blut organisire sich und kann die Ursache von Haemorrhagien werden.

Kermauner[2]) sieht ganz allgemein die Ursache des Infarctes in der fibrinösen Degeneration der Zapfen und Säulen; er hält aber die letzten nicht für mütterliches Gewebe — Decidua — sondern für Trophoblastreste und durch Uebergreifen der vom Trophoblast ausgehenden fibrinösen Degeneration auf Zottenbezirke, soll der Infarct entstehen.

Was die Lehrbücher der Geburtshilfe der letzten Jahre anbelangt, so rechnet Schauta[3]) den weissen Infarct zu den häufigsten Veränderungen, die in der Placenta vorkommen. Derselbe bestehe aus Herden nekrotischer Decidua und Chorionzotten. Die Nekrose erklärt er aus den schwierigen und complicirten Circulationsverhältnissen in der Placenta.

Ahlfeld[4]) citirt Langhans, Ackermann und Küstner, die gezeigt haben, dass es sich um Theile der Kotyledonen handelt, die durch Coagulationsnekrose zu fibrinösen Massen umgewandelt sind. Diese Umwandlung soll dadurch entstehen, dass bei der Trägheit der Circulation an einzelnen Parthien Niederschläge von Fibrin stattfinden, die eine Compression von Zottenbäumchen und deren Untergang im Fibringewebe herbeiführen.

Während aber Bumm (1902) einen thrombotischen Vorgang anzunehmen geneigt ist, hängen die Infarcte nach Olshausen-Veit (1902) mit entzündlichen Processen des Endometriums zusammen.

Wie diese kurze Literaturübersicht zeigt, giebt es zahlreiche Theorien über die Entstehung des weissen Infarctes der Placenta. Einzelne davon ziehen den intervillösen Kreislauf überhaupt nicht in den Kreis ihrer Betrachtungen sog. die meist verbreitete Theorie von Steffeck.

Man mag aber über den Infarct denken wie man will, sicher ist, dass man heute denselben nicht abhandeln kann, ohne den Circulationsverhältnissen im Zwischenzottenraume gerecht zu werden.

Wir wollen daher, ehe wir auf unsere mikroskopischen Befunde

1) Nach einem Referate im Centralblatte für Gynäkologie. 1896. S. 796
2) Zeitschrift für Heilkunde. Band 21.
3) Lehrbuch der gesammten Gynäkologie. S. 760.
4) Lehrbuch der Geburtshilfe. 1898. S. 427.

Digitized by Google

eingehen, zur richtigen Deutung derselben den intervillösen Kreislauf besprechen.

Der intervillöse Raum dient der Blutcirculation; dies klingt so selbstverständlich, dass man erst daran erinnert werden muss, dass noch vor 15 Jahren ein Autor von der Erfahrung eines Ruge daran zweifeln konnte. Heute ist es eine feststehende Thatsache. Waldeyer muss man das Verdienst zuerkennen, im Jahre 1890 eine definitive Klärung in dieser Frage gebracht zu haben.

Diese so spät erst erfolgte Feststellung erklärt uns zum Theile, warum die intervillöse Circulation in der Infarctliteratur arg vernachlässigt wurde und oft nur die decidualen Veränderungen oder die fötalen Gefässe Aufmerksamkeit bei den Autoren fanden und zum Gegenstande des Studiums wurden. Dadurch mussten die Erklärungsversuche einseitig bleiben. Aber selbst jene Autoren, die den intervillösen Kreislauf in Betracht zogen, schrieben ihm nur eine mehr untergeordnete Rolle zu.

Dazu kommt noch, dass während sich Waldeyer auf der einen Seite so grosse Verdienste um die Kenntniss dieses Kreislaufes erwarb, er andererseits auch Angaben machte, die sich nicht bewährt haben und Verwirrung stifteten. Nach Waldeyer sollte sich das Endothel der in den Zwischenzottenraum einmündenden Gefässe auf die Zotten fortsetzen und demnach das Blut, strenge genommen, in allseits vom mütterlichen Gewebe begrenzten Räumen circuliren.

Es dauerte einige Zeit, ehe die richtige Ansicht sich Platz machte; gerade hier erwies sich das Studium der jüngsten Placentationsvorgänge als besonders segensreich. Während noch vor wenigen Jahren complicirte Annahmen betreffs der Bildung des intervillösen Kreislaufes nothwendig waren, sind wir heute über diesen Punkt vollständig orientirt.

Vor Waldeyer's Untersuchungen ist der Stand der Frage, wie wir seiner Arbeit entnehmen, folgender: Nachdem schon A. Vater 1725, Nortwig 1743, W. und J. Hunter 1787 sinuöse Räume beschrieben, in welche Arterien münden und aus welchen venöse Stämme Blut abführen, verdanken wir E. H. Weber die erste genauere Darstellung. Er beschreibt complicirt gebaute sinuöse Räume, die er als Venen auffasst und die unserem intervillösen Raume entsprechen und lässt in dieselben direct die Arterien einmünden. Doch besitzen diese Räume eine eigene Wand, die einem Endothelrohre entspricht. Die fötalen Zotten stülpen

Digitized by Google

diese dünnen Wände ein und kommen dadurch mit dem Blute in Berührung. Die Continuität der Venen leidet aber nirgends Schaden, da ja die Zotten nicht direct vom mütterlichen Blute umspült werden, sondern durch das Endothelrohr die sinuösen Räume allseitig vom mütterlichen Blute geschieden sind. Dieser Weber'schen Lehre schlossen sich die meisten und bedeutendsten Autoren, von C. E. v. Baer angefangen bis Virchow, Kölliker, Leopold und Langhans, an. Zwar fehlte es in derselben Zeit nicht an Zweiflern, ob im intervillösen Raume Blut circulire, doch fanden dieselben wenig Beachtung und erst als Braxton-Hicks 1873 mit der Behauptung auftrat, dass er in der Regel im intervillösen Raume Blut vermisse und, wo es vorkommt, von Zerreissungen der Gefässstämme herrühre, änderte sich die Situation.

Nach Braxton-Hicks sollten sich die mütterlichen Arterien an der uterinen Fläche der Placenta verzweigen, dann in Venen übergehen, ohne irgend eine Zwischenschaltung des intervillösen Raumes.

Wenn auch diese Ansichten Braxton-Hicks' von Turner zurückgewiesen wurden und zwar zu Gunsten der Lehre Weber's, so erwuchs der letzteren doch alsbald ein neuer bedeutender Gegner in Karl Ruge.

Karl Ruge leugnete physiologische, der Circulation dienende Vorgänge im intervillösen Raume. Es gäbe keinen geordneten Weg der Blutcirculation. Den Verkehr zwischen Mutter und Kind stellt sich Ruge derart vor, dass Zotten in die Decidua sich einsenken und dass die fötalen Gefässe dieser Zotten mit dem Capillarnetze der Decidua in Verbindung treten. Hier und nicht im intervillösen Kreislauf wäre nach Ruge der Ernährungsherd zu suchen.

Ruge's Zweifel an dem Bestehen des intervillösen Kreislaufes wurden bald von anderen Autoren getheilt, so von Sedwig-Minot, Eschericht, v. Hoffmann, Ahlfeld. Es schien die alte Lehre vom intervillösen Kreislauf tief erschüttert.

Waldeyer's Untersuchungen brachten dann aber eine Klärung zu Gunsten des intervillösen Kreislaufes und fanden auch im Allgemeinen Annahme. Seine Angaben fanden dann später noch ihre Erweiterung und Bestätigung durch das Studium der jüngsten Placentationsvorgänge, insofern, als die Bildung des intervillösen Kreislaufes in die jüngsten Stadien verlegt wurde. Erst in der allerjüngsten Zeit (Verhandlungen der anatomischen Gesellschaft, April 1902) wurden abermals Zweifel an dem Bestehen des inter-

Digitized by Google

villösen Kreislaufes laut. Marchand betont, dass in einem von ihm demonstrirten Falle der intervillöse Raum kein Blut enthält; auch sei es ihm nirgends gelungen. das Lumen eines noch offenen Gefässes bis an die Innenfläche der Capillaren oder in den Zwischenzottenraum zu verfolgen.

Doch beziehen sich Marchand's Zweifel nur auf den Zeitpunkt, in dem es zur intervillösen Circulation kommt: „Erst später, wenn der intervillöse Raum an Umfang zunimmt und die Ektoblastschale bis auf eine geringe Dicke schwindet, kann es zur Blutcirculation im intervillösen Raume kommen."

Wir haben in einem gut conservirten Ei, in dem jegliche Blutung in der Fruchtkapsel fehlte, der Embryo gut erhalten, ca. 1 mm lang, die Trophoblastschale noch mächtig ist, im Zwischenzottenraume reichlich Blut gefunden. Auch konnten wir in Serienschnitten verfolgen, wie arrodirte Gefässe ihr Blut durch Lücken in der Trophoblastschale in den intervillösen Raum schicken. Wir wären daher geneigt, den Blutgehalt im intervillösen Raume auch in den jüngsten Eiern solange für normal zu halten, als nicht anderweitige pathologische Veränderungen das Gegentheil anzunehmen uns verpflichten.

Waldeyer untersuchte 5 Placenten im Zusammenhange mit dem Uterus. Er benutzte zum Theil die Injections-, zum Theil die Gefriermethode. Besonders wichtig erschien ihm die letztere, da er mit derselben mit Ausschluss eines jeden Artefactes nachweisen konnte, dass die intervillösen Räume normaler Weise Blut enthalten. Dieser Ansicht schlossen sich Heinz, Bloch, Rohr, Bumm, Leopold und Hofmeier an. Damit war die Existenz des intervillösen Kreislaufes bis zur Evidenz gesichert.

Die Mündung der arteriellen Gefässe beschreibt Waldeyer folgendermaassen: „Während die Arterien noch innerhalb der Muskelwand der Gebärmutter verlaufen, ist ihre Wandung schon nicht stark. Je mehr sich dieselben dem Deciduagewebe nähern, desto schwächer werden ihre Wandungen. Schliesslich sind dieselben auf eine Lage platter Zellen beschränkt, an welche unmittelbar die Deciduazellen angrenzen. Letzteres ist nun nicht mit einem Schlage in dem vollen Umfange des Gefässes der Fall, sondern tritt erst theilweise auf . . . . . Man kann nun fragen, ist denn das noch eine Arterie zu nennen? Dem Baue nach sicherlich nicht. Aber es muss doch bemerkt werden, dass . . . . die den Zwischenzottenräumen nächsten Windungen schon den ge-

Digitized by Google

schilderten Bau von einfachen Endothelrohren haben und doch unmittelbar, nicht durch Verästelung aus einem deutlich als solchen erkennbaren arteriellen Gefässe, hervorgegangen sind. Es liegen hier eben ganz besondere Verhältnisse vor.“ Die Arterien sind ausserordentlich stark gewunden. Man findet in Schnitten ein- und dasselbe Gefäss, oft 10—20 Mal getroffen. Die Arterien kommen, was wir besonders hervorheben wollen, zumeist im centralen Theile der Placenta vor. Auch die Venen verlieren beim Verlassen der Musculatur die Wandung und repräsentiren nur ein Endothelrohr, die Oeffnungen in der Serotina sind relativ weit, zuweilen trichterförmig.

Wichtig ist Waldeyer's Angabe über die Auskleidung des intervillösen Raumes. Wir wollen sie deswegen wörtlich wiedergeben: „Ich stelle mich, wie sich unmittelbar aus dem vorhin bei der Zottenbekleidung ausführlich Mitgetheilten ergiebt, zu Denen, welche eine Erhaltung der erweiterten Capillargefässwände und keine Durchwucherung, sondern eine Einstülpung derselben durch mit ihrem fötalen Epithel dauernd bekleidete Zotten annehmen.“

Auch Keibel beschrieb an einem vierwöchentlichen Ei eine Endothelauskleidung des intervillösen Raumes, wodurch sich Waldeyer in seiner Ansicht bestärkt sah, doch lässt er zum Schluss die Frage offen, ob das Endothel der Mutter auch dauernd bestehen bleibt, ist aber dies anzunehmen geneigt.

Rohr's Arbeit, die nach der ersten Publication von Waldeyer erschien, kommt zu demselben übereinstimmenden Resultate. Nach seinen Befunden sind die Arterien mit ihren Mündungen in der Mitte der Placenta am zahlreichsten, gegen den Rand zu nimmt ihre Zahl ab. In einer peripherischen Randzone von mehr als 1 cm Breite fehlen sie ganz.

Die Thatsache, dass der intervillöse Raum der Circulation dient, war durch die Arbeit Waldeyer's definitiv gesichert und sie ist uns allen derart in Fleisch und Blut übergegangen, dass wir nur mit Verwunderung von den Zweifeln vernehmen, die noch vor wenigen Jahren gehegt wurden.

Anders verhält es sich mit den in den intervillösen Raum mündenden Gefässen. Ihre Vertheilung, sowie der Umstand, dass sie nur als Capillaren münden, ist bisher nicht genug gewürdigt.

Zwischen den arteriellen und venösen Gefässen findet sich der intervillöse Raum eingeschaltet. Bei dem enormen Blutreichthum dieses Raumes ist sicherlich Jeder a priori geneigt, eine besonders

Digitized by Google

mächtige arterielle Zufuhr zu erwarten. Wir waren daher nicht wenig überrascht, zu sehen, dass nach den Angaben Waldeyer's nur Capillaren das arterielle Blut zuführen, denn so muss man die arterielles Blut führenden Gefässe bezeichnen, da dieselben nach übereinstimmenden Angaben verschiedener Autoren eine Wand besitzen, die nur vom Endothel gebildet wird. Waldeyer selbst wirft ja die Frage auf, ob man diese Gefässe noch als Arterien bezeichnen dürfe und bejaht diese mit Rücksicht darauf, dass diese Gefässe nicht durch Verästelung entstehen, sondern als directe Fortsetzungen wirklicher Arterien anzusehen sind. Wir möchten uns doch mehr an den mikroskopischen Aufbau halten und in ihnen nur Capillaren sehen. Es soll dies kein Streit um Worte sein, aber es entspricht eine solche Bezeichnung nicht dem Sprachgebrauch und führt zu irrigen Auffassungen. Vom physiologischen Standpunkte ist es geradezu von Wichtigkeit, ob die Zufuhr durch Arterien oder Capillaren erfolgt.

Ganz unvorbereitet waren wir über dieses Verhältniss aber doch nicht. Wir verweisen auf eine frühere Arbeit von uns, in der wir besonders hervorheben, dass es uns nicht gelingen wollte, eröffnete Arterien bei der Bildung des intervillösen Kreislaufes aufzufinden.

Auf der einen Seite steht es ja fest, dass die Eröffnung der Gefässe vom Trophoblasten besorgt wird; zur Zeit des Bestehens desselben waren aber eröffnete Arterien nicht vorhanden, andererseits sollten in der reifen Placenta Arterien in den intervillösen Raum münden. Da mit dem Schwunde der Trophoblasten eine weitere Gefässeröffnung nicht mehr erfolgt, so standen wir vor einem Räthsel, das sich erst löste, als wir eben erkannten, dass auch an der reifen Placenta nur Capillaren und keine Arterien in den intervillösen Raum münden. Es entsteht eben durch Beibehaltung der Bezeichnung Arterie für ein wandungsloses Gefäss eine Verwirrung, indem die Bezeichnung bleibt, die Vorstellung, in der sie vom ersten Autor gebraucht wurde, sich verwischt oder ganz verloren geht.

Nahezu zu demselben Resultate gelangen auch v. Kölliker und Leopold.

Bumm und Klein dagegen scheinen anderer Ansicht zu sein, da sie an der uterinen Fläche Arterien präpariren konnten, was ja Gefässe mit Wandungen von einer gewissen Dicke zur Voraussetzung hat.

Digitized by Google

Allgemein bestätigt wird die Angabe, dass die zuführenden Gefässe vielfach gewunden sind, förmliche Knäuel bilden. Wir glauben, diesem Umstande insofern Bedeutung beimessen zu können, als wir anzunehmen geneigt wären, dass durch Knäuelbildung eine Schwächung des Blutdrucks und eine Constanz des Stromes in den betreffenden Gefässen herbeigeführt wird.

Der intervillöse Raum stellt also eine Blutbahn dar, die im Anfange der Gravidität relativ einfach ist, im weiteren Verlaufe aber durch Zunahme der Zottenäste ein kaum entwirrbares Netzwerk darstellt. Nach dem ganzen Bau müssen wir wohl von einer geregelten Circulation in dem Sinne, wie wir sie sonst im menschlichen Körper kennen, absehen. Wir müssen uns, wie dies auch Hofmeier ausführt, ein Reservoir vorstellen, in das auf der einen Seite arterielles Blut unter geringem Drucke zugeführt, auf der anderen venöses abgeführt wird. Nun weisen die Zotten zahllose Verästelungen auf, die oft dicht nebeneinander bis zur Berührung liegen, und schon dadurch erscheint es unmöglich, dass eine gleichmässige Versorgung mit Blut stattfindet, da für den Blutstrom sicherlich einzelne Partien leichter, andere schwieriger zu erreichen sind, und im Allgemeinen dürfte man kaum fehlgehen, wenn man annimmt, dass die Blutversorgung um so schwieriger sich gestaltet, je entfernter die zu versorgenden Partien von den Gefässeinmündungen sich befinden. In diesem Reservoir findet sich arterielles und venöses Blut ohne jede Scheidung vor.

Waldeyer nimmt in seiner oft citirten Arbeit als Bedeckung der Zotten ein Gefässendothel an. Es beruht diese Annahme auf der Constatirung eines dünnen Häutchens, das er auf Strecken verfolgen konnte, sowie auf seiner Auffassung über die Bildung des intervillösen Kreislaufs. Zu seiner Annahme konnte er ja um so leichter gelangen, als ja auch sonst keine Blutbahn besteht, die eines endothelialen Ueberzuges entbehren würde und ganz allgemein das Vorhandensein von Endothel als nothwendig erachtet wird, um die Blutgerinnung zu verhindern und die Circulation im Gang zu erhalten.

Waldeyer's Angabe von dem Bestehen eines Endothels auf dem Zottenepithel bestätigte sich aber nicht. Schon kurze Zeit nach dem Erscheinen der Arbeit Waldeyer's schrieb Hofmeier in der „Menschliche Placenta“: „Trotzdem ich mir die erdenklichste Mühe gegeben habe, in einer grossen Anzahl von vortrefflichen Schnitten mich von dem Vorhandensein eines Endothelüber-

Digitized by Google

zuges zu überzeugen, ist mir dies absolut nie gelungen, weder an Präparaten der ersten, noch der letzten Monate . . . . . Ich muss also nach meinen Beobachtungen aussprechen, dass ich bei sorgfältiger Untersuchung an sehr geeigneten Objecten zu keiner Zeit der Schwangerschaft einen Endothelüberzug der Zotten über ihrem einfachen Epithel finden konnte."

Auch andere Autoren konnten ein Endothel nicht auffinden, so dass es heute wohl feststeht, dass es auch fehlt. Es spricht ja auch die ganze Entwickelungsgeschichte mit Sicherheit dagegen. Es versieht eben das Zottenepithel die Function eines Endothels und besitzt die Fähigkeit, die Blutgerinnung zu hemmen. Denn ohne diese Eigenschaft könnte niemals ein intervillöser Kreislauf entstehen, niemals die Circulation im Gange bleiben. Man bedenke nur: der Trophoblast, als dessen Ueberrest wir das Zottenepithel betrachten müssen, eröffnet die Gefässe, substituirt eventuell vollständig die Gefässwände, und aus diesen Gefässen ergiesst sich mütterliches Blut in den Zwischenzottenraum. Wenn der Trophoblast nicht dieselbe Affinität zum Blute besässe wie das Endothel, so müsste er ja als Fremdkörper wirken, und die nächste Frage einer Gefässeröffnung wäre ja Thrombose und nicht die Einleitung der intervillösen Circulation. Was vom Trophoblasten gilt, gilt auch vom Zottenepithel. Es muss dieselbe physiologische Function besitzen wie der Trophoblast, weil ja ohne diese die eingeleitete, intervillöse Circulation sofort in's Stocken käme.

Ist dieser Sachverhalt nun an und für sich von Interesse, so besitzt er in der vorliegenden Frage die allergrösste Bedeutung, und doch ist er bisher arg vernachlässigt worden.

Erst in der jüngsten Zeit wiesen Andere und wir auf dieses Verhalten hin, und in der Ausgabe des Olshausen-Veit'schen Lehrbuches der Geburtshilfe von 1902 findet sich bereits die Angabe, dass dem Syncytium und den Langhans-Zellen auch die Aufgabe zukomme, die Blutgerinnung zu verhindern, eine Angabe, die sich in der Ausgabe von 1899 noch nicht vorfindet.

Wenn aber dem Zottenepithel gleich dem Endothel die Function zukommt, die Blutgerinnung zu verhindern, dann müssen ja auch alle Schädigungen, denen das Epithel normaler und pathologischer Weise ausgesetzt ist, von denselben Folgen begleitet sein, wie wir sie beim Endothelverlust der Gefässe schon lange kennen. Es gelten aber auch die anderen Gesetze, die die Physiologen über

Digitized by Google

den Blutkreislauf aufgestellt haben, für den intervillösen Kreislauf.

Dass diese Momente eine grosse Bedeutung für die Veränderungen am intervillösen Kreislauf besitzen, liegt ja sehr nahe; ein jeder Versuch, die Aetiologie des Placentarinfarcts zu lösen, muss auf dieser Thatsache basiren.

Was zunächst die Veränderungen betrifft, denen das Zottenepithel normaler Weise ausgesetzt ist, so sei folgendes bemerkt: Nachdem dasselbe, d. i. Syncytium und Langhans'sche Zellschicht, ihre volle Entwickelung erfahren haben, erhält sich das Epithel eine Zeitlang auf dieser Höhe, bald schwindet aber die Zellschicht (Langhans, Eckardt u. A.), so dass beiläufig von der 12. Woche an der Zottenüberzug nur vom Syncytium gebildet wird. Genauere Angaben über die Art und Weise dieses Schwindens konnten wir nicht auffinden.

Aber auch das Syncytium erleidet mit dem Fortschreiten der Schwangerschaft typische Veränderungen. Das ursprünglich reiche Protoplasma wird, wie man sich an jeder reifen Placenta überzeugen kann, immer geringer und geringer, bis am Ende der Schwangerschaft das ganze Syncytium nur aus Kernen zu bestehen scheint. Dieselben sind bis zur Berührung nahe aneinander gerückt und erst bei stärkerer Vergrösserung vermag man auch Protoplasma zu entdecken. Kein Wunder daher, dass an einzelnen Stellen auch dieser Rest des Epithels verloren gehen kann.

Schon Langhans beschreibt diese Veränderungen sehr gut. Er sagt: „Die Dicke des Epithels schwankt etwas. Im Allgemeinen nimmt sie mit dem Alter des Eies ab. Abgesehen von manchen zu erwähnenden Unregelmässigkeiten beträgt sie in früher Zeit durchschnittlich 0,005 bis 0,008 m, später wird sie bedeutend geringer. Namentlich an den Zotten giebt es auch von Kölliker erwähnte Randstellen, wo das Epithel eine ganz dünne, gerade als glänzender Saum noch erkennbare Platte bildet. Es fehlen hier auch die Kerne."

Von diesen Veränderungen bis zum totalen Verluste des Epithels fehlt nur noch ein kleiner Schritt. Wenn auch dieser Verlust in der Regel nur an circumscripten Stellen auftritt, so ist er doch nach unserer Meinung einer der wichtigsten Factoren beim Zustandekommen des Infarcts.

Das Epithel der Zotten wird vom intervillösen Raum, nicht wie zahlreiche Autoren angenommen haben und wie auch noch in neuester Zeit Porak, Williams annehmen, ernährt, infolge dessen

Digitized by Google

bleiben ja auch Veränderungen, die sich im intervillösen Raume abspielen und die leicht Ernährungsstörungen für das Zottenepithel bedingen können, nicht ohne Folgen für die letzteren. Zu solchen Veränderungen findet sich im intervillösen Raume reichlich Gelegenheit. Darüber sind ja alle Autoren einig, dass die Circulation im intervillösen Raum eine sehr unregelmässige, vielen Schwankungen unterworfene ist. Wo Blutmassen aus engen Röhren in weitere Räume sich ergiessen, kommt es zu einer wesentlichen Verlangsamung des Blutstromes.

Die Verlangsamung selbst giebt, wo sie höhere Grade erreicht, Veranlassung zur Stase. Stasen müssen ja in einer so vielfach verzweigten Blutbahn schon physiologischer Weise erwartet werden, sie kommen auch vielfach vor und besitzen gewisse Prädispositionsorte. Das arterielle Blut, das unter schwachem Drucke in den intervillösen Raum gelangt, hier eine wesentliche Verlangsamung erfährt, und nun zahllose Canäle, wie gesagt, unter sehr geringem Drucke durchströmen muss, ehe es wieder abgeführt wird, kann sich nur umso langsamer vorwärts bewegen, je weiter es sich von den Zuflussröhren befindet. Solche Stellen, wo schon normaler Weise die Vorwärtsbewegung des Blutes eine sehr geringe ist, finden sich unter der Membrana chorii und auch am Rande der Placenta. Hier fehlen ja die Arterien, wie wir bereits erwähnt habe. Ob sie überhaupt nicht vorhanden waren, möchten wir bezweifeln. Diese Randpartien stehen in einem früheren Stadium unter einem gewissen Drucke, der seiner Zeit zu einer Scheidung in ein vergängliches und ein bleibendes Chorion geführt hat. Dieser Druck, den wir in einer früheren Arbeit geschildert haben, hört aber gewiss nicht plötzlich auf, sondern führt zuerst zur Bildung einer Placenta reflexa, dann zur Atrophie dieser Stellen. Er hört aber nie ganz auf und dürfte bis zu einem gewissen Grade Ursache der Verödung und des Fehlens arterieller Gefässe an dieser Stelle sein, hier die Circulation erschweren und damit die durch den Mangel an Arterien gegebene Prädisposition zur Stase noch erhöhen.

Zu unseren Untersuchungen stand uns ein reichliches Material zur Verfügung: Placenten mit grösseren und kleineren Infarcten, unveränderte Placenten am normalen Schwangerschaftsende, dann aber auch von Frühgeburten und Aborten.

Um zunächst einen Ueberblick über die Häufigkeit des Infarctes zu geben, so konnten wir, wie schon Eingangs erwähnt, dieselben wenigstens mikroskopisch in einer jeden reifen Placenta auf-

Digitized by Google

finden. Diese Infarcte sind ja nicht immer gross, beschränken sich oft genug auf ganz kleine Gebiete, aber sie fehlen nie ganz. Die circumscripten Veränderungen finden sich umso häufiger, je reifer die Placenta ist, bei jungen Placenten selten und bei ganz jungen Eiern sahen wir sie nur ein einziges Mal innerhalb des Chorion. Wir wollen letzteres hervorheben, weil demnach die Infarcte umso häufiger werden, je mehr das Zottenepithel atrophirt, während dieselben in den früheren Stadien der Placentabildung, also zur Zeit, wo die Decidua noch ihre beste Entwicklung besitzt, fehlen. Mit der Annahme der Häufigkeit befinden wir uns in Uebereinstimmung mit zahlreichen anderen Autoren, so Langhans, Franqué, Williams und Steffeck.

Es liegt ziemlich nahe, die Untersuchung selbst zuerst mit makroskopisch ausgebildeten Infarcten zu beginnen. Auch wir thaten dies, bis wir aus dem Studium der Literatur und eigenen Erfahrungen uns überzeugten, dass diese Mühe vergebens sei, dass auf diesem Wege die Lösung der Aetiologie unwahrscheinlich ist. Es waren ja schon genügend viel Infarcte mit Sorgfalt untersucht worden, ohne dass wir zu einer klaren Erkenntniss gekommen wären, denn auch in den kleinsten makroskopisch noch sichtbaren Infarcten liegen bereits fertige Producte vor, die einen directen Schluss auf ihre Entstehung nicht gestatten und die trotzdem aus dem Studium dieser Infarcte gezogenen Schlüsse sind häufig genug Trugschlüsse gewesen.

Wir versuchten deshalb den umgekehrten Weg zu betreten, nämlich unter genauer Beachtung der bisher arg vernachlässigten anatomisch-physiologischen Verhältnisse normaler Weise vorkommende Veränderungen zu suchen, die an und für sich noch keinen Infarct ausmachen, die aber den Kern zu einem solchen abgeben oder abzugeben vermögen.

Die Veränderungen, die wir heranziehen konnten, waren nicht einheitlicher Natur. Welcher Art sie aber auch immer sein mochten, es wurde durch sie eine Störung des Blutkreislaufs gegeben, indem in jedem Falle eine Schädigung des gerinnungshemmenden Epithels daraus hervorging. Wir fanden Folgendes:

Der intervillöse Raum ist mehr minder gut mit Blut gefüllt, die Blutkörperchen gut erhalten, die Zotten ohne grobe Veränderungen, das Zottenstroma fibrös, die Capillaren in den grossen Zotten verödet, in den kleinen weitmaschig und ziemlich gut injicirt. Das Epithel ist stark reducirt, es besteht nur noch aus einer Schicht

Digitized by Google

und diese selbst aus Kernen, die ziemlich dicht an einander gelagert stehen. An anderen Zotten sieht man die Epithelreihe, die sich als dunkelblaue Linie präsentirt, von einer Lücke unterbrochen, und betrachtet man diese näher, so erkennt man noch einen ganz blassen, glänzenden Protoplasmasaum, in welchem aber die Kerne ganz fehlen. An noch anderen Stellen kann man zwar an dem grössten Theile der Peripherie einen Epithelzug constatiren, aber einer ganz kleinen Stelle fehlt er. Hier sollte das Stroma der Zotten nackt zu Tage treten, es ist dies aber nicht der Fall, sondern an dieser Stelle finden sich, den Epithelverlust ersetzend, kleine bröckelige Auflagerungen. Der Form nach sind sie ganz verschieden. Die kleinen sind halbkugelig, sie erlangen dann im Laufe des Wachsthums ganz verschiedene, oft bizarre Formen. Sie färben sich ganz intensiv mit Eosin.

In den kleineren Auflagerungen können wir eine nähere Structur nicht erkennen. Man findet immer dieselbe feinkörnige Substanz, die als Abscheidung aus dem Blute gut bekannt ist. In den grösseren Auflagerungen finden sich dann auch Fibrinnetze.

Nun werden diese kleinen Auflagerungen durch Apposition grösser, bis sie an die Nachbarzotten heranreichen; wo sie mit dem Epithel in Berührung kommen, geht dieses verloren. Dasselbe wiederholt sich nach verschiedenen Richtungen, bis schliesslich immer grösser werdende Parthien von den Blutausscheidungen bedeckt sind. Dadurch werden aber auch Circulationsstörungen gesetzt und speciell in der Mitte dieser Kerne, wo noch Epithel an dieser oder jener Stelle vorhanden ist, geht es jetzt, von der Ernährung ausgeschlossen, ebenfalls zu Grunde, da ja das Epithel nicht vom fötalen Gefäss, sondern vom intervillösen Raum aus ernährt wird.

Eine jede, des Epithels beraubte Stelle bildet ein neues Centrum, von dem aus Blutabscheidungen ausgehen. Das führt zu weiteren Epithelverlusten, zu neuen Auflagerungen, und es wiederholt sich dieses Spiel immer weiter und weiter; der Infarct wird immer grösser und es wird in denselben jedes Gewebe mit einbezogen, das in der Placenta überhaupt vorkommt, Zotten ebensogut wie Decidua und wie Blut des intervillösen Raumes.

Es liegt also in der Natur des Infarctes, in seiner Entstehungsursache, die Tendenz zum Wachsthum und ist diese Erklärung wohl die natürlichste von allen bisher gegebenen. Ganz analoge Veränderungen kennen wir bei der Thrombose der Gefässe, nur dass

Digitized by Google

hier das Epithel die Rolle des Endothels spielt und dass die Zotten in den mütterlichen Blutbahnen stecken.

Die erste Ablagerung aus dem Blute besteht aus einer feinkörnigen Substanz, die auch sonst bei Thrombenbildung zuerst ausgeschieden wird, ja häufig genug ganze Thromben constituirt. Diese körnige Substanz dürfte zusammengeklebten Blutplättchen ihre Existenz verdanken (Conglutination von Eberth). Weiterhin stellt sich auch eine Blutgerinnung ein, die das beschriebene fädige Netzwerk liefert und auch weisse und rothe Blutkörperchen einschliesst. Der Reichthum an diesem fädigen Fibrin ist ein ganz verschiedener und es kann dasselbe ebensogut nahezu fehlen, wie in grossen Massen vorhanden sein. Es tritt sowohl in feinen Fäden, als in dicken Balken auf, und man kann auch öfters, insbesondere bei älteren Infarcten eine Confluenz zu breiten hyalinen Bändern nachweisen. Dazwischen eingeschlossene weisse Blutzellen gehen rasch zu Grunde und dürften durch das Freiwerden eines Fermentes zur weiteren Fibrinbildung beitragen.

Dieses fädige Netzwerk, das in der ganzen Infarctfrage eine gewisse Rolle spielt, wurde zu verschiedenen Zeiten verschieden gedeutet. Ursprünglich für Bindegewebe gehalten, wurde es später von Langhans als Fibrin gedeutet, aber erst Ackermann gelang dieser Nachweis durch die damals bekannt gewordene Weigert'sche Fibrinfärbung. Steffeck leugnet zwar nicht das Vorkommen von Fibrin in Infarcten, er erklärt aber die streifige Masse für ein zwischen den Deciduazellen normaler Weise vorkommendes Netzwerk, das nur im Infarct durch das Zugrundegehen der Deciduazellen deutlicher hervortritt. Auch Ackermann giebt an, das Fibrin sehr häufig und reichlich in den Infarcten angetroffen zu haben, während Andere dem Fibrin keine wesentliche Rolle als Constituens des Infarctes zuerkennen wollten.

Ackermann's Angabe trifft nach unseren Erfahrungen zu. Wir möchten aber nicht unerwähnt lassen, dass das Fibrin, je älter der Infarct wird, umso schwieriger tinctoriell sich nachweisen lässt und das demnach die Angabe, dass man Fibrin nur selten im Infarct antrifft, auf diese Weise ihre Erklärung findet.

Sobald der Epithelverlust der Zotten eine gewisse Grösse erreicht hat, verödet auch das unmittelbar unter dem Epithel befindliche Capillarnetz, das Stroma leidet unter der fehlenden Ernährung, die Kerne schwinden langsam, die Gefässstämme sind zuerst häufig strotzend gefüllt, ehe sie verschwinden, bis schliesslich das Stroma

Digitized by Google

ein mehr minder homogenes Aussehen gewinnt und nur noch durch die Form an seine Herkunft erinnert.

In diesem Aufbau liegt auch die Ursache, warum das Studium des Infarctes von einer gewissen Grösse an bezüglich der Aetiologie ohne Erfolg bleibt. Denn einerseits gehen, wenn auch das Stroma der Zotten lange Zeit erkennbar bleibt, die Epithelien und alle zwischen den Zotten befindlichen Gewebsmassen eine regressive Metamorphose ein, werden homogen oder streifig und lassen dadurch die ersten Vorgänge, die Bildung des Kernes, nicht mehr erkennen. Andererseits wird jedoch jedes in der Placenta befindliche Gewebe mit in den Infarct einbezogen.

Nehmen wir nun an, was ja de facto sehr oft vorkommt, dass ein solcher Infarct mit einem grosszelligen Gewebe durch Fibrin- und Plättchenthromben verbunden wird — ob dasselbe mütterlich (decidual) oder fötal ist, lassen wir noch dahingestellt, — so wird das grosszellige Gewebe an der Berührungsstelle von der Circulation abgeschlossen werden und die Zellen werden Schaden leiden. Man hat dann in einer Continuität gut und schlecht erhaltenes grosszelliges und dann hyalin degenerirtes Gewebe. Solche Uebergangsbilder würden darauf hinweisen, dass letzteres aus dem ersteren entstanden ist, während in Wirklichheit der Vorgang ein ganz anderer ist.

Welche Fehlschlüsse dabei vorkommen können und auch schon vorgekommen sind, geht aus dem Gesagten deutlich hervor.

Ein anderes Bild ist folgendes. Das Zottenepithel der einen Partie zeigt keine Veränderungen, vielleicht, dass an einzelnen Stellen die Anhäufung der Kerne eine etwas stärkere ist; aber das Stroma der betreffenden Zotten zeigt nicht überall dasselbe Verhalten, zum Theil besitzt es normale Färbung und Structur, zum Theil ist die Färbung eine mehr gleichmässige und intensivere und die Structur ist schon leicht verwischt. Es kann schliesslich jede Structur verloren gehen, bis sich an Stelle des Zottengewebes eine homogene hyaline Substanz findet, die aber noch allseits vom Zottenepithel umgeben ist. Dadurch wird diese hyaline Substanz als Zottenstroma characterisirt. Das Epithel geht schliesslich auch Stück für Stück verloren, am spätesten die Kernanhäufungen. Dann haben wir es wiederum mit einem seines die Blutgerinnung hemmenden Epithels beraubten Gewebe zu thun, das zu Niederschlägen aus dem Blute Veranlassung giebt.

Veränderungen dieser Art sehen wir relativ häufig an der

Digitized by Google

chorialen Platte. Hier kommt es nach Verlust des Epithels, wie wir schon seit Langhans wissen, zu reichlichen Abscheidungen von Fibrin. Langhans hat auch diese Fibrinausscheidungen in Verbindung mit dem Infarct gebracht. Es ist eben hier unter der chorialen Platte die Circulation am wenigsten rege und dadurch dieser Ort zur Entstehung von Abscheidungen besonders geeignet.

Mit dieser hyalinen Degeneration des Chorion-Bindegewebes scheint die schleimige Degeneration, die man recht häufig zu sehen Gelegenheit hat, nichts zu thun zu haben, hier bleibt das Epithel auch relativ lange erhalten.

Eine dritte Form des Unterganges des Zottenepithels finden wir häufig, wenn die Verlangsamung der Blutcirculation bis zur Stase geführt hat. Sie wird bereits von Ackermann und Marchand erwähnt. Wir sahen diesen Epitheluntergang besonders schön in einem Falle von Tubargravidität mit Infarcten in der Placenta. Es hat das gesammte Epithel einer Zelle seine Kernfärbung verloren, es ist nekrotisch und färbt sich stark mit Protoplasmafärbemitteln. Bei einer Färbung mit Eosin z. B. zeigt sich das mehr oder minder veränderte Zottenstroma von einem verschieden breiten rothen Band umschlungen, das Zottenbindegewebe färbt sich zumeist bläulich, ist ödematös, in schleimiger Umwandlung begriffen. Je jünger das Epithel, d. h. je höher es vor dem Absterben war, desto breiter wird das rothe Band. Sehr auffallend wird das Bild, wenn zahlreiche Zotten, deren Epithel gleichmässig roth und deren Stroma leicht blau gefärbt ist, beisammenstehen. Die Deutung, die diese Bildungen gefunden haben, ist eine verschiedene. Marchand erwähnt sie beiläufig in seiner bekannten Blasenmolenarbeit und hält sie für Nekrose. Auch Ackermann hält sie für absterbendes Epithel, für den Folgezustand der Zottenischaemie nach Erkrankung der fötalen Zottengefässe. Andere haben sie für Decidua gehalten, welche die Zotten umwuchert und hyalin degenerirt. Jacobson nimmt sogar eine Verflüssigung der hyalin gewordenen Decidua an, um die gleichmässige Umwucherung zu erklären.

Dass es aber wirklich nur degenerirtes Epithel und sonst nichts ist, davon kann man sich sehr leicht überzeugen, wenn man Zotten betrachtet, die noch zum Theil ein erhaltenes Epithel besitzen. Man findet dann auf dem Querschnitt die eine Hälfte der Zotten mit Epithel, das keine Kerne mehr aufweist, während die

Digitized by Google

Kerne der anderen Seite noch gut erhalten sind; beide sind gleich hoch und weisen Uebergänge gegeneinander auf.

Zwischen so veränderten Zotten werden wir auch Veränderungen im Blute constatiren. Die weissen Blutzellen fehlen ganz oder sind sehr spärlich vorhanden, die rothen färben sich nicht mehr schön mit Eosin, sondern erscheinen mehr braun, sind schlecht erhalten und dem Zerfall nahe.

Was hier das Primäre ist, ob die Veränderungen im Blute oder die im Zottenepithel, ist nicht mit voller Sicherheit zu sagen; aus dem mikroskopischen Bilde allein lässt sich eine Entscheidung nicht fällen.

Am wahrscheinlichsten wäre uns, da ja das Zottenepithel vom intervillösen Raume aus ernährt wird, dass im Blute die Ursache vorhanden sei, dass es aus irgend einem Grunde zur Stase komme, wozu ja vielfach Gelegenheit geboten ist und dass dadurch die Ernährung des Epitheils leidet. Andererseits bleibt aber auch das Absterben des Epithels nicht ohne Einfluss auf das umgebende Blut. Auf diese Art und Weise entstehen die ersten Veränderungen, der Kern des Infarctes. Der Infarct kann auf dieser Stufe stehen bleiben. Häufig bleibt es aber nicht dabei, der Infarct wächst; in welcher Art und Weise, haben wir geschildert.

Jedermann, der sich mit dem Studium des Infarctes beschäftigt, muss dieses Wachsthum des Infarctes auffallen, denn es greift immer weiter und weiter um sich, und es ist die Erklärung des Wachsthums in unseren Augen geradezu ein Kriterium für die Dignität der Entstehungstheorie. Wenn Steffeck z. B. erklärt, dass der Infarct nur dadurch wachse, dass die Decidua als anliegendes Gewebe sowohl Zotten als foetale Zapfen umwuchert und durch ihre Verödung ebenfalls zum Untergange bringe, so muss man sich doch verwundert fragen, ob denn, wenn diese „Wucherung" der Decidua wirklich vorhanden wäre, der Blutcirculation und der Wandbekleidung des intervillösen Raumes gar keine Rolle dabei zukommen sollte. Es wäre ja ganz unverständlich, dass hier das Blut gar nicht dazu beitragen sollte, während uns doch in in allen anderen Blutbahnen solche Bildungen gut bekannt sind. Es ist dies nur dadurch zu erklären, dass bei der Untersuchung der Infarcte eben ganz einfach ausser Acht gelassen wurde, dass es sich um Bluträume handelt, die denselben Gesetzen unterworfen sind, wie alle anderen.

Digitized by Google

Es bilden sich die Infarcte also aus Zotten, intervillösem Blut, Decidua. Damit geben wir ohne Weiteres zu, dass sich Decidua oder das Gewebe, das wir in der Placenta als Decidua bisher bezeichnet haben, an dem Aufbau betheiligt; aber es liegt weder in der Decidua die primäre Ursache, noch betheiligt sich dieselbe hervorragend an dem Aufbau des Infarctes. Doch darüber später.

Es besteht in der Art und Weise, wie die Infarcte nach unserer Darstellung entstehen, eine gewisse Aehnlichkeit mit der Thrombose, wie es ja auch schon andere Autoren angenommen haben, nur wurde die primäre Ursache zumeist in die Blutbahn selbst verlegt, andere, speciell spätere Autoren haben jeden Vergleich mit Thrombose abgelehnt, am energischesten Ehrendorfer. Er sagt; „. . . . . dass nur derjenige die subchorialen (weissen) Infarcte als aus Thromben oder Blutmassen stammend bezeichnen kann, der aus makroskopischer Betrachtung und ohne eingehendste Untersuchung ein Urtheil fällt oder der einfach auf eine ältere sich hartnäckig behauptende Erklärung zurückgreift.“

Wenn man das histologische Bild des weissen Infarctes und eines Thrombus miteinander vergleicht, dann besitzen dieselben allerdings so minimale Aehnlichkeit miteinander, dass man sehr wohl den Ausspruch begreift, und es dürfte die obige Behauptung besonders auch nur durch den Vergleich der beiden fertigen Producte hervorgerufen worden sein. Wenn man aber bedenkt, wie der Thrombus und wie der weisse Infarct entsteht, dann muss man wieder zugeben, dass in dem einen wie in dem anderen Falle genau derselbe Vorgang herrscht, dass beim Thrombus allerdings nur Blutbestandtheile, beim weissen Infarct aber alle Bestandtheile der Placenta als Constituentien auftreten. Die beiden Processe, so verschieden sie in ihrer Structur sind, so ähnlich ja identisch sind sie in ihrer Entstehungsart.

Für das Zustandekommen einer Thrombose werden zwei Bedingungen gefordert: Verlangsamung der Circulation und Veränderung der Gefässwande. Ein Factor allein genügt nicht. Ziegler z. B. schreibt darüber: „. . . . Es ergiebt sich, dass ihre (der Thrombose) Entstehung zunächst durch zwei Momente verursacht wird, nämlich durch Verlangsamung des Blutstromes oder andere Circulationsstörungen, wie Wirbelbildungen, welche die Plättchen gegen die Wand treiben, und durch locale Veränderungen der Gefässwand. Nach der Verschiedenheit der Bedingungen, unter denen

Digitized by Google

die Thrombose beim Menschen vorkommt, müssen wir annehmen, dass bald das eine, bald das andere Moment vornehmlich die Entstehung der Thrombose bedingt oder dass beide gleichmässig zu ihrer Bildung beitragen können, dass dagegen ein Moment allein zu dem Zustandekommen des Thrombus allein gewöhnlich nicht genügt."

Ziegler erklärt auch, allerdings ohne weitere Begründung, den Infarct der Placenta für eine Thrombose im intervillösen Raum.

Damit eine Thrombose entstehe, muss eine Verlangsamung des Blutstromes und Veränderungen der Gefässwande vorhanden sein; dieselben Bedingungen müssen auch in der Placenta vorliegen, damit ein sogenannter Infarct entstehe.

Der intervillöse Raum ist ja allen anderen Blutbahnen analog zu setzen, das Endothel ist durch das Zottenepithel ersetzt und der sog. Infarct ist kein Infarct, sondern ein der Thrombose analoger Process, nicht identisch mit derselben in ihren Bestandtheilen, von grösster Aehnlichkeit aber in ihrer Entstehungsursache.

Es liegt daher nahe, die für Thrombose allgemein giltigen Bedingungen auch auf den sogenannten Infarct zu übertragen.

Diese sind wenigstens in der reifen Placenta immer gegeben.

Verlangsamung des Blutstroms ist, wenn nicht vom Anfang an, also jedenfalls früh vorhanden, sobald der intervillöse Raum irgend welche erhebliche Ausdehnung besitzt; denn sobald sich Blut aus engen Röhren in einen weiten Raum ergiesst, ist die Verlangsamung der Strömung ebenso die natürliche Folge, wie sich eine wesentliche Verlangsamung des Wasserlaufes einstellt nach Mündung eines Flusses in den See. Wir dürfen sogar eine wesentliche Verlangsamung annehmen. Dieselbe wird im Laufe der Gravidität noch grösser, noch bedeutender vielleicht, selbst wenn im Verhältnisse zum Grösserwerden des intervillösen Raumes eine entsprechende Querschnittszunahme der Gefässe stattfindet, da durch die zahllosen Verästelungen der primären Zotten eine geregelte gleichmässige Circulation in allen Theilen der Placenta sehr erschwert wird und einzelne Orte nach ihrer anatomischen Lage förmlich zur Blutstauung verurtheilt sind. Es sind dies aber dieselben Orte, in denen der Infarct am häufigsten vorkommt und es wird dadurch der Zusammenhang zwischen Infarctbildung und Blutverlangsamung unverkennbar.

Einer dieser Orte ist der Raum unter der Membrana chorii. Er ist von der arteriellen Blutzufuhr am weitesten entfernt, das

Digitized by Google

mütterliche Blut muss sich durch das ganze Gewirr des Zottenbaumes durchwinden, um dahin zu gelangen. Kein Wunder, wenn hier die physiologische Verlangsamung leicht zur Stase wird.

Der andere Ort ist der Rand der Placenta. Hier fehlen ja in einem breiten Saume alle arteriellen Gefässe, wie wir bereits hervorgehoben haben, und sind diese Randpartien von vorneherein unter ungünstigeren Bedingungen als die anderen mehr central gelegenen. Aber auch alle anderen Partien können durch Störungen verschiedenster Art, die sich oft im Speciellen der Kenntniss entziehen, von der Blutversorgung zum Theile oder ganz abgeschlossen werden.

Die zweite Bedingung, die Veränderungen der Gefässwand sind hier beim Infarct gleichzusetzen den Veränderungen des Zottenepithels. Dass solche und welcher Art solche vorkommen, haben wir oben ausführlich geschildert.

Wir müssen also daran festhalten, dass zum Zustandekommen eines Infarctes sowohl Stromverlangsamung, als auch Schädigung des Epithels nothwendig ist. Welches das Primäre ist, lässt sich aus dem mikroskopischen Bilde wohl nur dann mit einiger Sicherheit sagen, wenn man Anfangsstadien zur Beobachtung bekommt und es dürfte, solange es sich um circumscripte Epithelverluste handelt, diesen die primäre Rolle zukommen. Häufig genug wird sich dies einer Entscheidung entziehen. Daraus aber ergiebt sich, dass auch nicht jeder Epithelverlust zu einer Infarctbildung führen muss; dass es nach Epithelverlusten, wie wir oben ausgeführt haben, nur zur Bildung jener kleinen Plättchenthromben kommt, wenn eben die zweite Bedingung, eine besondere Blutverlangsamung, nicht gegeben ist. Solche oder ähnliche Epithelverluste gewinnen eine ganz verschiedene Dignität, je nach ihrer anatomischen Lage, ob eben von vornherein Blutverlangsamung gegeben ist oder nicht.

Dadurch wird der Infarct als eine besondere Form der Thrombose unserem Verständniss näher gerückt und dadurch werden die zum Theil unwahrscheinlichen, zum Theil direct falschen Erklärungsversuche entbehrlich.

Durch die regressive Metamorphose, die sich im Infarcte abspielt, wird das später definitive Aussehen und der Charakter bedingt. Das zwischen dem lange noch erkennbaren Zottenstroma befindliche Stroma, Decidua und Epithel kann bald eine streifige, bald eine homogene Structur gewinnen, je nachdem das eine oder andere

Digitized by Google

Element vorwiegt. Aber nicht allein die Gewebsart ist für das Aussehen entscheidend, sondern auch die Art und Weise des Absterbens der Zellen trägt dazu bei. Wir wissen ja seit den Weigert-Cohnheim'schen Untersuchungen, dass der Zelltod als solcher allein mikroskopisch überhaupt nicht erkennbar ist und dass die mikroskopischen Veränderungen, durch welche uns die Diagnose des Zelltodes erst möglich wird, secundär sind, oft nur von Verhältnissen abhängen, die nach dem Absterben der Zellen sich einstellen. Es kann also ein und dasselbe Gewebe einmal ein streifig-fibrinöses, ein anderesmal ein homogen-hyalines Aussehen gewinnen, ohne das man berechtigt wäre, dieses oder jenes für die eine oder andere Gewebsart in Anspruch zu nehmen.

Liegen die Zotten überhaupt dicht beisammen, so treten sie derartig in den Vordergrund, dass der Infarct nur aus Zotten zu bestehen scheint, die dicht an einander gelagert scheinbar kein Gewebe zwischen sich besitzen. Dabei bleiben die Umrisse der Zotten lange erhalten und man kann noch oft in selbst verödeten Parthien erhaltene Zottengefässe finden, bis auch diese vollständig verschwinden und bis schliesslich durch Flüssigkeitsabgabe der ganze Infarct kleiner, derber und fester wird und eine weissliche Farbe annimmt.

Wenn wir nun auf die Literatur wieder zurückgreifen, so finden wir ganz verschiedene Ansichten über die Entstehung der Infarcte. Wir wollen nicht alle zur Besprechung heranziehen, sondern nur diejenigen, die eine gewisse Verbreitung und Anerkennung gefunden haben.

Nach Ackermann ist das Primäre der Verschluss der Zottenarterie. Von ihm leitet er die Veränderungen im Zottenstroma und im Epithel ab. Ebenso wie der Verschluss einer Arterie der Niere zu einem Infarct der Niere führt, soll der Infarct der Placenta von einem Verschluss der Zottenarterie bedingt sein.

Zugegeben, dass die Veränderungen in den Zottenarterien wirklich so häufig vorkommen, als Ackermann angiebt, besitzen dieselben aber auch wirklich dieselbe nutritive Bedeutung für die Placenta wie die Arterien der Niere für die Niere?

Bekanntlich ist die Nabelarterie, also auch ihre Aeste, die Zottenarterien, nur im Sinne der Stromrichtung Arterie; die Nabelarterie und die Zottenarterien führen aber venöses Blut des Fötus und schon aus diesem Grunde allein passt der Vergleich mit der Nierenarterie und dem Niereninfarct nicht.

Digitized by Google

Aber die Ernährung des Zottenepithels und zum Theil auch des Stromas erfolgt überhaupt nicht von dem Zottengefässe, weder von der Arterie noch von der Vene, wie bis in die jüngste Zeit von zahlreichen Autoren behauptet wurde, sondern vom intervillösen Raum aus. Denn wir wissen ja von jungen Ei'chen, dass Zotten bereits zu einer Zeit vorhanden sind, wo Zottengefässe noch fehlen. Wir wissen ferner von jenen Aborten, wo der Embryo fehlt, bereits resorbirt worden ist, dass das Aussehen und die Ernährung der Zotten lange Zeit nicht leidet; wir wissen ferner, dass normaler Weise Zotten von der Placenta losgelöst und im Venensystem verschleppt werden und daselbst längere Zeit liegen bleiben können, ohne dass Stroma und Epithel Schaden erleiden würden.

Vollständig beweisend aber, dass die Zotten in ihrer Ernährung vom fötalen Kreislauf unabhängig sind, sind die Verhältnisse bei der Blasenmole. Hier fehlt ja in der Regel der Embryo; die Zottengefässe fehlen ebenso und das Epithel — das befindet sich in regster Proliferation. Dies wäre wohl nicht möglich, wenn die Ernährung des Zottenepithels von den fötalen Gefässen abhinge. Es sind eben die Zottenepithelien, zum Theil auch das Stroma, unabhängig von den Zottengefässen und können erhalten bleiben oder sogar noch wachsen, wenn längst kein Fötus mehr vorhanden ist.

Der von Ackermann behauptete causale Zusammenhang von Verschluss der Zottenarterie einer- und Ischaemie und Nekrose andererseits ist nicht vorhanden. Der Vergleich mit dem Niereninfarct passt, wie auch schon Clemenz annimmt, ganz und gar nicht, und die von Ackermann als Placentarinfarct beschriebenen Veränderungen sind eben kein Infarct und können nicht auf Veränderungen der Zottengefässe zurückgeführt werden.

Wie steht es mit der Peri- und Endarteriitis der Zottenarterie überhaupt? Diese Veränderungen spielen eine eigenthümliche Rolle in der Literatur, da ja, wie wir bereits gezeigt haben, vor Ackermann R. Maier die Periarteriitis als Ursache des Infarctes ansprach, nach Ackermann, Küstner und Williams u. A. der Ansicht Ackermann's beipflichten. Es kann sich aber, wie wir gezeigt zu haben glauben, gar nicht mehr um die Frage handeln, ob ein causaler Zusammenhang zwischen fötalen Gefässveränderungen und Infarct besteht, sondern die Frage steht so, ob diese Gefässveränderungen überhaupt vorkommen? Gegenüber den erstgenannten

Digitized by Google

Autoren, die dies bejahen, stehen Clemenz, Fuoss, Rossier und Rohr, die ausdrücklich angeben, nie in Infarctplacenten Peri- oder Endarteriitis der Zottengefässe gesehen zu haben. Wir können uns den letzteren Autoren vollinhaltlich anschliessen, da auch wir niemals eine Peri- oder Endarteriitis in Infarctplacenten gesehen haben[1]).

Wir können aber noch weiter gehen. Wir sahen überhaupt niemals trotz zahlreicher Bemühungen in einer normalen Placenta fötale Gefässveränderungen, wenn wir auch nicht behaupten wollen, dass solche überhaupt nicht vorkommen. Jedenfalls dürfen wir aber nach unserer und anderer Autoren Erfahrung sagen, dass sie zum mindesten sehr selten sind[2]). Da sie aber, wenn sie vorkommen, mit dem Infarct nichts zu thun haben, so verdienen sie wenigstens in der Infarctfrage nicht das Interesse, das ihnen von vielen Seiten entgegengebracht wurde. Aber ganz ohne Interesse sind sie auch nicht. Schon der Umstand, dass ebensoviele Autoren für als gegen ihre Existenz sprachen, verlangt eine Erklärung.

Wir selbst waren nach sehr vielen negativen Befunden geneigt, an die Existenz dieser Gefässveränderungen nicht zu glauben, bis Untersuchungen, die Herr Dr. Bondi an unserer Klinik veranstaltet hat und die in diesem Archiv erschienen sind, uns veranlassten, noch einmal dieser Frage nachzugehen. Bis dahin konnten wir nur constatiren, dass wir diese Gefässveränderungen nicht auf. finden konnten.

Herr Dr. Bondi untersuchte die Nabelschnüre luëtischer Föten. Da zeigte es sich, dass in einem grossen Procentsatz der luëtischen Fälle die Nabelschnurgefässe eine mächtige Periarteriitis, selten eine Endarteriitis zeigten. Alle zur Controlle gewählten, nicht luëtischen Nabelschnüre liessen ohne Ausnahme Gefässveränderungen vermissen. Es zeigte sich aber ferner, dass diese Veränderungen gegen die fötale Seite zu eine Zunahme, gegen die placentare eine Abnahme der Erscheinungen aufwiesen. Nach diesen Erfahrungen konnten wir nun bei Lues obige Gefässveränderungen erwarten.

Eine von uns von diesem Standpunkte aus vorgenommene Untersuchung, nämlich Untersuchung der Placenten Luëtischer, in

1) Anmerkung während der Correctur: Nach Abschluss dieser Arbeit verfolgten wir die Gefässveränderungen eifrig weiter. Siehe Wiener klin. Wochenschrift. Juli 1903. Hitschmann u. Volk, Zur Frage der Placentarsyphilis.

2) Dies gilt noch der eben citirten Arbeit, so lange Syphilis der Placenta vorhanden ist.

Digitized by Google

denen eine Periarteriitis der Nabelschnurgefässe bestand, zeigte, dass in diesen Fällen die Zottengefässe, überhaupt die Placentargefässe Veränderungen aufweisen können[1]).

Um eine endgültige Klärung dieser Frage zu bringen, setzen wir die Untersuchungen fort und werden seiner Zeit das Resultat zur Veröffentlichung bringen.

Während Ackermann den Schwerpunkt der Frage in die fötalen Gefässe verlegt, macht Steffeck einzig und allein die Decidua für den Infarct verantwortlich. Er sagt wörtlich: „Es giebt nur einen einzigen Infarct der Placenta und dieser entsteht primär stets allein in der Decidua." Ferner: „Bezüglich der Zusammensetzung der Infarcte weiche ich nun darin von den früheren Untersuchern ab, dass ich .... das Deciduagewebe als den wesentlichsten Theil eines jeden Infarctes hinstelle." Das widerspricht direct unseren Beobachtungen und es lassen sich zahlreiche Bedenken gegen die Schlussfolgerung, durch welche Steffeck zu seinem obigen Resultate gelangt, nicht unterdrücken.

Zunächst Folgendes: Steffeck kann im Infarct Deciduazellen von normalem Aussehen bis zum Uebergang in homogenes Gewebe verfolgen. Man könne auf Schnittserien überall deutlich sehen, wie die Decidua von ihrem früheren, normalsten Aussehen war, alle Veränderungen durchmacht, bis sie jene homogen-streifige Masse wird, die in der Mitte die Knoten der Zotten umgiebt und die früher nur für Fibrin angesprochen wurden.

Der Schluss aber, zu dem Steffeck gelangt und der sich wie ein rother Faden durch seine Arbeit zieht, dass die streifig-homogene Substanz nur Decidua sei, ist unrichtig. Das geht aus unseren eigenen Befunden mit Sicherheit hervor. Diese Behauptung ist aber ein Grundstein in Steffeck's Arbeit. Wer auf dem Standpunkte steht, dass die fibrinöse Masse identisch ist mit veränderter Decidua, der muss natürlich, da fibrinöse Massen immer und überall in den Infarcten, sogar in allem Anfange, vorkommt, in der Decidua das Um und Auf der Frage erblicken.

Zu der Ueberzeugung, dass die Decidua sich zu jener homogenen Masse umwandelt und dass daher die ganze homogene Masse nur veränderte Decidua vorstelle, gelangt Steffeck durch Uebergangsbilder. Er konnte Deciduazellen durch alle Veränderungen bis zu jenem homogenen Gewebe verfolgen. Wir haben aber bereits er-

1) Näheres darüber in der bereits genannten Arbeit.

Digitized by Google

wähnt, dass dieser Schluss nicht ohne Weiteres gestattet ist, da auch genau dasselbe Bild entsteht, wenn ein Infarct, der aus homogenem Gewebe besteht, bis zur Berührung eines Deciduabalkens gewachsen ist. Hier kann man auch alle Veränderungen, vom normalen Aussehen der Decidua bis zum homogenen Gewebe finden. Wenn aber durch seine Uebergangsbilder nicht bewiesen werden kann, wenigstens in diesem speciellen Falle, dass das homogene Gewebe aus Decidua entstanden ist, um wie viel weniger ist es erst gestattet, den ganz verallgemeinernden Schluss zu ziehen, dass alles homogene Gewebe nur veränderte Decidua sei.

Dasselbe Gewebe haben Andere mit mehr Recht für Fibrin und verändertes Blut erklärt. Jeder, der sich mit Zellnekrose beschäftigt, weiss, dass jedes absterbende Gewebe jenes Aussehen gewinnen kann, und da in der Placenta ausser der Decidua noch andere Gewebe vorhanden sind, die durch ihr Absterben homogene Massen liefern können, so müsste Steffeck noch immer den allgemeinen Satz beweisen, dass Decidua und homogenes Gewebe identisch, selbst wenn im speciellen Falle die Uebergangsbilder verwerthbar wären.

Steffeck hätte aus seinen Uebergangsbildern nur folgern dürfen, dass sich auch Decidua an dem Aufbau betheiligt, nicht aber, dass Decidua den wesentlichsten Theil eines jeden Infarctes ausmache. Ebenso unbewiesen ist natürlich die Angabe, dass die Infarctbildung stets allein in der Decidua beginne.

Die Decidua soll nach seiner Angabe Zotte nach Zotte umschliessen und diese, nachdem sie sich selbst stark verändert hat, schliesslich zum vollständigen Absterben bringen. Die Behauptung, dass der Infarct primär in der Decidua entstehe, ist nur die Consequenz seiner Ansicht, dass alle streifig homogenen Gewebe veränderte Decidua darstellen.

Zu einem ganz anderen Schlusse hätte Steffeck gelangen müssen, wenn er auch die Bedeutung des Zottenüberzuges und des intervillösen Raumes als Blutbahn beherzigt und wirklich kleinste Infarcte studirt hätte, wie man sie in jeder Placenta mikroskopisch antrifft.

Eine weitere Consequenz der Ansicht, dass die streifig homogene Masse veränderte Decidua sei, sieht man in der Angabe, wie ein Infarct wachsen soll: „Ein Infarct wächst eben nur dadurch, dass die Decidua alle anliegenden Gewebe, sowohl Zotten, wie Zapfen, umwuchert und durch Verödung ebenfalls zum Untergang bringt."

In jedem Infarct findet man Zotten, umgeben von der homo-

Digitized by Google

genen Masse. Wenn aber die homogene Masse wirklich Decidua wäre, welche die Zotten umwuchert, so müsste man doch auch einmal diese Umwucherung in einem Zustande antreffen, wo die angeblich umwuchernde Decidua noch unverändert als solche erkennbar wäre.

Dies beschreibt selbst Steffeck nicht, und wir selbst haben dies nie gesehen, ebenso wenig wie die anderen Autoren. Es widerspricht dies auch total unserer Ansicht über das Verhalten der Decidua in der Schwangerschaft. Derselben kommt selbst im Anfange der Schwangerschaft, wo sie ihre grösste Entwickelung erfahren hat, keine active Rolle beim Eindringen und Haften der Zotten zu. Je weiter die Schwangerschaft vorwärts schreitet, desto mehr verfällt sie der Atrophie, und am Ende der Schwangerschaft ist sie oft so dünn, dass sie aus 5—6 Reihen rundlicher Zellen besteht (Olshausen-Veit. 1902. S. 40).

Man kann also der normalen Decidua in der 2. Hälfte der Schwangerschaft kaum die Fähigkeit zumuthen, Zotten zu umwuchern. Man müsste also in jedem Falle, wo ein Infarct in der Placenta vorhanden ist, eine „Wucherung" — sagen wir Hyperplasie — der Decidua annehmen, und da schon jede zweite Placenta makroskopische, wenn auch kleine Infarcte aufweist, so musste in jedem zweiten Falle eine Hyperplasie der Decidua vorhanden sein, was wohl Niemand zugeben dürfte.

Aber selbst wenn eine Hyperplasie bestände, so könnte sie wohl kaum eine so gleichmässige Umwucherung der Zotten herbeiführen.

Um aber die Rolle, die der Decidua bei der Bildung des Infarcts zukommt, richtig würdigen zu können, ist es von Wichtigkeit, zu wissen, ob all' das, was bisher als Decidua gegolten hat, auch wirklich mütterlichen Ursprunges ist. Gerade in der letzten Zeit werden Stimmen laut, die das Gegentheil, nämlich den fötalen Ursprung, anzunehmen geneigt sind.

Nach der herrschenden Lehre (Winkler, Kölliker) biegt einerseits die Decidua serotina am Rande der Placenta um und wächst unter die Membrana chorii mehr minder weit hinein; andererseits streben von der Serotina aus Balken decidualen Gewebes gegen das häutige Chlorion hin und breiten sich unter demselben aus — Decidua placentalis subchorialis. Dieses grosszellige Gewebe wurde, wie schon der Name zeigt, allgemein, mit nur wenigen Ausnahmen, für Decidua gehalten.

Nun sollen diese Bildungen erst im 4.—5. Schwangerschafts-

Digitized by Google

monate entstehen und sie fehlen, wie man sich an jungen Eiern überzeugen kann, in der That in einer früheren Zeit.

Die sichere Deutung dieses Gewebes ist derzeit einfach nicht möglich. Rein morphologisch lässt sich die Frage nicht lösen, da insbesondere fötale Elemente in Bezug auf die Form solche Varianten zeigen, dass eine Verwechselung mit mütterlichen Zellen sehr leicht unterlaufen kann. Es wurde ja auch in der Lehre vom Chorioepitheliom diesem Umstande Rechnung getragen und der Ausdruck „atypische Langhanszellen" eingeführt.

Welche Irrungen durch eine rein morphologische Entscheidung, was mütterlich und was fötal ist, entstehen können, lehrt ja gerade die letzte Zeit. In der graviden Tube wurden Zellen für Deciduazellen erklärt und daraufhin eine ganze Theorie über die Aetiologie der Tubargravidität aufgestellt, bis sich kurze Zeit darauf herausstellte, dass es nicht mütterliche, sondern fötale Elemente waren.

Gegen die deciduale Natur der sog. Decidua subchorialis müssen wir Folgendes vorbringen. Die Entwicklungsgeschichte lehrt, dass entgegen der früheren Meinung Decidua und Zotten einander nicht entgegenwachsen, sondern dass die Zotten in die decidualen Gefässe eindringen. Wenn wir nun den Stand in einem gewissen Zeitpunkt fixiren, sagen wir, um ein concretes Beispiel zu wählen, ein Ei von 1 mm Embryolänge, so steht der periphere Theil der Zotten durch den Trophoblasten mit den mütterlichen Gefässen in Verbindung, der mediale, zur Membrana chorii gekehrte, ist allseits vom Blute umspült, fasst nirgends zwischen sich Decidua. Da aber die Decidua, wie gesagt, nicht den Zotten entgegenwächst, sondern die letzteren in die Decidua eindringen, die Membrana chorii dabei ihren Stand wohl nicht verändert, so können die Zotten nur in ihrem peripheren Theile Decidua zwischen sich fassen. Es bleibt daher unverständlich, wie in einem späteren Zeitpunkt plötzlich Deciduabalken bis an die Membrana chorii heranreichen sollen. Denn selbst diejenigen Autoren, die heute noch eine active Betheiligung der Decidua anzunehmen geneigt wären, würden dieses Entgegenwachsen eher noch in die erste Zeit und nicht in den 4. bis 5. Monat verlegen, zu welcher Zeit die höchste Entwicklung der Decidua schon vorüber ist.

Es ist uns aus diesem Grunde wenig wahrscheinlich, dass der deciduale Schlussring und die Decidua subchorialis wirklich Decidua sind; aber all' dieses für foetal zu erklären, konnten wir uns ebensowenig entschliessen, denn es giebt zweifellos deciduale Balken, wo die zelligen Elemente so typisch sind, dass man an der maternen

Digitized by Google

Provenienz gar nicht zweifeln kann. Es ist dies aber ganz gut mit der Entwicklungsgeschichte in Einklang zu bringen. Man braucht sich nur vorzustellen, dass die Einschmelzung des mütterlichen Gewebes nicht gleichmässig an der ganzen Peripherie vor sich geht, so bleiben ja genügend Gewebsstücke übrig, die eine Strecke weit zwischen die Cotyledonen hinziehen. Dieses grosszellige Gewebe sprechen wir für sicher maternes Gewebe an. Man kann auch öfter ohne Serienschnitte an tadellos erhaltenem Gewebe im Zusammenhang Balken mit der Serotina constatiren.

Irgend eine nennenswerthe Mächtigkeit kommt ihnen aber in der reifen Placenta gewiss nicht zu und es wäre schon quantitativ unmöglich, dass sie einen grossen Antheil an der Bildung der Infarcte nehmen. „Wucherungen" sehen wir aber ebensowenig wie andere Autoren. Dadurch, dass diese Balken eine Strecke weit in den intervillösen Raum hineinragen, wird ihr häufiges Vorkommen in Infarcten erklärlich.

Es bliebe also noch die foetale Natur zu erörtern übrig, aber auch diese können wir nicht ohne Weiteres annehmen. Aus dem Trophoblasten geht das doppelreihige Epithel hervor. Dieses verfällt, je älter es wird, destomehr einer Atrophie. Nun tritt aber, wie gesagt, die Subchorialis erst im 4. bis 5. Monat auf, es müsste also in einer Zeit noch ein foetale Zellneubildung unter dem Chorion stattfinden, die nicht sehr wahrscheinlich ist.

Andere Gründe sprechen für die foetale Natur. Es wird darüber später Herr Dr. Herrmann genauer berichten. In jedem Falle ist am Ende der Gravidität die Menge des grosszelligen Gewebes eine so geringe, dass ihre quantitative Betheiligung an dem Aufbau des Infarctes nur eine untergeordnete sein kann.

Zum Schlusse wollen wir noch zwei Beobachtungen anführen, die dadurch Interesse verdienen, dass man an den betreffenden Infarcten von vorneherein Decidua auszuschliessen in der Lage ist.

I. Carcinoma portionis. Totalexstirpation per vaginam. Beim Aufschneiden des frischen Uterus unmittelbar post operationem trifft der Schnitt ein junges Ei von Bohnengrösse. Die Kapsel wird dadurch leider eröffnet, das Ei springt heraus. Es ist allseits von feinsten Zotten besetzt. Die Zotten tragen an ihrem peripheren Ende nur kleine Kappen von Trophoblast. Die ganze mächtige Trophoblastschale ist im Uterus zurückgeblieben. Es ist daher mit voller Sicherheit auszuschliessen, dass sich am Ei Decidua zwischen den Zotten oder gar am häutigen Chorion befindet, da die peripheren Enden der Zotten allseits von der

Digitized by Google

Decidua durch den Trophoblasten geschieden sind. Trotzdem sieht man aber im häutigen Chorion einen mikroskopisch kleinen Infarct, der noch alle seine Bestandtheile recht gut erkennen lässt. (Taf. XI, Fig I.) Das Epithel der Grundplatte, das doppelreihig ist, aber keine deutliche Differenzirung aufweist, reicht bis unmittelbar an die Grenze des Infarcts, in der ganzen Ausdehnung desselben fehlt es. Der Infarct selbst besteht aus folgenden Elementen: In der Mitte desselben finden sich einige Zotten; man erkennt noch das Zottenstroma, das nach aussen von einem breiten, intensiv rothgefärbten Band umgeben ist; dasselbe entspricht dem nekrotischen Epithel. Zwischen den einzelnen Zotten finden sich relativ weite Züge fibrinösen Gewebes; es schliesst rothe Blutzellen in allen Stadien der Veränderung ein, dann zerfallende weisse Blutzellen und hie und da auch einige Epithelzellen, die man noch als Abkömmlinge des Trophoblasten leicht erkennen kann.

Eine einzige solche Beobachtung lehrt, dass Steffeck's Behauptung: „es giebt nur einen einzigen Infarct und dieser entsteht primär stets allein in der Decidua" nicht zu Recht besteht.

II. Eine Beobachtung, die nicht minder interessant ist, weil man auch in diesem Falle von vornherein Decidua ausschliessen kann. Es handelt sich um eine Tubargravidität von beiläufig 5 Wochen, frisch rupturirt. Die Blutung fand zum grössten Theile nach aussen statt, so dass das Chorion gut erhalten ist. Hier in diesem Chorion, das bereits eine Scheidung in ein bleibendes und ein vergängliches andeutet, finden wir geradezu einen Schulfall eines jungen Infarctes. Die Zotten stehen in den veränderten Bezirken ziemlich dicht beisammen. Wo ein intervillöser Raum vorhanden ist, findet sich Blut, aber zum geringem Theil in einem normalen, zumeist im veränderten Zustand. Das Zottenstroma ist in leichter Degeneration, das Epithel nekrotisch, zeigt entweder gar keine oder nur partielle Kernfärbung und stellt sich als ein breites rothes Band dar. Die Zotten stehen dicht beisammen und treten die rothen Bänder derartig hervor, dass leicht der Eindruck entsteht, als ob ein fremdes Gewebe die Zotten umweben würde. Dies alles sind Veränderungen, die wir als beginnenden Infarct deuten müssen.

Nun steht es heute fest, dass in der überwiegenden Zahl der Fälle von Tubargravidität Decidua gerade an der Haftstelle überhaupt fehlt. Wenn trotzdem in einem solchen Falle Infarcte in der Placenta vorkommen, so beweist dies wohl sicher, dass sie unabhängig von dem Vorhandensein einer Decidua sind.

Digitized by Google

(Aus der I. Univ.-Frauenklinik des Herrn Hofrath Schauta in Wien.)

Ein Beitrag zur Kenntniss des Corpuscarcinoms.

Von

Dr. **Fritz Hitschmann,**
Assistenten der Klinik.

In der bekannten Arbeit von Ruge und Veit über das Carcinom des Corpus uteri im 6. Bande der Zeitschrift für Geburtshülfe stellen diese Autoren an der Hand zahlreicher Beobachtungen die anatomischen und histologischen Grundzüge des Adenocarcinoma corporis uteri fest. Es dient auch heute noch nach 20 Jahren das von Ruge und Veit Gesagte trotz zahlreicher späterer Arbeiten, die sich mit demselben Thema beschäftigten, als Grundlage unseres Wissens. Zwei Fälle aus der Beobachtungsreihe Ruge und Veit's sind es, die uns hier namentlich interessiren. Im Falle 5 und 12 beschreiben die genannten Autoren ganz kurz in typischen Adenocarcinomen des Corpus das Vorkommen von Plattenepithel, ohne aber näher auf diesen Befund einzugehen. Die Kürze der Beschreibung mag es verschuldet haben, dass viele von den Autoren, die sich mit dem Vorkommen von Plattenepithel in Corpuscarcinomen beschäftigten, diese Angaben wohl übersehen haben und sie nicht anführen. Allerdings scheinen R. und V. Plattenepithel nur in ganz beschränktem Masse vorgefunden zu haben; es beschränkt sich ihre Angabe auf die Worte (Fall 12): „dass das Cylinderepithel an einzelnen Drüsen in ein mehrschichtiges epidermoidales Gewebe verwandelt ist". Spätere Autoren beschrieben dann aber ein so reichliches Vorkommen atypischer Plattenepithelien in Adenocarcinomen, dass sie zu der Annahme gelangten, es handle sich um zwei, von verschiedenen Matrices ausgehende

Digitized by Google

Neubildungen, die sich gegenseitig innig durchwachsen. So wenig war noch die Metaplasie in der Gynäkologenwelt anerkannt, dass man lieber diese ohne Analogie dastehende These aufstellte, und sie annahm, anstatt auf die Metaplasie zurückzugehen. Und doch bietet gerade der Uterus für das Studium dieser Frage das dankbarste Object.

Drei Jahre nach dem Erscheinen der Ruge-Veit'schen Arbeit beschrieb Teller in 54 Fällen von Endometritis mehr minder ausgebreitete Metaplasien. Diese Arbeit begegnete wohl besonders durch die geschilderte Häufigkeit des Vorkommens von Metaplasien im Endometrium, die im Widerspruche zu den Erfahrungen aller anderen Autoren stand, berechtigtem Misstrauen und fanden allgemeine Ablehnung. Zwei Jahre später wurde aus der Klinik meines Chefs, damals noch in Prag, das erste Plattenepithelcarcinom des Corpus beschrieben. Andere Beobachtungen folgten nach, ohne jedoch eine grössere Anzahl zu erreichen, so dass auch heute noch diese Fälle zu den seltenen gehören. Zu gleicher Zeit wurde auch das Fortschreiten von Plattenepithelcarcinomen der Cervix auf das Corpus in Form eines „Zuckergusses" und das schon erwähnte Auftreten von zwei verschiedenen Formen in demselben Corpus, beides ebenfalls als sehr seltene Befunde beschrieben.

Gerade die Seltenheit des Befundes ermöglichte es, dass die Missdeutungen, welche die letzteren Beobachtungen erfuhren, sich bis in die jüngste Zeit erhalten konnten. Und schon die einfache Feststellung der Thatsachen, die sich aus Wiener's und meinen Untersuchungen ergiebt, dass nämlich das Vorkommen von Plattenepithelien in Adenocarcinomen des Uterus eine sehr häufige, selten ganz vermisste Erscheinung ist, muss berechtigte Zweifel an der Richtigkeit der bisher zumeist üblichen Deutung erwecken.

Die verschiedene Deutung, die aber eine und dieselbe Thatsache von verschiedenen Autoren fand, zusammen mit der manchmal ungenauen mikroskopischen Beschreibung erzeugte natürlicher Weise eine gewisse Verwirrung. Mitverwirrend wirkte sicherlich auch die von einzelnen Autoren allzuweit getriebene Unterscheidung zwischen Oberflächen- und Drüsencarcinom des Corpus uteri.

Von seiner Anlage her ist es ein und dasselbe Epithel; aber auch im späteren Leben können wir uns häufig genug überzeugen, wie aus Oberflächenepithel Drüsenepithel wird, wie Drüsen durch Einstülpungen vom Oberflächenepithel her entstehen. Dann darf

Digitized by Google

man aber auch nicht ausser Acht lassen, dass wir von Drüsen und von Drüsenepithel nur mit Unrecht sprechen, dass wir vielmehr nur von einem Oberflächen- und einem in der Tiefe — in Krypten — sitzenden Epithel sprechen sollten. Eine Berechtigung, diesen Unterschied aufrecht zu erhalten, gäbe es, wenn etwa dem Drüsenepithel bei seiner morphologischen Gleichheit mit dem Oberflächenepithel functionelle Secretionsunterschiede zukämen, aber auch dies ist nicht der Fall.

Kommt es aber zur Epidermisirung des Corpus und dann zur Neubildung, so kann man ja dann wiederum nicht sagen, dass der Ausgangspunkt das Oberflächenepithel ist, weil es, wie wir später sehen werden, mit dem Verluste des normalen Uterusoberflächenepithels nnd der Epidermisirung auch in der überwiegenden Zahl der Fälle zum Verluste der Drüsen in Corpus und Cervix kommt und damit die Gegenüberstellung von Oberflächen- und Drüsenepithel aufhört.

Auch die Frage, innerhalb welcher Grenzen und unter welchen Bedingungen die Metaplasie auftreten kann, findet noch immer eine verschiedene Beantwortung, ja einzelne recht angesehene Autoren möchten die wirkliche Metaplasie auf ein Minimum eingeschränkt sehen.

Sicherlich wurde auch vielfach die Metaplasie-Umdifferencirung der Zelle mit der einfachen Formveränderung und Entdifferencirung zusammengeworfen; ob aber die Trennung dieser Veränderung überall so durchführbar ist, wie es Lubarsch wünscht, scheint mir kaum möglich. Dass wirkliche Metaplasien bei Neubildungen im Uterus vorkommen, ist heute schon eine allgemein acceptirte Thatsache, dass aber diese Metaplasien viel häufiger und in grösserer Ausdehnung vorkommen, als man bis jetzt angenommen hat, will ich in den folgenden Beobachtungen zeigen.

Weit vorgeschrittene, in die Augen fallende metaplastische Veränderungen, haben ja schon früher die Aufmerksamkeit der Autoren auf sich gelenkt, allerdings dabei eine andere Deutung gefunden.

Aber nur eine systematisch darauf gerichtete Untersuchung konnte Aufschluss darüber geben, wie oft und in welcher Ausdehnung diese Veränderungen vorkommen.

Ich berichte nun kurz über mein eigenes Beobachtungsmaterial; es umfasst 11 Fälle, die ich im Laufe von 2 Jahren sammeln konnte. 8 Fälle sind in unserer Klinik zur Beobachtung gelangt,

Digitized by Google

die 3 anderen wurden von Aussen in die Klinik zur Untersuchung geschickt.

Fall I.

Eine genauere Krankengeschichte fehlt, da die ausgeschabten Massen zur Untersuchung von auswärts[1]) eingeschickt wurden. Ich konnte nur soviel erfahren, dass das Präparat von einer älteren Frau stamme, die jetzt nach der bereits vor einigen Jahren aufgetretenen Menopause wieder an Blutungen aus dem Genitale leide. Die mikroskopische Untersuchung ergab: Die Drüsen sind bedeutend vermehrt, sie stehen stellenweise mit ihrer Wandung dicht nebeneinander, sodass das interglanduläre Bindegewebe bis auf einzelne Spindelzellen reducirt erscheint; an anderen Stellen ist jedoch das Bindegewebe reichlicher vorhanden. Die Drüsen zeigen überall hochgeschichtetes Epithel; dasselbe hat seine Form relativ gut erhalten und ist deutlich als ein cylindrisches zu erkennen. Nur in wenigen Drüsen ist das Lumen ganz verschwunden, die meisten Drüsen sind ohne Weiteres als solche erkennbar. Wo die Drüsenlumina ganz mit Zellen angefüllt sind, findet man diese letzteren zum Theil identisch mit den Epithelien der anderen Drüsen, zum Theile haben sie aber ihre Form dahin geändert, dass sie nicht mehr cubisch oder cylindrisch, sondern polyedrisch sind. Sie haben noch dasselbe Tinctionsvermögen wie die cubischen. Neben ihnen, oder in anderen Alveolen, stösst man dann aber auf Zellen, die sich ganz anders verhalten. Sie sind gross, rund, blass, intensiv glänzend, mit sehr scharfem Contour. Diese Zellen, die vom Plattenepithel nicht mehr zu unterscheiden sind, kommen in kleineren und grösseren Haufen vor und färben sich mit Eosin nur ganz schwach. Durch dieses Verhalten zur Protoplasmafärbung unterscheiden sie sich von anderen Plattenepithelien, die sich in der Mitte jener Haufen befinden, zu Perlen angeordnet sind und sich intensiv mit Eosin färben. Um eine grosse geblähte Zelle als Mittelpunkt lagern sich halbmondförmig andere Zellen in verschiedener Menge an. Bald sind es nur 4—6 Zellen, die sich um eine mittlere gruppiren, bald entstehen grosse Krebsperlen. (Taf. XI, Fig. 6.)

Die Kerne betheiligen sich gleichfalls an dieser Metaplasie; sie sind grösser, gequollen, haben ein minder dichtes Chromatinnetz und ein stark lichtbrechendes Kernkörperchen.

In diesem Falle sind die Veränderungen in Bezug auf die Metaplasie so gering, dass sie ursprünglich der Beobachtung entgangen waren. Erst durch den nachfolgenden Fall darauf aufmerksam gemacht, den Zellveränderungen im Corpuscarcinome Aufmerksamkeit zu schenken, konnten sie dann nachträglich leicht aufgefunden werden. Aber gerade weil die Veränderungen der Zellen in Bezug auf Metaplasie noch geringe sind, liessen sich hier die verschiedenen Stadien, die die metaplasirenden Zellen durchzumachen haben, gut studiren, und es konnte der in der Literatur so häufig vorkommende Gedanke, als ob man es mit zwei verschiedenen, von einander unabhängigen Krebsformen zu thun hätte,

1) Herr Dr. Fischer aus Esseg.

Digitized by Google

von vornherein abgelehnt werden. Den breitesten Raum nehmen jene unausgesprochenen Zellformen ein, die ihre ursprüngliche Form und Structur bereits verloren haben und vom Plattenepithel sich doch noch unterscheiden lassen. Es sind dies jene Formen, die man nach Lubarsch als Entdifferenzirung auffassen müsste, sie gehören aber doch sicherlich schon zur Metaplasie; es zeigt dies die Schwierigkeit, die einzelnen Veränderungen in den Zellen richtig zu deuten, zur Genüge. Es liessen sich die erwähnten Zellformen wohl nur schwer als ein bestimmtes Stadium in der Umwandlung des cylindrischen zum Plattenepithel erkennen, wenn nicht zahlreiche Uebergangsbilder die Zugehörigkeit zur Metaplasie beweisen würden. Als vorgeschritteneres Stadium der Metaplasie müssen wir jene Zellformen ansprechen, die gross, rund, blass und glänzend werden. Sie färben sich schwach mit Eosin, sehr bald gruppiren sich diese Zellen zu Perlen. Gleichzeitig treten degenerative Veränderungen in ihnen ein, die zu einer intensiven Protoplasmafärbung führen. Alle diese Veränderungen spielen sich weniger in jenen Partien der Krebsneubildung ab, welche die Drüsenformen gut erhalten zeigen, als in jenen, die durch eine sehr rege Zelltheilung zu soliden Krebsalveolen geführt haben.

Fall II.

46jährige, blasse, herabgekommene Frau, vier spontane Geburten, I. Menses mit 16 Jahren regelmässig von kurzer Dauer und geringem Blutverluste. Seit 2 Jahren ist die Periode unregelmässig geworden, anfangs dauerte sie 8—10 Tage, kehrte manchmal nach kurzem Intervalle wieder; die Blutung war eine stärkere. In der letzten Zeit blutet die Kranke nahezu die ganze Zeit mit nur ganz kurzen Unterbrechungen, die oft nicht grösser wie 3—4 Tage sind, gleichzeitig beobachtet sie einen harten Körper im Unterleibe. Dies, sowie der Umstand, dass sie sich schwach und entkräftet fühlt, führt sie in das klinische Ambulatorium.

Bei der inneren Untersuchung erweisen sich die inneren Organe bis auf eine Arteriosclerose der grösseren Gefässe unverändert; starke Abmagerung, Haemoglobingehalt nach Fleischl 58 %. Im grossen Becken ein runder, harter, bis zum Nabel reichender Tumor, der sich in das kleine Becken verfolgen lässt. Der Touchirbefund ergiebt: Scheide weit, schlaff, leichter Vorfall der vorderen und hinteren Scheidenwand, Portio gross, plump, Schleimhaut glatt. Die Portio geht diffus in den früher beschriebenen Tumor über. Derselbe füllt das kleine Becken so ziemlich aus. Uterus nicht deutlich herauszutasten, Adnexe nicht zu fühlen.

Operation am 4. 5. 1900. — Vaginales Morcellement. Der makroskopische Befund konnte leider nur in Bruchstücken aufgenommen werden, da das Myom in 28 Stücken entfernt worden war. Ich will daher gar nicht näher darauf eingehen, sondern will nur soviel bemerken, dass in dem Myom keine weiteren uns etwa interessirenden Veränderungen vorhanden waren.

Digitized by Google

Die Schleimhaut des Uterus zeigte sich an den meisten Stücken verdickt und hatte jenen mattgelben Glanz, wie wir ihn sehr häufig bei Myom-Endometrien antreffen.

In den Tubenecken beiderseits erreichte die Schleimhaut eine Höhe von über 1 cm; man konnte hier im Gegensatze zu den anderen Stückchen constatiren, dass ein Tiefenwachsthum stattfindet und es sich mit grösster Wahrscheinlichkeit nicht mehr um eine Hyperplasie, sondern um ein Corpuscarcinom handle.

Die histologische Untersuchung, Taf. XII, Fig. 1, 2, bestätigte diese Vermuthung, und zeigte, dass es sich um ein ziemlich weit vorgeschrittenes Carcinom handle. Auch hier sind die Drüsen vermehrt, wenn auch nicht in so hohem Grade, wie im vorangehenden Falle. Die Drüsen besitzen bald normal geformte und weite Lumina, bald sind sie vielfach verzweigt, ihre Lumina bilden hier schmale Spalten, dort minder weite Räume. Das Epithel ist vorwiegend ein cylindrisches, dass in mehrfacher Schicht in 4—6facher Lage über einander steht. Kerne zumeist cylindrisch, wirr durcheinander gewürfelt. Vielfach ist auch die Drüsenform, das centrale Lumen verschwunden, sodass solide Krebsalveolen entstehen.

Während aber in nahezu allen anderen Fällen sich die Veränderungen auf das Endometrium beschränken, ist hier die Musculatur von carcinomatösen Strängen infiltrirt.

In dem mehrgeschichteten Epithel fallen verschiedene Zellformen auf; man sieht häufig mitten im cylindrischen 2—3 Zellen eingeschlossen, die nicht mehr cylindrische Formen besitzen, sondern rund oder polyëdrisch aussehen, dann wieder mehrere Zellen dieser Art, von denen aber die centrale gebläht ist. Um diese gruppiren sich dann die anderen Zellen, sodass wir mitten im hochgeschichteten cylindrischen Epithel kleine winzige Krebsperlen vorfinden.

Es umfasst das cylindrische Epithel derart diese Perlen, dass seine Reihen auseinanderreissen und nur die oberste und unterste Epithelreihe bestehen bleibt; es sind also diese Plattenepithelinseln allseitig vom Cylinderepithel eingeschlossen, allerdings nur so lange als die Krebsperlen eine gewisse Grösse nicht überschreiten.

Wenn dann die Perlen grösser werden, so verschwindet auch die oberste und unterste Reihe des Cylinderepithels, sodass eine vollständige Unterbrechung des letzteren eintritt. Diese Veränderungen sind recht häufig, nahezu in jedem Gesichtsfelde anzutreffen. Die grösseren Perlen sind oft ganz verhornt; von einem Oberflächenepithel konnte ich trotz eifrigen Suchens nichts entdecken, doch will ich daraus keine Schlüsse ziehen, weil ich nur kleine Stückchen zur Untersuchung aufbewahrt hatte. Dagegen findet man ausgebreitete Partien, die aus einer hyalinen, sich mit Eosin intensiv färbenden Grundsubstanz bestehen: sie enthalten entweder noch kleine Zellnester, oder nur vereinzelte Zellen epithelialen Charakters. Diese hyalinen Massen prävaliren an manchen Orten über das gut erhaltene Gewebe.

Die Deutung dieses Bildes machte anfangs Schwierigkeiten; durch das Vorkommen von ähnlichen homogenen Massen in den grösseren Alveolen wurde es mir dann am wahrscheinlichsten, dass es sich um eine weit vorgeschrittene Degeneration des metaplasirten Gewebes handle, wie wir sie nicht allzu selten in Cancroiden zu sehen bekommen.

Eine nach Fertigstellung des Manuskriptes aus anderen Gründen fortgesetzte Untersuchung zeigte die Richtigkeit dieser Annahme.

Digitized by Google

Es fanden sich Schnitte, die inmitten von diesen homogenen Massen Krebsperlen zeigten, die alle Uebergänge von gut erhaltenen bis eben noch erkennbaren, ganz degenerirten, homogen aussehenden Perlen aufwiesen; diese letzteren waren in Farbe und Aussehen von dem sie umgebenden homogenen Gewebe nur wenig mehr verschieden. Damit war wohl entschieden, dass die ausgebreiteten hyalinen Massen aus solchen degenerirten Ca-Perlen entstanden waren.

Auch vereinzeltes Vorkommen von Kalkmassen konnte beobachtet werden. Ich komme später auf diese letzteren Befunde noch zurück.

Dieser Fall reiht sich bereits den in der Literatur niedergelegten an; er gleicht ausserordentlich dem in jüngster Zeit von Emanuel beschriebenen. Ein Vergleich der Abbildungen bezeugt nahezu die Identität.

Die kleinen, vom Cylinderepithel eingeschlossenen Perlen stellen uns wohl die jüngsten Stadien dar; ihr Entstehen können wir uns auf folgende Weise erklären: Durch die quere Zelltheilung entstehen hochgeschichtete Drüsen. Und nun sind 2 Möglichkeiten gegeben. Es entstehen entweder bei dieser atypischen Zellwucherung alle Zellen von gleicher Art, und erst später verändern einzelne Zellen und Zellcomplexe ihre Structur derart, dass sie einer anderen Epithelgattung ähnlich werden, ein Vorgang, der von manchen Autoren als Degeneration von der Metaplasie abgetrennt wird; oder es erreichen die sich neubildenden Zellen überhaupt nicht mehr ihre Vorbildner, sie sind von vornherein von ihnen different. Für diesen letzteren Vorgang möchte ich mich entscheiden. —

Auf das Nebeneinandervorkommen von Myom und Carcinom will ich nur hinweisen; ebenso bekannt ist auch, dass die Erscheinungen, die das Carcinom macht, vielfach nur auf das Myom bezogen werden, so dass sich das Carcinom bei einer minder sorgfältigen Untersuchung leicht der Beobachtung entzieht.

Fall III.

48 Jahre alt, verheirathet. Pat. war stets gesund und hat dreimal normal geboren. Erste Menses mit 17 Jahren, immer regelmässig, achttägig, reichlich. Vor 2 Jahren sistirte die Periode ohne wesentliche klimacterischen Beschwerden. Seit Pfingsten 1899 besteht trotz verschiedener medicamentöser Behandlung Blutung von verschiedener Heftigkeit, für kurze Zeit unterbrochen durch Abgang fleischwasserähnlicher Flüssigkeit. Seit dem Winter dieses Jahres bestehen Schmerzen, die vom Oberbauch nach abwärts in den rechten Oberschenkel ausstrahlen und

Digitized by Google

ist das ganze Abdomen sehr druckempfindlich. Trotz normaler Verdauung will Pat. etwas abgemagert sein. Keine Harnbeschwerden.

Status somaticus: Mittelgrosse, gut genährte etwas anämische Frau. Arterien leicht rigid. Puls 84. Innerer Befund normal. Abdomen weich, über der Symphyse eine deutliche Resistenz tastbar, die sich ins kleine Becken hineinverfolgen lässt und durch einen median gelegenen Tumor bedingt ist, der ca. drei Querfinger über die Symphyse reicht und eine harte höckerige Oberfläche besitzt.

Status gynaecologicus: Uterus nahezu faustgross. Die äusserlich palpablen Höcker sitzen dem Uterus kurzgestielt auf, sind hart, druckempfindlich. Adnexe nicht zu tasten.

(Uterus myomatosus mit einzelnen subserösen Myomknoten, combinirt mit Ca. corporis uteri).

Operation am 10. 7. 00. Schleich'sche Narkose. Es wird die Entfernung des ganzen Uterus per vaginam versucht. Nachdem es sich aber gezeigt hat, dass die Operation ohne Morcellement auf vaginalem Wege nicht ausgeführt werden könnte, wird die Laparotomie beschlossen und ausgeführt.

Verlauf nach der Operation: Nach normalem Heilungsverlauf der Wunde (per primam) wird Pat. am 27. 7. geheilt entlassen.

Der durch die Operation gewonnene Tumor ist kindskopfgross und zerfällt durch eine tiefe Furche in zwei ungleiche Antheile, von denen der eine durch den Abgang der Adnexe leicht als Uterus erkannt wird. Der Uterus ist leicht elongirt, in seinen Wandungen verdickt durch eingelagerte kleine Myome. Die grössere Masse wird von dem zweiten durch eine Furche vom Uterus getrennten Tumor gebildet. Derselbe besteht aus mehreren sehr derben Knollen, die von einem dünnen Muskelmantel bedeckt sind. Der Tumor geht von der rechten Seitenkante des Uterus aus, drängt die Uterushöhle nach links und vorne und comprimirt dieselbe in der Richtung von links vorne nach rechts hinten. Das rechte Ligamentum latum ist zum Theile entfaltet; das rechte Ligamentum rotundum und Tube gehen normaler Weise vom Uterus ab, die Tube zieht dann in einem nach vorne convexen Bogen über den Tumor, ist aber in die Länge gezogen, während das Ovarium derselben Seite in die Höhe gehoben erscheint und über die Tube zu liegen kommt. Die Knollen sind, wie gesagt, von einem dünnen Muskelmantel bedeckt, scharf umschrieben, röthlich weiss, derb. Bei der mikroskopischen Untersuchung erweisen sich diese Knollen ebenso wie die kleineren in die vordere Uteruswand eingelagerten als typische Myofibrome.

Die Portio ist klein, zart, in der Cervix gut erhaltene Schleimhaut mit deutlich ausgebildeten Plicae palmatae. Die Schleimhaut im unteren Corpus ist unverändert, glatt, niedrig. Gegen den

Digitized by Google

Fundus zu treten zunächst warzige Erhabenheiten einzeln auf, confluiren dann gegen die linke Fundusecke, um ein kreuzergrosses, etwa einen halben Centimeter hohes Plateau zu bilden. Auf dem Querschnitte sieht man eine undeutliche Abgrenzung gegen die Musculatur, während in den anderen Theilen des Corpus die Schleimhaut-Muskelgrenze eine ziemlich scharfe ist.

Zur mikroskopischen Untersuchung werden von mehreren Stellen kleinere Stückchen entnommen. (Taf. XII, Fig. 3.) Es zeigt sich zunächst, dass es sich um ein ausgebreitetes Adenocarcinom des Uteruscorpus handelt. Massenhaft vorhandene Drüsen stehen dicht neben einander, Wand an Wand und nur an vereinzelten Stellen ist noch ein breiterer Zug interglandulären Gewebes vorhanden. Die Drüsen haben nur zum Theile runde Lumina, zum grossen Theile sind ihre Wandungen in Falten gelegt, und springen leistenförmig vor. Das Drüsenepithel ist fast überall verändert und nur in der Tiefe an der Schleimhaut-Muskelgrenze findet man unveränderte Drüsen mit kleinem, runden Querschnittslumen und einreihigem cubischen Epithel, das sich ganz intensiv mit Hämalaun gefärbt hat. Es scheinen dies neugebildete Drüsen zu sein.

In allen anderen Drüsen finden wir ein mehrgeschichtetes Epithel, das noch überwiegend cylindrischen Charakter wahrt; die Zellen sind aber unregelmässig nebeneinander gereiht, oft ganz durcheinander gewürfelt. Zumeist wahren sie, wie gesagt, ihren ursprünglichen Charakter, aber nicht überall. Mitten im cylindrischen Epithel sieht man, dass diese oder jene Zelle einen kleinen Höhendurchmesser bekommt, glatter wird, während gleichzeitig ihr Protoplasmasaum grösser geworden ist. Ist man einmal auf diese dem Plattenepithel sehr ähnelnden Zellen aufmerksam geworden, so findet man sie recht häufig. Manche Drüsen sind ganz ausgefüllt mit diesen Zellen. Sie färben sich schlecht mit Eosin, glänzen, sind rund oder polyedrisch. Sehr häufig sind die Zellgrenzen verwischt, so dass man es mit Zellklumpen zu thun hat; gegen das Lumen zu senden sie häufig kolbenförmige Auswüchse. In manchen Drüsen findet man die eine Hälfte mit geschichtetem Cylinder-, die andere mit dem eben beschriebenen gequollenen Epithel bedeckt.

Interessant gestaltet sich die Oberfläche; man vermag auch bei Durchsicht zahlreicher Schnitte nirgends normales Epithel zu erblicken. Nahezu die ganze Oberfläche jenes makroskopisch beschriebenen Plateaus — soweit sie zur Untersuchung gelangte — ist von dem veränderten Epithel überzogen und zwar derart, dass

Digitized by Google

stellenweise ein einfacher Ueberzug dieser Zellen, der aber keine Zellgrenzen aufweist, die Oberfläche deckt. Dieses einreihige Epithel geht an anderen Stellen in ein mehrgeschichtetes über. Die Zelllagen können recht hoch werden und konnte ich auch 10 Reihen übereinander zählen, ohne dass aber dieses Epithel dem normalen hochgeschichteten Plattenepithel gleich käme. Man sieht zwar auch hier die tiefen Zellen von cubischer Gestalt, aber die Abplattung der Zellen nach oben wird sehr häufig vermisst. Auch ist die Oberfläche keine glatte, sondern es entstehen dadurch, dass auch hier kolbenförmige Auswüchse von den obersten Zellen ausgehen, Bilder, die an Büschel und Besen erinnern. Auch kann man das Eindringen dieses gequollenen Epithels in Drüsenräume und zwar zunächst in die Drüsenausführungsgänge verfolgen. Der Fundus derselben Drüse kann aber noch cubisches Epithel enthalten.

Während man für diese oberflächlich gelegenen Drüsen den Uebergang und Zusammenhang mit dem Deckepithel nachweisen kann, gelingt dies nicht für die in der Tiefe gelegenen Drüsen, so dass in diesen die Epithelveränderungen wohl an Ort und Stelle entstanden sind.

Interesse verdient das Verhalten des Oberflächenepithels; unverändertes Deckepithel ist im Bereiche des Tumors nicht aufzufinden; es ist in ein Epithel verwandelt, das grob granulirt ist, mit Eosin sich gut färbt, aber keine Zellgrenzen aufweist. Der Kern ist wenig tingirt, bläschenförmig. An Höhe kommt es dem cubischen Epithel wohl gleich. Zum Theile schichtet es sich in mehrfachen Reihen und ragt zellenförmig in das Cavum uteri hinein. Auch ein Eindringen in Drüsenmündungen konnte nachgewiesen werden. Aehnliche Veränderungen fanden sich nicht allzuspärlich im Drüsenepithel.

Trotzdem diese Zellveränderungen sich von dem metaplasirten Epithel, wie es die anderen Beobachtungen zeigen, unterscheiden, bin ich trotzdem geneigt, dieselben für ein Plattenepithel zu halten, das allerdings die volle Differencirung noch nicht erlangt hat. Aus dem Oberflächenepithel allein hätte ich diese Ueberzeugung nicht geschöpft. Es finden sich aber in den Drüsen so allmählige Uebergänge bis zum gewohnten Bilde des Plattenepithels, dass ich auch das Oberflächenepithel dafür ansprechen möchte.

Aehnliche Bilder beschrieb in jüngster Zeit Lehmann; ich komme auf seine Bilder später zurück.

Ausgezeichnet ist also diese Beobachtung dadurch, dass in

Digitized by Google

einem Drüsencarcinome des Corpus uteri Metaplasien nicht allein in den carcinomatösen Drüsen, sondern auch im Deckepithel vorkommen.

Fall IV.

Die ausgeschabten Massen dieses Falles wurden von aussen in die Klinik zur Untersuchung geschickt. Die klinischen Angaben sind folgende: Patientin früher immer gesund gewesen, befindet sich jetzt seit mehreren Jahren in der Menopause. Seit einem halben Jahre treten, anfangs in grösseren Zwischenräumen, jetzt immer häufiger unregelmässige, verschieden lang andauernde Blutungen auf. Fast gleichzeitig machte sich auch ein sehr übelriechender und profuser Ausfluss bemerkbar.

Bei der manuellen Untersuchung findet man den Uterus in seinem Corpus bedeutend vergrössert, retroponirt, mässig gut beweglich, Adnexe nicht zu tasten. Bei der Ausschabung bekommt man sehr reichlich bröcklige, härtere Massen mit dem Löffel heraus, die sich mit Sicherheit als nicht normale Schleimhaut erkennen lassen.

Die histologische Untersuchung ergiebt auch ein ziemlich weit vorgeschrittenes Carcinom. In einzelnen Theilen findet man noch Drüsensubstanz erhalten. Die Drüsen sind bedeutend vergrössert, unregelmässig gestaltet, sich vielfach theilend. Alle Drüsen sind mit einem hochgeschichteten Epithel bekleidet, das zum grossen Theile seine cylindrische Form beibehalten hat. Vielfach und auf weite Strecken hin sind die Drüsen mit Epithelien vollgefüllt und bilden somit solide Alveolen. Die Zellen dieser Alveolen unterscheiden sich wesentlich von den erstgenannten; von Cylinderepithel ist nichts mehr zu sehen, die Zellen sind mehr rund, polygonal, glänzend.

Man findet alle Uebergänge von diesen mehr unbestimmten Zellen bis zu deutlichem, typischen Epithel, dass sich an vielen Stellen in Form von Krebsperlen angeordnet findet. Sowohl das Protoplasma, als auch die Kerne färben sich blass und fallen schon durch die Farbenunterschiede sofort auf. Häufig genug findet man das Protoplasma der Plattenepithelien vacuolisirt und da dadurch die Zellgrenzen oft genug verwischt sind, entstehen Bilder, die sehr lebhaft an syncytiale Massen erinnern.

Auch in diesem Falle finden wir zumeist die metaplastischen Veränderungen in jenen Parthien, wo die regste Zellvermehrung stattfindet, in den soliden Krebszapfen. Die Zellveränderungen selbst sind durchaus denen analog, die wir bereits beschrieben haben.

Fall V.

59 Jahre alte Frau, verheirathet. Anamnese vom 16. 1. 00.

Patientin will stets gesund gewesen sein. Erste Periode mit 17 Jahren, stets regelmässig. Geboren hat Pat. 13 mal, stets am normalen Ende, zum letztenmal vor 13 Jahren. Menopause seit 1894. Im August 1899 trat ohne äussere Veranlassung eine geringe Blutung aus dem Genitale auf, die sich seither öfters wiederholte unter gleichzeitigen Schmerzen im Kreuz und Unterbauch. Von Seiten der Blase und des Mastdarms keine Beschwerden.

Digitized by Google

Status gynaecologicus: Uterus etwas grösser und weicher in normaler Anteflexio-versio beweglich. Adnexe gut. An der Portio Erosionen.

17. 1. Zur Zeit besteht keine Blutung; wegen Verdacht auf Ca. corporis wird Probeausschabung beschlossen. Ein am 20. 1. behufs mikroskopischer Untersuchung excidirtes Stückchen aus der Portio ergiebt bei der Untersuchung: Erosio simplex.

27. 1. Probeausschabung in der Vorlesung (Herr Professor). Mikroskopische Untersuchung ergiebt: Carcinoma glandulare.

26. 1. Operation: Vaginale Totalexstirpation.

10. 2. Patientin wird nach reactionslosem Verlaufe geheilt entlassen.

Uterus proportionirt, nicht wesentlich vergrössert, die Adnexe zart.

Portio schlank, zart, mit glatter Schleimhaut.

Aufgeschnitten zeigt der Uterus eine ziemlich gut erhaltene Zeichnung der Cervixschleimhaut. Im Corpus findet sich an seiner hinteren, oberen Wand und im Fundus ein weicher, oberflächlich zerfallender Tumor von Wallnussgrösse. Der Tumor ist graubraun, setzt sich von der Uterusmusculatur nicht scharf ab, dringt vielmehr deulich in die Musculatur ein und substituirt sie.

Der Tumor setzt sich auch ziemlich scharf von der übrigen Schleimhaut des Körpers ab; dieselbe ist glatt, mässig hoch, leicht injicirt und ecchymosirt.

Mikroskopisch: typisches Adenocarcinom.

Drüsenepithel cylindrisch, überall in vielfachen Lagen übereinander, Lumen zumeist erhalten. Drüsenneubildung ganz bedeutend, stellenweise mit völligem Schwunde des interglandularen Bindegewebes, Drüse dicht an Drüse. Gegen die Tiefe zu ist die Mehrschichtung eine minder bedeutende, aber noch deutlich. Die Drüsen dringen in die Musculatur auf ziemliche Tiefe ein. Die Lymphwege der Musculatur sind bereits erkrankt, indem man zumeist kleinere Lymphräume von Epithelzellen angefüllt findet.

Metaplasien treten hier ganz in den Hintergrund, nur hier und da findet man mitten im cylindrischen Epithel die uns wohl bekannten runden, blassen, scharf contourirten Zellen mit dem bläschenförmigen Kerne. Sie sind aber so wenig zahlreich vorhanden, dass sie sehr leicht übersehen werden können.

Fall VI.

55 Jahre alte Wittwe.

Anamnese vom 7. VII. 1901: Patientin machte vor 2 Jahren Typhus durch und lag im verflossenen Winter durch 6 Monate im Krankenhause mit Herzklopfen und Bluterbrechen. Erste Menses im

Digitized by Google

20. Lebensjahre, regelmässig, 4 wöchentlich, 3 tägig, reichlich; seit dem 50. Lebensjahre Menopause. Geboren hat die Frau neun Mal, worunter die ersten zwei partus (Zwillinge) Zangenentbindungen waren. Vor zwei Monaten traten plötzlich heftige Blutungen aus dem Genitale auf, die bis jetzt anhalten; es geht zeitweise reines Blut, zeitweise blutig-wässeriger Ausfluss ab, der einen üblen Geruch hat. Patientin ist seit dieser Zeit abgemagert und fühlt sich schwach. Nachdem sie die ganze Zeit über kalte Umschläge gemacht hatte, suchte sie erst vorgestern einen Arzt auf, der sie ins Krankenhaus schickte.

Status somaticus: Anämische, mittelgrosse, mässig gut genährte Frau mit auffallender Dyspnoe. Herz- und Lungenbefund, bis auf eine zeitweilige leichte Arythmie des Herzschlages normal. Das Abdomen zeigt nichts Abnormes.

Status gynäcologicus: Uterus in Retroversion fixirt. Cervix kugelig aufgebläht, äusserer Muttermund nur für die Fingerkuppe offen. Blutung aus dem Orificium externum. Cervixhöhle gross, besonders nach links erweitert und von einem brüchigen Gewebe begrenzt. Linkes Parametrium infiltrirt, rechte Portio vollständig glatt.

8. VII. Im Harn reichlich Eiweiss. — Wegen starker Blutung aus dem Genitale Jodoformgazetamponade der Vagina.

9. VII. Die Blutung aus dem Genitale hält an.

10. VII. Vaginale Totalexstirpation nach Schuchardt in Schleich'scher Narkose.

30. VII. Nachdem sich Patientin erholt hatte und die Wunde per primam geheilt war, wird sie bei vollkommenem Wohlbefinden geheilt entlassen.

Die Untersuchung des exstirpirten Uterus ergiebt, dass der Uterus nach allen Dimensionen vergrössert ist, das Corpus birnförmig mit weit ausladenden Fundushörnern. Portio plump, dick, ihre Schleimhaut glatt. Orificium externum ziemlich uneben, zackig. Cervixschleimhaut in ihrem unteren Antheile von normalem Aussehen, Plicae palmatae gut erhalten; im oberen Antheil gegen das Orificium internum zu sieht und tastet man warzige Unebenheiten, die sich übers Orificium internum hinaus in das Corpus uteri verfolgen lassen. Im Medianschnitte präsentiren sich die Dinge in folgender Weise: Die Corpuswand etwas dicker als der Norm entspricht, die Höhle bedeutend weiter; sie ist ausgefüllt mit warzigen, polypösen Massen, die, vom Fundus angefangen, bis in das obere Cervixdrittel sich erstrecken; im Fundus uteri erreichen diese warzigen Erhabenheiten die grösste Höhe und Ausdehnung, im Wasser flottiren dieselben. Diese Massen sind morsch und brüchig und man kann von verschiedenen Stellen ihr Eindringen in die Tiefe der Musculatur constatiren. Von einem normalen Endometrium ist auch keine Spur mehr zu sehen.

Die histologische Untersuchung von Stückchen, die der Mitte des Fundus und den Randpartien entnommen wurden, ergiebt

Digitized by Google

Folgendes: Das Oberflächenepithel ist über dem grössten Theil der Strecke in Form eines cubischen Epithels erhalten, nur an einer Stelle, die in Form einer Bucht sich in das Innere des Endometrium einsenkt, bemerkt man das cubische Epithel durch ein ganz typisches, mehrgeschichtetes Plattenepithel ersetzt, das in den tiefen Schichten entsprechend dem Basalepithel ein cubisches, in den oberen Schichten ein ganz plattes, in Verhornung begriffenes Oberflächenepithel besitzt. Nur in dieser Bucht findet sich Plattenepithel; von da ab wird das Epithel nach beiden Richtungen hin zu einem zwei- bis dreifach geschichteten indifferenten Epithel, um dann allmälig in das normale cubische Oberflächenepithel überzugehen.

Geht man in den Randpartien von der Oberfläche gegen die Tiefe zu, so ist man mit Rücksicht auf das makroskopische Aussehen der Schleimhaut ziemlich überrascht, normale Drüsen, nur etwas spärlicher, mit normal aussehendem Drüsenepithel zu finden: zwischen den Drüsen in genügender Breite spindeliges, kernreiches Bindegewebe, mässig reichlich von Rundzellen durchsetzt. Die Grenze der Drüsen gegen die Musculatur ist nicht scharf, man findet Drüsen noch ziemlich tief in der Musculatur. Diese mikroskopischen Bilder zeigen nur wenig von der Norm Abweichendes, so dass man ohne Kenntniss des makroskopischen und bei flüchtiger Beurtheilung des mikroskopischen Bildes gewiss nicht Carcinom diagnosticiren würde. Erst bei genauerem Zusehen findet man in der Tiefe der Schleimhaut im interglandulären Gewebe kleinere Züge von Plattenepithel, die offenbar in den Lymphräumen stecken und bei ihrer geringen Masse und dem kernreichen Bindegewebe leicht übersehen werden können. Andere Schnitte von anderen Stellen geben die Erklärung für diesen Befund. Es fehlt hier nicht nur das ganze Oberflächenepithel, sondern nahezu das ganze Endometrium erscheint ersetzt von einer fremden Zellmasse. Nur an der Schleimhautgrenze findet man spärliche Drüsen mit einreihigem Epithel, umgeben von einem kernreichen Bindegewebe. In einem reichlich von Leukocyten infiltrirten Bindegewebe finden sich polyedrische Zellen, die blass, nur wenig gefärbt aussehen, mit scharfer Contour und einen grossen, blassen, bläschenförmigen Kern besitzen. Keine Verhornungen. Diese Zellen bilden im eigentlichen Endometrium keine alveolären Verbände, erst in der Musculatur bilden sie kleinere und grössere Alveolen hier allerdings so dicht, dass oft eine Alveole neben der anderen

Digitized by Google

steht. Nahezu durch die ganze Dicke der Musculatur findet sich das Lymphgefässsystem infiltrirt. In der Musculatur zeigen die Krebszellen oft ausgedehnte hyaline Degeneration, ohne Bildung von Krebsperlen. —

Dieser Befund ist wohl so eigenartig, dass er eine genauere Besprechung verdient; makroskopisch findet sich im Corpus uteri eine polypös-warzige Neubildung der Uterusschleimhaut, die sich durch die ganze Länge des Uterus bis in den obersten Antheil der Cervix verfolgen lässt. An verschiedenen Stellen sieht man ganz deutlich ein Eindringen dieser Massen in die Musculatur, so dass schon makroskopisch die Diagnose auf Ca. corporis uteri villosum mit Bestimmtheit gestellt werden konnte.

Der erste Eindruck, den die mikroskopischen Schnitte auf mich machten, war mit Rücksicht auf die Nichtbetheiligung der Drüsen, dass es sich vielleicht doch um ein hoch hinaufwachsendes Portiocarcinom handeln könne. Sehr wahrscheinlich war es nach dem makroskopischen Verhalten nicht; trotzdem wurde, um jeden Einwand auszuschalten, die Portio einer genaueren Untersuchung unterzogen. Das Resultat derselben war, dass die Portio vollständig normales Verhalten zeigt. —

Genaueres Studium der Schnitte aus verschiedenen Gegenden des Tumors machte folgende Annahme am plausibelsten: Die Drüsen sind im Ganzen an Zahl bedeutend verringert, kommen nahe der Oberfläche überhaupt nicht und nur in geringer Zahl in der Tiefe vor. Soweit sie aber vorhanden sind, ist keinerlei pathologische Veränderung an ihnen zu bemerken. — Das sie umgebende interglanduläre Bindegewebe ist kernreich, reichlich infiltrirt von Leukocyten. Der Tumor, der vorliegt, ist ein zerfallenes Plattenepithelcarcinom. Da dieses von den Drüsen nicht ausgehen kann, bleibt nur die Annahme übrig, dass ein metaplasirtes Oberflächenepithel den Ausgangspunkt bietet. Und thatsächlich finden wir an einer Stelle der sonst zerstörten Oberfläche eine deutliche Metaplasie des cylindrisch-cubischen Epithels in ein geschichtetes Plattenepithel. Es ist demnach das Allerwahrscheinlichste, dass diese Metaplasie, von der ich nur Reste auffinden konnte, in grosser Ausdehnung vorhanden war, und dass von hier diese Neubildung ihren Ausgang nahm.

Eine Unterstützung in dieser Annahme sehe ich auch in dem Zugrundegehen der Drüsen, ein Vorgang, der schon von anderen

Digitized by Google

Autoren beschrieben wurde und eine neuerliche Bestätigung in den folgenden zwei Beobachtungen findet.

Wir haben es also hier mit einem primären Plattenepithelcarcinom des Corpus zu thun; bemerkenswerth ist, dass die Metaplasie noch an einer Stelle des Oberflächenepithels nachgewiesen werden konnte, während die spärlich vorhandenen Drüsen ein durchaus normales Verhalten zeigen. Dabei ist gar nicht nothwendig, anzunehmen, dass weite Flächen des Oberflächenepithels durch Metaplasie verändert waren, sondern es dürften partielle Metaplasien genügen. Eine Angabe über eine Pyorrhoë fehlt in der Anamnese, dieselbe dürfte also wohl auch nicht vorhanden gewesen sein.

Fall VII.

S. M., 62 Jahre alt.

Als Kind hat sie Masern, Friesel und Schafblattern durchgemacht; mit 16 Jahren angeblich in Folge einer Erkältung eine Metrorrhagie.

Seit 8 Jahren Menopause. Früher waren die Menses regelmässig; doch ziemlich stark. Das Blut ging in Klumpen ab. Dabei bestanden krampfartige Schmerzen.

Kein Partus.

Vor $1^3/_4$ Jahren setzten plötzlich, angeblich nach einer Aufregung, Blutungen ein, die in unregelmässigen Intervallen aufeinander folgten. In der Zwischenzeit bestand weisser bis gelblich-röthlicher Ausfluss. Seit 4 Wochen ist der Ausfluss übelriechend; seit wenigen Tagen stärkere und häufigere Blutungen.

In den letzten 4 Wochen Abmagerung; von Seiten des Darmes und der Blase keine Beschwerden.

Status somaticus: Etwas blasse, mässig kräftige Frau. Panniculus adiposus gering. In den inneren Organen normale Befunde. Die grossen Gefässe arteriosclerotisch verändert. Beim Eindringen des Fingers in die Vagina kommt derselbe in einer Tiefe von 10 cm auf eine für die Fingerkuppe durchgängige Stenose, die dem äusseren Muttermunde entspricht. Erst oberhalb derselben fühlt man eine papillär aufgebaute höckerige, leicht blutende Geschwulst; dieselbe geht vom Corpus aus. Uterus ziemlich gross, wenig beweglich. Adnexe nicht zu tasten.

Im rechten Parametrium ein harter, gegen die Beckenwand ziehender Strang; auch das linke Parametrium ist in geringerem Grade infiltrirt.

Am 8. 3. Operation in Schleich'scher Narkose: Es wird zunächst die Portio mit 2 Kugelzangen angehakt und nach vorne gezogen. Die Tumormassen, welche in den Cervicalcanal ragen, werden excochleirt. Es kommen grosse Massen theils nekrotischen, theils gut erhaltenen Tumorgewebes zum Vorschein. Diese Massen fühlen sich sandig an, sie enthalten offenbar Kalk.

Wegen besonderer Grösse des Uterus und der Verunreinigung des Operationsfeldes wird von der weiteren Operation Abstand genommen und die Kranke für später eventuell zur Laparotomie bestimmt.

Digitized by Google

Da die Kranke sich unwohl fühlt, unregelmässigen Puls hat, erbricht u. s. w. wird die Laparotomie erst am 15. ausgeführt.

Der exstirpirte Uterus ist von normaler Grösse, fühlt sich aber etwas weicher an. Portio schlank, zart. Schleimhaut glatt. Am aufgeschnittenen Uterus sieht man bis auf eine dreieckige Insel, deren Basis am Orificium internum ist, die Structur der Plicae palmatae vollständig verwischt, so dass sich die Cervixschleimhaut bis auf die eben erwähnte Insel ganz glatt präsentirt.

Im Corpus sieht man noch den Effect der Ausschabung links im Fundus sieht man an einer silberguldengrossen Stelle noch Reste des Tumors; an allen anderen Stellen ist der Tumor vollständig entfernt. Jene silberguldengrosse Stelle erhebt sich etwa $^1/_2$ cm über das Niveau des Endometriums und hat eine unebene, zerklüftete Oberfläche. Es macht den Eindruck, als ob auch an dieser Stelle der grössere Theil des Tumors, nur nicht so radical, wie an den übrigen Partien, entfernt worden wäre. Es lässt sich daher über den grobanatomischen Aufbau der Geschwulst keine Angabe machen. Was vom Tumor noch da ist, hat eine grauröthliche Farbe und ist sehr weich, ohne deutliche Structur. Auf dem Durchschnitte erkennt man, dass ein Theil der Musculatur bereits von diesen Massen substituirt ist.

Das ganze übrige Endometrium der hinteren Wand ist rauh und niedrig und macht den Eindruck, als ob es eben erst abgeschabt worden wäre. Ob diese Rauhigkeiten durch Abschaben des Tumors oder des unveränderten Endometriums entstanden sind, lässt sich makroskopisch nicht sicher entscheiden. Mit Rücksicht darauf, dass man bei der ersten Untersuchung schon vom Cervicalcanale aus den Tumor tastete, ist es wahrscheinlich, dass derselbe die ganze hintere Wand einnahm.

Die vordere Wand hat zum Theile ebenfalls unter der Ausschabung gelitten. Wo die Schleimhaut vorhanden ist, ist sie glatt, glänzend, ziemlich niedrig.

Adnexe sind zart. Das linke Ovarium atrophisch, von normaler Consistenz, das andere von normaler Grösse, von einigen wenigen kleinen Cysten durchsetzt. Auch bei sorgfältiger makroskopischer Betrachtung ist in beiden Ovarien nichts von einem Tumor zu entdecken.

Die ausgeschabten Massen, die in beträchtlicher Menge entfernt wurden, enthielten Kalk. Es wurde schon daraufhin bei der Excochleation von meinem Chef die Diagnose auf Carcinoma corporis uteri psammosum gestellt, welche Diagnose durch die mikroskopische Untersuchung ihre Bestätigung fand.

Die mikroskopischen Bilder weichen in mehrfacher Beziehung von den bis jetzt beschriebenen ab. Das ganze Stroma ist bis auf ein Minimum reducirt, nahezu alles besteht aus epithelialen Massen. Die drüsigen Gebilde treten aber zurück gegenüber den grossen Epithelalveolen; wohin man aber auch blickt, überall sieht man Plattenepithel in ganz bedeutender Menge zwischen dem cylindrischen Epithel.

Drüsen mit normalem, einschichtigen cylindrischen Epithel sind benen Drüsen mit hochgeschichtetem Epithel vorhanden; nahezu

Digitized by Google

alle enthalten Plattenepithelperlen. Diese liegen bald frei im Lumen, bald zwischen dem Cylinderepithel, dasselbe unterbrechend, bald mitten in demselben, in allen Grössen und Graden der Verhornung wechselnd. Unter dem Wachsthumsdrucke dieser Perlen leidet das Cylinderepithel, wird flach, abgeplattet und tritt in den Hintergrund gegen die grossen Massen des Plattenepithels.

Aehnlich verhält es sich auch in den Alveolen; sie besitzen zumeist an ihrer Peripherie ein dichtgedrängtes Cylinderepithel, das im Allgemeinen höher ist als es der Norm entspricht, von relativ geringer Polymorphie; gegen die Mitte zu wechseln die beiden Zellgattungen mit einander ab, so dass jede Regelmässigkeit verloren geht und alles wie durcheinander gewürfelt aussieht.

Im Allgemeinen überwiegt auch in den Alveolen das Plattenepithel. (Taf. XI, Fig. 6.)

Im Gegensatze zu den früheren Beobachtungen, finden sich mässig reichlich Stellen, die keine Structur mehr erkennen lassen, keine Kernfärbung mehr besitzen und sich nicht mit Eosin roth, sondern leicht blau färben und einen ganz leichten bläulichen Niederschlag erkennen lassen. Andere, ebenso structurlose Stellen enthalten mit Hämalaun und Hämatoxylin sich intensiv dunkelblau färbende krystallinische Massen, die ich für Kalk anspreche und die nach Behandlung mit salzsaurem Alkohol vollständig verschwinden. Die so behandelten Schnitte lassen ebenfalls nichts anderes als structurloses Gewebe erkennen. Nach seiner Form und seiner Lagerung zwischen den anderen Alveolen wäre ich geneigt dieses structurloses Gewebe als ganz degenerirte Plattenepithelnester anzusehen.

Im Allgemeinen sind die zur mikroskopischen Untersuchung gelangten Massen arm an diesen Verkalkungen; in anderen, die aber leider der Untersuchung entgingen, waren sie so reichlich vorhanden, dass man sie zwischen den Fingern fühlte und die Diagnose auch richtig stellte.

Im Mikroskope konnte ich nun einen papillären Aufbau nicht mehr sehen. Es handelt sich also um ein Adenocarcinom mit massenhafter Metaplasie und Kalkablagerungen.

Aehnliche Beobachtungen sind bis jetzt nur 3, mit dieser also 4 vorhanden. 2 Fälle sind von Stieda (Lubarsch) publicirt, der 3. von H. Schmit, ebenso wie der jetzige 4. Fall aus der Klinik Schauta.

Meine Beobachtung stimmt bis ins Detail mit den beiden

Digitized by Google

Fällen von Stieda überein, unterscheidet sich aber vom Schmitschen Falle dadurch, dass im letzteren keine Metaplasien beschrieben werden.

Ich wäre geneigt zu glauben, dass den Metaplasien eine wichtige Rolle bei der Psammombildung zukommt, will aber in dieser Arbeit nicht auf die näheren Details eingehen; im Allgemeinen schliesse ich mich den Ansichten Stiedas an.

Fall VIII.

Trotzdem die folgende Beobachtung ein Ovarial- und nicht ein Corpuscarcinom betrifft, so habe ich mich doch veranlasst gesehen, diese Beobachtung hier aufzunehmen, da sie sich durch ihre Seltenheit und die ganz besonders mächtig entwickelte Metaplasie auszeichnet.

Aus der Krankengeschichte will ich nur erwähnen, dass nach einer mündlichen Mittheilung bei einer Frau von 36 Jahren ein linksseitiges Kystom diagnosticirt und per laparotomiam entfernt wurde. Ein Jahr später wurde ein ebensolcher Tumor im Ovarium der anderen Seite, das zur Zeit der ersten Operation noch vollständig gesund gewesen war, auf demselben Wege exstirpirt.

Herrn Dr. Störck, der mir dieses Präparat überliess, sage ich an dieser Stelle meinen besten Dank.

Das Präparat stellt sich als ein mannskopfgrosses, kugeliges Gebilde dar, dessen Aussenfläche grösstentheils glatt, nur stellenweise von einzeln stehenden oder gruppirten, kleinen Erhabenheiten bedeckt ist, welche aus feinpapillären Hervorragungen bestehen. Beim Aufschneiden erweist sich dieses Gebilde als ein cystisches, und es fliessen etwa $^2/_3$ Liter einer milchig-trüben, zum Theile serösen, zum Theile stark visciden Flüssigkeit ab.

Mikroskopisch zeigen sich in demselben in ungefärbten Präparaten nebst kleinen, rundlichen Zellen mit Protoplasmaverfettung sehr zahlreiche, grössere, von theils polygonaler, theils cylindrischer Form mit ziemlich grossem, hellem Kerne, die entschieden den Eindruck epithelialer Natur machen.

Die Cystenwand ist etwa 2—3 mm dick, von fibröser Beschaffenheit; die Innenfläche ist an zahlreichen Stellen mit halbkugeligen Prominenzen von der Grösse einer halben Kirsche bis zu der eines kleinen Apfels bedeckt.

Diese prominirenden Tumoren lassen sich auf der Schnittfläche von dem fibrösen Stroma der Cystenwand nicht deutlich abgrenzen, verlieren sich vielmehr infiltrirend allmählig in dieselbe. Auch sie zeigen eine feinwarzige Oberfläche, ausserdem aber eine Zerklüftung durch tiefgreifende, unregelmässig verlaufende Thäler. Ihre Farbe

Digitized by Google

auf der Schnittfläche ist eine graurötbliche, bisweilen mehr gelbliche.

Nach aussen zu hängt der ganzen Bildung das abdominale Ende der Tube an, zum Theile straff an den Tumor herangezogen.

Vom Ovarium ist nichts zu sehen.

Der vor Jahresfrist entfernte Tumor des Ovariums der anderen Seite war im Allgemeinen ähnlich beschaffen wie der eben beschriebene, auch histologisch stimmte er ganz überein.

Mikroskopischer Befund: In einem kernarmen bindegewebigen Stroma finden sich zahlreiche, bald einzelne, bald in Gruppen zusammenstehende Drüsen vor, die aber gegen einander ganz bedeutende Differenzen aufweisen. Die Einen, sie sind nicht allzu zahlreich, haben eine runde Form und tragen ein einfaches cylindrisches Epithel. Die Zellen sind mässig hoch, die Kerne sind länglich und stehen basal.

In anderen Drüsen, die sich bei flüchtiger Untersuchung von den eben beschriebenen gar nicht unterscheiden, sieht man, dass manche Zellen vom Typus der Cylinderzelle abweichen. Sie sind niedriger geworden, der längliche Kern macht einem ovalen Platz, das Protoplasma ist heller und glänzt, kurz, es stellen sich zwischen die hohen Zellen andere ein, die zwar noch keinen ausgesprochenen Charakter haben, aber schon näher dem Plattenepithel als dem Cylinderepithel stehen. Sie stellen Uebergangsbilder dar; von ihnen bis zum wirklichen Plattenepithel ist nur ein Schritt. Es sind oft nur einige wenige Zellen, in einer sonst mit Cylinderepithel ausgekleideten Drüse, die alle Eigenschaften des Plattenepithels annehmen und auch sehr frühe Verhornung und Perlenbildung zeigen.

Andere Drüsen führen ein mehrgeschichtetes, unregelmässig geordnetes Epithel, in dem die Zellen noch vorwiegend cylindrisch sind. Wo Plattenepithelien in diesen so carcinomatös veränderten Drüsen auftreten, finden sie sich von dem geschichteten Epithel eingeschlossen.

In diesen Drüsen, die oft keine weiteren Veränderungen tragen, findet man im freien Hohlraume typische Krebskugeln und man kann bei der Aufeinanderfolge der Schnitte beobachten, dass sie bis an das Wandepithel heranreichen. In noch anderen Drüsen, jetzt sind es meist solche mit einfachem Epithel, ist nahezu der ganze Drüsenraum mit Plattenepithelkugeln ausgefüllt. Das Wandepithel kann so niedrig werden, dass man im ersten Momente

Digitized by Google

glaubt, es überhaupt nur mit einem reinen Plattenepithelcarcinom zu thun zu haben.

So wechselt das Bild durch zahlreiche Schnitte; interessant ist jedenfalls, dass auch der erst exstirpirte Tumor der andern Seite dieselben hochgradigen Metaplasien aufwies. Schnitte durch andere papilläre Excrescenzen geben nur das Bild des reinen Adeno-Carcinoms.

In diesem Falle ist die Entstehungsart des Plattenepithels eine zu deutliche, um falsch aufgefasst zu werden. Man kann sich aber leicht vorstellen, dass wir bei einem noch weiteren Fortschreiten der Metaplasie schliesslich 2 anscheinend von einander unabhängige Tumoren haben, ein Plattenepithel- und ein Drüsencarcinom, eine Auffassung, die, wie wir später in der Literaturübersicht sehen werden, sehr häufig bei ganz identischen Bildern im Uterus auch thatsächlich geäussert wurde.

Ich habe diese Beobachtung, trotzdem sie als Ovarialtumor nicht hierher gehört, doch aufgenommen, da erstens eine ähnliche Beobachtung meines Wissens überhaupt nicht vorliegt, also sicher schon mittheilenswerth ist und weil zweitens die Metaplasie des Ovarialepithels, das eine ganz andere Herkunft als das Uterusepithel besitzt, gerade im Rahmen dieser Arbeit um so bemerkenswerther ist. Die Metaplasie ist hier sowohl bezüglich des massenhaften Auftretens, als auch in Bezug auf die Ausbildung der Zellen eine derartig schöne, dass sie als Demonstrationsobject dienen kann.

Auf die Einzelheiten in der Metaplasie komme ich noch später zurück.

Fall IX.

K. R., 72 Jahre alte Wittwe.

Anamnese vom 17. 4. 1900: Patientin war nie schwer krank. Die ersten Menses begannen mit 13 Jahren, waren stets regelmässig; seit 25 Jahren befindet sie sich in der Menopause. Geboren hat Patientin nur einmal am normalen Schwangerschaftsende, das Wochenbett war fieberfrei. Genitalerkrankungen hat Patientin nie durchgemacht. Vor 4 Monaten trat ganz plötzlich eine profuse Blutung aus dem Genitale auf, die nach einigen Tagen sistirte; vor 6 Tagen stellte sich eine neuerliche, noch heftigere Blutung ein, die bei ihrer Aufnahme in die Klinik noch andauert.

Status somaticus: Gut genährte, kräftige Frau. Puls 76, gut gespannt, die inneren Organe normal.

Status gynaecologicus: Scheide atrophisch, Portio klein, brüchig. Muttermund eng, führt in eine von harten, brüchigen, leicht blutenden Wänden gebildete Cervix. Linkes Parametrium infiltrirt, rechtes frei.

Digitized by Google

Trotz des infiltrirten linken Parametriums wird die Totalexstirpation beschlossen.

Operation in Schleich'scher Narkose am 25. 4. 1900: Bei der Narkoseuntersuchung zeigt sich, dass der Tumor nicht, wie früher angenommen wurde, von der Cervix, sondern vom Corpus ausgeht. Das Corpus ist ganz ausgefüllt mit Aftermassen. Während der Operation stösst man nach Abbindung des rechten Parametriums auf eine von Aftermasse durchsetzte, bohnengrosse Lymphdrüse. Da der Uterus auch nach Abbindung des linken Parametriums vollständig fixirt sich erweist und sich nicht herabziehen lässt, wird von der Totalexstirpation Abstand genommen, das bereits isolirte Stück wird über dem inneren Muttermunde abgesetzt und das Corpus excochleirt, wobei sich zeigt, dass das Carcinom fast die ganze Dicke der Uteruswand durchsetzt hat, so dass nur mehr eine dünne Lage Uterusmusculatur und der peritoneale Ueberzug intact sind.

Patientin wird mit relativem Wohlbefinden am 7. 5. entlassen und zur ambulanten Jodoformkohlenbehandlung bestellt.

Die Besichtigung des exstirpirten Stückes ergab: Portio intact, die Schleimhaut glatt, kein deutlich merkbares Orificium externum. Die ganze Cervixschleimhaut ist nach ihrem makroskopischen Aussehen von demselben Typus wie die Portioschleimhaut, nämlich vollständig glatt, ohne Plicae palmatae, ohne Drüsenausführungsgänge. Im obersten Antheile der Cervix sind mehrere einzeln stehende warzige Erhabenheiten, die gegen das Orificium internum hin zusammenfliessen und zu einem faustgrossen Tumor sich erheben, dessen grösserer Theil mit dem Corpus zurückblieb, und dessen unterster Pol etwa in Wallnussgrösse mit der Cervix entfernt wurde; auf der Schnittfläche besitzt der Tumor ein grobkörniges Aussehen, giebt beim Drüberstreifen mit dem Messer deutlichen Krebssaft und es lassen sich beim Aufdrücken mit dem Messer ganze Pfröpfe entfernen.

Dies Alles liess schon bei makroskopischer Betrachtung vermuthen, dass es sich um einen Plattenepithelkrebs handelt. Die histologische Untersuchung bestätigte diese Vermuthung. An der Portio fand sich normales Plattenepithel mit vollständig geordneten basalen Zellen; in der Cervix findet sich nirgends cylindrisches Epithel, sondern es ist ein atypisches Plattenepithel vorhanden.

Das mehrfach geschichtete Plattenepithel besitzt kein cubisches basales Epithel mehr, aber auch das Oberflächenepithel ist nicht flach, es besteht vielmehr aus mehreren Lagen eines ganz gleichartigen Epithels, das ohne Papillen zu bilden, die Innenfläche glatt überzieht. Vollständiges Fehlen aller Drüsen, nirgends ist zwischen diesem Epithel auch nur für kurze Strecken Cylinderepithel zu sehen. — Schnitte durch den Tumor selbst zeigen ein so typisches

Digitized by Google

Plattenepithelcarcinom, wie wir es nur irgendwie an der Portio zu sehen gewohnt sind. Ein Oberflächenepithel fehlt. In einem Grundgewebe, das sehr wenig Aehnlichkeit mit dem Schleimhautgewebe des Uterus zeigt, sieht man reichlich Krebsalveolen von verschiedenster Grösse, kleinere kaum einige wenige Zellen enthaltende Alveolen, neben grossen confluirenden.

Von den kleinen Alveolen kann man zeigen, dass sie in Lymphräumen stecken. Die Carcinommassen haben sich vielfach von der Wand zurückgezogen, so dass man den Endothelbelag der Wand gut sehen kann. Was die Zellen selbst anbelangt, so macht sich die grösste Polymorphie geltend; neben relativ grossen runden oder polyedrischen Zellen mit einem grossen, bläschenförmigen Kerne, stehen kleinere, dann aber auch grössere Zellen mit grossem stark gefärbten Kern. Am Rand der Alveolen, wo wir die jüngsten Stadien antreffen, sind die Zellen dichtgedrängt und infolgedessen sehr abgeplattet. Im Allgemeinen färben sich die Zellen ziemlich stark mit Eosin und zeigen häufig keratohyaline Degeneration, keine Perlenbildung. Die Grundsubstanz, in der sich die Krebsalveolen befinden, besitzt wenig Bindegewebe, besteht zumeist aus einem kleinzelligen Rundzelleninfiltrate.

Fall X.

M. E., 61 Jahre alt. 16. 9. 1901.

Vor 3 Jahren Wassersucht durchgemacht, sonst stets gesund gewesen. Erste Menses im 17. Lebensjahre, 4 wöchentlich, 3 tägig, reichlich. Mit 51 Jahren Menopause. 2 Mal ohne Kunsthilfe geboren. Wochenbetten fieberfrei.

Seit 3—4 Monaten klagt Patientin über mässig reichlichen, übelriechenden, zeitweise leicht blutig verfärbten Ausfluss aus dem Genitale. Geringe Kreuzschmerzen. Dabei ist die Patientin seit den letzten zwei Monaten stark abgemagert; nach ihrer Ansicht hat sie wenigstens 7—8 kg Gewicht verloren. Appetit gut, Stuhl angehalten, Harn normal, kein Eiweiss, kein Zucker.

Status praesens: Patientin ist mittelgross, kräftig gebaut, gut genährt, nicht anämisch, auch nicht kachektisch. Ueber Herz und Lunge normaler Befund. Temperatur normal, Abdomen ohne Besonderheit.

Gynäkologischer Befund: Kleiner, sehr gut beweglicher Uterus, Portio unverändert. Der obere Antheil der Vagina ist ausserordentlich eng, so dass die Portio schwer einzustellen ist. Portio glatt, Cervix weich, aber nicht brüchig. Im Corpus tastet man Rauhigkeiten und es geht beim Sondiren etwas Blut ab.

20. 9. Ausschabung. Die Portio lässt sich wegen starker Verengerung des oberen Scheidentheiles erst sichtbar machen, nachdem kleine Incisionen in die Vagina gemacht sind. Von der Portio kann man mit dem scharfen Löffel nur ganz wenig Gewebe entfernen; sie ist normal. Bei der Sondirung der Uterushöhle kommt reichlich eitriges, sehr stark

Digitized by Google

stinkendes Sekret heraus und man tastet mit der Schabrinne, dass die Wand im Fundus sich weich anfühlt. Trotzdem lässt sich nur sehr wenig nekrotisches Gewebe entfernen, das der mikroskopischen Untersuchung zugeführt wird.

Mikroskopische Untersuchung. Die Ausschabung der Cervix und Corpus wurde getrennt ausgeführt und auch getrennt aufgefangen. (Taf. XII, Fig. 4.)

In beiden Präparaten vermisst man vollständig jegliches Drüsengewebe und auch das Oberflächenepithel ist von einem reinen Plattenepithel gebildet, das sich nicht überall gleich verhält.

Das Epithel ist sehr hoch geschichtet und von den oberflächlichen Schichten angefangen weit in die Tiefe verhornt. An dieser und an jener Stelle unterscheidet sich das Epithel kaum vom Normalen; die obersten Schichten sind platt, nehmen gegen die Tiefe an Volumen zu und bilden ein vollständig regelmässiges cubisches Basalepithel. An anderen oft dicht daneben stehenden Stellen kann man sich kaum mehr orientiren, was oben, was unten, alle Schichten sind von gleich hohen Zellen gebildet. An noch anderen Stellen ist zwar ein flaches Oberflächenepithel vorhanden, aber an Stelle des Basalepithels findet sich ein ganz bunt durcheinander gewürfeltes Epithel vor. Es zeigt ganz bedeutende Verschiedenheiten und oft sehen kaum 2 Zellen einander ähnlich; neben schlanken cylindrischen Zellen mit stäbchenförmigem Kerne stehen andere Zellen, rund oder polygonal, mit grossem lebhaft gefärbtem Kern. Zahlreiche Mitosen sind vorhanden. Dieses Epithel ist in starker Vermehrung begriffen, hat also seinen typischen Charakter verloren.

Ganz ähnliche, fast möchte ich sagen gleiche Bilder giebt das Plattenepithel, das das Corpus auskleidet. Nur ist mehr Stroma vorhanden. Hier gelingt es auch, an einem kleinen, etwa linsengrossen Stückchen zu zeigen, dass das Epithel auch bereits die Neigung zeigt, Zapfen in die Tiefe zu entsenden. Manche von diesen Zapfen enthalten bereits typische Perlenkugeln.

Vom interglandulären Gewebe ist nichts zu sehen, ebensowenig sind Drüsen vorhanden. An Stelle des Bindegewebes findet sich ein Rundzelleninfiltrat, zum Theile diffus, zum Theile um Gefässe herum angeordnet. Und auch noch im tiefen Granulationsgewebe trifft man nicht allzuhäufig kleine epitheliale Nester an, die in Lymphräumen stecken und in Verhornung begriffen sind.

Diese Beobachtung hat die grösste Aehnlichkeit mit der Rosthorn's und kommen wir auf dieselbe gleich zurück.

Digitized by Google

Wie sollen wir diesen Befund deuten? Wir sahen die Cervix und das Corpus von ihrer normalen Schleimhaut entblösst und statt dessen von einem Plattenepithel bekleidet, das vielfach in Verhornung begriffen, durch rege Zelltheilung und eine ganz bedeutende Polymorphie ausgezeichnet ist. An einer Stelle ist auch Tiefenwachsthum zu constatiren und die Zellen reihen sich in mehreren dieser Epithelzapfen in Form von Perlen an.

Als einfache Ichthyosis oder Psoriasis der Autoren kann ich die eben geschilderten Veränderungen, ohne Rücksicht darauf, ob ich die Ichthyosis uterina der Autoren überhaupt anerkenne, nicht ansehen. Dazu ist die Zellvermehrung zu rege und die Polymorphie und Atypie der Zahlen zu bedeutend und ich stehe darum auch nicht an, mit Rücksicht auf diesen Befund die genannte Veränderung für ein Carcinom zu erklären.

Die vorgeschlagene Totalextirpation wurde von der Patientin trotz dringenden Zuredens abgelehnt.

Rosthorn schritt an die Exstirpation des Uterus, trotzdem in seinem Falle zur Diagnose „Krebs" eine Reihe von Merkmalen, so die ausgebreitete, kleinzellige Infiltration und die Polymorphie der Zellen fehlen. Er erklärt diesen Zustand für ein Vorstadium des Krebses und damit die Indication zur Entfernung des Organes gegeben. Trotz der oben angegebenen, fehlenden Merkmale glaube ich, aber auch Rothorns Fall bereits für ein Carcinom erklären zu müssen.

Was nun die Art und Weise der Untersuchung betrifft, so sei im Allgemeinen bemerkt, dass die zur mikroskopischen Untersuchung bestimmten Stückchen in schwacher Müller-Formollösung conservirt, dann gehärtet und in Paraffin eingebettet wurden.

Gefärbt wurde mit Hämalaun-Eosin, van Giesson, Picrocarmin und auch nach Kromeyer.

Wo sich Plattenepithel in Verhornung, concentrischer Anordnung u. s. w. vorfindet, sind diese Merkmale wohl so verlässlich, dass es eines besonderen Beweises nicht bedarf.

Specifische, vollständig verlässliche Färbemethoden giebt es nicht; die Färbung mit Picrocarmin leistet ganz gute Dienste und fiel auch in meinen meisten Fällen positiv aus, ohne aber specifisch zu sein.

Die Kromeyer'sche Färbung, deren positiver Ausfall wohl beweisend ist, lässt wiederholt im Stiche, so dass wir auch heute noch auf die Morphologie angewiesen sind.

Digitized by Google

Wenn ich meine Beobachtungen rückschauend überblicke, so lassen sich unschwer 2 Gruppen unterscheiden; Fall 1—7 sind typische Adenocarcinome des Uteruskörpers mit mehr minder weit gediehenen Metaplasien des Epithels. Die letzten 3 Fälle sind reine Plattenepithelcarcinome des Corpus. Beide Gruppen verlangen eine gesonderte Besprechung.

I. Adenocarcinome mit Epithelmetaplasie.

Ich habe gleich eingangs auf die Schwierigkeiten hingewiesen, die sich der Beurtheilung der Metaplasie entgegenstellen. Die Schwierigkeit beginnt schon bei der Definition der Metaplasie. Diese fällt naturgemäss verschieden aus, je nach der Stellung, die der betreffende Autor selbst zur Metaplasie einnimmt. Am besten scheint mir die Definition von Lubarsch zu sein. Er sagt: „Unter Metaplasie verstehe ich die Umwandlung oder den Ersatz specifischer Zell- oder Gewebsstructur durch andersartige, ebenfalls bestimmt differencirte, von gleichartigem Gewebe gebildete Structur."

Indem ich diese Begriffsbestimmung der Metaplasie nach Lubarsch womöglich noch mit Ausschluss des „Ersatzes" annehme, habe ich nur jene Zellveränderungen aufgenommen, die in den Rahmen dieser Definition passen.

Betrachten wir nun unsere Befunde etwas näher.

Wir können zunächst feststellen, dass in Bezug auf das reichliche Vorkommen der Metaplasien grosse Differenzen vorkommen. Während wir sie in dem einen oder in dem anderen Falle erst suchen müssen, fallen sie in einem anderen derartig auf, dass man ganz gut begreifen kann, warum bis in die jüngste Zeit die meisten Autoren in solchen Fällen 2 selbständige Tumoren nebeneinander und nicht eine Metaplasie annahmen. Diese Befunde gelten noch heute als selten, und es ist daher nicht ohne Interesse, dass ich in 2 Jahren 7 solche Beobachtungen sammeln konnte. Nur Fränkel-Wiener beschreiben in einer vor 2 Jahren erschienenen Arbeit ein ebenso häufiges Vorkommen von Metaplasien. Es dürften dies also wohl nicht zufällige Befunde, sondern ihre Seltenheit nur eine scheinbare sein. Gebhard erwähnt noch in seinem neuen, bekannten Lehrbuche der path. Anatomie des weiblichen Genitales der Metaplasie in Corpuscarcinomen mit keinem Worte. Alles, was sich darauf beziehen liesse, ist in folgenden Worten enthalten, die sich bei der

Digitized by Google

Beschreibung der Oberflächenkrebse finden: „Wenn ich es auch für das Wahrscheinlichste halte, dass der Cancroidbildung eine Epidermisirung voraufgegangen ist, so halte ich es doch nicht für unbedingt nothwendig, da ich heute Grund habe, zu vermuthen, dass auch aus einem Cylinderepithelkrebs durch Metaplasie seiner Elemente ein Cancroid entstehen kann. Für diese Annahme sprechen auch die Fälle von Kaufmann, Hofmeier, Gelhorn und Eckart, in denen neben dem Plattenepithelkrebs auch ein Drüsenkrebs vorhanden war."

Auch Winter (Veit's Handbuch) erwähnt Metaplasien mit keinem Worte, fasst die hieher gehörigen Fälle nicht in unserem Sinne auf, sondern steht auf dem Standpunkt, „dass auch Corpuscarcinome aus verschiedenen Epithelarten gleichzeitig entstehen können". So hat z. B. Kaufmann einen Fall beobachtet, wo ein reines Drüsencarcinom mit Hornkrebs sich derart combinirte, dass die Zapfen des Letzteren zwischen den entarteten Drüsenschläuchen lagen und sie bis in die Tiefe durchwuchsen, während sich an anderen Stellen isolirte Hornkrebszapfen fanden.

Hofmeier beobachtete ebenfalls eine Combination von Drüsenepithelkrebs mit Plattenepithelcancroid.

Es ist sehr zu verwundern, dass zwei so ausgezeichnete Beobachter, wie Gebhard und Winter, dieses Durchwachsen von zwei von verschiedenen Matrices ausgehenden Tumoren annehmen konnten. Es sind 2 Umstände, die die Autoren allgemein verführten, 2 Tumoren nebeneinander anzunehmen. 1. Die Menge des Plattenepithels; 2. das scheinbar isolirte Vorkommen von Plattenepithelkugeln. Wir werden auf den letzteren Umstand speciell noch genauer zurückkommen.

In meinen Fällen konnte ich alle Uebergänge von den eben bemerkbaren Veränderungen bis zu den weit vorgeschrittenen studiren, die den oben citirten Beobachtungen an die Seite gestellt werden können. Oft genug kann man aber alle Uebergänge auch in einer Beobachtung finden. Was das Auftreten der Metaplasien und ihren Sitz anbelangt, so findet man sie am häufigsten und am ausgiebigsten dort, wo die regste Zellneubildung stattfindet, also in Carcinomen, die noch ihre Drüsenform gewahrt haben, in dem mehrschichtigen Drüsenepithel und dann in grösserem Maasse an Orten, wo bereits in Folge der regen Neubildung solide Alveolen entstanden sind. In der Drüse selbst habe ich zweierlei Arten beobachtet. Ein hochgeschichtetes cylindrisches Epithel, das den

Digitized by Google

ursprünglichen Typus gut gewahrt hat, weicht an einer Stelle etwas auseinander und schliesst 2—3—4, selten mehr Zellen ein, die durch ihre Form, ihr Aussehen und ihre Gruppirung von dem sie umgebenden Epithel sich deutlich unterscheiden. Sie sehen blass aus, wie gequollen und gruppiren sich um die vergrösserte, meist geblähte, mittlere Zelle concentrisch herum. Tritt noch Verhornung dazu, wie man es ja auch in Wirklichkeit sehr oft findet, so haben wir es mit winzig kleinen, aber typischen Krebsperlen inmitten eines hochgeschichteten Cylinderepithels zu thun. Diese Perlen bleiben nicht immer klein, sie können an Grösse das normale Drüsenlumen übertreffen; dann verlieren sich die sie ursprünglich deckenden cylindrischen Epithelien, indem dieselben unter dem Wachsthumsdruck der Perlen immer mehr und mehr abgeplattet werden und die Plattenepithelkugel ragt frei in den Drüsenraum hinein. Durch den Druck auf das nicht metaplasirte Drüsenepithel kann auch letzteres mehr minder platt gedrückt werden. Ich konnte wiederholt am besten in dem Ovarialtumor, der ja auch sonst hochinteressant ist, beobachten, dass kleinere und grössere Drüsenräume ganz mit verhornenden Massen ausgefüllt waren und dass, je stärker diese Ausfüllung, desto niedriger das mehrschichtige Drüsenepithel wurde, bis man unter Beobachtung ganz allmäligen Ueberganges auf Drüsenhohlräume stiess, die nur mit verhornten Epithelmassen ausgefüllt waren. Diese Bilder können, wenn sich Uebergänge nicht constatiren lassen, Schwierigkeiten bei der Frage bereiten, ob es mit verhornten Massen ausgefüllte Drüsenräume, also Metaplasien, oder selbständig weiter wachsende Plattenepithelalveolen sind.

Ich glaube dies besonders hervorheben zu sollen, weil sowohl Kaufmann, als Eckart auf das Vorkommen dieser Plattenepithelnester in Adenocareinomen besonderen Werth legen. Es beweise dies nach ihrer Auffassung, dass dem durch Metaplasie entstandenen Plattenepithel die Fähigkeit zukomme, selbstständig weiter zu wachsen und einen eigenen Tumor selbstständig in einem anderen zu bilden. Dass dies nicht zutrifft, beweisen die von mir beobachteten Uebergänge. Immerhin gebe ich gerne zu, dass diesen metaplasirenden Epithelien eine ganz besonders reichliche Vermehrungsenergie zukommt (also keine regressive Metamorphose). Ich habe, wie ich schon früher oft erwähnt habe, gesehen, dass in einer Drüse, die ein 2—3reihiges Epithel besitzt und wo von einer circumscripten Stelle die Metaplasie ausgeht, diese durch

Digitized by Google

Metaplasie entstandene Hornkugel buckelförmig in das Lumen ragt, dass in anderen, sonst gleichen Drüsen Kugeln von verschiedener Grösse sich vorfinden, ohne dass das andere cylindrische Epithel einen ähnlichen Fortschritt machen würde, und nur diese verschiedene Wachsthumsenergie macht es erklärlich, dass das cylindrische Epithel von dem Plattenepithel erdrückt werden kann.

Noch eine zweite Form der Drüsenepithel-Metaplasie konnte ich beobachten. Diese setzt nicht an einer circumscripten Stelle ein, sondern umfasst das ganze Drüsenepithel, es wird blass, glänzend, der Kern wird kugelig, das Protoplasma reichlicher und die Form rund oder polyedrisch. Häufig genug verschwinden die Zellgrenzen und grössere und kleinere kolbenförmige Protoplasmamassen und Guirlanden ragen in das Drüsenlumen hinein. Viel reichlicher noch als in den Drüsen finden sich Metaplasien an Stellen, die durch Ausfüllung der Drüsenlumina zu soliden Alveolen geworden sind. Man trifft da oft auf weite Strecken hin die bereits bekannten, blassen, glänzenden Zellen, die sich auch dachziegelförmig übereinander schichten können. Durch dieses letztere Verhalten, sowie durch die schwache Färbbarkeit erkennt man im mikroskopischen Bilde diese Zellen schon bei schwachen Vergrösserungen. In und um diese Zellen herum finden sich dann kleinere und grössere gut mit Eosin färbbare Hornkugeln. In 1 Falle fehlten die metaplastischen Veränderungen in den Drüsen zum grossen Theile, fanden sich aber in den soliden Epithel-Zellhaufen in grosser Menge dicht neben einander.

Metaplasie des Oberflächenepithels in einem Adenocarcinom konnte ich nur einmal beobachten (Fall No. 3). Hier war das Epithel streckenweise mehrschichtig geworden, die Zellen gequollen, blass glänzend, oft ohne Zellgrenzen und es ragten keulen- und büschelförmige Massen einerseits in das freie Uteruscavum hinein, anderseits konnte man die metaplasirten Massen in die Drüsenmündungen hinein verfolgen. Die Annahme aber, dass diese Metaplasien nicht vom Oberflächenepithel, sondern vielleicht vom Drüsenepithel ausgingen, konnte leicht von der Hand gewiesen werden, weil nur die Drüsen-Ausführungsgänge sich daran betheiligt zeigten, nicht aber die übrigen Antheile der Drüsen und weil auch die Veränderungen gegen die Drüsen hin an Stärke abnahmen. Aehnliche Befunde liegen nur in sehr geringer Anzahl vor und abgesehen von Lehmann, dessen ganze Beobachtung nicht genug klar ist, konnte ich Aehnliches überhaupt nur bei Emanuel finden.

Digitized by Google

Hier besteht allerdings die grösste Aehnlichkeit mit meinem Befunde. Ein Blick auf seine und meine Abbildungen wird es noch besser veranschaulichen. Es kommen also, wie es ja eigentlich gar nicht anders zu erwarten war, Metaplasien in Adenocarcinomen des Corpus vorwiegend in den Drüsen und in ganz analoger Weise, wenn auch selten, im Oberflächenepithel vor.

Die Häufigkeit der Metaplasien im Uterus, und zwar bei Neubildungen, wie sie Fränkl, Wiener und ich beschreiben, ist eine so bedeutende, dass man sich zu der Frage nach dem „Warum" gezwungen sieht. Eine vollständig befriedigende Antwort zu geben, ist heute vielleicht schwieriger, wie jemals zuvor. Embryonale Keimversprengungen, wie sie z. B. Ribbert annimmt, als Ursache anzuführen, geht wohl nicht an; dazu sind die Befunde zu häufig; dann findet man aber auch physiologischer Weise schon Metaplasien in Organen, die sicherlich entodermalen Ursprunges sind und wo eine Keimversprengung unmöglich ist, so z. B. die Hassal'schen Körperchen in der Thymus. Lubarsch wies Epidermisirungen in der entodermalen Gallenblase, selten bei chronisch-entzündlichen Processen, relativ häufig bei Neubildungen nach. Auch bei dieser Metaplasie kann man mit Sicherheit Keimversprengungen ausschliessen und ich gebe mich der festen Ueberzeugung hin, dass bei einer systematisch darauf angelegten Untersuchung auch bald bei anderen entodermalen Organen Metaplasien nachgewiesen werden. Ganz charakteristisch dafür ist auch Folgendes: Trotz zahlreicher Untersuchungen war in unserer Klinik früher niemals eine Metaplasie in einem Corpuscarcinom beobachtet worden. Erst als der erste Fall das Interesse erregte und die Aufmerksamkeit darauf lenkte, fanden sich Metaplasien plötzlich ein. Zweifellos wird es auch bei anderen Organen so ergehen.

So lange man die Metaplasien nur an dem vom Ektoderm abstammendem Epithel kannte oder höchstens an Schleimhäuten fand, die an ektodermale Bildungen anstossen, da konnte man der Keimblatttheorie eine grosse, vielleicht entscheidende Bedeutung beimessen und der Satz: „omnis cellula e cellula ejusdem generis" schien für alle Zeiten festzustehen. Zahlreiche neuere Untersuchungen belehren uns eines Besseren. Schon ein kurzer Rückblick auf die Entwickelung verschiedener Schleimhäute musste gewisse Zweifel an der hervorragenden Rolle, die die Abstammung in dieser Frage bilden soll, erwecken. Einerseits ist es ja bekannt (Posner), dass aus dem äusseren Keimblatt an den verschiedenen

Digitized by Google

Körpermündungen Gewebe mit unzweifelhaftem Schleimhautcharakter hervorgehen; anderseits erhalten ja zweifellos entodermale Bildungen nach verschiedenen Wandlungen ein geschichtetes Plattenepithel. „Man kann nicht" sagt Posner, „den Cylinderepithel tragenden Schleimhäuten die Fähigkeit absprechen, dermoidale Veränderungen einzugehen und andererseits involvirt ein histologischer Bau, der mit demjenigen der Epidermis einige Aehnlichkeit besitzt, genetisch noch keine Berechtigung für die genannte Veränderung. Die Frage spitzt sich also nach zwei Richtungen zu: Können auch cylinderepitheliale Schleimhäute und zweitens, können auch Gewebe von zweifellos meso- oder entodermaler Herkunft epidermidal entarten?"

Posner ist es unter anderem gelungen, einer Notiz Leydick's folgend, im pylorischen Antheil des Magens von Echidna, Italmaturus und Bradypus normalerweise ausgedehnte Verhornungen zu constatiren. Er kommt dadurch zu dem Schlusse, dass sowohl cylinderepitheliale Schleimhäute ektodermalen Ursprunges, als auch Gewebe zweifellos ento- bezw. mesodermaler Herkunft in gleicher Weise zu Hornproduction geeignet seien, sich völlig epidermisiren können.

Es bildet eben die Lehre von der Specificität der Keimblätter, für so sicher sie auch einzelne noch annehmen mögen, doch kein ausnahmsloses biologisches Grundprincip und mehr als ein namhafter Autor steht in Opposition zu dieser Specificität. Nicht an letzter Stelle ist es die Metaplasie, die, weil sie eben mit der Specificitätslehre unvereinbar ist, Zweifel an der Richtigkeit aufkommen liess. Die Keimblattlehre ist, so wie sie heute steht (Zuckerkandl), eine mehr local-topische, viel weniger physiologisch-functionelle. Was aussen ist, nennen wir Ektoderm, und so erleben wir es, dass bei einzelnen niedrigen Thierarten z. B. das Genitale einmal vom äusseren, ein andermal vom inneren Keimblatt gebildet wird. Es ist ja die Theorie einer fortgesetzten inäquaten Theilung (Weissmann) des befruchteten Eies und der davon abstammenden Zellen, die die Specificität der Zellen, Gewebe und Organe bedingte, noch durch keine positive Beobachtung erwiesen. Anderseits gewinnt die Annahme, dass der Aggregatzustand des Zellprotoplasma ein flüssiger sei, dass die an dem Protoplasma haftende Zellanlage bei der Theilung nicht usque ad finem differencirt wird, sondern, dass nur ein Ueberwiegen einzelner Anlagen über die anderen eintritt (Lubarsch). Diese nicht vollständig unterdrückten Anlagen dürften zur Erklärung der Metaplasie beitragen.

Digitized by Google

Wenn auch nach all dem Gesagten die Entwickelungsgeschichte nicht für alle Fälle Aufklärung giebt, so z. B. bei der Gallenblase vollständig im Stiche lässt, und ihre Bedeutung sicherlich nicht eine so umfassende ist, wie man früher gerne annahm, so wäre doch auch eine Unterschätzung nicht am Platze und gerade bei der Metaplasie des Uterusepithels dürfte ihr eine Rolle zukommen und die so häufigen Metaplasien des Uterusepithels dem Verständnisse näher rücken.

Lubarsch hat zweifellos Recht, zu betonen, dass metaplastische Veränderungen um so leichter stattfinden können, je engere verwandtschaftliche Beziehungen zwischen der ursprünglichen Zellart und der metaplastisch gebildeten bestehen. Diese innigen verwandtschaftlichen Beziehungen sind beim Uterusepithel wenigstens zum Theile vorhanden. Die Müller'schen Gänge entstehen aus dem Koelomepithel der Urniere; aus den Müller'schen Gängen entsteht Tube, Uterus und Vagina, und es hat also sowohl das geschichtete Plattenepithel der Vagina, als auch das cubisch-cylindrische Epithel des Uterus eine gemeinsame Abstammung, nämlich die vom Epithel der Müller'schen Gänge.

Das ursprünglich einheitlich angelegte cylindrische Epithel der Müller'schen Gänge bildet in den oberen Antheilen das einfache, cubisch-cylindrische Epithel des Uterus, in den unteren Antheilen das geschichtete Plattenepithel der Vagina. Diese Abstammung glaube ich zur Erklärung der Metaplasie heranziehen zu müssen. Bei der geringen Zelltheilung und Neubildung, die sich ausserhalb des Carcinoms im Uterus abspielt und die ja keine allzu bedeutende ist, erreichen eben die Tochterzellen vollständig den Typus der Mutterzellen. Kommt es aber zu einer schrankenlosen Wucherung der Zellen, wie sie das Carcinom auszeichnet, da erlangt offenbar bei dieser colossalen Neubildung das Epithel seine embryonale Fähigkeit wieder, wie in den Müller'schen Gängen aus einem und demselben Epithel bald cylindrisches, bald Plattenepithel zu bilden.

Wir finden also, unsere Befunde zusammenfassend, ziemlich regelmässig Plattenepithel in den Adenocarcinomen. Dieses Plattenepithel entsteht durch Metaplasie des sich theilenden, atypischen Drüsenepithels. Die Metaplasie kann auch höhere Grade erreichen. Immer lässt sich aber, wenigstens in meinen Fällen, der Zusammenhang mit dem cylindrischen Epithel nachweisen.

Aehnliche und auch ganz gleiche Fälle haben aber in der

Digitized by Google

Literatur eine ganz andere Deutung gefunden. Sie sind mit geringen Ausnahmen als Doppeltumoren aufgefasst worden, die von verschiedenen Matrices ausgehend einander durchwachsen sollen.

Wenn ich von den wirklichen Doppeltumoren am Uterus, z. B. Plattenepithelkrebs der Portio — Drüsenkrebs des Corpus — absehe, die ja mit dem vorliegenden Thema nichts zu thun haben, so halten die anderen Doppeltumoren einer Kritik nicht Stand; sie sind genau so aufzufassen, wie meine oben beschriebenen Fälle. Die Annahme von zwei einander durchwachsenden Tumoren widerspricht allen klinischen und pathologisch-anatomischen Erfahrungen.

Betrachten wir die in der Literatur niedergelegten Fälle etwas genauer; ich habe mich bemüht, die wichtigsten zusammenzustellen, ohne dass aber diese Zusammenstellung auf Vollständigkeit Anspruch erhebt.

Eine der ältesten Beobachtungen, die aber, strenge genommen, nicht hergehört, weil es sich um ein Cervixcarcinom handelt, ist die von Linnböck aus dem Jahre 1886. Er fand in einem von Breisky abgetragenen Portiotumor typischen Drüsenkrebs, der nach allen Richtungen von einem ebenso typischen, verhornenden Plattenepithelkrebs durchwachsen war. Linnböck fasst beide Möglichkeiten in's Auge; es könne sich ebenso gut um ein Durchwachsen von zwei von einander unabhängigen Tumoren, als auch um eine Transformation des Epithels handeln. Trotzdem er Uebergangsbilder, Mittelstufen zwischen Cylinder und Plattenepithel nachweist, entscheidet er sich nicht für eine der beiden Möglichkeiten, sondern lässt die Frage unentschieden.

Hofmeier beschreibt 2 hierher gehörige Fälle.

I. Fall. 54 jährige Patientin. Menopause seit 3 Jahren. Seit $1^1/_2$ Jahren geringe Blutabgänge mit eitrigem Ausflusse. In den letzten Monaten starke Blutungen. Patientin ist ziemlich elend; Uterus gross, weich, beweglich. Aeusserer Muttermund geöffnet, von oben her ragen weiche, polypöse Massen in die Corvix hinein. An der Innenfläche der vorderen Lippe ein linsengrosses Knötchen, das sich bei der mikroskopischen Untersuchung als malignes Adenom erweist. Totalexstirpation des Uterus. Derselbe ist 11 cm lang, dick; der ganze obere Antheil der Schleimhaut des Corpus ist von villösen Massen bedeckt, die bis nahe an den inneren Muttermund heranreichen.

Die mikroskopische Untersuchung ergiebt oberflächlich fast reine Zellwucherung ohne bestimmte Structur. In der Tiefe das

Digitized by Google

typische Bild des Adenocarcinoms. „Nach unten zu geht die Neubildung allmälig in die normale Schleimhaut über, jedoch zeigt sich die ganze Oberfläche auf weite Entfernung hin mit einer mehrfachen, zum Theil vielfachen Schicht von Plattenepithel bedeckt, welches zum Theil in soliden Zapfen in das Bindegewebe eindringt. An einigen Stellen Verhornungsprocesse. Das typische Bild des Plattenepithelkrebses. Indessen nimmt an einzelnen Stellen bei den tieferen Epithelsträngen die Einwucherung wieder mehr Drüsencharakter an, so dass die tieferen Theile vielfach adenomatös, die oberflächlichen rein von gewucherten Epithelmassen gebildet werden."

Hofmeier fasst diesen Fall als „gleichzeitiges Vorkommen von Drüsenkrebs und Plattenepithelkrebs nebeneinander im Uterus" auf. Aus der Literatur citirt er als hierhergehörig den Fall von Kaufmann.

Im III. Falle von Hofmeier handelt es sich wieder um ein gleichzeitiges Vorkommen von Plattenepithel und Drüsencarcinom im Uterus.

50 jährige Virgo. Bis zum 41. Jahre regelmässig menstruirt, seit $1^1/_2$ Jahren unregelmässige Blutungen und eitriger Ausfluss. Portio ist ganz kurz, durch einen $1^1/_2$ faustgrossen, runden, harten, im Uterus sitzenden Tumor fast zum Verstreichen gebracht. Exstirpation des Uterus:

„Aus den verschiedensten Stellen untersuchte Partien zeigen meist ausgesprochenes, alveoläres Drüsencarcinom, an einer Stelle jedoch reines Plattenepithelcarcinom mit Umwandlung der Oberflächenepithelien in grosse cubische und Plattenepithelien und strangförmige Durchwucherung des ganzen Gewebes."

Die beiden Fälle sind einander ähnlich; in beiden Drüsen- und Plattenepithelcarcinome nebeneinander und auch einander durchwachsend. Der letztere Fall ist leider sehr kurz mitgetheilt, der erstere ist ausführlicher behandelt, aber noch immer nicht genau genug. Es fehlt jede Angabe über Uebergänge, über Veränderungen im Drüsenepithel u. s. w., was ja die Beurtheilung des Falles erschwert. Aber in beiden Fällen haben wir es mit einem einzigen Tumor zu thun, anatomisch besteht also kein Anhaltspunkt für 2 Tumoren nebeneinander. Im ersten Falle lesen wir dann im mikroskopischen Befunde, dass Plattenepithelmassen und Drüsenkrebs mit einander abwechseln, derart, dass an der Oberfläche Plattenepithelmassen, in der Tiefe typischer Drüsenkrebs besteht.

Digitized by Google

Im dritten Falle von Hofmeier durchwuchert der Plattenepithelkrebs strangförmig das ganze Gewebe.

Der Autor bringt keine Beweise für das Bestehen zweier Tumoren nebeneinander und es lassen sich aus der Schilderung auch keinerlei Beweise anführen. Bedarf es da vieler Worte, um die Annahme zweier Tumoren, die nebeneinander bestehen, fallen zu lassen und analog zu meinen Fällen eine Metaplasie in einem Drüsencarcinome anzunehmen? In meinen Fällen konnte ich dies beweisen, hier muss ich es erschliessen, weil in den Angaben Uebergangsbilder der Metaplasien weder erwähnt, noch ausdrücklich ausgeschlossen werden. Soweit ich die Literatur übersehe, fehlt es in anderen Organen an Analogien von zwei einander durchwachsenden Tumoren, dagegen werden ausgedehnte Metaplasien in Neubildungen immer mehr und mehr bekannt. Wenn ich meine Beobachtung, zum Vergleiche heranziehen würde und bei der Beschreibung von den Uebergangsbildern absehe, so habe ich es mit ganz gleichen Beobachtungen, wie es die von Hofmeier sind, zu thun. Und wie anders klärt sich der Fall beim näheren Zusehen auf! Ich glaube also mit gutem Gewissen diese beiden oft erwähnten Fälle von Hofmeier als Drüsencarcinome des Corpus mit ausgedehnten Metaplasien auffassen und von der Deutung als von zwei nebeneinander bestehenden Tumoren absehen zu müssen.

Kaufmann's Arbeit ist mir im Originale leider nicht zugänglich gewesen; ich beziehe mich auf Eckardt, der ja den Fall nachzuuntersuchen Gelegenheit gehabt hat und auch ausführlich darüber berichtet. Es handelte sich im Falle Kaufmann's um ein Funduscarcinom, das als beetartig erhabener zottiger Tumor bis zum inneren Muttermunde reichte. Die Geschwulstmassen drangen an einzelnen Stellen bis an die Serosa heran. Portio und Cervix waren normal. Mikroskopisch fand sich neben den Bildern des malignen Adenoms adenocarcinomatöser Bau und verhornende Plattenepithelzapfen in den Drüsenimitationen. An der Oberfläche grosse Haufen von Plattenepithel, die in soliden Zapfen in das darunter liegende Gewebe eindringen. Anfänglich wurde angenommen, dass das Plattenepithel durch eine Metaplasie des Oberflächenepithels entstanden ist, jedoch fand sich bei genauer Untersuchung, dass das Cylinderepithel der Drüsenwucherungen selbst in ausgedehntestem Maasse eine Metaplasie in Plattenepithel durchmache.

Digitized by Google

Kaufmann selbst deutet diesen Fall als doppelten Krebs.

Eckardt: „Zur Casuistik mehrfacher maligner epithelialer Neubildungen im Uterus“ beschreibt neben dem vorcitirten Fall Kaufmann's folgenden Fall. Die Kranke ist 53 Jahre alt; wegen starker Metrorrhagien im 48. Jahre wurde eine Abrasio mucosae vorgenommen. Mikroskopisch keine maligne Neubildung. Nach der Abrasio hörten die Blutungen für 2 Jahre auf. Seit ca. $1^1/_2$ Jahren treten sie abermals auf, anfangs schwach, dann stärker, schliesslich andauernd. Abermalige Ausschabung ergiebt Adenocarcinom. Die vaginale Totalexstirpation des Uterus gelingt nur schwer.

Der Uterus entspricht in seiner Grösse etwa dem 2. Schwangerschaftsmonate; im Cavum uteri ist ein Tumor nicht mehr vorhanden, da er mit der Schabrinne entfernt wurde. In der hinteren Wand hat sich eine haselnussgrosse Neubildung entwickelt.

Mikroskopisch herrscht in diesem Tumor das maligne Adenom vor; Uebergänge zum Adenocarcinom sind nicht selten. In den Lichtungen der Drüsenschläuche liegen Haufen und Zapfen von Plattenepithelzellen, welche oft eine concentrische Schichtung, Perlenbildung und Verhornung aufweisen. Diese Cancroidzapfen füllen die Ausbuchtungen der Drüsen mitunter ganz aus. Es findet hier ein directer Uebergang, eine Metaplasie des Cylinderepithels der Drüsenimitation selbst in Plattenepithel statt.

Die Auffassung, die Eckardt diesen beiden Fällen entgegenbringt, ist nicht scharf genug; was er schon im Titel andeutet — mehrfache epitheliale Neubildungen am Uterus — das spricht er zum Schlusse auch aus, indem er sagt, dass dies auf solche Weise (Metaplasie) entstandene Plattenepithel selbstständig zu wuchern und einen neuen Tumor zu bilden vermag. Er nimmt ebenso wie die anderen Autoren Doppeltumoren an, die einander durchwachsen; zum Unterschiede von Anderen lässt er das Plattenepithel durch Metaplasie aus dem Cylinderepithel entstehen und dann erst selbstständig weiter wachsen.

Das für die früheren Fälle Gesagte gilt auch hier; dass das isolirte Auftreten von Hornkugeln in der Musculatur nicht in dem Sinne der „Selbständigkeit“ des Plattenepitheltumors zu verwerthen ist, habe ich bereits besprochen und auf die in meinen eigenen Beobachtungen, speciell Fall Br., liegenden Erklärungen hingewiesen.

Diese beiden Fälle, die als Doppelcarcinome in die Literatur

Digitized by Google

Eingang gefunden haben, stellen also ebenfalls nichts anderes als Adenocarcinome mit Metaplasie des Epithels dar.

G. Gellhorn's Arbeit gehört ebenfalls zu den vielcitirten. [Zur Casuistik der Hornkrebse des Gebärmutterkrebses. Zeitschrift für Geburtshilfe 1897. Bd. XXXVI.]

Es handelt sich in seinem Falle um eine 58jährige Frau, die seit 8 Jahren in der Menopause ist; vor 3 Jahren zum ersten Male Blutungen, die sich dann später wiederholten und zur Consultation Veranlassung gaben.

Bei der digitalen Untersuchung finden sich höckerige Tumormassen in der Cervix und dem Corpus, die mit dem Löffel entfernt und mikoskropisch untersucht wurden. Da die Untersuchung Carcinom erweist, wird die vag. Totalexstirpation ausgeführt. Der entfernte Uterus ist $11^1/_2$ cm lang. In seiner Substanz liegt eine ringförmige Vertiefung, die 2 cm oberhalb des inneren Muttermundes beginnt und bis in die Mitte der Cervix reicht und den ausgekratzten Stellen entspricht. Die mikoskropische Untersuchung der Stücke liess zweierlei Typen unterscheiden. Im Corpus schlanke verzweigte Papillen, die mit einer mächtigen Lage verhornten Epithels bedeckt sind. Unterhalb der Papillenzone breite Flächen verhornenden Epithels, die bis in die Muskulatur reichen. Drüsen fehlen, zahlreiche Cancroidperlen.

Die Massen, die den zweiten Typus bilden, sollen von der Cervix herrühren. Auch hier ein nicht sehr breiter Saum von mehrschichtigem Plattenepithel; von der Oberfläche her senken sich solide Zellstränge ein, die je mehr nach der Tiefe zu, um so ausgeprägteren Drüsen-Charakter annehmen. Zwischen diesen Drüsenbildungen zahllose Cancroidperlen. Nur bei einem Theile der Drüsen ist ein eigentliches Lumen vorhanden, in der Mehrzahl der Fälle ist ein solches verloren gegangen.

Im Corpus ist ausserdem eine massenhafte Rundzelleninfiltration zu beobachten.

„Es handelt sich nach dem Gesagten um einen jener überaus seltenen Fälle, in denen sich ein Hornkrebs des Gebärmutterkörpers mit einem Drüsen-Carcinom der Cervix vergesellschaftet."

Diese Gellhorn'sche Beobachtung hat in der Literatur die verschiedenste Deutung gefunden. Gellhorn's Deutung selbst ist nicht annehmbar. Er nimmt ein primäres Plattenepithel-Carcinom des Corpus und im innigsten Zusammenhange damit eine per continuitatem fortschreitende Metastase in der Cervix und gleichzeitig

Digitized by Google

in dieser Metastase ein Drüsen-Carcinom an. Dies ist aber eine so complicirte Annahme, dass sie schon von vornherein unwahrscheinlich ist.

Bei genauer Durchsicht der Schilderung und der gegebenen Abbildung gestaltet sich die Erklärung viel einfacher: Im Corpus haben wir ein Plattenepithel-Carcinom. In der Cervix eine Plattenepitheloberfläche, die Zapfen in die Tiefe treibt und ebenfalls Verhornungen. Im Corpus absolutes Fehlen von Drüsen; in der Cervix aber ebenfalls gar keine normalen Drüsen mehr, und das, was Gellhorn als wuchernde Drüsen mitten im Plattenepithel-Carcinom beschreibt und abbildet, dürften aber weder normale, noch wuchernde, sondern überhaupt keine Drüsen sein. Es sind Theile des Plattenepithel-Carcinoms. Die Stellen, die G. als noch Lumen besitzend beschreibt und abbildet, sprechen mit Sicherheit dagegen; die anderen ausgefüllten Räume geben gar keinen Anhaltspunkt für die Annahme, dass es sich um Drüsen handle. Gellhorn sagt bezüglich der Drüsen an einer anderen Stelle: „Diese — die Wucherung der Drüsen — giebt das reine Bild des Adeno-Carcinoms zur Zeit noch nicht wieder, vielmehr scheint sich hier eine bösartige Neubildung erst vollziehen zu wollen.“ Damit ist die Angabe schwer vereinbar, dass die meisten Drüsen ihr Lumen theils durch Druck des Zwischengewebes, theils „durch Wucherung der Drüsenepithelien“ verloren haben.

Es handelt sich aber, wie gesagt, gar nicht um Drüsen; die Erklärung ist wahrscheinlich die, dass hier nekrotische centrale Parthien mit scharfer Grenze herausgefallen sind, wodurch Drüsenlumina vorgetäuscht werden, ein Vorgang, den man bei aufmerksamem Studium des Plattenepithelcarcinoms der Portio nicht allzu selten zu erheben in der Lage ist. Ob diese Erklärung hier zutrifft, ist nur wahrscheinlich, sicher ist aber, dass es sich nicht um normale oder wuchernde Drüsen handelt. Dann handelt es sich aber auch nicht um einen Drüsenkrebs in einem Plattenepithelkrebse, und der ganze Fall ist folgendermassen zu deuten und stimmt dann aber auch mit den anderen, zur zweiten Gruppe gehörigen Beobachtungen gut überein. Durch Metaplasie hat sich die Cervix und das Corpus mit geschichtetem Plattenepithel bekleidet, die Drüsen sind verschwunden, das Gewebe zeigt reichliche Rundzelleninfiltration. Von diesem Plattenepithel, das sich von vornherein durch seine Neigung zur Malignität auszeichnet, entstanden gleichzeitig oder nach einander die Tumoren in Corpus und Cervix.

Digitized by Google

Nach dieser Annahme unterscheidet sich Gellhorn's Beobachtung nicht von den anderen primären Hornkrebsen des Corpus uteri.

Lèhmann: Zur Kenntniss der primären Carcinome des Corpus uteri. Dieses Archiv 1901. 3. Heft.

56jährige Opara. Menopause seit 6 Jahren. Seit wenigen Monaten Blutungen, die zu Anämie geführt haben. Bimanuell faustgrosses Myom in der vorderen Wand des Uterus, sonst normale Verhältnisse. Ausschabung ergiebt: Plattenepithelcarcinom. Exstirpation des Uterus, die nur mit Mühe per vaginam gelingt.

Das Carcinom hatte sich in der ungefähren Grösse eines silbernen Fünfmarkstückes auf der hinteren Wand des Uterus direct gegenüber der Höhe des erwähnten in der Vorderwand entwickelten Myoms ausgebildet.

Ausgeschabte Massen: Grosse Nester deutlich epitheloider Zellen mit grossem bläschenförmigen Kerne, in der Peripherie abgeplattet, im Centrum grösser und blasser. Daneben Verhornungen. Andere Stellen zeigten so typisch den Bau eines Drüsen-Carcinoms, dass sie als Schulfall hätten abgebildet werden können.

Cervix ist nackt, Ueberreste einer Schleimhaut lassen sich nicht erkennen.

Oberhalb des Tumors nach dem Fundus zu sieht man auf eine kleine Strecke einen Saum von etwas schwach und diffus gefärbten cubischen Zellen, die in 1 bis 4facher Reihe angeordnet, ein papillenförmiges Vordringen in die Uteruswand zeigen. Aber auch die dem Cavum zugekehrte Fläche ist nicht überall glatt, sondern zeigt knopfartige und breitzottige Vorsprünge des Epithels. „Es lag also die grosse Masse des Krebses durchaus im Cavum uteri, stellte somit eine polypöse Bildung dar, während die Zerstörung der Uteruswand zunächst noch eine geringe und wenig tiefgreifende ist.“ „Ausgegangen ist die Neubildung ohne Zweifel von dem Oberflächenepithel und allein von diesem.“

Lehmann bringt diesem Falle folgende Auffassung entgegen: Das Oberflächenepithel wird mehrschichtig und beginnt sich unter Bildung von verhornenden Epithelperlen einzusenken. Das Oberflächenepithel dringt aber verhältnissmässig nur wenig in die Tiefe, es drängt sich hauptsächlich in die Uterushöhle hinein, seiner Basis als Bindegewebsgerüste nachziehend und wächst zu Polypen aus. Diese sollen nun durch Verwachsungen in adenomatöses und adenocarcinomatöses Gewebe übergehen.

Digitized by Google

Das Oberflächenepithel ist aber selbst nach Lehmann's Auffassung ein in Umwandlung zum Plattenepithel befindliches Epithel, das bereits solide Zapfen in die Tiefe treibt, von dem er angiebt, „dass den weiteren Fortschritt in der so begonnenen Metamorphose die grossen Plattenepithelnester zeigen." Und durch „Verwachsung" dieses sich vorstülpenden Epithels sollen adenomatöse und adenocarcinomatöse Neubildungen entstehen?

Im Uebrigen haben sowohl Gebhard als auch Emanuel diese Ansichten Lehmann's abgelehnt.

E. Fränkel, unter Mitwirkung von G. Wiener, Drüsenkrebse des Uterus.

Die Autoren beschrieben in mehreren Fällen von Corpuscarcinomen Metaplasien vom Cylinderepithel in Plattenepithel. Sie fassen ihre Ansicht im Punkte 2 dahin zusammen, dass sie sagen: In den Drüsencarcinomen des Corpus uteri treten Zellen auf, die Plattenepithelien ausserordentlich ähnlich sehen. Dieselben haben die Fähigkeit, selbstständig zu wuchern und eventuell auch Knoten zu bilden, die aus soliden Strängen bestehen. Auf diese Weise lassen sich manche der in der Literatur als Combination von Drüsen und Plattenepithelkrebs beschriebenen Fälle erklären. — —

Auch F. und W. scheinen der Metaplasie, ohne es klar auszusprechen, besondere diagnostische Dignität zuzuschreiben; so glauben sie u. A. mit Rosthorn, dass, trotzdem sich nichts specifisch Carcinomatöses im Uterus fand, das verhornte Epithel des Uterus einen malignen Charakter angenommen habe. Fränkel-Wiener's Befunde stimmen im Ganzen Grossen mit meinen eigenen, auch in Bezug auf die Häufigkeit der Metaplasien überein, ohne dass aber die Autoren weiter auf die Metaplasie eingehen.

Emmanuel: Eine 61 Jahre alte Frau blutet seit 8 Wochen, nachdem die Menopause schon seit 10 Jahren besteht. Die Probeauskratzung ergiebt typisches Adenocarcinom, daneben grosse Inseln von Plattenepithel. Totalexstirpation des Uterus. Im eröffneten Uterus finden sich in der hinteren Wand desselben breit aufsitzend weiche Tumormassen.

Die nähere Untersuchung ergab: die Schleimhaut in der Nähe des Tumors trägt wohlgebildetes Cylinderepithel, die Drüsen darunter normal, das interglanduläre Bindegewebe, von Alterserscheinungen abgesehen, normal. Im Bereiche der Neubildung finden sich Bilder, die reines, malignes Adenom, dann Adenocarcinom zeigen und daneben

Digitized by Google

verhornende Plattenepithelkugeln; schliesslich treten Bilder zu Tage, welche den allmählichen Uebergang der adenocarcinomatösen Partien in das Plattenepithelcarcinom erkennen lassen. Diese Plattenepithelmassen treten nicht allein im Innern des Tumors auf, sondern bedecken stellenweise seine gegen das Cavum uteri gerichtete Oberfläche in Form von dicken Plaques.

Emmanuel deutet seine Befunde durchaus einwandsfrei, indem er in seinem Falle zwei histologisch verschiedene Formen annimmt, die aber genetisch einheitlich sind; sie entstammen beide einem gemeinsamen Mutterboden, dem Cylinderepithel.

Die vom Oberflächenepithel des Corpus uteri ausgehenden Carcinome sind recht selten; fast alles, was wir über dieselben wissen, ist in casuistischen Mittheilungen zerstreut. Es wiederholt sich hier derselbe Vorgang, den wir in verschiedenen Zweigen der Naturwissenschaft beobachten können, dass zusammengehörige Beobachtungen ohne zwingenden Grund in verschiedene Gruppen eingetheilt werden. Und je mehr Abtheilungen, desto grösser die Unsicherheit, die leicht zur Verwirrung wird, wenn man Arbeiten, die nahezu allgemein abgelehnt werden, wieder als zu Recht bestehend verzeichnet findet.

Einen guten Ueberblick über den jetzigen Stand der Lehre vom Oberflächencarcinom des Corpus giebt Gebhard in seinem bekannten Lehrbuche. Er unterscheidet 3 Typen: die I. Reihe umfasst die Psoriasis, Ichthyosis und Epidermisirung des Uterus. Es entsteht ein mehrgeschichtetes Plattenepithel, dessen oberste Lamellen verhornen können. Es besteht keine atypische Wucherung, kein Tiefenwachsthum, kurz, es ist ein gutartiger Process.

In die II. Gruppe gehört das „Zuckerguss"-Carcinom von Ruge. Die Neubildung von Plattenepithel besitzt die entschiedene Neigung zum Tiefenwachsthum. Es entsteht z. B. (Benckiser) in der Cervix das Carcinom und breitet sich auf die Schleimhaut des Corpus flächenhaft als zusammenhängender, weisslicher Ueberzug aus, der eben nach seinem makroskopischen Aussehen Ruge zu der Bezeichnung „Zuckerguss" veranlasste.

In der III. Reihe finden wir jene Fälle eingereiht, wo auf der schon früher epidermisirten Schleimhautoberfläche sich ein Carcinom primär entwickeln soll. Diese Fälle sollen den Bau des Cancroids zeigen.

Ad I. Welche Verwirrung aber wirklich auf diesem Gebiete herrscht, zeigt, um nur eins herauszugreifen, die Ichthyosis mit

Digitized by Google

Psoriaris uterina. Als Ichthyosis uterina beschrieb Gauthier die Dysmenorrha membranacea. Der Name blieb. Die späteren Autoren aber, die diese Bezeichnung aufnehmen, verstehen darunter die Epidermisirung der Uterusschleimhaut.

Psoriasis uterina nannte Zeller seine Funde von typischem Plattenepithel auf der Oberfläche der Schleimhaut und Rosthorn bezeichnet seinen Fall, in dem sich aber ein atypisches bereits in in die Tiefe dringendes Plattenepithel vorfindet, ebenfalls als Psoriasis uterina. Es verstehen also diese beiden Autoren unter derselben Bezeichnung ganz verschiedene Processe.

Ich will vorläufig von allen diesen Bezeichnungen absehen und lieber auf die Frage eingehen, ob denn überhaupt diese Metaplasie von Cylinderepithel in normales Plattenepithel bei Ausschluss von Neubildungen und der inversio uteri in der Corpusschleimhaut vorkommt? Es ist vorwiegend eine Arbeit — die von Zeller, — die dies in ausgedehntem Maasse bejaht und die von Manchen verworfen, von Anderen anerkannt, wie ein rother Faden durch die ganze diesbezügliche Literatur zieht.

Zeller beschreibt in seiner vielcitirten Arbeit: Plattenepithel im Uterus (Psoriasis uterina), nahezu constantes Vorkommen von Metaplasien bei Endometritis. Er fand sie 54mal, es ist aber aus seiner Arbeit nicht ersichtlich, ob er überhaupt nur 54 Fälle untersuchte und in jedem Falle Plattenepithel antraf, oder ob diese 54 Befunde als positive Fälle aus einer grösseren Untersuchungsreihe anzusehen sind. Die Untersuchung bestand vorwiegend in Anfertigung von Druckpräparaten, aber es liegen auch vereinzelte Schnittuntersuchungen vor. Material gewann Zeller vorwiegend durch Aspiration mit der Spritze, seltener mit der Schabrinne, oder er benützte auch die nach Jodinjection ausgestossenen Membranen. 42 Frauen waren unter und nur 12 über 40 Jahr. Das Vorkommen dieses geschichteten Plattenepithels beschränkt sich nicht etwa auf das Vorkommen von einigen wenigen Zellen, sondern es kann wie z. B. in dem Falle, wo bei einem 18jährigen Mädchen wegen Blutung ausgeschabt wurde, in grosser Menge sich vorfinden. „An nur wenigen Stellen bildet das einschichtige Cylinderepithel die eigentliche Oberfläche. Für gewöhnlich findet sich ihm direct aufgelagert und mit ihm innig zusammenhängend eine 1—4 Schichten starke Lage Plattenepithel. Einzelne Zellen sind als Stachelzellen deutlich erkennbar. An den Drüsenmündungen erreicht die Platten-

Digitized by Google

epithelschicht jedes Mal eine viel beträchtlichere Dicke und scheint die Drüsenmündungen zu verlegen."

Aehnliche Befunde wiederholen sich; ausser diesem von der Lebenden stammenden Materiale will Zeller auch zwei Mal in Cadavern geschichtetes Plattenepithel gefunden haben.

Er fasst das Ergebniss seiner Untersuchungen dahin zusammen, dass in jedem Falle einer chronischen Endometritis es zu einer metaplastischen Bildung von Plattenepithel kommen könne. Dasselbe gleicht mit seinen basalen cylindrischen Zellen, seinen Uebergangsformen, seiner kernlosen obersten Schicht durchaus dem der Vagina oder der Epidermis und kann auch in seiner obersten Schicht verhornen.

Diese Arbeit steht in der ganzen gynäkologischeu Literatur isolirt da. Heute, wo wenigstens in den Kliniken jede Ausschabung untersucht wird und wo die Zahl der jährlichen Untersuchungen eine enorme ist, sind ähnliche Befunde nie mehr erhoben worden.

Ich selbst kann nur sagen, dass ich aus begreiflichem Interesse meine Aufmerksamkeit darauf richtete, aber überhaupt niemals geschichtetes Plattenepithel bei Endometritis antraf.

Ruges unbestrittene Autorität hat sich gegen die Richtigkeit solcher Befunde ausgesprochen. In seinem Referate über die Endometritis auf dem VI. Gynaekologencongresse schreibt er wörtlich: „Bei der Endometritis corporis finden sich trotz der grossen epithelialen Wucherungen derartige Umwandlungen — nämlich Epidermisirungen — nicht. Mehrschichtungen, wie sie gelegentlich an kleinen Stellen, an kleinen polypösen Wucherungen, auch hier meist circumscript, gefunden werden, sind extrem selten; häufig erhobener Befund von mehrfach geschichtetem Plattenepithel im Corpus (mit Ausschluss maligner Degeneration) beruht auf Täuschung."

Gebhard meint, dass die Befunde Zellers als mikoskropische Irrthümer erklärt werden müssen: während er sie bei der Endometritis ablehnt, scheint er sie im Capitel Carcinom anzunehmen.

Döderlein schreibt über die Metaplasie bei Endometritis mit spec. Berücksichtigung der Zeller'schen Arbeit, dass die Häufigkeit, mit der Zeller auf solche Befunde stiess, merkwürdig erscheinen müssen, zumal bis jetzt bestätigende Mittheilungen nicht laut wurden. „Ich selbst," schreibt er weiter, „habe bei sehr zahlreichen Unter-

Digitized by Google

suchungen in der Erlanger und Leipziger Klinik niemals eine derartige Besonderheit am Uterusepithel gefunden."

Ebenso spricht sich Pincus gegen diese Metaplasien aus und zeigt in einem concreten Falle, wo eine Metaplasie vorzuliegen schien, durch Serienschnitte, dass das geschichtete Plattenepithel der Uterusoberfläche nur angelagert ist. Aehnliches zeigt auch Pfannenstiel, dass man nämlich mit der Sonde Plattenepithel der Portio in das Corpus verschleppen, und dann bei einer Ausschabung im mikroskopischem Bilde wieder finden könne.

Wieso Zeller dieser zweifellose Irrthum unterlaufen konnte und zwar nicht einmal, sondern in seiner ganzen Beobachtungsreihe, ist unverständlich.

Auch die Angaben, dass im Alter eine Epidermisirung des Corpus stattfinde, oder stattfinden könne, stehen auf schwachen Füssen. Dabei wird auf Möricke verwiesen. Aber bei Möricke findet sich kein Wort von metaplastischen Veränderungen in der Schleimhaut der Greisin. Er giebt nur an, dass das Epithel im Alter seine Flimmerhaare abwirft, dass sich die Zellen verkleinern und die Corpusdrüsen sich gerne in kleine Cysten verwandeln. Veit's Angabe über Ichthyosis und Epidermisirungen beziehen sich auf Portio und Cervix, kommen also hier nicht in Betracht. Nur Menge und Wertheim berichten über Umwandlung des einschichtigen Cylinderepithels in ein mehrschichtiges Platten- bez. Uebergangsepithel. Wertheim berichtet darüber auf demselben Congresse, an dem Ruge „häufig erhobene Befunde von Metaplasien bei Endometritis als auf Täuschung beruhend erklärt."

Wie leicht solche Täuschungen entstehen, zeigt die Zeichnung in Emmanuel's Arbeit, wo ein sehr an Plattenepithel erinnerndes geschichtetes Oberflächenepithel abgebildet wird, das aber doch kein geschichtetes Plattenepithel ist.

Durch Quellung können ganz merkwürdige Veränderungen entstehen und ich werde bei einer anderen Gelegenheit über einen Fall berichten, wo sich abstossendes, bedeutend gequollenes Epithel auch sehr erfahrene Untersucher täuschte und wo erst durch die Schnittfolge der Irrthum als solcher erwiesen wurde.

Ich kenne nur eine einzige Beobachtung, und das ist die von Friedländer, wo zweifelloses Plattenepithel im Corpus uteri eines jungen Mädchens als zufälliger Befund sich vorfand.

Ich glaube demnach sagen zu dürfen, dass Epidermisirungen der Uterusschleimhaut bei Endometritis, überhaupt bei Ausschluss

Digitized by Google

von Neubildungen (incl. Polypen) so gut wie garnicht vorkommen, dass es also eine Psoriasis uterina, eine Ichthyosis uterina, so lange man darunter durch Metaplasie entstandenes typisches geschichtetes Plattenepithel versteht, nicht giebt. Dass aber die anderen mit Atypien einhergehenden Psoriasisfälle diesen Namen nicht mehr verdienen, sondern Carcinome sind, soll in Folgendem gezeigt werden. Ich wäre also dafür, diese Beziehungen nach all dem Gesagten und nachdem ja unter denselben von verschiedenen Autoren Verschiedenes verstanden wurde, ganz aufzu geben.

Ad 2. u. 3. Die Unterschiede, die Gebhard, Ruge u. a. veranlasst haben, bei den Oberflächencarcinomen 2 Gruppen zu unterscheiden, sind nur scheinbare. Ich finde, dass alle bis jetzt beschriebenen Fälle — soweit sie mit Recht hierhergehören — mit Einschluss der 3 von mir beschriebenen, so sehr übereinstimmen, dass ich sie alle zu einer einzigen Gruppe zusammenfassen möchte. In der einen Form — Zuckerguss Ruges, Typus Fall Benckiser — entwickelt sich nach der Darstellung der Autoren das Corpuscarcinom in dieser Form nicht primär, sondern ist als eine oberflächlich und flächenhaft sich vom Primärherde aus ausdehnende Entwicklung anzusprechen. Also mit einem Worte es entsteht das Carcinom im Corpus erst secundär, während bei der 3. Gruppe das Carcinom von der früher epidermisirten Oberfläche primär ausgehen soll. Hier sollen auch reichlicher Verhornungen vorkommen. „Das letztere, sagt Gebhard, zeigt denn genau den Bau des Cancroids.“ Auf den letzteren Umstand möchte ich keinen besonderen Nachdruck legen; den schönsten Cancroidbau sah ich z. B. in einem dieser Carcinome mit Metaplasien. Es wechselt auch sonst die Verhornung in weiten Grenzen, auch in anderen Organen, ohne dass man deshalb Unterschiede in der Eintheilung und Gruppirung vorgenommen hätte.

Im Ganzen konnte ich nach Ausscheidung der mit Metaplasien einhergehenden Drüsencarsinome, die mir zugänglichen Fälle aus der Litteratur zusammenstellen, ca. 12 an der Zahl, mit meinen eigenen 3 Beobachtungen also 15. Es sind dies: Schauta-Piering, Rosthorn, Hofmeier 2, Gebhard 2, Emmanuel, Fleischlen, Löhlein, Benckiser, Gellhorn und Pfannenstiel.

Es ist von allgemeinem Interesse und zum Beweise für meine oben aufgestellte Behauptung nothwendig, zu constatiren, dass

Digitized by Google

nahezu in allen Fällen, soweit Beschreibungen überhaupt vorliegen, die Epidermisirung der Schleimhaut sich nicht auf das Corpus beschränkt, sondern dass auch die Cervix in gleicher Weise mit Plattenepithel überzogen wird. Im Falle Schauta-Piering ist die Cervix in toto epidermisirt und „Es wiederholt sich hier der gleiche Vorgang, wie an der Uterusmucosa, die Zellen der tieferen Schicht dringen in nur mikroskopisch sichtbaren Zügen in die Tiefe vor." Im Falle Rosthorn war Uteruscavum und Cervix in gleicher Weise von Plattenepithel bedeckt. In den Fällen Gebhard und Hofmeier fehlen Angaben über das mikroskopische Verhalten der Cervix. Im Falle Emmanuel hat der Tumor die Cervix total zerstört; bei Flaischlen ist die Cervix soweit Epithel noch vorhanden ist, ebenso wie das Corpus epidermisirt. Bei Löhlein fehlt der mikroskopische Befund. In Gellhorn's und Benckiser's Beobachtung ist der ganze Uterus epidermisirt. Im Falle Pfannenstiel ist die Cervix zerstört.

In meinen 3 Fällen konnte ich 2mal die Cervix untersuchen, und beidesmal war die ganze Cervix von einem geschichteten Plattenepithel bedeckt. In allen diesen Fällen ist, soweit Angaben vorliegen, nicht allein das Corpus mehr minder weit epidermisirt, sondern es ist auch die Cervix in den Process miteinbezogen. Dadurch verwischen sich die Unterschiede zwischen Corpus und Cervix, und beide bilden zusammen nach Structur und Aufbau ihrer Schleimhaut ein einziges Cavum. Es ist mir auch am wahrscheinlichsten, dass diese Schleimhautveränderungen im Corpus und Cervix zu gleicher Zeit entstehen. Damit entfällt auch der Erklärungsversuch Pfannenstiels, der für die instrumentelle Verschleppung der Keime eintritt.

Nun kommt noch eins hinzu: dieses Epithel, das die ganze Uterushöhle auskleidet, ist nicht etwa ein normales, typisches Epithel; auch dort, wo noch kein Tumor vorhanden ist, ist eine Atypie des Epithels vorhanden, und man kann, wie es schon Piering beschreibt, an der noch makroskopisch glatten Schleimhaut, ob Corpus, ob Cervix, „das Eindringen des Epithels in mikroskopisch kleinen Zügen" feststellen. Es kommt diesem metaplasirenden Epithel von Hause aus die Neigung zur Malignität zu. Im Falle Rosthorn ist die gesammte Schleimhaut epidermisirt, ein Tumor fehlt vollständig. Trotzdem ist es nach der Beschreibung des Autors an einzelnen Stellen zu einer besonderen, atypischen Zellwucherung gekommen, das Epithel verhornt an seiner Oberfläche

Digitized by Google

und senkt sich in grossen Zellzapfen in die Tiefe. Ich muss daher, trotzdem der Autor Bedenken trägt, die Diagnose auf Carcinom zu stellen, diesen Fall als Psoriasis ablehnen und als Plattenepithelcarcinom bezeichnen. Ganz analog ist der II. Fall von Hofmeier; wegen des negativen Befundes beim Austasten des Uterus wurde von einer Operation abgesehen. Bei der zweiten Untersuchung war das Carcinom bereits inoperabel.

Wenn nun ein solches atypisches, geschichtetes Plattenepithel Corpus und Cervix in gleicher Weise auskleidet und seine Neigung zur Malignität durch einen Tumor im Corpus beweist, dann nehmen wir an, dass die Metaplasie im Corpus und Cervix zu gleicher Zeit da ist. Wenn aber der Tumor in einem so veränderten Uterus in der Cervix sitzt, dann sollen die Veränderungen im Corpus secundär entstanden sein, ein oberflächliches, flächenhaftes Vordringen des Cervixcarcinoms darstellen?

Dies ist so unverständlich, dass man schon nach dem genauen Studium der Literatur und der eigenen Fälle allein die Abtrennung dieser Fälle von Zuckerguss von den anderen Plattenepithelcarcinomen ablehnen muss, noch ehe man auf die Besprechung der hierher gerechneten Fälle eingeht.

Es sollen hierher die Fälle von Benckiser, Gebhard und Hofmeier gehören; auch findet man verschiedenenorts die Bemerkung, dass ähnliche Beobachtungen Ruge, von dem ja die Bezeichnung „Zuckerguss" herrührt, gut bekannt gewesen seien, ohne dass darüber speciellere Angaben gemacht wurden. Ich konnte, trotz eifrigen Suchens, nur in Ruge's Arbeit, „Das Mikroskop in der Gynäkologie", die Notiz finden, dass die Formen des Carcinoms, wo sich die Oberfläche des Uterus wie mit einem Zuckerguss überzieht, im Corpus selten seien.

Ich will die Beobachtung Benckiser's, die ja als Typus aufgestellt wird und die er mit den Zuckergussformen identificirt, etwas genauer mittheilen.

A. Benckiser: Ueber eine seltene Art des secundären Carcinoms des Uteruskörpers. Zeitschrift für Geburtshilfe. Bd. XXII. S. 337.

Die 59jährige Kranke menstruirte regelmässig bis zu ihrem 50. Lebensjahre. Seit 3 Monaten blutig stinkender Ausfluss und unregelmässige Blutungen. Die Untersuchung ergiebt ein ausgebreitetes, verjauchtes Cervixcarcinom. Makroskopischer Befund des

Digitized by Google

exstirpirten Uterus: Derselbe ist mittelgross, Portioepithel normal. Oberhalb derselben im Cervicalcanal beginnt die Zerstörung und schreitet 5 cm in die Höhe. Durch die Auskratzung des Tumors ist die Cervixwand auf ein Minimum reducirt. Ein Theil des Corpus uteri ist schon mit in die Destruction einbezogen.

Die Continuität der Körperschleimhaut ist überall erhalten; in ihrer ganzen Ausdehnung finden sich hügelige Erhabenheiten, die von Thälern durchzogen sind. Die Hügel sind von einer weisslichen Fleischfarbe, die Einschnitte tiefroth. Hoch oben im Fundus sitzt ein $1^1/_2$ cm langer und 1 cm breiter Polyp. Die Corpusschleimhaut hat eine mittlere Dicke von 3 mm und setzt sich deutlich gegen die Musculatur ab.

Mikroskopisch: in den noch übrig gebliebenen Wänden der Cervix findet sich das kleinzellig infiltrirte Stroma, durchsetzt von epithelialen Zellbalken. (Sonst keine nähere Beschreibung der Zellen selbst.)

In der Körperschleimhaut hat sich das cylindrische Epithel auf den erwähnten Hügeln in einen mehr weniger dicken Belag umgewandelt von ungleich grossen epithelialen Zellen; nach der Oberfläche liegen mehr abgeplattete Formen. An vielen Stellen in den Thaleinschnitten ist aber ein schönes, regelmässiges, cubisches Epithel erhalten, das dann schroff und unmittelbar in den Belag übergeht. Die übrige Schleimhaut ist bis auf die Musculatur kleinzellig infiltrirt. Im Allgemeinen besteht eine beträchtliche Verminderung der sonst unveränderten Drüsen. Nur wenige Drüsen finden sich mit gut erhaltenem cylindrischem Epithel; dagegen ist die ganze Substanz des Polyps quer durchsetzt von der epithelialen Neubildung.

Benckiser deutet seinen Fall nun derartig, dass das Cervixcarcinom bei seinem Weiterschreiten von der ganzen Körperschleimhaut nur das Oberflächenepithel ergriffen hat. Praedisposition soll der klimacterische Drüsenschwund und die mächtige Rundzelleninfiltration abgeben. (Den Befund des Polypen will ich vernachlässigen, weil er in der Deutung des Falles keine Rolle spielt und mir auch nicht eindeutig zu sein scheint.)

Wir haben also das Carcinom in der Cervix; im Corpus ist das Epithel auf der Oberfläche der höckerigen Schleimhaut metaplasirt, in den Buchten ist aber schönes cylindrisches Epithel vorhanden. Selbst wenn man diese flächenhafte Ausbreitung, die nur das Epithel ergreift, zugeben wollte, so wäre ja noch immer die

Digitized by Google

Frage offen, warum nur das Epithel auf der Höhe der Schleimhautkuppen, aber nicht auch das zwischen denselben ergriffen wird? Nun ist aber eine solche flächenhafte Ausbreitung, die von der ganzen Schleimhaut nur das Epithel und auch dieses nur auf der Höhe der Falten ergreift, ohne jede Analogie in der Gynäkologie und auf anderen Gebieten und widerspricht allen unseren Erfahrungen. Durch die Annahme, dass sich dieser Fall so verhält wie die anderen Plattenepithelcarcinome des Corpus, dass die ganze Uterushöhle epidermisirt war und der Tumor eben in der Cervix sich entwickelte, ebenso wie er in anderen Beobachtungen im Corpus sitzt, wird die Deutung eine ganz natürliche und einfache, es verlieren sich alle Besonderheiten und man kann ruhig den Fall Benckiser den anderen Fällen zugesellen.

Dasselbe gilt von dem einen Falle von Hofmeier und Gebhard.

Ich hoffe, durch das Vorausgehende die Einheitlichkeit der primären Plattenepithelcarcinome des Uterus genügend erwiesen zu haben; es erübrigt nur noch auf Grund des vorliegenden gesichteten Materials ein allgemeines Bild dieser Erkrankung zu entwerfen.

In allen Fällen handelt es sich um ältere Frauen im klimacterischen Alter, in dem wir ja auch sonst das Drüsencarcinom des Corpus zu sehen gewohnt sind. Die Beschwerden, die die kranken Frauen zum Arzte führen, sind weniger Blutungen, ob zwar sie auch selten fehlen, vielmehr ist es ein eitriger, aashaft stinkender Ausfluss. Häufig entleert sich bei der Sondirung des Uterus Eiter aus demselben in grosser Menge, so dass man den Eindruck bekommt, als ob sich der Inhalt über einer stenosirten Stelle gestaut hätte und man kann auch manchmal die Strictur durch die Sonde constatiren. Sie sitzt in der Cervix oder in der Höhe des Orificium internum. Diese Stenosen dürften für die Frage der Metaplasie Bedeutung besitzen, weil wir ja auch sonst bei Stricturen, z. B. in der Urethra, im Ureter Metaplasien zu sehen gewohnt sind.

Jedenfalls kommt der Pyometra im Klimacterium der Frau eine besondere diagnostische Bedeutung zu. Der Tastbefund ist natürlich ganz verschieden, je nachdem die Epidermisirung zu einem Tumor bereits geführt hat oder nicht. Ist ein solcher vorhanden, so sind diagnostische Irrthümer nicht mehr so leicht möglich, und der Weg, den wir weiter einzuschlagen haben, ist klar vorgeschrieben. Wenn aber ein Tumor fehlt, der Uterus sich bei der Austastung leer erweist, so bleibt die Ausschabung noch übrig.

Digitized by Google

Die Ausbeute ist eine geringe; einige wenige trockene Krümel werden herausbefördert, die sich unter dem Mikroskope als mehr minder atypisches Plattenepithel erweisen.

Um die Bedeutung dieser Plattenepithelbefunde ins rechte Licht zu setzen, habe ich mich zu zeigen bemüht, dass bei der Endometritis Metaplasien nicht vorkommen, dass es eine Psoriasis und Ichthyosis uterina im Sinne einer einfachen Epidermisirung nicht giebt, dass also dem Vorkommen von geschichtetem Plattenepithel im Uterus eine besondere Bedeutung zukommt. Sehr lehrreich ist die diesbezügliche Erfahrung, die Hofmeier in seinem Falle II machen musste.

Bei einer 59jährigen, seit 10 Jahren in der Menopause befindlichen Frau traten seit 4 Wochen Blutungen in mehrtägigen Pausen auf. Uterus anteflectirt, nicht vergrössert. Bei der Ausschabung sehr geringe Ausbeute, überall derbes Gewebe. Mikroskopisch: Geschichtetes Plattenepithel in zapfenartigen Lagen. Der negative Tastbefund, die geringe Ausbeute bei der Ausschabung und der ganz ungewöhnliche mikroskopische Befund veranlassten Hofmeier die Patientin noch zu beobachten. Die zweite (nach 4 Monaten) vorgenommene Untersuchung ergab sicheres Plattenepithelcarcinom — aber es war schon zu spät, die Operation nicht mehr ausführbar.

Rosthorn exstirpirte in einem analogen Falle, wie wir sagen müssen mit vollstem Rechte, den Uterus.

Schon mikroskopisch ist manchmal die Epidermisirung erkennbar; in der Cervix z. B. ist die Zeichnung der Plicae palmatae verschwunden, die Schleimhaut glatt, matt, opak (weissgrau in den höheren Graden), oft wie mit kleinen, grauen Schüppchen bedeckt. Dasselbe zeigt sich am Uterus, an den vom Tumor freien Stellen. Die vom Cylinderepithel etwa noch bedeckten Stellen erscheinen röthlich, so dass man sich mit freiem Auge, wenn auch nicht mit Sicherheit, so doch mit einer gewissen Wahrscheinlichkeit über die Ausdehnung der Metaplasien informiren kann.

Der Tumor selbst bietet grobanatomisch zu keinen besonderen Bemerkungen Veranlassung. Er greift rasch in die Tiefe. Mikroskopisch zeichnet sich der Tumor in einer gewissen Zahl der Fälle durch massenhafte Verhornung und Schichtung zu Krebsperlen aus, ohne dass wir aber berechtigt werden, deshalb besondere Typen aufzustellen.

Aber auch dort, wo noch kein Tumor sich vorfindet, zeigt das

Digitized by Google

geschichtete Plattenepithel Atypien in Bezug auf die Morphologie der Zellen und ihr Eindringen in die Tiefe.

Es kann dieses metaplasirende Epithel an einer Stelle allein, im Corpus oder Cervix, oder in beiden, oder auch an 3 von einander isolirten Orten zu Tumoren auswachsen, was nur dadurch leicht verständlich wird, dass dieses Epithel in der ganzen Ausdehnung der Metaplasien Neigung zur Malignität, zum Tiefenwachsthume besitzt.

Ganz constant findet man Rundzelleninfiltrate, sie scheinen in keinem der beschriebenen Fälle zu fehlen. Sie erreichen einen verschieden hohen Grad; es kann durch dieselben die Innenfläche feingranulirt, wie eine Abscesswand aussehen. Damit wird der häufige eitrige Ausfluss erklärt. Sicherlich stehen diese entzündlichen Vorgänge in einem ursächlichen Zusammenhange mit der Metaplasie. Es könnten nach Analogie mit Urethra, dem Ureter u. s. w. die Infiltrate älter sein, als die Epithelveränderungen.

Was aber die Ursache für die entzündlichen Veränderungen ist, entzieht sich heute noch unserem Wissen.

Der ebenso regelmässige, mehr minder völlige Drüsenschwund dürfte weniger von den Entzündungsvorgängen, als von der Metaplasie abhängen. In meinen Fällen und in den in der Literatur niedergelegten entzieht es sich der Beurtheilung. Dafür lässt sich dies in der Beobachtung von Friedländer gut erkennen. Er fand, wie ich schon berichtet habe, als zufälligen Befund in einem kindlichen Uterus eine Insel von geschichtetem Plattenepithel. Im ganzen Centrum der veränderten Parthien fehlten drüsige Gebilde. In den Randparthien fanden sich cystisch erweiterte Drüsen. Es gehen also die Drüsen in Folge des Auftretens des geschichteten Epithels auf der Schleimhautoberfläche des Uterus zu Grunde.

Die Prognose ist schlechter, als die der Drüsencarcinome; das wuchernde Plattenepithel dringt frühzeitig in die Tiefe und erreicht frühzeitig die Serosa. Die Therapie ist die sonst übliche.

Aus meinen Untersuchungen ergeben sich folgende Schlusssätze:

1. Metaplasien vom Cylinderepithel im Plattenepithel kommen in Drüsencarcinomen des Corpus uteri sehr häufig vor. Es kann also nicht allein das Oberflächen-, sondern auch das Drüsenepithel metaplasiren. Die metaplastisch entstandenen Plattenepithelmassen können eine verschiedene Ausdehnung gewinnen, sie können dem drüsigen Antheile des Krebses an Grösse gleichkommen, ja dieselben sogar übertreffen.

Digitized by Google

Die Plattenepithelmassen können verhornen und in den hyalin degenerirten Massen Kalk aufnehmen (carcinoma psammosum).

2. Alle diese Fälle sind Drüsencarcinome, die nur in Folge der sich in ihnen abspielenden Metaplasie morphologisch verschiedene Bestandtheile enthalten.

Es ist also die zahlreich in der Literatur vertretene Ansicht, dass es sich um 2 von verschiedenen Matrices ausgehende Tumoren handelt, aufzugeben.

3. Epidermisirungen der Uterusschleimhaut bei Endometritis (also ohne Neigung zur Malignität) sind nicht erwiesen.

4. Demnach verdient die Epidermisirung der Corpusschleimhaut eine besondere Beachtung, auch wenn ein Tumor noch nicht vorhanden ist.

5. Die primären Plattenepithelcarcinome des Corpus uteri sind mit Ausschluss der mit Metaplasien einhergehenden Drüsencarcinome (sogenannte Doppelcarcinome) einheitlicher Natur.

Meinem hochverehrten Chef und Lehrer Herrn Hofrath Prof. Schauta sage ich für die Ueberlassung des Materiales und Förderung der Arbeit meinen ergebensten Dank.

Digitized by Google

Aus der II. Syphilis-Abtheilung (Prof. Lang) und aus der I. geburtshülfl. Klinik (Hofrath Prof. Schauta) in Wien.

Das Vorkommen von Decidua in der Cervix.

Von

Dr. **Richard Volk.**

(Hierzu 1 Abbildung im Text.)

Die Bildung einer Cervixdecidua ist in den letzten Jahren vielfach Gegenstand von Untersuchungen und Controversen gewesen, da man von ihrem Vorkommen die Möglichkeit einer Placentation in der Cervix abhängig machte. Früher von den Gynäkologen angezweifelt, muss jetzt ihr Vorkommen als sicher bewiesen angenommen werden.

Wenn Gebhard sagt, dass eine wirkliche Decidua cervicalis nicht gebildet wird, so sprechen gegen diese Ansicht die Befunde einer wohl ausgebildeten Placenta cervicalis.

Der erste derartige Fall, der am anatomischen Präparate unzweideutig gesehen wurde, ist der von O. v. Weiss, wobei die Cervixmucosa einen Theil der Decidua serotina bildete, auf der besonders die Placenta fest, fast unlösbar sass. — Noch im selben Jahre konnte Keilmann einen ähnlichen Fall, allerdings nur durch den Touchierbefund ohne Bestätigung am Präparate beschreiben. — Ponfick bringt in einer grösseren Arbeit 2 Fälle einer Placenta cervicalis, von denen im ersten der ganze obere Antheil der Cervixhöhle von Placentargewebe eingenommen ist, das in einzelnen zungenförmigen Fortsätzen bis fast an den äusseren Muttermund herabreicht und sehr fest haftet. — Im 2. Falle handelt es sich um eine Cotyledo praevia, deren feste Anheftung an die Cervixwand ebenfalls betont wird. — Ob diese feste Anheftung gerade des cervicalen Theiles der Placenta nur ein Zufall ist oder mit gewissen Wachsthums-

Digitized by Google

eigenthümlichkeiten zusammenhängt, können wir nicht entscheiden. — Aus diesen Thatsachen geht wohl klar hervor, dass der Cervicaltheil des Uterus einer decidualen Umwandlung fähig ist, ja dass es sogar in demselben zur Bildung eines Placentalappens kommen kann.

Eine andere Frage ist die nach dem Verhalten der Cervix bei intrauteriner Gravidität. Als Regel stellen Bumm und Gebhard auch in den neuesten Auflagen ihrer Lehrbücher auf, dass sich die Cervixschleimhaut an den decidualen Veränderungen der Corpusschleimhaut nicht betheiligt. Doch giebt es, wenn auch selten, Ausnahmen von dieser Regel, wie der nachfolgende, von uns beobachtete Fall beweist.

Am 22. 10. 1902 erfolgte die Aufnahme der Patientin A. Kr. auf die Abtheilung mit der Diagnose: Exulcerirte Sklerose an der linken Tonsille, Skleradenitis am Halse links, dichtes maculöses Syphilid, insbesondere an den unteren Extremitäten, spärlicher an den oberen Extremitäten und am Stamm, singuläre Papeln in den Genitocruralfalten, an beiden Labien und ad anum. — Gravidität im 9. L M. — Aus der Anamnese wäre hervorzuheben, dass die Frau bereits ein lebendes, gesundes Kind zur Welt gebracht hatte. — Die Infection dürfte in der Weise entstanden sein, dass ihr Kind eine luetische Infection durch einen Bettgeher bekam und die Mutter sich dann wieder durch das bereits kranke Kind inficirte. — Auffallend ist die stärkere Betheiligung der unteren Körperregionen, was möglicher Weise mit der durch die Gravidität hervorgerufenen venösen Stase in den unteren Extremitäten im Zusammenhang steht, wodurch der Haftung des syphilitischen Contagiums an diesen Orten eine grössere Möglichkeit geboten wäre. —

Als Therapie bekam Patientin nebst der Localbehandlung Injectionen mit grauem Oel.

Als ich die Patientin anlässlich der Behandlung auf dem Tische spiegelte, fiel mir das Aussehen der Portio vaginalis auf. — Die Portio war quer gespalten, etwa 2 cm lang, aus dem Muttermunde quoll glasiges Secret. — Die hintere Muttermundslippe war ektropionirt und an ihrer ganzen Oberfläche mit ca. hirsekorngrossen, roth gefärbten, knötchenförmigen Excrescenzen bedeckt, die bei Berührung sehr leicht bluteten. — Die eingeführte Sonde drang mässig leicht ins Gewebe ein. — Die vordere Muttermundslippe zeigte ein Ectropium geringeren Grades und die oben beschriebenen Excrescenzen in geringerer Ausdehnung.

Mit Erlaubniss meines Chefs machte ich eine kleine Probeexcision zum Zwecke der histologischen Untersuchung.

Etwa 3 Wochen später, am 11. 11., stellte sich ohne besondere Wehen die Blase im Muttermund ein und Patientin wurde bald darauf auf der Klinik Schauta von einem lebenden Knaben entbunden, der 3500 g schwer war und keine Zeichen von Lues aufwies. —

Die Placenta ging bald nach der Geburt spontan ab. — Der Eihautriss war knapp am Abgange der Eihäute vom Placentarrand erfolgt, so dass ich daraus schliessen zu dürfen glaube, dass es sich um einen tiefen Lateralsitz der Placenta gehandelt hat.

Digitized by Google

Patientin machte nach Ablauf des Wochenbettes ihre antiluetische Cur zu Ende und konnte am 29. 11. geheilt entlassen werden, wobei ich jedoch abermals hervorheben möchte, dass das Exanthem an den unteren Extremitäten zu allerletzt schwand. — Das Kind, das in häuslicher Pflege stand, soll übrigens nach 14 Tagen an einem Magen-Darmcatarrh gestorben sein. —

Ich habe die eigenthümliche Vertheilung und das Schwinden des Exanthems absichtlich stärker hervorgehoben, weil mir dieser Befund in guter Uebereinstimmung mit der Ansicht Lang's zu stehen scheint, der darauf aufmerksam macht, dass bei der Localisation des den Körper anfangs gleichmässig überschwemmenden syphilitischen Virus vasomotorische Erregungs- bez. Depressionszustände eine wichtige Rolle spielen, indem „erweiterte Gefässe mehr von ihrem Contagium führenden Inhalte transsudiren lassen." In unserem Falle dürfte dasselbe von der Verlangsamung des Blutstromes und der venösen Hyperämie zu sagen sein, die einerseits zur besonders reichlichen Deponirung des Syphilisvirus geführt, andererseits die Resorption der syphilitischen Produkte erschwert hat, wie wir dies übrigens schon mehrmals bei Gravidität zu beachten Gelegenheit hatten.

Einen auffallenden und nach den bisherigen Literaturangaben seltenen Befund bietet nun die mikroskropische Untersuchung des excidirten Stückchens aus dem äusseren Muttermund. — Wie schon aus der makroskopischen Beschreibung hervorgeht und das mikroskopische Präparat übrigens bestätigt, handelt es sich um eine Erosion des äusseren Muttermundes, die bereits in Heilung begriffen ist.

Die Cervixschleimhaut ist im Allgemeinen wenig verändert, das Oberflächenepithel sowie das der zahlreichen Drüsen ist schön erhalten, hoch cylindrisch, mit basal stehenden gut färbbarem Kern. Auffallend sind die zahlreichen Retentionscystchen (Ovula Nabothi), zu deren Bildung es aber nach Bumm gerade in der Gravidität durch Verschluss der Ausführungsgänge leicht kommen soll. — Das Bindegewebe der Schleimhaut ist an vielen Stellen normal, nur durch Oedem auseinandergedrängt. -

Frappant ist jedoch das Bild, das die Mucosa an einzelnen Stellen bietet. Man findet da vollkommen gut erhaltene Cervixdrüsen in grossen Plaques eigenthümlich beschaffener Zellen stecken. Dieselben haben eine runde oder oblonge Form, liegen eine dicht neben der andern ohne merkliche Intercellularsubstanz. Der mächtig entwickelte Protoplasmaantheil der Zelle nimmt mit Eosin eine blassrosa Färbung an; der Kern liegt mehr oder weniger central,

Digitized by Google

ist verhältnissmässig klein und färbt sich nicht besonders gut mit Hämalaun. — Wie schon gesagt, kommen diese Veränderungen herdweise vor und finden sich selbst noch innerhalb der erodirten Fläche der Portio.

Figur 1.

Aus der vorangegangenen Schilderung und noch besser aus der beiliegenden Zeichnung lässt sich leicht erkennen, dass es sich um eine deciduale Veränderung des Bindegewebes der Cervixmucosa handelt, ein Befund, der sich bisher in der Literatur nicht allzu

Digitized by Google

häufig verzeichnet findet. — Nachdem die ersten Mittheilungen hierüber von Küstner, Keilmann u. A. der eingehenden Kritik von Franqué's nicht Stand halten konnten, war es wohl der Fall Overlach's, der zuerst das Vorkommen von Decidua in der Cervix zu beweisen schien; doch soll dieselbe eine Decidua pseudomenstrualis bei Phosphorvergiftung sein. — Wie die Bilder, die Overlach beschrieben hat, zu deuten sind, und dass sie nichts mit einer wirklichen Decidua zu thun haben, ergiebt sich aus der Arbeit von Hitschmann und Lindenthal. —

So sind es wohl zwei Fälle von v. Franqué, bei denen er als erster „inmitten des wirklichen erhaltenen Cervixkanals, auf typischer Cervixsubstanz aufsitzend" deciduale Veränderungen feststellen konnte. —

Der erste Fall betrifft einen Uterus im sechsten Monate der Schwangerschaft, in dem die Placenta an der hintern Wand sitzt. Die Grenze zwischen Decidua corporis und Cervixmucosa ist ziemlich scharf, da die letztere in den oberen 3—4 mm sich ohne jede deciduale Veränderung erweist. An einer Stelle der Cervix finden sich dann auf der Höhe einer Falte des Arbor vitae typische Deciduazellen, während der Grund ganz normal ist. Aehnliche Befunde konnten auch noch auf der Höhe anderer Falten des Arbor vitae weiter unten gegen das Orificium externum erhoben werden, zuletzt etwa 1 cm oberhalb des Beginnes des geschichteten Plattenepithels. — Auffallend war der enorme Blutreichthum der Cervix. —

Im zweiten Falle handelt es sich um einen Uterus puerperalis mit placenta praevia aus dem X. Monate der Gravidität. Etwa 4 cm oberhalb des Orificium externum finden sich auf der Höhe einer Falte des Arbor vitae schön ausgebildete Deciduazellen, dazwischen weite dünnwandige Gefässe und mehrfach ausgebauchte Drüsen mit völlig unverändertem hochcylindrischem Cervixepithel." In der Tiefe ist das Cervixbindegewebe unverändert, nur gegen die Oberfläche zu zeigt sich eine Andeutung decidualen Charakters.

Ein dritter Fall wurde von Waldstein auf der Klinik Schauta beobachtet, bei welchem es sich um einen tiefen Lateralsitz der Placenta handelte, und wo wegen Verdacht auf Carcinoma portionis uteri eine Probexcision gemacht wurde. — Die mikroskopische Untersuchung ergab das Bild einer ausheilenden Erosion. — „Ausserdem aber findet man in grösseren und kleineren Nestern decidual umgewandeltes Stromagewebe in der Umgebung des äusseren Muttermundes an seiner cervicalen Oberfläche und weiterhin unter der

Digitized by Google

erodirten Fläche der Portio vaginalis.“ Auch hier sitzt die Veränderung nur in den obersten Schichten des Cervixstroma. —

Unser Fall wäre demnach, soweit ich die Angaben übersehe, der 4. in der Literatur beschriebene, bei welchem man bei intrauteriner Gravidität deciduale Veränderungen des Cervixbindegewebes findet. Diese sind den Veränderungen an die Seite zu stellen, die Mandl, Goebel, Veit in den Tuben bei intrauteriner Gravidität fanden. Webster in der freien Tube bei Graviditas tubaria der einen Seite, Schmorl, Schnell und Kinoshita, Lindenthal an der Oberfläche der Ovarien. — Auch um die Gefässe des Uterusmuskels sieht man nicht selten Deciduazellengruppen, ebenso wie sie Walker, Zweifel, Sänger auch im subserösen Gewebe bei Tubargravidität beschrieben haben, ja Pels-Leusden berichtet sogar von aus Deciduazellen bestehenden Knötchen auf dem Beckenperitoneum.

Die constante Reaction der Uterusschleimhaut bei Extrauteringravidität möchte ich nicht ohne weiteres in eine Parallele zu den eben beschriebenen Befunden stellen, da es sich ja dabei um die Entwickelung einer wirklichen Membrana decidua handelt. Allerdings könnte man sich vorstellen, dass ein Organ, das vor allem dazu bestimmt ist, das Ei'chen aufzunehmen und die zu seiner Entwickelung nöthigen Veränderungen durchzumachen, auf den Reiz einer Gravidität ausserhalb seiner Höhle ganz constant mit einer mächtigen specifischen Reaction antwortet, so dass es sich dabei nur um quantitative Unterschiede handeln könnte.

Warum aber bei intrauteriner Gravidität deciduale Umwandlungen in entfernteren Theilen des Genitaltractus nur ausnahmsweise vorkommen und welche Agentien gerade in diesen Fällen mitspielen, dafür fehlt uns jede Erklärung. — Auf eine Thatsache möchte ich jedoch aufmerksam machen, die sich bei den oben erwähnten 4 Fällen von Cervixdecidua bei intrauteriner Gravidität zeigt: in 2 Fällen handelt es sich um einen tiefen Lateralsitz der Placenta, in einem um eine Placenta praevia und im 4. Falle fiel v. Franqué der Blutreichthum der Cervix auf, so dass er andeutet, dass dies vielleicht nicht ohne Belang für die Genese der Cervixdecidua sein könnte. — In der Annahme, dass dem tiefen Sitze des Mutterkuchens und der dadurch erhöhten Vascularisation der Cervix direct ein Einfluss auf die deciduale Reaction in der Cervixmucosa zugeschrieben werden könnte, versuchte ich gleich die Probe aufs Exempel zu machen.

Digitized by Google

Ich erbat mir bei dem nächsten Falle von Placenta praevia ein Stückchen aus dem Muttermundssaum. Es handelte sich um eine 36jährige I. Para mit Placenta praevia partialis, die mittelst Wendung nach Braxton Hicks von einem 53 cm langen, 3300 g schweren, todten Kinde entbunden wurde. — Die vordere Hälfte des Muttermundes war von Placenta frei und hier spürte man glatte Eihäute; es wurde deshalb, um möglichst schlechte Bedingungen zu wählen, aus dem vorderen Muttermundssaume ein kleines Stückchen excidirt. — Die mikroskopische Untersuchung ergab nun, dass in einzelnen Schleimhautzöttchen, während die sonstige Cervixmucosa wohl erhalten war, Gruppen von schön ausgebildeten Deciduazellen vorhanden waren.

Es lässt sich nun natürlich nicht entscheiden, ob es sich dabei nur um einen glücklichen Zufall oder aber um die Regel handelt. — Weitere Untersuchungen auf der Klinik mögen hierüber Aufschluss geben. — Hervorheben möchte ich nur nochmals, dass die Deciduazellen in der Cervix in unseren beiden Fällen absolut keine regressiven Veränderungen zeigten, wie man sie sonst gewöhnlich in der Membrana decidua corporis uteri am Ende der Gravidität findet, und dass die übrige Mucosa cervicis, speciell das Oberflächen- und Drüsenepithel in keiner Weise verändert war, sondern deutlich als hochcylindrisches erhalten blieb.

Es ist mir eine angenehme Pflicht, zum Schlusse Herrn Prof. Lang, sowie Herrn Hofr. Prof. Schauta für die Ueberlassung des Materials meinen ergebensten Dank auszusprechen.

Literatur.

Bumm, Lehrbuch der Geburtshilfe. 1902.
Franqué, O. v., Cervix und unteres Uterinsegment. Stuttgart, Enke. 1897.
Gebhard, Pathologische Anatomie der weiblichen Sexualorgane. 1899.
Hitschmann u. Lindenthal, erscheint im Arch. f. Geb. u. Gyn.
Keilmann, Eine Cervixplacenta. Cbl. f. Gyn. 1897. No. 27.
Lang, Vorlesungen über Pathologie und Therapie der Syphilis. 1895. Bd. 1. S. 172.
Overlach, Die pseudomenstruirende Mucosa uteri nach acuter Phosphorvergiftung. Arch. f. mikrosk. Anat. 1885. Bd. 25.
Ponfick, Ueber Placenta praevia cervicalis. Berl. kl. Woch. 1899. No. 35.
Derselbe, Zur Anatomie der Placenta praevia. Dieses Arch. Bd. LX.
Waldstein, Geb.-gyn. Ges. in Wien. Sitzg. v. 20. Febr. 1900. Ref. Cbl. f. Gyn. 1900. S. 674.
Weiss, v., Zur Casuistik der Placenta praevia centralis. Cbl. f. Gyn. 1897. No. 22.

Digitized by Google

Bauchschwangerschaft beim Kaninchen.

Von

Dr. **A. Sittner** in Brandenburg a. H.

In der gynäkologischen Gesellschaft zu München — Sitzung am 19. 2. 02 — demonstrirte Kamann als Product einer primären Abdominalschwangerschaft einen in der Bauchhöhle eines Kaninchens vollkommen freiliegend vorgefundenen Fruchtsack. Ausser allem Zusammenhang mit den fernab gelegenen Genitalien war derselbe mit dem sehr gefässreichen Netz durch einen zweimal um die Achse gedrehten Stiel verbunden und enthielt einen stark über den Rücken gekrümmten, 7 cm langen Fötus, sowie die der Bauchconcavität des letzteren dicht anliegende Placenta.

Ein ähnliches, und zwar gleichfalls als Product einer primären Bauchschwangerschaft gedeutetes Präparat wurde der Berliner Gesellschaft für Geburtshilfe und Gynäkologie in der Sitzung vom 27. 6. 02 von Bruno Wolff gezeigt. Auch hier handelte es sich um einen bei der Section eines Kaninchens in der linken Bauchseite desselben gefundenen, aus den Eihäuten gebildeten Fruchtsack, welcher einen reifen, wenig macerirten, stark behaarten Fötus mit der seiner Bauchwand dicht angelagerten Placenta enthielt. Frei von jeglicher Verbindung mit irgend einem Theile des Genitalapparats stand auch dieser Fruchtsack mit dem Mutterthiere einzig durch einen stark vascularisirten, von Milz und Magen her frei in die Bauchhöhle herabhängenden und vom Netz gebildeten Stiel in Zusammenhang.

Bei der Erörterung der möglichen Art der hier vorliegenden Schwangerschaft zieht Wolff einige ähnliche Beobachtungen früherer Zeit heran, bei denen in der Bauchhöhle von Kaninchen und Hasen, aber ohne jeden Connex mit dem Mutterthiere, Fruchtsäcke als freiliegende Körper aufgefunden wurden. Unter den so beschriebenen Fällen hebt sich der von Dohrn mitgetheilte besonders hervor

Digitized by Google

sowohl durch die exacte Untersuchung des einen von zwei derart im Abdominalraum eines Hasen frei angetroffenen Gebilden, als auch durch die beigegebene ausführliche Darlegung aller für dieselben eventuell in Frage kommenden Entstehungsmöglichkeiten.

Dieser von Dohrn untersuchte Fruchthalter, welcher nach Angabe dieses Autors mit einem bereits im Jahre 1680 von Rommel in Ulm beschriebenen Präparat manches Uebereinstimmende in Sitz und Zusammensetzung zeigte, bestand aus einer glatten, derben, doppelschichtigen, den Sack ununterbrochen umziehenden Umhüllungsmembran, von welcher bedeckt sich innen ein $5^1/_4$ Zoll langer, stark behaarter, in sich zusammengebogener Fötus und die von der geschrumpften Allantois- und Amnionhaut überzogene, nabelschnurlose Placenta vorfand.

Dieser sowie der von Rommel beschriebene Fruchtsack hatten beide als ovale Körper, ohne Verbindung mit einem Organ der Bauchhöhle zu haben, in der letzteren vollkommen frei gelegen; wenigstens versicherten die Auffinder derselben, in dem einen Falle ein Apotheker, im anderen ein Jäger, dass die Säcke ihnen bei Eröffnung des Leibes gewissermaassen sofort in die Hand gefallen seien.

Zur Ergründung des ursprünglichen Eisitzes und der Vorgänge, aus welchen derartig frei befindliche Fruchtkugeln ihre Entstehung nehmen könnten, durchmustert Dohrn eine Reihe von Möglichkeiten. Unter diesen erscheint ihm weder die von Hartmann (1688) angenommene Abschnürung einer Eikammer aus der Continuität des Uterushorns, noch die von Johannes Müller für wahrscheinlich erachtete Loslösung eines ovariellen Fruchtsacks, noch die Ausstossung eines intrauterin oder intratubar entwickelten Schwangerschaftsproducts nach rückwärts durch die Eileiter in die Bauchhöhle hinaus, noch endlich die secundär-abdominale Ansiedelung eines primär im Uterus oder der Tube angelegten Eies nach Ruptur der mütterlichen Umhüllungen besonders plausibel. Dagegen hält er die Annahme, dass es sich um eine primär-abdominale Entwickelung des Eies mit nachträglicher Ablösung desselben von seinem Haftbereich oder vielleicht auch um die Abschnürung eines intraligamentären Fruchtsacks gehandelt haben könnte, zwar für wahrscheinlicher, wenn auch nicht für durchaus bewiesen.

Man darf gewiss annehmen, dass ein solcher Beweis nicht immer mit Sicherheit für Fälle, wie die von Dohrn und Rommel, zu erbringen sein dürfte, bei denen nur das von Laienhand ent-

Digitized by Google

fernte Präparat, aber weder das Mutterthier selbst, noch vor Allem der Genitalapparat desselben zur Untersuchung vorgelegen hatte.

Während also Dohrn den speciellen Charakter der seiner Beobachtung zu Grunde liegenden Schwangerschaft in suspenso lässt, ist Wolff geneigt, in seinem, sowie in dem Kamann'schen Falle eine primäre Einnistung des Eies in der Peritonealhöhle anzunehmen, allerdings unter dem Vorbehalt, dass eine genauere Untersuchung des gefundenen Fruchtsacks, sowie der Genitalien des Mutterkaninchens nicht etwa jener Ansicht entgegenstehende Ergebnisse zu Tage fördern sollte.

Diese seine vorläufige Meinung stützt der Autor auf den von ihm und ebenso von Kamann erhobenen Befund einer festen Verbindung des Fruchtsacks mit dem Peritoneum. Denn während nach den älteren Beobachtungen die dort gefundenen Eigebilde stets frei, ohne jeden Zusammenhang mit einem Theile der Bauchhöhle, angetroffen worden waren, bestanden in diesen beiden neueren Fällen zwischen Netz und Placentarantheil des Fruchtsacks feste Gewebsverbindungen.

Das Vorhandensein der Letzteren und einer reichlichen Gefässentwicklung in dem betreffenden Stück Netz sieht Wolff als das Hauptmoment an, welches die in seinem Falle vorliegende Bauchschwangerschaft, gegenüber secundären Formen derselben, als eine primäre zu charakterisiren geeignet ist.

Eine durchaus ähnliche Verbindung zwischen Fruchtsack und einem stark vascularisirten Stück Netz habe ich in einem Falle secundärer Bauchschwangerschaft und zwar ebenfalls beim Kaninchen beobachten können.

Dieser auch sonst nicht uninteressante Fall ergab sich im Verlauf einer Serie von Kaninchenversuchen, welche ich mit freundlicher Beihilfe des Kreisthierarztes Herrn Schlachthausdirector Schrader hierselbst angestellt habe. Versuch und Ergebniss desselben sind folgende:

Grosses, graues Kaninchen, ca. 8 Tage trächtig, wird am 5. März 1902 in Aethernarkose laparotomirt. Beide Uterushörner, von gut kirschgrossen Eikammern besetzt, werden vorgelagert, die am meisten nach aussen gelegene Fruchtkammer eines jeden der beiden Hörner wird auf der antimesometralen Seite mittelst eines ca. 1 cm langen Schnittes eröffnet, das unter der Dottersackhaut befindliche Fruchtwasser abgelassen, der kleine, circa

Digitized by Google

$^3/_4$ cm lange Fötus wird mit stumpfem Häkchen vorsichtig emporgehoben und ausserhalb der Eiblase luxirt. Darauf werden die Uterushörner reponirt und der Bauch geschlossen. Nach reactionslosem Verlauf wirft das Kaninchen am 25. März zwei lebende ca. 8—9 cm lange Jungen. Kurz darauf wird das Thier durch Nackenschlag getödtet und bei der wenige Stunden später ausgeführten Section der folgende Befund erhoben:

Die Blase ist mit der Bauchdecke verwachsen. Der Dickdarm ist stark gebläht und überdeckt die übrigen Därme. Nach Beiseiteschiebung derselben sieht man in der linken Seite der Bauchhöhle, weitab von den tief unten befindlichen Genitalien, neben einander geschmiegt drei Föten liegen. Die beiden nach der Mittellinie zu gelegenen sind ausgewachsen, sowohl einander als auch den lebend geworfenen Jungen an Grösse gleich (ca. 8 cm lang) und tragen jeder eine die Körperfläche dicht umschliessende Amnionumhüllung; der dritte, lateral liegende Fötus ist kleiner als seine Nachbarn (ca. 6—7 cm lang) und liegt nackt ohne jeden umhüllenden Ueberzug. Beim Emporheben der beiden gleich grossen, in rechter Bauchseitenlage in sich zusammengebogen liegenden Föten heben sich, ohne dass auch nur die geringste Kraftaufwendung gemacht wäre, zugleich die beiden zugehörigen Placenten herauf. Dieselben sind rund, ca. dreimarkstückgross, jede wie ein Schüsseldeckel der napfförmigen Bauchconcavität des entsprechenden Fötus eingefügt und demgemäss durch einen nur winzig kurzen Nabelstrang mit dem letzteren verbunden. Sie hatten offenbar mit ihrer maternen Fläche frei in der Bauchhöhle gelegen, denn sie folgten dem emporgeholten Fötus ohne Weiteres, als wären sie ein Theil desselben, und der ihrer Lage entsprechende Abschnitt des Bauchfells ergab bei der nachherigen Inspection normale Verhältnisse.

Als man nun die beiden Föten aus der Bauchhöhle entfernen wollte, zeigte es sich, dass ein gefässreicher Netzstrang, bandförmig von der Magengegend aus nach abwärts ziehend, sich in den medialen Rand des dem zu innerst liegenden Fötus zugehörigen Fruchtkuchens einpflanzte, und dass vom lateralen Rande derselben Placenta sich ein Bindegewebsstreif, ebenfalls gut vascularisirt, zum medialen Rande der Placenta des Nachbarfötus hinüberbrückte.

Es standen somit der mediale Fruchtsack durch den am Rand seiner Placenta befestigten Stiel mit dem Netz und beide Fruchtsäcke durch die zwischen den sich zugekehrten Rändern ihrer Placenten

Digitized by Google

ausgespannte fibröse Brücke in directer Verbindung, die maternen Flächen der beiden Fruchtkuchen aber waren glatt und ohne jeden Zusammenhang mit der Umgebung.

Der lateral gelegene, kleinere Fötus hatte weder mit den Nachbarfruchtsäcken, noch mit Theilen der Bauchhöhle irgend welche Verbindung. Er hatte keine Umhüllungsmembran, keine Placenta, keine Nabelschnur bez. Nabelschnurrest, er lag als freier nackter Körper im Bauchraum, so dass er ohne Weiteres herausgehoben und entfernt werden konnte. Eine etwa ihm zugehörige Placenta wurde auch trotz genauen Absuchens in der Peritonealhöhle nicht aufgefunden. Diese selbst bot sonst nichts Absonderliches, besonders war das Peritoneum der linken Seite am Sitze der Früchte glatt, ohne Unebenheiten und frei von adhäsiven Veränderungen.

Die Uterushörner verliefen gestreckt, waren mässig geröthet, wenig erweitert und zeigten nirgend eine Andeutung des früheren Sitzes der Eikammern. Im lateralen Abschnitt des rechten sowie des linken Hornes sass auf dem antimesometralen Rande, entsprechend der Stelle des vordem angelegten Eröffnungsschnittes der Eikammer, je ein gut erbsengrosses, grauweisses, knötchenförmiges Gebilde. Dieses pilzartig aufsitzende Knötchen, welches wohl als ein altes, aus einem Blutextravasat entstandenes Coagulum angesprochen werden darf, war auf der rechten Seite durch Adhäsionstränge fest mit der Wand des Uterushorns verwachsen, während das der linken Seite der Unterlage locker aufsass, so dass es einfach heruntergenommen werden konnte. Dabei zeigte sich unter ihm jederseits in der Ausdehnung seines Sitzes eine feine schmale Narbe im Uterushorn, welche von dem an dieser Stelle angelegten Schnitt der ehedem hier befindlichen Eikammern herrührte. Die Tuben waren intact und verliefen als dünne Stränge zu den normalen Ovarien.

Nach den mitgetheilten Verhältnissen, dem Befund in der Bauchhöhle in Verbindung mit dem voraufgegangenen Eingriff an den Uterushörnern des Thieres, ist es gewiss, dass es sich in diesem Falle um eine secundäre Abdominalgravidität gehandelt hat, bedingt durch den Austritt von Fruchtblasen aus den gesetzten Uterusöffnungen und Weiterentwicklung derselben im Bauchraum. Dabei sehen wir einen vascularisirten Netzstrang zu der einen Placenta und eine zweite gefässreiche Gewebsbrücke von dieser zur andern Placenta verlaufen. Diese Verbindungen sind mittels der in ihnen eingeschlossenen Gefässe die einzigen Träger der Fruchternährung, so

Digitized by Google

zu sagen, der materne Antheil der Placenten gewesen, denn diese selbst lagen mit ihren glatten mütterlichen Flächen frei und hatten im Bereich der letzteren mit dem Peritoneum nicht blos keine Verbindung, sondern schienen, der Bauchconcavität der Föten dicht angelagert, sogar kaum eine Berührung mit ihm gehabt zu haben.

Es unterhielt somit die Placenta, zum grössten Theil freiliegend, nur eine randständige Verbindung mit dem Netz, so dass die Blutzufuhr nicht auf einem grösseren, der Ausdehnung der Placenta entsprechenden Abschnitte des Peritoneum, sondern nur auf der schmalen Bahn des Netzstrangs entlang erfolgte.

Ein derartig loser Connex, bei dem der Fruchtsack nur durch einen Abschnitt der Placenta gewissermassen stielartig mit der Bauchhöhle verbunden ist, spricht im Allgemeinen mehr für die secundäre Form der Abdominalschwangerschaft im Gegensatz zu der bislang noch hypothetischen primären Form derselben, bei welcher man a priori einen ausgebreiteten festen Zusammenhang zwischen gesammtem Placentargebiet und seinem Mutterboden voraussetzen darf.

Tritt nämlich nach der Ruptur eines Fruchtsacks die Frucht mit der zur Zeit der Sackberstung gewöhnlich bereits angelegten Placenta in die Bauchhöhle aus, so muss, wenn der Fötus am Leben bleiben soll, zwischen Fruchtkuchen und der neuen Umgebung eine neue Gefässverbindung geschaffen werden. Gewöhnlich wirkt der Reiz des eindringenden Fruchtgebildes, wie das Leopold's Versuche gezeigt haben und die Erfahrungen am Menschen es täglich vor Augen führen, so stark auf das Peritoneum, dass es zu ausgiebigen pseudomembranösen Neubildungen kömmt, welche nicht blos für die Placenta einen neuen gefässreichen Haftboden schaffen, sondern sogar den gesammten Fruchtsack mit einer schützenden Hülle umkleiden. In anderen Fällen aber ist der Reiz kein so ausgiebiger, es unterbleibt die Bildung eines secundären Sackes, es unterbleibt auch die Einbeziehung der gesammten placentaren Fläche in den Bereich neugeschaffener Gefässbahnen. Eine Reihe von Beobachtungen an Menschen zeigen, dass es für die Fortentwicklung der Frucht genügt, wenn nur ein Abschnitt des Mutterkuchens zur Verbindung mit den gefässspendenden Organgebieten herangezogen wird, sei es, dass der übrige Abschnitt, wie in den Fällen von Olshausen, Champneys, Landau überhaupt keine Anlagerung erfährt, sondern frei in die Bauchhöhle aufragt, oder dass er, wie in den Fällen von Cusching, Ayers, Martin, zwar an mütter-

Digitized by Google

liche Gewebsflächen angelagert wird, von diesen aber nur eine unbedeutende, unter Umständen selbst so geringe Blutzufuhr empfängt, dass er, wie im Cushing'schen Falle, fettiger Entartung verfällt.

Es wird daher ganz verständlich, dass bei der secundären Bauchschwangerschaft gelegentlich einmal der ausgetretene Fruchtsack, mit seiner Placenta zum grossen Theil freiliegend und ohne ausgedehntere Verbindung mit seiner Umgebung, sich fortentwickeln kann, wenn nur ein Abschnitt der Placenta, durch secundär gebildete und vascularisirte Verwachsungsstränge in die Circulation eingeschaltet, für das Nahrungsbedürfniss der Frucht Sorge trägt.

Bei der primären Abdominalgravidität — ihre Existenz vorausgesetzt — tritt der Keim in eine innige Wechselbeziehung zu einer bestimmten Stelle im Peritonealraum, welche ihm zum Mutterboden werden soll. Der ganze Aufbau, die Entwicklung der Circulation, die Bildung der Placenta vollzieht sich von Anfang an an dieser Stelle. Die Wurzeln des Eis stecken in ihr. Ist der Reiz auch nicht intensiv, so ist er doch andauernd genug, dass, wenn vielleicht auch nicht immer eine Kapselbildung um das Ei, so doch ein inniger Zusammenhang zwischen der gesammten placentaren Fläche und ihrem Haftboden resultiren wird. Auch wenn im weiteren Aufbau des Fruchtsacks benachbarte Gewebe herangezogen werden, würde das Wachsthum der Placenta sich nicht sowohl auf diese hinauf, als vielmehr gewissermassen in sie hinein vollziehen. Zwar mag in diesen Fällen die Haftung des Mutterkuchens keine allzu tiefgehende sein, indess, wenn es nicht zufolge dieses Umstands zu einer Ablösung desselben kommt, dürfte bei der primären Bauchschwangerschaft nicht ein freier, mit von der Nachbarschaft herbeigeholter Gefässzufuhr ausgestatteter Fruchtsack, sondern ein solcher gefunden werden, welcher, in Ausdehnung seiner ganzen Placenta mit dem Mutterboden verschmolzen, aus diesem direct seine Blutversorgung erhält.

Bei der secundären Schwangerschaft schiebt die Serosa, wie an jeden Fremdkörper, an die eingedrungene Placenta Gefässausläufer heran und schafft ihr so eine neue Nährquelle. Bei der primären Gravidität sind diese Ausläufer der Mutterboden des Eis und daher in intimster Verbindung mit der Placenta von Anfang an.

Fruchtsäcke also, welche zum grossen Theil freiliegend seitens ihrer Placenta mit der Umgebung in lockerer, unvollkommener Verbindung stehen, dürften, sofern nicht andere Umstände da-

Digitized by Google

gegensprechen, als das Product einer secundären Bauchschwangerschaft zu deuten sein.

Einiges Interesse bietet der oben mitgetheilte Fall durch die Thatsache, dass sich nicht entsprechend der Eröffnung der zwei Fruchtkammern nur zwei, sondern sogar drei Föten in der Bauchhöhle des Kaninchens vorfanden. Es muss also, da nur die am meisten lateral gelegene Eikammer jeder Seite angeschnitten, die Continuität der Uterushörner aber sonst erhalten war, der Fötus einer benachbarten Eikammer durch die gesetzte Oeffnung mit in die Bauchhöhle gelangt sein, und zwar scheinbar infolge einer Art Umkehr der normaler Weise zur Scheide hin verlaufenden Contraction. In Wirklichkeit wird dieselbe ihre physiologische Bahn gegangen sein, sie hat aber, da in ihrer Verlaufsrichtung ein freier Ausgang noch nicht vorhanden war, vis a tergo, das Ei nach rückwärts aus der bestehenden Oeffnung hinausgedrängt. Uebrigens ist es bez. der Frage, welchen Eikammern die ausgetretenen Früchte zugehörig gewesen sind, ebenso gut möglich, dass zwei der Föten der angeschnittenen und der dritte einer unverletzten Nachtbarfruchtkugel angehörig war, wie dass vielleicht der Fötus der einen oder anderen, ja sogar beider geöffneten Fruchtkammern zu Grunde gegangen und der Austritt von den unverletzten Nachbarkugeln aus erfolgt ist. Jedenfalls ist hervorzuheben, dass alle drei Früchte in der linken Seite des Thieres lagen, woselbst sie ja auch in dem Falle von Wolff gefunden worden sind.

Auffallend ist das Verhalten des dritten, kleineren Fötus. Derselbe hatte keine Amnionumhüllung und war in seiner Entwicklung hinter den beiden anderen Früchten zurückgeblieben, aber er war durchaus lebensfrisch und sonst in nichts von diesen unterschieden. Das Merkwürdige war, dass ihm sowohl die Placenta als auch jede Spur von Nabelschnur fehlte. Man könnte annehmen, dass damals nur die Frucht in die Bauchhöhle ausgetreten, die Placenta aber im Uterushorn zurückgeblieben und bei der Geburt der zwei normal geworfenen Föten nach Abreissung der Nabelschnur zugleich mit dieser per vaginam ausgestossen worden sei. Dagegen spricht aber die vollkommen verheilte Wunde mit dem über ihr sitzenden alten pilzförmigen Coagulum. Ist aber die Placenta zugleich mit der Frucht in die Bauchhöhle ausgestossen gewesen, so muss sie nach eingetretenem Fruchttod, der, nach der Grösse des Fötus zu urtheilen, etwa 8 Tage vor dem Geburtsbeginn erfolgt sein mag, zerfallen und resorbirt worden sein. Mit dieser Annahme jedoch

Digitized by Google

steht wieder nicht recht im Einklang, dass bei dem Fehlen jeder Infection die spurlose Aufsaugung von Placenta und Nabelstrang innerhalb 8 Tagen beendet sein sollte, dass ferner in der Bauchhöhle nichts auf einen solchen stattgehabten Process hinwies, und endlich dass dieser den Fötus selbst vollkommen unversehrt gelassen hat.

Eine abnorm starke Behaarung, wie sie bei extrauterin gelegenen Früchten in den Fällen von Rommel, Carus, Claudius, Dohrn und Wolff zur Beobachtung gekommen ist, konnte bei keinem der drei Föten wahrgenommen werden; ihre Hautbedeckung unterschied sich in nichts von der der zwei spontan geworfenen Jungen.

Bauchschwangerschaften sind in der thierärztlichen Literatur nichts Unbekanntes. Gewöhnlich aber ist ihre Entstehung analog der des eben mitgetheilten Falles, es handelt sich zumeist um sogenannte uneigentliche Schwangerschaften, hervorgegangen durch Zerreissung des Uterus in Folge äusserer mechanischer Einwirkung oder in Folge Tragsackverdrehung.

Ueber eine in gewisser Beziehung der meinigen ähnliche Beobachtung berichtet Lignières im Recueil de méd. vét. 1896. Er fand bei der Section einer Katze, welche 1 Jahr vorher 2 lebende Junge geworfen hatte, 3 wahrscheinlich derselben Schwangerschaftsperiode entstammende Föten in der Bauchhöhle. Der eine war mandelgross, der zweite ausgetragen, aber skelettirt, der dritte jedoch voll entwickelt und gut erhalten. Nur der letztere war durch eine Nabelschnur mit einer dem Peritoneum fest aufsitzenden Placenta verbunden. Ueber die Art dieser Schwangerschaft und das Verhalten der Genitalien wird nichts mitgetheilt.

Beim Menschen hat neuerdings Witthauer eine Blutmole auf einem Netzzipfel gefunden und hält nach Untersuchung des interessanten Präparats die Anlagerung des Eies hier für primär. Spuren vom Fötus waren nicht mehr vorhanden, Zotten wohl im Hämatom, aber nicht im Netz selbst zu constatiren. Es dürfte wohl nicht ganz ausgeschlossen sein, dass ein symptomloser, zeitiger Abort mit Neuanlagerung an den Netzzipfel erfolgt ist[1]). Eine solche frühe Ausstossung des jungen Eies und Wiederanheftung im

1) Cf. Kamann, Scheinbare Abdominalgravidität beim Kaninchen nach primärer Uterusruptur. Centralbl. f. Gyn. 1903. No. 17.

Digitized by Google

Leber-Nierenwinkel hat Tuholske — siehe meine Mittheilung im Centralbl. f. Gynäk. No. 2 d. J. — beobachtet und den primären Sitz des Eies dicht am Fimbrienende der einen Tube nachweisen können.

Nachtrag.

Nach Abschluss der Arbeit bringt die Deutsche med. Wochenschrift, dieser Jahrgang, Vereinsbeilage No. 10, S. 79, einen kurzen Bericht über eine Mittheilung Kamann's im medicinischen Verein zu Greifswald — Sitzung 10. 10. 1903 —. In dieser Sitzung berichtet Kamann über seinen der Münchener gynäkologischen Gesellschaft demonstrirten Kaninchenbefund, verbessert aber seine frühere Deutung dahin, dass es sich nicht um eine primäre, sondern, da im linken Uterushorn eine Narbe nachgewiesen werden konnte, um eine nach Uterusruptur zu Stande gekommene secundäre Abdominalgravidität gehandelt habe. Somit entspricht dieser Fall dem von mir beobachteten nicht blos in seiner anatomischen Beziehung — stielartige, vascularisirte Verbindung mit dem Netz —, sondern nunmehr auch in seiner Genese[1]). Sollte nicht auch in dem Wolff'schen Falle die letztere sich doch noch als die zutreffende erweisen?

Mit den in der Bauchhöhle von Hasen und Kaninchen frei aufgefundenen Fruchtsäcken beschäftigt sich auch Klebs in einer in Virchow's Archiv, Bd. 33, publicirten Arbeit. Der genannte Autor hatte Gelegenheit, sechs derartige, im Bauchraum eines Kaninchens zu je drei auf jeder Seite neben der Wirbelsäule gelegene Gebilde zu untersuchen. Die Säcke lagen, wie in den übrigen Fällen, auch hier vollkommen frei und hatten keinerlei Verbindung mit irgend einem Organ des Muttertieres. Die Bauchhöhle des letzteren war ohne Anzeichen einer vorhergegangenen Entzündung, die Uterushörner waren wohl etwas stärker entwickelt, aber ebenso wie die Tuben unverletzt, die Ovarien waren normal. Die Säcke bestanden aus einer festen, bindegewebigen Membran, welche die geschrumpfte und degenerirte Placenta, sowie den ausgetragenen, wenig behaarten Fötus und seine Eihüllen umzog.

1) Cf. Kamann, Scheinbare Abdominalgr. beim Kaninchen nach primärer Uterusruptur. Centralbl. f. Gyn. 1903. No. 17 und Scheinbare Bauchträchtigkeit bei einem Kaninchen. Monatsschr. f. Geb. u. Gyn. Bd. 17. H. 5.

Digitized by Google

Bezüglich der Genese ist Klebs der Ansicht, dass die Entwickelung der Fruchtsäcke bis nahe zur Reife der Frucht innerhalb der Uterushörner stattgefunden und dann eine wahrscheinlich durch ein Trauma hervorgerufene Antiperistaltik die Eikugeln durch die Tuben rückwärts in die Bauchhöhle hinausgestossen habe. Die feste Umhüllungsmembran sei ein von der Uteruswand dem Ei mitgegebener und während des Verweilens im Bauchraum fibrös umgewandelter, schleimhäutiger Ueberzug, der sich bei jedem, auch dem normal ausgestossenen Kaninchenei vorfinde, indem eine Spaltung der Uterusmucosa erfolge, deren eine Schicht am abortiven Ei als Deckhülle haften bleibe.

Klebs hält also die vielfach behauptet gewesene, primärabdominale Entwickelung der in der Bauchhöhle von Kaninchen und Hasen gefundenen Fruchtsäcke für ausgeschlossen. Dieselben sind vielmehr nach ihm zur Zeit der Reife durch eine Art „partus internus“ retrograd durch die Tuben in die Bauchhöhle gelangt.

Dieser Deutung der secundären Ansiedelung der Eikörper im Bauchraum wird man heutigen Anschauungen entsprechend gern folgen, weniger schon der Annahme, dass der Transport aus dem Uterus rückläufig durch die Tuben erfolgt sei; wenigstens ist es schwer, sich vorzustellen, wie ein zu voller Entwickelung gelangter Fruchtsack durch die feine Lichtung der Tube durchgetrieben, bez. diese in rascher Ausdehnung, dem Grössenverhältniss des Sackes entsprechend, unverletzt erweitert werden könne.

Anschliessend an die obigen Erörterungen über die placentare Insertion bei primärer und bei secundärer Gravidität möchte ich auf eine neuerdings in den „Beiträgen zur Geburtshilfe und Gynäkologie“, Bd. VII, Heft 1, erschienene Publication von R. Freund hinweisen: „Beiträge zur Anatomie der ausgetragenen Extrauteringravidität“, eine Arbeit, die mir ebenfalls erst nach Abfertigung der meinigen zu Gesicht gekommen ist.

In dem dort beschriebenen Falle handelt es sich um eine ausgetragene Tubenschwangerschaft, bei der sich eine eigenartige, pilzhutförmige Insertion der Placenta derart vorfand, dass die centrale Parthie des Mutterkuchens durch einen derben Stiel mit der Sackwand verbunden, die Peripherie dagegen frei und mit ihrer maternen Fläche nach unten abgebogen war. Der Stiel schickte septenförmige Fortsätze in die placentare Masse und erwies sich selbst durch seine Zusammensetzung aus Lagen glatter, von weiten Blut-

Digitized by Google

räumen durchsetzter Muskelbündel, Bindegewebe, kanalisirtem Fibrin und Deciduazellen als der serotinale Haftboden des Eis.

Es ergiebt sich demnach in einem Falle von Tubargravidität, also bei primärer Haftung des Eis nicht eine den Gesammtumfang der Placenta, was man erwarten sollte, sondern nur einen partiellen Abschnitt der letzteren umgreifende, somit stielförmige Verbindung zwischen Ei und Mutterboden.

Eine derartige Formbildung wird bei einer primären Einnistung des Eis gewiss nur zu den Seltenheiten zählen und sich auch kaum in Parallele stellen lassen zu den bei secundären Abdominalschwangerschaften bisweilen beobachteten stielartigen Verbindungen der Placenta.

Hier handelt es sich um eine in ihrer Anlage fertige in den Bauchraum hinausgeschleuderte Placenta, welche nur mit einem begrenzten Bezirk ihrer Ausdehnung Anlagerung und Verbindung mit der neuen Umgebung findet und daher eine Art Pseudostiel erhält, durch den ihr die zu weiterem Wachsthum nöthigen Ernährungsbahnen zugeführt werden.

In dem Freund'schen Falle aber handelt es sich um eine echte Stielung des Mutterbodens, welche im Verlauf der erst werdenden Placenta, also wohl in Folge einer Irregularität in der Entwickelung der Letzteren zur Ausbildung gekommen ist.

Freund selbst allerdings nimmt zur Erklärung der Genese der hier vorliegenden Stielform an, dass die Einnistung des Eis am Hilus tubae eine besonders reichliche Gefässentwickelung zur Folge gehabt und daher der gut consolidirte Insertionsbereich die Fähigkeit erlangt habe, dem wachsenden Ei stärkeren Widerstand leisten zu können als die Nachbargebiete. Es sei demzufolge zu Aussackungen der Letzteren gekommen, und diese in Verbindung mit einem activen Entgegenwachsen der Matrix gegen die Zotten hätten nach und nach eine Prominenz der Serotina und schliesslich die Formation eines Stils geschaffen, den die fötale Placenta pilzhutartig umklammere.

Bei dieser Erklärung, welche von einer normalen Insertion des Eies ausgeht, würde aber die Entstehung eines freien, pilzhutförmig überhängenden peripheren Abschnitts der Placenta nicht recht zu verstehen sein. Es müsste ja doch alsdann der Stiel nicht sowohl am centralen Gebiet, als vielmehr rings der gesammten Peripherie der Placenta entlang ansetzen, die letztere also auch mit ihrem

Digitized by Google

Rande auf der oberen Stielbasis festliegen. Demnach wäre nicht die Placenta als solche, sondern der gesammte placentare Haftboden stielartig mit seiner Unterlage verbunden. Anzunehmen etwa, dass eine Ablösung des ganzen Placentarrandes mit nachträglicher Ausstülpung des dem abgelösten Gebiet entsprechenden Randbezirks der Serotina erfolgt sei, würde zu viel des Unwahrscheinlichen an sich tragen.

Wenn man dagegen eine Atypie in der Entwickelung der Placenta annimmt, so liesse sich vielleicht der folgende Vorgang annehmen:

Es handelt sich um eine Wachsthumsanomalie des Zottengebiets, es sind in der Umgebung des basalen Chorions auch Zotten des Chorion laeve zur Weiterentwickelung gekommen, welche, da sie selbst eine serotinale Befestigung nicht finden konnten, von der Haftstelle des Eies, dem Chorion frondosum aus ernährt werden mussten. Dementsprechend ist das Ausbreitungsgebiet der basalen Zotten kein sehr extensives geworden, sondern mehr auf umschriebenen Bezirk begrenzt geblieben, so dass hierdurch und durch die zum Zwecke der Blutzuführung auch zu den freien Placentarabschnitten entstandene stärkere Auf- und Einwucherung der Serotina sich eine stielartige Markirung der Eihaftstelle entwickelt hat. Durch den wachsenden Inhaltsdruck im Ei ist nun der aus dem Chorion laeve hervorgegangene freie Placentarrand nach unten einwärts abgebogen worden und durch Uebertragung des Druckes auf die unter dem abgebogenen Abschnitt liegenden Randbezirke der Haftstelle des Eies eine Ausbuchtung jener und somit eine richtige Stielbildung entstanden.

Es mag vielleicht noch andere Erklärungsmöglichkeiten geben, aber auch sie werden wohl zur Deutung der vorliegenden Placentarform auf Anomalien in der Einsertion zurückgehen müssen. Störungen in der Entwickelung schaffen aber Fehler in der fertigen Form, und wenn man bei der primären Einnistung des Eies, auf welchem Boden auch immer, der Regel nach eine feste Verschmelzung der gesammten placentaren Basis mit der Haftstelle erwarten darf, so werden Ausnahmen davon durch Störungen im Aufbau zu verstehen sein, die ihrerseits allerdings gegebenen Falls durch Eigenthümlichkeiten des Mutterbodens veranlasst sein können.

Digitized by Google

Literatur.

1) Ayers, Obstetrics. Febr. 1899.
2) Carus, l. c. Dohrn.
3) Champneys, Transact. Obst. London. Vol. 29.
4) Claudius, l. c. Dohrn.
5) Cushing, Annals of Gynäkologie and Paediatry. Vol. IV, 4.
6) Dohrn, Virchow's Archiv. Bd. 21.
7) Hartmann, l. c. Dohrn.
8) Kamann, Monatsschr. f. Geburtsh. u. Gynäk. Bd. 15. S. 718.
9) Landau, Dieses Archiv. Bd. 64, 3.
10) Leopold, Dieses Archiv. Bd. 18.
11) Martin, Monatsschr. f. Geburtsh. u. Gynäk. Juni 1899.
12) Müller, l. c. Dohrn.
13) Olshausen, Deutsche med. Wochenschr. 1890. No. 9.
14) Rommel, l. c. Dohrn.
15) Witthauer, Centralbl. f. Gynäk. 1903. No. 5.
16) Wolff, Zeitschr. f. Geburtsh. u. Gynäk. Bd. 48, 1.

Digitized by Google

(Aus der k. k. deutschen geburtshülflichen Klinik für Aerzte zu Prag.)

Bericht über die Gesundheitsverhältnisse bei 1000 Neugeborenen in den ersten Lebenstagen.

Von

Dr. **Henry Hirschl,**
Operationszögling der Klinik.

Da es sich in mehrfacher Hinsicht verlohnen dürfte, das Material einer grösseren geburtshilflichen Klinik nach einer Seite hin zu bearbeiten, welche bisher nur allzu wenig berücksichtigt erscheint, komme ich im Folgenden der Anregung des Herrn Professor Knapp nach, die bemerkenswerthesten Ergebnisse einer mühevollen Zusammenstellung der allgemeinen Verhältnisse der Neugeborenen bezw. Säuglinge während der ersten Lebenswoche zu veröffentlichen.

In der Zeit, während welcher die Kinder in der Gebäranstalt unserer Beobachtung, Pflege und Behandlung anvertraut sind, spielt sich eine Fülle beachtenswerther Vorgänge ab — nur der Frage der ersten Ernährung und der Nabelheilung zu gedenken —, deren Bedeutung nicht erst besonders hervorgehoben zu werden braucht. Entgegen anderen derartigen speciellen Bearbeitungen einzelner Fragen, sollen im Folgenden vorwiegend die allgemeinen gesundheitlichen Verhältnisse unserer Säuglinge in Betracht gezogen und vor allem die exacten Gewichtsbestimmungen derselben während der ersten Lebenswoche zum Ausgangspunkte weiterer Betrachtungen gewählt werden.

Das Gedeihen des Kindes erfordert ausser gewissen allgemeinen äusseren Bedingungen (hygienische Verhältnisse, richtige Pflege, rationelle Ernährung) von Seiten des Arztes eine verständnissvolle, kein Zeitopfer scheuende stetige Controlle.

Digitized by Google

Diese Aufgabe übernehmen während der ersten Lebenswoche die Entbindungsanstalten. Freilich giebt es hier bei grösserem Betriebe noch manches Andere zu thun, sodass die Säuglinge leicht zu kurz kommen, indem der leitende Arzt, vielfach anderweitig abgelenkt, zum grossen Theile auf die Pflichterfüllung der (stillenden) Mütter und Wärterinnen angewiesen ist. Bei uns speciell wirkt noch der Umstand schädigend, dass 10, auf 2 getrennte Zimmer vertheilte Wöchnerinnen einer einzigen Wärterin unterstellt sind. Es ist daher nicht zu vermeiden, dass beispielsweise eine Mutter in der Abwesenheit der Wärterin ihrem schreienden Kinde „zur Beruhigung" die Brust reicht, obzwar das Kind erst eine halbe Stunde früher genügend getrunken hatte.

Dass, von den Müttern abgesehen, denen das nöthige Verständniss für ihre Aufgaben in der kurzen Zeit des Aufenthaltes nicht leicht beigebracht, geschweige denn anerzogen werden kann, auch unser Wartepersonal seinen Verpflichtungen in der Regel weder physisch noch moralisch gewachsen ist, soll nicht verhehlt werden.

An unserer Klinik hat sich für die erste Säuglingspflege folgendes Verfahren eingebürgert: Die Nabelschnur wird, sobald sie zu pulsiren aufgehört hat, mit 2 sterilen Leinenbändchen doppelt unterbunden und zwischen diesen beiden Schlingen mit frisch ausgekochter Scheere durchgeschnitten; die für das Kind wichtige Ligatur wird etwa 5 cm vom Nabel entfernt angelegt. Das abgenabelte mit Adeps porc. benzoat. von der anhaftenden Vernix caseosa befreite Kind, erhält nach Reinigung der Augenlider je einen Tropfen 2 proc. Höllensteinlösung in den Bindehautsack und wird dann gebadet. Nach diesem ersten Reinigungsbade wird das Nabelschnurbändchen noch einmal fest angezogen und geknotet, der Schnurrest reichlich mit Dermatol bestreut und in ein steriles Gazeläppchen eingehüllt. Darüber wird eine Nabelbinde in 2—3 Zügen um den Leib gelegt. Nachdem auf diese Weise der Schnurrest von der Hebamme mit wohldesinficirter Hand versorgt ist, wird das Neugeborene gewogen und gemessen, bekleidet und in sein Deckbettchen gebracht. Mutter und Kind bleiben jetzt drei Stunden lang behufs weiterer Controlle auf dem Kreissesaale und kommen von dort auf das Wochenzimmer.

8—10 Stunden nach der Geburt wird das Kind das erste Mal an die Brust gelegt. Die Mütter sind verhalten, vor und nach dem Säugegeschäft die Warze mit 3 pCt. Borwasser zu reinigen.

Digitized by Google

Zeigen sich Schrunden, Einrisse oder Rhagaden, so werden dieselben mit Orthoform oder reinem Glycerin bei entsprechender Schonung der Brust behandelt. Kinder, deren Müttern aus besonderen Gründen das Stillen untersagt werden musste, wurden unter entsprechenden Vorsichtsmassregeln (Lues!) entweder anderen Frauen mitangelegt und gediehen dabei meist recht gut, oder der Findelanstalt übergeben. Hierzu ergab sich übrigens nicht allzu häufig die Veranlassung.

Je nach der körperlichen Constitution, Verdauungstüchtigkeit, Quantität und Qualität der Milch wurden den Neugeborenen im Allgemeinen tagsüber alle drei Stunden, des Nachts vierstündlich die Brust gereicht. Zeigte es sich, dass ein Kind sich übertrunken hatte — was bei dem schon oben hervorgehobenen Umstande, dass bei uns eine Wärterin zwei Wöchnerinnenzimmer zu versorgen hat, gar nicht so selten vorkam — so wurde es in den folgenden Stunden nur halb so oft angelegt und dazwischen leichter, russischer Thee gegeben, event. auch eine Zeit lang ganz abgesetzt; wo nöthig, wurden Magen- oder Darmausspülungen vorgenommen. Dass die Entleerungen der Kinder beständig controllirt wurden, ist selbstverständlich.

Die Mütter bleiben, normale Verhältnisse vorausgesetzt, die ersten 7—8 Tage zu Bett liegen, dürfen aber während des Stillaktes schon vom ersten Tage an Seitenlage einhalten. Die Kinder werden in der Anstalt nicht wieder gebadet. Die Nabelbinde bleibt liegen, so lange sie rein ist. Beim Wechseln wird das Gazeläppchen nur wenig gelüftet und die Nabelgegend mit Dermatol bestreut.

Sämmtliche Kinder werden von der Geburt an jeden zweiten Tag gewogen. Unsere Ergebnisse stützen sich demnach auf den zweifellos einwandsfreien Vergleich des Gewichtes vom Tage der Entlassung aus der Anstalt mit dem Geburtsgewichte. Um eine runde Zahl zu erhalten, wurden die in den Monaten Jänner bis einschliesslich Mitte November 1902 und aus den Monaten Januar, Juni und December d. J. 1901 stammenden Kinder, 1000 im Ganzen, unseren Beobachtungen zu Grunde gelegt.

Wir constatirten: bei 520 eine Gewichtszunahme, bei 440 eine Gewichtsabnahme; 40 verliessen mit einem dem anfänglichen gleichen Gewichte die Klinik. Von diesen 440 Minuskindern sind aber 75 abzuziehen und zwar 45 wegen theilweiser Insufficienz der Mütter zum Säugegeschäft und 30 wegen eigener Erkrankungen oder Deformitäten. Wir mussten in der Anstalt häufig auch kranke Mütter

Digitized by Google

stillen lassen, wenn nicht die strengsten Gegenindicationen dazu vorhanden waren. Da man beispielsweise nie mit Sicherheit ausschliessen kann, dass bei einer, z. B. nierenkranken Frau die Nephritis auf luëtischer Grundlage basire, wenn auch die Frau sonst völlig symptomenlos ist, so wäre es nicht zu verantworten gewesen, das bis jetzt scheinbar gesunde Kind einer wirklich gesunden Frau als Beikind zu geben, zumal auch die leichteren Syphilide, die maculösen und papulösen Exantheme, im Gegensatze zu dem schon in der ersten Lebenswoche auftretenden Pemphigus syphil. meist erst gegen Ende des ersten oder im zweiten Lebensmonat auftreten. Diese scheinbar gesunden Kinder befinden sich eben in der allerersten Lebenszeit in der Incubationsperiode der hereditären Lues, und Knochen und andere innere Organe können schon schwer afficirt sein, während die Haut- und Schleimhauterscheinungen erst viel später manifest werden. So ist es auch zu erklären, warum an Tuberculose, Eclampsie, Chorea, Hysterie, Epilepsie, Vitien, Emesis, Osteomalacie, Parametritis u. s. w. leidende Mütter ihren Kindern u. U. die Brust reichen dürften. Allerdings nahmen die Kinder dieser Mütter bedeutend mehr ab, als Kinder gesunder Müttter, was aber zweifellos an Stelle einer event. Infection einer gesunden Frau vorzuziehen ist. Diese Kinder also sind wegen Erkrankungen der Mütter von den 440 auszuschliessen, während folgende Krankheiten bei den Säuglingen, welche von den 440 Minuskindern in Abrechnung zu bringen sind, vorgekommen waren: Noma, Morb. Buhlii, Pneumonie, Soor, Enteritis septica, Nabelsepsis, Nephritis, Gangraena pedis, phlegmon. Infiltration der Halslymphdrüsen, Palatoschisis, Cheilognathopalatoschisis u. A. Schliesslich erschien es naheliegend, auch die Kinder hoch- und längerfiebernder Mütter auszuscheiden. Da es aber, wenn auch nur selten vorkam, dass man bei Kindern hochfiebernder Mütter eine allerdings geringfügige Gewichtszunahme verzeichnen konnte, so wurde von diesem Faktor, die Statistik zu verbessern, grundsätzlich abgesehen.

Bei Abzug der fraglos von den 440 in Abrechnung zu bringenden 75 Kinder verbleiben 365 Kinder mit einer Gewichtsabnahme, also nicht vielmehr als ein Drittheil aller Verpflegten. Diese Zahl wäre sicher noch um einen bedeutenden Bruchtheil niedriger ausgefallen, wenn alle Kinder am Entlassungstage noch einmal gewogen wären. Aus Tabelle I ist ersichtlich, welcher Procentsatz von in stetiger Zunahme begriffenen Kindern in der Colonne: — 50 enthalten

Digitized by Google

Ta-

1901 und 1902	Gesammtzahl	abnehmende	männlich	weiblich	männlich *	weiblich *	zunehmende	männlich	weiblich	männlich *	weiblich *	gleiches Anfg.- u. Endgewicht	männlich	weiblich	männlich *	weiblich *	abnehmende Kinder von		zunehmende Kinder von	
																	Pp.	Mp.	Pp.	Mp.
Januar	56	24	15	9	6	2	31	20	11	9	5	1	—	1	—	—	12	8	21	26
Juni	81	39	19	20	5	9	40	19	21	9	12	2	2	—	—	—	17	22	25	17
December	67	20	10	10	4	3	44	29	15	13	5	3	1	2	—	2	11	13	18	14
Januar	76	36	22	14	7	6	35	22	13	13	6	5	2	3	1	2	22	14	18	22
Februar	92	36	22	14	13	6	54	29	25	1	1	2	1	1	—	—	18	18	25	31
März	83	40	22	18	7	7	39	22	17	8	10	4	2	2	1	1	26	14	17	26
April	104	55	24	31	18	12	43	21	22	8	12	6	3	3	1	2	33	22	19	30
Mai	80	45	22	23	11	10	31	22	9	13	3	4	3	1	1	—	28	17	20	15
Juni	80	41	19	22	10	9	38	17	21	9	10	1	—	1	—	1	27	14	20	19
Juli	67	31	15	16	6	5	35	21	14	11	6	1	1	—	—	—	22	9	17	19
August	63	19	13	6	5	2	43	19	24	12	8	1	—	1	—	—	10	9	26	13
September	67	25	11	14	6	3	36	21	15	10	6	6	4	2	—	2	19	6	22	20
October	58	19	11	8	6	3	36	21	15	7	7	3	2	1	1	—	12	7	21	18
November	26	10	6	4	1	1	15	8	7	1	2	1	—	1	—	—	7	3	10	6
	1000	440	231	209	95	78	520	291	229	134	103	40	21	19	5	10	264	176	279	281

Die Mütter der mit * versehenen Kinder standen mindestens 10 Tage ante partum in der Anstalt in Verpflegung.

ist, von denen der grösste Theil bei einer nochmaligen Wägung zu mindest in die Rubrik + 50 vorgerückt wäre.

An unserer Klinik werden Schwangere 4—6 Wochen vor ihrer Niederkunft aufgenommen. Hier versehen dieselben die Reinigungs- und andere häusliche Arbeiten und erfreuen sich einer, wenn auch nicht allzu reichlichen, so doch kräftigen Kost. Der wohlthätige Einfluss einer genügenden Ernährung auf die Früchte erhellt ohne Weiteres aus einer Gegenüberstellung derjenigen Frauen, die erst als Gebärende in die Anstalt kamen, gegenüber denen, die eine gewisse Zeit vor der Entbindung im Hause verpflegt wurden. Als Mindestmaass hierfür setze ich 10 Tage an, weil in dieser Zeit eine gesunde Frau sich von der daheim meist schweren körperlichen Arbeit (Feld-, Fabrikarbeit) erholt und die dort auch minderwerthige Ernährung einigermaassen nachgeholt haben kann. Von den Müttern der in Rechnung stehenden 1000 Pfleglinge waren 425 über 10 Tage ante partum schon in der Anstalt verpflegt. Von den Kindern dieser 425 Mütter verliessen die Anstalt 252 mit einer Gewichtszunahme, 173 mit einer Gewichtsabnahme. Von den schon früher wegen eigener oder mütterlicher Erkrankungen auszuscheidenden 75 Kindern waren es 30, deren Mütter einen mehr als 10tägigen Anstaltsaufenthalt ante partum genossen hatten, die also auch hier

Digitized by Google

belle I.

abnehmende Kinder mit Anfangsgew.				zunehmende Kinder mit Anfangsgew.				Part.		abnehmende Kinder von Müttern i. Alter von Jahren				zunehmende Kinder von Müttern i. Alter von Jahren				auszuscheiden wegen		Mütter			Verpflegungstage
—2000	—3000	—4000	—4500	—2000	—3000	—4000	—4500	praem.	spontan.	—20	—30	—40	—50	—20	—30	—40	—50	eigener Krnkh.	krank. Mütter	m. schlecht. Brustwarze	schlecht ernährt	nicht stauirt	
1	7	14	2	—	12	19	1	1		2	16	1	1	14	18	5	—	2	2	1	4	—	402
2	14	23	—	—	19	22	1	2		6	27	6	—	12	24	6	—	2	7	1	—	—	559
1	6	13	—	1	7	39	1	2		4	14	6	—	6	25	1	—	2	2	—	1	—	472
—	15	19	2	—	11	28	—	—		10	20	5	1	14	21	5	—	3	—	2	3	—	634
—	12	23	1	—	22	32	2	—		8	25	3	—	6	35	4	1	3	2	1	5	4	675
5	13	21	1	—	12	27	4	1		14	21	3	2	8	31	4	—	9	2	—	2	—	617
3	24	26	2	—	12	35	2	1		15	35	4	1	7	36	5	1	5	5	—	2	—	765
2	17	26	—	—	9	23	3	1		13	30	2	—	5	25	4	1	4	3	—	—	—	683
1	16	23	1	—	9	29	1	1		9	26	6	—	10	26	3	—	5	1	—	1	—	681
1	14	15	1	—	13	22	1	1		7	20	2	2	6	23	7	—	4	3	1	3	2	606
—	6	12	1	—	19	25	—	—		6	9	4	—	13	29	2	—	2	1	6	4	—	522
1	9	15	—	—	15	26	1	—		6	16	3	—	10	29	2	1	2	—	3	1	—	607
—	6	13	—	—	7	30	2	—		6	11	1	1	9	26	4	—	2	—	1	1	—	520
—	5	5	—	—	4	12	—	—		4	5	1	—	4	10	2	—	—	2	1	—	—	263
17	164	248	11	1	171	369	19	10		110	275	47	8	134	368	54	4	45	30	12	22	6	8006

von den 173 in Abrechnung zu bringen sind; bleiben also 252 Gewichtszunahmen gegenüber 143 Gewichtsabnahmen. Zöge man jetzt noch die Kinder derjenigen Mütter ab, die hoch fieberten, unzureichende Milchproduction oder andere Anomalien der Brust aufwiesen oder in einem besonders herabgekommenen Zustand eingebracht waren — bei denen also eine 10 tägige Anstaltspflege zur hinlänglichen Restaurirung nicht ausreichte — so würde sich zeigen, dass von den 425 Kindern über $^2/_3$ Gewichtszunahmen und nur $^1/_3$ Gewichtsabnahmen constatiren liessen. Die bisherige Anschauung, dass gut und kräftig genährte Mütter auch kräftige Kinder gebären, erfährt durch die eben erbrachten Zahlen — da diese 425 Mütter fast durchwegs auch schwere Kinder zur Welt brachten — eine Erweiterung dahin, dass die Kinder solcher Mütter auch besser zu gedeihen und den physiologischen Gewichtsverlust rascher wieder auszugleichen scheinen.

Von den 1000 Kindern unserer Zusammenstellung entfielen 543 auf erstgebärende Mütter und nur 457 auf Multiparae. Nach Gewichtszu- und Abnahme vertheilt, gestalten sich die Zahlenverhältnisse folgendermaassen: 264 Kinder von Primiparen und 176 Kinder von Multiparen verliessen die Gebäranstalt mit einem geringeren als dem Anfangsgewichte, während 279 Kinder von

Digitized by Google

Primiparen und 281 Kinder von Multiparen beim Abgang eine Gewichtszunahme zeigten. Von den Minus-Kindern, deren Mütter vor der Geburt über 10 Tage in der Klinik verpflegt waren (173), kommen 116 auf Primiparae und nur 57 auf Multiparae; wäre das Verhältnis zufällig umgekehrt gewesen, so hätten sicher ungleich mehr Primiparae Minus-Kinder aufgewiesen.

Hervorzuheben wären hier vielleicht die Kinder von zwei wirklich „Vielgebärenden", und zwar einer Frau, die zwölfmal und stets auf obiger Klinik geboren hatte, und einer XV para; das Kind der ersteren Frau, unseres Stammgastes, nahm in 9 Tagen nur um 50 g zu, während das Kind der XV para, die, nebenbei bemerkt, bei der letzten Geburt eine schwere Blutung in Folge von Placenta praevia durchgemacht hatte, in 13 Tagen nur um 150 g zunahm.

Was das Lebensalter der einzelnen Mütter und dessen Verhalten zum Gedeihen der Kinder anbelangt, so ist folgendes aus unseren Zahlen zu ersehen:

Von bis 20 Jahre alten Müttern erwiesen sich beim Verlassen der Klinik 110 als Minus- und 134 als Plus-Kinder, im Alter von 20—30 Jahren 275 als Minus- und 368 als Plus-Kinder, von 30- bis 40 jährigen 47 als Minus- und 54 als Plus-Kinder; von über 40 Jahre alten Frauen waren es 8, die Minus- und 4, die Plus-Kinder mit sich aus der Anstalt nahmen. Von den 8 Kindern mit Gewichtsabnahme bei den im 5. Decennium stehenden Müttern lassen sich folgende Gründe für den Gewichtsverlust erbringen: eine 41 Jahre alte Mutter fieberte anhaltend bis 38,4 °, 2 litten an Eklampsie, 2 waren gänzlich verwahrlost und in einem elenden Ernährungszustand; eine Frau hatte ein schweres Vitium (eine wahrscheinlich auf luetischer Basis beruhende Aortenstenose) —. Unter den 4 im Zunehmen begriffenen Kindern befand sich dasjenige einer schon das 15. Mal, diesmal unter der Complication einer Placenta praevia Gebärenden. Unter den bis 20 jährigen befanden sich 8 Mädchen im Alter von 17 Jahren, 2 von 16 Jahren und eine sogar von kaum 15 Jahren, deren Kinder sämmtlich bedeutende Abnahme zeigten. Das höchste Alter hatte eine Frau mit 46 Jahren, die von Eklampsie befallen war.

Die Frage, ob Knaben oder Mädchen für die ersten Anstürme des Lebens besser ausgerüstet scheinen, liess sich aus unseren Beobachtungen nicht entscheiden. Die 440 Minus-Kinder vertheilen sich auf 231 Mädchen und 209 Knaben, während sich die

Digitized by Google

560 Plus-Kinder aus 312 Mädchen und 248 Knaben recrutiren. Bei den Minus-Kindern scheinen es die Mädchen zu sein, die in grösserer Anzahl und längere Zeit unter dem Geburtsgewichte verharren, während bei den Plus-Kindern die Mädchen sich rascher und ausgiebiger von dem physiologischen Gewichtsverlust erholen. Hierbei kommt das absolute Körpergewicht allerdings wesentlich in Betracht. Ein 2000 g schweres Kind dürfte den Verlust weniger energisch ausgleichen können als ein solches von etwa 3000—3500 g. Es müssten also auch hier für ein nur halbwegs genaues Urtheil die absoluten körperlichen Eigengewichte mit in Erwägung gezogen werden. Aus der beigefügten Gewichtstabelle für einen Monat: September 1902 (Tabelle II) ergaben sich die diesbezüglichen Differenzen. Die Kinder mit weniger als 2000 g Anfangsgewicht blieben mit nur einer einzigen Ausnahme alle auf der Minusseite:

617, also weitaus über die Hälfte aller Kinder, kamen mit einem ca. 3000—4000 g haltenden Geburtsgewicht zur Welt. Hiervon zeigten 248 am Ende des Anstaltsaufenthaltes eine Gewichtsabnahme und um die Hälfte mehr, 369, eine Gewichtszunahme. In den gewöhnlichen Gewichtsbreiten hatte also die Klinik ein ausgiebiges Plus an in Zunahme stehenden Kindern zu registriren. Bei den Kindern von 2000—3000 g Anfangsgewicht waren Plus- und Minus-Kinder ziemlich gleichmässig vertheilt (164 Gewichtsabnahmen gegen 171 Gewichtszunahmen). Bei besonders schweren Kindern (über 4000 g Geburtsgewicht) war das Verhältniss: 11 Abnahmen und 19 Zunahmen. An allen diesen sich ergebenden Zahlen waren Knaben und Mädchen ziemlich gleich stark betheiligt; während also z. B. in einer Colonne die Knaben vorherrschend waren, waren dies in einer anderen dafür die Mädchen, so dass man sich also auch in dieser Beziehung aus dem Gewichtsverhältnisse keinen Schluss erlauben kann; das kindliche Gewicht wird, wie bereits bemerkt, jeden zweiten Tag in die bei jeder Wöchnerin aufliegende Tabelle notirt. Wurde ein Kind z. B. am 10. X. um 2 h a. m. geboren, so wurde dieser Tag als Tag der Geburt nicht mit eingerechnet. Das Anfangsgewicht wurde aufgeschrieben und die nächsten Wägungen fanden dann am 12., 14., 16. statt; oft, namentlich früher, wurden die Kinder dann nicht mehr gewogen, weil sie doch Tags darnach die Anstalt verliessen und nur mit den wenigen Ausnahmen ehelicher Kinder, in die Findelanstalt transferirt wurden. Fiel der

Digitized by Google

September 1902.

—550	—400	—350	—300	—250	—200	—150	—100	—50	0
3350 I m. 2820 9 18a M. kleine Brüste, schlechte Warzen. K. grüne Stühle, starker Icterus.	2900 I w. 2510 8 23a K. starker Icterus.		4000 II m.* 3720 8 24a M. schlecht genährt, im Harn Albumin 2 pCt., Eklampsie, Zange, Fieber. 2250 I m.* 2260 8 34a M. schlecht genährt.		2930 I w.* 2750 19 36a Zange; M. keine Milch. 2700 I m.* 2500 8 21a M. Epilepsie, Hohlwarzen. 3300 I m. 3120 10 25a 3170 II w. 2990 8 21a K. Enteritis, Thee. 2650 I m. 2470 9 22a K. grüne Stühle, Thee. 2470 I w. 2300 9 20a	3580 II w. 3430 8 29a 3130 I w. 2980 8 24a Thee 4 stündl. 3120 II w. 3000 7 26a 2940 I w. 2820 8 25a Thee 6 stündl.	3250 I w. 3150 8 20a 2850 II m. 2760 8 33a M. anämisch u. starker Blutung aus dem Genitale. 2400 I w. 2300 7 21a 3200 I m.* 3100 9 29a M. Rhagaden an d. Warzen. 3110 I w.* 3020 9 20a K. Enteritis.	4000 V w. 3980 10 27a M. am 5. Tage 39°; K. Conj. suppur. 3980 I m.* 3930 8 19a M. auffallend klein. Brüste. 3000 I m. 2950 10 24a 3630 I w.* 3600 10 22a 3120 I w. 3080 9 24a M. Rhagaden an den Brüsten; Furunculose 3100 I m.* 3050 8 18a K. grüne Stühle, Thee.	2900 I w.* 10 22a 3700 III m. 9 29a Gassengeburt. 3100 III w. 10 25a 3140 III m. 12 24a M. am 4. Tag 39,6°. K. Blennorrh. 3350 III m. 9 38a 2280 I m.* 9 23a
1 m.	1 w.		2 m.*		6 3 m. 3 w. 1 m.* 1 w.*	4 w.	5 2 m. 3 w. 1 m.* 1 w.*	6 3 m. 3 w. 2 m.* 1 w.*	6 4 m. 2 w. 1 m.* 1 w.*

M = Mutter m. = Knabe. m.* = Knabe } deren Mütter ante partum mindestens 10 Tage
K = Kind w. = Mädchen. w.* = Mädchen } in der Anstalt verpflegt waren.
Die Zahl über dem Bruchstrich bedeutet das Geburtsgewicht,
„ „ unter „ „ „ „ Endgewicht.

neunte Tag auf einen Sonn- oder Feiertag, so wurde die Transferirung überhaupt auf den folgenden Tag verschoben. Erst in den letzten Monaten wurde streng darauf gesehen, dass die Säuglinge auch am Entlassungstage gewogen wurden; diesem Umstande ist es zuzuschreiben, dass für die 1000 Kinder 8006 Verpflegungstage gezählt werden konnten. Es kommen also auf einen Säugling durchschnittlich 8 tabellarisch verzeichnete Verpflegungstage, während fast alle Kinder de facto 9—11 Tage in der Klinik verpflegt worden sind. Hierbei ist noch abzuschen von denjenigen Säug-

Digitized by Google

belle II. September 1902.

+50	+100	+150	+200	+250	+300	+350	+400
3950 IV m.	3560 I m.	3450 II m.*	2850 I w.	3330 I w.	2320 I m.	3900 II w.*	3430 II m.*
3980 10 42a	3650 10 23a	3570 8 22a	3020 10 29a	3550 8 23a	2580 8 28a	4220 10 24a	3800 9 24a
3500 I w.	3730 II w.*	3450 II m.*	3230 II w.*	3330 I m.		2310 I m.	3180 I m.*
3520 9 25a	3820 8 24a	3590 10 30a	3420 9 23a	3550 9 22a		2640 8 19a	3570 8 21a
	3330 I w.*	2730 III w.	3060 I w.	3400 I m.			
	3420 14 19a	2850 9 31a	3230 8 20a	3650 8 21a			
	M. Eczem. urtic. 39,4.	2220 I w.		2950 I m.*			
	3380 II m.*	2350 9 25a		3200 10 19a			
	3480 10 26a	3630 I m.*		2980 II m.			
	3300 II w.*	3770 9 17a		3230 8 26a			
	3370 9 22a	3200 I m.*		3000 II w.*			
	2750 I m.	3350 9 23a		3230 8 23a			
	2850 9 20a	K. Blenorrh.					
	K. Icterus.	3250 I m.					
	2770 I m.	3390 9 20a					
	2870 8 14½a	K. Icterus.					
	2600 III m.	2620 IV m.*					
	2700 9 24a	2740 9 25a					
	3400 II w.	2670 I w.					
	3490 10 24a	2800 8 19a					
		3500 II m.*					
		3630 8 25a					
		2380 I m.					
		2500 10 18a					
2	9	11	3	6		2	
m.* 1 w.*	5 m. 4 w.	7 m. 4 w.	2 w. 1 w.*	4 m. 2 w.	1 m.	1 m. 1 w.	2 m.*
	1 m.* 3 w.*	5 m.* 1 w.*		1 m.* 1 w.*		1 w.*	

Die römischen Ziffern zeigen an, wievielt gebärende die Frau ist.
Die darunter befindliche Zahl giebt an, wieviel Tage post partum die M. in der Anstalt lag.
Unter dem Geschlechte ist das Alter der M. angeführt.

lingen, die wegen Erkrankungen der Mütter länger, z. B. 2 bis 3 Wochen, im Gebärhaus verblieben. Wären alle Kinder am Entlassungstage noch einmal gewogen worden und wären auch schon früher alle Verpflegungstage verzeichnet worden, so würde:

I. die Summe der berechneten mit den thatsächlichen Verpflegungstagen übereinstimmen,

II. kämen durchschnittlich auf jeden Säugling mindestens 9—10 Verpflegungstage und

Digitized by Google

III. wäre die Gesammtzahl der Minus-Kinder sicher eine bedeutend geringere als sie es jetzt der Statistik nach ist.

Der durchschnittliche physiologische Gewichtsverlust betrug an 200 g; über 250 g belief er sich bei 35 Plus-Kindern und bei 32 Minus-Kindern, über 300 g bei 20 Plus-Kindern und bei 90 Minus-Kindern. Auf der Minusseite der 13 Monatstabellen liegen die Kinder mit den grösseren anfänglichen Gewichtsverlusten ziemlich zerstreut, dagegen sind sie auf der Plusseite mit wenigen Ausnahmen alle den Mittellinien stark genähert. Wo ein bedeutendes Gewicht resultirte, ging fast nie ein beträchtlicher Verlust voraus. Kleiner als 100 g war die physiologische Gewichtsabnahme nur in 4 Fällen; hiervon war ein Kind das einer kräftigen Multipara, und die 3 anderen Kinder wurden in Beckenendlagen geboren, wobei sie bereits unter der Geburt reichlich Meconium entleert hatten. Diese 3 Kinder hatten also schon vor der ersten Wägung sozusagen den normalen Gewichtsabgang erlitten, und zwar ohne, dass dieser nachher hätte constatirt werden können.

Den Wägungen nach war der 4. oder 5. Lebenstag im Durchschnitt derjenige, an dem das Gewicht am geringsten war, um von da an eventuell stetig zuzunehmen. In den Monatstabellen sind in den ersten drei Colonnen links von der Mittellinie 219 Kinder zu zählen. Von diesen nahmen 2 constant ab, 1 hatte das Anfangsgewicht schon überschritten und war dann jedoch (bei einer Temperatursteigerung der Mutter auf 40,5 °) wieder abgefallen, und 9 waren schon in Zunahme begriffen, um dann, ohne das Geburtsgewicht erreicht zu haben, wieder abzunehmen. Von diesen 12 Kindern (2 + 1 + 9) abgesehen, waren es also 207, die eine Gewichtsdifferenz theils von 50, 100, 150 g beim Abgang constatiren liessen. Wären dieselben am Entlassungstage noch einmal gewogen worden, so hätte sich sicherlich ergeben, dass ein bedeutender Procentsatz von ihnen bei der Transferirung in die Findelanstalt das Anfangsgewicht zumindest wieder erreicht hatte. Ich glaube, nicht zu irren, wenn ich behaupte, dass sich dann das Verhältniss der Plus-Kinder zu den Minus-Kindern wie $^3/_4$ zu $^1/_4$ gestaltet hätte statt wie jetzt $^2/_3$ zu $^1/_3$.

Da von denjenigen Kindern, die mit einem dem anfänglichen gleichen Gewicht in die Findelanstalt transferirt wurden, nur einzelne am Entlassungstage gewogen und dabei sämmtliche im Zunehmen waren, habe ich sie der einfachen Berechnung halber und wohl mit Recht den Plus-Kindern zugezählt.

Digitized by Google

Bezüglich der einzelnen in der Klinik beobachteten Erkrankungen ist nicht viel zu sagen. Am häufigsten handelte es sich um Störungen von Seiten des Magen-Darmcanals. Unter den 1000 Kindern gab es im Ganzen 57 Fälle von (schwereren) Gastritiden, Dyspepsien und Enteritiden. Von diesen entfielen 53 auf Minus-Kinder und 4 auf Plus-Kinder. Von 289 auf ikterische Verfärbung untersuchten Kindern fand sich diese in genau 200 Fällen. Erlaubt man sich von diesen 289 Kindern einen Rückschluss auf deren Gesammtzahl, so kann man sagen, dass etwa $^2/_3$ derselben eine geringgradige Gelbfärbung gezeigt haben dürfen. Stark ausgeprägter, schwerer Icterus war 39 mal zu beobachten, und zwar bei 35 Minus-Kindern und bei 4 Plus-Kindern. Von diesen 39 Icterusfällen waren 31 mit Enteritis und Dyspepsie vergesellschaftet. Man erinnert sich hier unwillkürlich an die Anschauung Quislings, der den Icterus neonatorum auf die katarrhalisch veränderte Magen-Darmschleimhaut zurückgeführt wissen will. Bei einem grossen Theil auch unserer Fälle dürfte diese Ansicht zu Recht bestehen; hierfür spricht auch die Coïncidenz von Icterus mit Enteritis bei 31 Kindern. Das gleichzeitige Auftreten von Icterus mit Verdauungsstörungen deutet in erster Linie auf eine gewisse gegenseitige Abhängigkeit; dabei bleibt aber die Frage offen, ob der Darmkatarrh die Gallenstauung mit allen ihren Folgen bedinge oder ob nicht etwa der Icterus das Primäre sei, in dessen Gefolge dann Reizerscheinungen von Seiten des Verdauungsstractes auftreten! Nach Quisling's Anschauungen lassen sich noch keineswegs alle Fälle von Icterus erklären, doch wird man für die restirenden (bei uns sind es 8) an einem hämato-hepatogenen Ursprung wohl festhalten müssen.[1])

Die Pluskinder, wenn auch nur leicht icterisch, befanden sich alle in unmittelbarer Nähe der Mittellinie, ein Beweis dafür, dass von Icterus befallene Neugeborene in ihrer Ernährung immer etwas geschädigt sind.

Interessant und jedenfalls erwähnenswerth ist die Thatsache,

---

1) Das Zustandekommen des Bluticterus wäre nach Schmaus in der Weise zu erklären, dass beim gesteigerten Zerfall rother Blutkörperchen in der Leber eine abnorm reichliche Menge einer pigmentreichen Galle gebildet wird, und zwar in grösserer Menge, als von der Leber ausgeschieden werden kann, so dass ein Theil derselben wieder in's Blut übertritt. Diesem Processe läge also ein gesteigerter Blutzerfall zu Grunde, dessen Endproducte von der Leber aus wieder in's Blut gelangen.

Digitized by Google

dass bei gelegentlichen Sectionen gelbsüchtiger Neugeborener die Gelbfärbung auch in den noch marklosen Hirnpartien hervorgetreten war, während das Gehirn Erwachsener bekanntlich niemals icterisch gefärbt ist. Desgleichen fanden sich in der Marksubstanz der Nieren gelbsüchtiger Neugeborener häufig lebhaft gelbroth gefärbte, nach der Papille convergirende Streifen, welche durch Ausscheidung von krystallinischem Bilirubin in Form rhombischer Säulchen und zu Büscheln vereinigter Nadeln entstehen. (Bilirubininfarcte Orths.)

Während ein Theil der Enteritiden also auf die auch den Icterus bedingende Grundlage zurückzuführen ist, dürfte ein anderer, wenn auch bedeutend kleinerer Theil, als durch leichte, vom Nabel ausgehende Infectionen anzusehen sein. Diese Nabelinfection war eben hie und da nicht zu vermeiden, wenn sie auch im Grossen und Ganzen ziemlich selten war und sich ausser den Magen- und Darmerscheinungen, deren Folge dann ein geringeres Endgewicht war, in einem mehr eitrigen als serösen Belage am Nabelring kundgab. Typische Nabelsepsis fand sich nur in zwei Fällen, von denen das eine Kind eine Gassengeburt war.

Von sonstigen Erkrankungen stand die Lues im Vordergrunde des Interesses, sowohl der Häufigkeit nach, als auch bezüglich ihrer Verbreitung. 26, also über $2^1/_2$ pCt. aller Frauen waren sicher inficirt und zeigten während der Anstaltsbehandlung deutliche Symptome; wieviel Symptomlose sich in der Anstalt befanden, entzieht sich selbstredend jeder Beobachtung. Bei manchen (5) Kindern scheinbar gesunder Frauen zeigten sich noch während des Aufenthalts in unserer Anstalt an Fusssohlen und Handtellern typische Exantheme. Die Kinder der sicher syphilitischen Frauen waren 19 Minuskinder und nur 6 hatten zugenommen. An den spontanen Frühgeburten, deren es in der Anstalt während der Beobachtungsdauer 10 gab, betheiligte sich die Lues mit 8 Frauen.

An dem relativ seltenen Morb. Buhlii starben 3 Kinder.

Soor hatten 2 Kinder. Die Mutter des einen litt an Herpes tonsurans.

Decubitus calcan. et malleolorum kam 6 Mal vor, zumeist bei kleinen, lebensschwachen Kindern. Unter den 1000 beobachteten Kindern kamen 2 Blenorrhoefälle vor, beide innerhalb einer Woche. Im Allgemeinen wurden die am häufigsten beobachteten Erkrankungen bereits an früherer Stelle angeführt.

Dass Zangenentbindungen oder Gesichtslagen einen schädlichen Einfluss ausüben sollten, wäre nach unserer Zusammenstellung in Ab-

Digitized by Google

rede zu stellen. Von den 25 hierher gehörigen Fällen nahmen 8 ab und 17 zu. Bei diesen 8 Minuskindern ist jedoch zu bemerken, dass von den zugehörigen Müttern 2 wegen Eclampsie künstlich entbunden wurden, 1 Mutter an Nephritis litt und 1 Mutter absolut keine Milch hatte, während es bei einem besonders schwachen Kinde (Gesichtslage) zu Decubitus beider Calcanei und der Malleolen gekommen war und 1 Kind die schon früher erwähnte phlegmonöse Infiltration der Halslymphdrüsen zeigte. Abzüglich dieser 5 Kinder (von der milchlosen Mutter will ich ganz absehen) resultiren also 3 Minuskinder gegen 17 Pluskinder, ein Beweis, dass ein zufällig übers Gesicht gelegter Löffel oder dass durch Gesichtslage bedingtes Oedem der Lippen beim Trinken gar nicht sonderlich zu behindern braucht.

Auch Asphyxie ist in dieser Beziehung ziemlich belanglos; von 5 tief asphyktisch geborenen Kinder gediehen 4 recht gut und nur eines nahm ab; die Mutter dieses Kindes war tuberculös und fieberte allabendlich bis 38,7°.

Das hoch und andauernd Fiebernde — wie man doch annehmen sollte — schlechte Ammen sind, lässt sich, was die Mütter unserer 1000 Kinder anbetrifft, nicht ohne weiteres behaupten, da das sich ergebende Resultat gegen diese Annahme sprechen würde. Abstrahirt man von Temperaturen unter 38° C. und von nur 2–3tägigen Erhöhungen der Eigenwärme, so kommen auf 560 Plus-Kinder 16 Mütter mit mindest 4 Tage anhaltenden Temperatursteigerungen auf 38—39° und 7 mit einer solchen auf 40°, während auf die 440 Minus-Kinder 18 zwischen 38—39° und 8 bis 40° und darüber fiebernde Mütter kommen. Die percentuellen Unterschiede sind also keine so einschneidend verschiedene, dass man aus ihnen eine stricte diesbezügliche Lehre ziehen dürfte. Hervorzuheben ist allerdings, dass die Kinder dieser 26 (18 + 8) fiebernden Müttern zumeist in beträchtlichem Maasse abgenommen hatten und 20 dyspeptisch waren und dass die meisten Kinder fiebernder Wöchnerinnen sich in der Nähe der Mittellinie der Tabelle hielten.

Nicht Wunder darf es nehmen, wenn mit äusserst parenchymarmen Brüsten behaftete oder mit mangelhaft entwickelter Warze ausgerüstete Mütter ihren Kindern nicht genügend reichlich Nahrung bieten konnten, wie es desgl. in elendem Ernährungszustande befindliche Frauen nicht vermochten. In diese beiden Kategorien zählten wir zusammen 34 Frauen; 22 waren somatisch ganz her-

Digitized by Google

untergekommen und auffallend stark abgemagert, 12 Frauen mangelte vollständig die zum Stillen erforderliche Ausbildung der Mammae und Papillen, indem bei 2 Müttern die Brustdrüsenhaut als Effect einer früher überstandenen Verbrennung narbig geschrumpft war, bei 4 anderen der Gehalt an Milchdrüsengewebe verschwindend klein und bei den 6 übrigen Frauen die Mamilla deformirt erschien (Pap. fissa, invertita) und ausserdem neben winzig kleiner Areola auch Mangel an Erectionsfähigkeit zeigte. Unter diesen 34 Müttern sind 5, die sowohl elend genährt waren als auch Drüsenanomalien aufzuweisen hatten.

Ueberblicken wir kurz das sich aus unseren Aufzeichnungen ergebende Resultat, so können wir sagen, dass dasselbe ein ziemlich befriedigendes ist. Bei den obwaltenden, bei uns sicherlich verbesserungsbedürftigen Verhältnissen, haben von den verpflegten Säuglingen immerhin $^2/_3$ mit einer Gewichtszunahme die Anstalt verlassen. Sollte die mühevolle Zusammenstellung unserer Ergebnisse zu ähnlichen anderer Anstalten die Anregung geben, so würde sich damit vielleicht eine Reihe werthvoller Gesichtspunkte ergeben.

Digitized by Google

Zur Eröffnung der neuen Königl. Frauenklinik in Dresden.

Von

G. Leopold[1]).

(Hierzu 1 Abbildung im Text.)

Hochansehnliche Versammlung!

Verehrte Herren Collegen!

Die Eröffnung neuer Gebäude für eine schon seit ca. 90 Jahren bestehende Frauenklinik und Hebammenlehranstalt ist sowohl für das ganze Land, wie für das Institut selbst ein Ereigniss von ausserordentlicher Bedeutung!

Aus drangvoll fürchterlicher Enge, aus ungesunden und unzulänglichen Räumen, welche seit 20 Jahren dem Ansturm und den Zeitverhältnissen nicht mehr gewachsen und nicht mehr anzupassen waren, sind wir eingezogen in grosse, licht- und luftvolle Säle, nicht etwa, um immer noch mehr Hilfesuchende aufzunehmen, sondern um uns zu beschränken auf den bisherigen Bestand, diesem aber zu bieten, was Recht und Humanität erfordert.

Die alte Klinik, welche wir jetzt verlassen haben, war im Jahre 1869 errichtet worden, ein für die damalige Zeit mustergültiger Bau. Ihr Dirigent, Geheimrat Prof. Dr. Grenser, hatte mit weitem Blick für grosse, luftige Räume gesorgt und hatte auf die Erledigung von 1000 Entbindungen im Jahre Bedacht genommen. Leider konnte er sich nicht lange seiner Schöpfung erfreuen.

Unter seinem Nachfolger, Geheimrath Prof. von Winckel, welcher 1872 die Leitung der Anstalt übernommen hatte, wurde

---

1) Begrüssungsrede in der Festsitzung der gynäkologischen Gesellschaft am 16. März 1903.

Digitized by Google

nicht blos die oben erwähnte Zahl von jährlich 1000 Entbindungen sehr bald erreicht, sondern es zog auch ein ganz neuer Zweig der Wissenschaft, nämlich die Gynäkologie, in die Anstalt ein und verbreitete sich mit seinen glänzenden Erfolgen wie über ganz Deutschland, so auch über unser engeres Vaterland.

Die jungen Aerzte, welche durch die Einrichtung des hilfsärztlichen Externates auch in der Dresdener Entbindungsanstalt eine Stätte der Fortbildung gefunden hatten, drängten sich in immer grösserer Zahl heran, um hier zu arbeiten und lauschten dem Unterricht des unermüdlichen Lehrers.

Auch für die Hebammenschülerinnen gestaltete sich die Ausbildung immer straffer und fruchtbringender. Veraltetes wurde über Bord geworfen. Moderne Anschauungen suchten in der Auswahl der Schülerinnen dem Stande der Hebammen bessere Elemente zuzuführen und verlangten von ihnen schärfere Beobachtung, strengere Pflichterfüllung, Sinn für Reinlichkeit, höchste Werthschätzung der Gesundheit von Mutter und Kind.

Unter von Winckel's Leitung war in wenigen Jahren das damalige Entbindungsinstitut zu einer Lehranstalt ersten Ranges emporgeblüht. Die Zahl der Entbindungen im Jahre wuchs auf 1300. Aus kleinsten Anfängen erhob sich die neugeschaffene gynäkologische Abtheilung von 19 Aufnahmen im Jahre bis auf 292 im Jahre 1882. Die Zahl der Hebammenschülerinnen in einem Jahre betrug 60—70. Zur unentgeltlichen Sprechstunde unbemittelter kranker Frauen meldeten sich ca. 400 neue Fälle im Jahre, und von den hier weiter studirenden jungen und älteren Aerzten waren gleichzeitig bis zu 16 manchmal hier, im Jahre durchschnittlich einige dreissig.

Aber auf diese gewaltige Vermehrung des Materials und der Wissenschaft war der Bau der relativ neuen damaligen Anstalt nicht zugeschnitten; doch zeigte er sich immer noch anpassungsfähig.

Als nun der jetzige Director der Klinik im Jahre 1883 die Leitung derselben übernahm, war ihm der Weg klar vorgezeichnet. Die Ideale des Vorgängers waren für ihn von zündender Kraft. Stillstand wäre noch mehr als Rückschritt gewesen.

Ende der 70er und Anfang der 80er Jahre zog die Hygiene als moderne Wissenschaft in die Krankenhäuser und Unterrichtsanstalten ein und liess überall neue Gebäude entstehen von Glas und Eisen, von grösster Sauberkeit, voll Lichtfülle und von ge-

Digitized by Google

fälligem, zum Theil glänzendem Aeusseren. Bei diesem allgemeinen Aufschwunge durfte die Dresdner Frauenklinik nicht zurückbleiben. Es wurde reorganisirt, so gut als es Mittel und Raumverhältnisse zuliessen und wissenschaftlich gearbeitet nach Zeit und Kräften.

Der Erfolg, welcher sich hieran knüpfte, war über alles Erwarten. Das Material schwoll von Jahr zu Jahr immer mehr an und schon im Jahre 1895 stand man der Thatsache gegenüber, dass die Räume der Klinik dreimal mehr zu beherbergen und zu leisten hatten, als ursprünglich vorgesehen war.

Die Folgen konnten nicht ausbleiben; die Aufgaben aber, welche die Dresdner Frauenklinik als Lehranstalt für Aerzte und Hebammen zu erfüllen hatte, nahmen mit dem Fortschreiten der Wissenschaft von Jahr zu Jahr an Umfang zu.

Ohne Weiteres ergiebt sich, dass eine innere Collision unausbleiblich war. Die Nothwendigkeit, seinen Pflichten und Aufgaben nachkommen zu müssen, und die sich immer mehr steigernde auf äusseren Gründen beruhende Unmöglichkeit, dies thun zu können, führen naturgemäss zu einer Kette fortwährender Schwierigkeiten. Alles drängte daher zu einer energischen Abhülfe. Nur der Bau einer neuen Klinik als Ersatzbau für die alte konnte zu einer Gesundung der Verhältnisse führen.

Inzwischen hatte bis zum Jahre 1898 die Zahl der jährlichen klinischen Geburten das 22. Hundert überschritten. Klinisch gynäkologische Fälle kamen ca. 600 zur Aufnahme. Die geburtshülfliche Poliklinik wies über 300, die gynäkologische Poliklinik über 800 neue Fälle auf; Hebammenschülerinnen waren über 70 hier und Aerzte zur Fortbildung im Externat und in den Fortbildungscursen jährlich 90—100.

In der Würdigung dieser Verhältnisse beschloss die Sächsische Staatsregierung mit den hohen Kammern im Frühjahre 1898 den Bau einer neuen Frauenklinik, als Ersatzbau für die bisherige, unter einem Berechnungsgelde von 1 500 000 Mk. und genehmigte gleichzeitig, dass die alte Klinik an die Stadt Dresden verkauft und dass von dem Erlös das Areal für die neue Klinik mit bestritten werde. Durch diesen gegenseitigen Kauf bezw. Verkauf war mit den bewilligten $1^1/_2$ Million Mark die Summe von rund 2 100 000 Mark flüssig geworden, welche für den Bau der neuen Klinik verwendet werden durften.

Der jetzige Director der Klinik entwarf das Bauprogramm und hatte vor Allem ins Auge zu fassen, dass in der neuen

Digitized by Google

Klinik Alles das eingerichtet würde, was damals fehlte. Dabei war aber als Grundsatz festzuhalten, dass die neue Klinik selbstverständlich der erdrückenden Raumnoth in der alten abhelfen, dass aber eine Vermehrung der Betten d. h. der Aufzunehmenden nicht stattfinden sollte.

Es fehlten damals folgendes:

a) für die Pfleglinge.

1. für die Hausschwangeren:
   2 neue Schlafsäle,
   1 Tagesarbeitsraum und
   2 Isolirräume für Erkrankte;
2. für die Wöchnerinnen:
   8 neue Räume (Reserveräume zum Wechseln), darunter 2 Isolirzimmer,
   2 Zimmer für Halbzahlende,
   1 Fieberzimmer,
   1 Entlassungszimmer;
3. eine Baracke (Isolirpavillon) für mindestens 10 Betten und allem Zubehör für Septische (Gebärende und Kranke);
4. für die gynäkologische Abtheilung:
   4 neue Räume (Reserveräume zum Wechseln), nämlich 2 Isolirräume, 2 Räume für Halbzahlende;
5. für die Wärterinnen:
   6 Zimmer zwischen den Räumen der Wöchnerinnen und Kranken;
6. 1 grösseres ärztliches Aufnahmezimmer mit Nebenraum für Wärterin und Einkleidung, das beim Haupteingang zu liegen hat;
7. 4 getrennte Garderoberäume für Hausschwangere, Wöchnerinnen, Kranke und Schülerinnen;
8. an jedem Gebärsaal:
   1 Zimmer zum Kinderbaden und für die Kinderwärmschränke und
   1 ärztliches Wartezimmer;
9. 2 Operationssäle für die gynäkologischen Operationen. Daneben
   1 Raum zur Narkose,
   1 Raum zur Sterilisation,
   1 Raum zum An- und Umkleiden;
10. 1 Desinfectionsapparat zum Ein- und Ausladen; der jetzige steht in keinem Verhältnisse zu dem Betriebe;
11. 4 neue Badezimmer mit Brausen;
12. 4 neue helle Theeküchen, in der Nähe der Bäder, mit allem Zubehör;
13. gesonderte (4) Räume für die gynäkologische Poliklinik mit besonderem Eingange, Bad und Abort.

b) betreffs des Unterrichtes:

14. für die Schülerinnen:
   1 grosser Schlafsaal,
   1 Tagesarbeitsraum,
   2 kleine Isolirzimmer für kranke Schülerinnen bezw. solche, die mit Kranken beschäftigt waren;

Digitized by Google

15. 1 Unterrichtssaal (Auditorium), gleichzeitig zur Projection von Lehrmitteln;
16. 1 Zimmer zu Röntgenaufnahmen;
17. 1 etwas grösseres Laboratorium für mikroskopische und bacteriologische Untersuchungen mit Nebenraum zum Photographiren, Entwickeln u. s. w.;
18. 1 grösserer Raum für die Bibliothek;
19. 1 entsprechender Raum für die umfangreiche Präparatensammlung, die bisher im Keller stand.

c) betreffs der Verwaltung:

20. 1 Dienstzimmer für den Director mit Warteraum;
21. 1 Raum für die kirchlichen Handlungen;
22. 1 neues Zimmer für die Verwaltung.

d) betreffs des Betriebes.

23. 1 Warte- und Besuchszimmer (für Pfleglinge, Schülerinnen und Anverwandte am Haupteingange);
24. 1 viel grössere Dampfwäscherei-Anlage;
25. 1 Raum für die frische Wäsche mit Ausgabe dicht beim Dampfwaschhaus und
    1 Raum für Decken, Unterlagen, Betten, Matratzen, Geschirr und sonstige Utensilien;
26. 1 durch 2 Geschosse gehende Küche mit allen Nebenanlagen, Vorraths-, Zuputz-, Anrichte- und Spülräumen;
27. für Schülerinnen und Hausschwangere getrennte Essräume;
28. 4 neue Externenzimmer;
29. Abstellbarkeit der Centralheizung und
30. Accumulatoren in der electrischen Beleuchtungsanlage.

Auf Grund dieses Bauprogramms entwarf Herr Oberbaurath Reichelt, jetzt vortragender Rath im Königl. Finanzministerium, die Pläne und konnte im Frühjahr 1900 mit dem Bau beginnen. Derselbe wurde unter seiner Leitung und unter der unermüdlichen Mitarbeit des Herrn Landbauinspektors Uhlig und seiner Beamten derartig gefördert, dass er nach $2^3/_4$ Jahren schon der Vollendung entgegensehen konnte.

Nun steht der Bau fertig vor uns da. Die Frühlingssonne strahlt auf ihn herab. Kein Unglücksfall hat den Bau getrübt. Grünende Bäume spenden ihm von allen Seiten erfrischenden Luftstrom und von jenseits der Elbe grüsst der wonnige Höhenzug von der Saloppe bis nach Wachwitz mit seinen Villen, Thürmen und Schlössern.

Mit beglückenden Empfindungen haben wir Einzug gehalten in diese neuen Räume, das Herz voll des ehrerbietigsten Dankes für das Wohlwollen der Königl. Staatsregierung und der hohen Kammern.

Aufrichtigster Dank gebührt ferner unserm Baumeister, dem Herrn Oberbaurath Reichelt, welcher nach Besichtigung der neuesten

Digitized by Google

und besten Frauenkliniken und Krankenhäuser im ganzen deutschen Reiche und in der Schweiz die recht schwierige Aufgabe in der glücklichsten Weise ohne Ueberschreitung der bewilligten Mittel mit seinen Beamten gelöst hat. Ich danke aber auch herzlichst meinen Assistenten und allen meinen männlichen und weiblichen Beamten, welche die Schwierigkeiten der letzten Jahre und namentlich während der Einrichtung der neuen Räume in treuer Mitarbeit zu überwinden verstanden haben. Und wenn wir uns heute in diesem Vortragssaal zum ersten Mal zu einer festlichen Sitzung versammelt haben, so drängt es mich, den herzlichsten Dank auszusprechen allen meinen hochverehrten Collegen von der gynäkologischen Gesellschaft, von der Gesellschaft für Natur- und Heilkunde, vom ärztlichen Bezirksverein, unseren Ehren- und auswärtigen Mitgliedern und allen Gästen, dass sie zum Theil aus weiter Ferne gekommen sind, um an dieser Festsitzung Theil zu nehmen.

Wir Aerzte von der Frauenklinik haben jeder Zeit in den Sitzungen der gynäkologischen Gesellschaft lebhafte Anregung zu neuen Gedanken und Untersuchungen gefunden. Es wird uns fernerhin Ehre und Freude sein, für das Gedeihen der Gesellschaft zu wirken; uns aber auch jeder Zeit in den Dienst des prakt. Arztes zu stellen und mit andern wissenschaftlichen Gesellschaften, insbesondere dem ärztl. Bezirksvereine in enger Fühlung zu bleiben.

Die Aufgaben, welche wir für die Zukunft hier zu erfüllen haben, liegen in erster Linie auf dem Gebiete des Unterrichts der Hebammenschülerinnen und der Fortbildung der Aerzte.

Von allen Seiten regen sich Stimmen, dass eine Reorganisation des Hebammenstandes notwendig wird. Man sieht immer mehr ein, dass dem Stande nach und nach besser vorgebildete Elemente zugeführt werden müssen. Die sechsmonatliche Dauer des Unterrichtes ist zu kurz bemessen und bedarf der Verlängerung. Der Anschauungsunterricht muss ihnen möglichst viele Apparate, namentlich farbige Nachbildungen in Wachs vorführen. Die Fertigkeit in der Erkenntniss am Geburtsbett verlangt die grösstmögliche Ausnutzung des lebenden Materiales und die so nothwendige Uebung im geburtshülflichen Denken, welches der grössten Zahl der Hebammen abgeht, muss erzielt werden durch die Niederschrift der in der Klinik beobachteten Entbindungen und durch die Correctur dieser schriftlichen Arbeiten von Seiten ihrer Lehrer.

Aber ohne Einführung in die Grundbegriffe des Microorganismus,

Digitized by Google

der Ansteckungsstoffe, der Sepsis, der Antisepsis und Asepsis ist heut zu Tage die Ausbildung der Hebammen nicht mehr zulässig. Und auch nach dieser Richtung hin wird die Klinik mit Vorsicht soviel bieten müssen, als nothwendig und für die schwachen Geister verdaulich ist.

Von grösserer Bedeutung ist zweitens die Fortbildung der Aerzte in Geburtshülfe und Gynäkologie. Wir stehen vor der Einführung des „praktischen Jahres" im ganzen deutschen Reiche; für diese neue Einrichtung wird die Klinik ausser den bisherigen Stellen für die externen Hülfsärzte noch 6 Plätze bezw. Zimmer bereit halten.

Die Grundlage für die Gewinnung einer guten allgemeinen Praxis ist die Geburtshülfe. Wer lebende Kinder den Müttern in den Schoos legt, wer die Gebärenden so zu entbinden gelernt hat, dass das Wochenbett glatt verläuft, wer die Indicationsstellung beherrscht und im einzelnen Falle sofort erkennt, ob man der Gebärenden und sich und schliesslich auch dem Ehemann eine Operation ersparen kann, der bekommt relativ bald mit Sicherheit eine gute Praxis, denn mit der Mutter und dem Kinde bleibt an dem praktischen Arzte in der Regel die ganze Familie hängen.

„Das Wohl der Menschheit bezw. das unserer Frauen verlangt in erster Linie gebieterisch die Ausbildung guter Geburtshelfer und erst in zweiter Linie die solcher Frauenärzte."

Dieses Wort eines Fachgenossen hat mich bisher im Unterricht geführt und soll auch fernerhin der Leitstern sein.

Beobachtung, äussere und innere Untersuchung, eventuell Mithülfe bei der Geburt und dann Niederschrift des Falles — dies gehört unabweislich zusammen; das Eine ist ohne das Andere Stückwerk und bildet nur ein lückenhaftes Wissen.

Andererseits soll in der geburtshülflichen Poliklinik der externe Hülfsarzt alle Operationen selbstständig ausführen, um möglichst viel Uebung zu erlangen; und in der That sind auch in den letzten 7 Jahren in unserer geburtshülflichen Poliklinik von den daselbst nothwendigen grösseren und kleineren Eingriffen rund 89 pCt. von den Externen und nur 10—11 pCt. von den Assistenten ausgeführt worden.

Das Schwierigste in der Geburtshülfe ist die Indicationsstellung. Wer sie beherrscht, besitzt viel und geht mit Seelenruhe zu jedem Falle.

Digitized by Google

Diesen köstlichen Besitz meinen Zuhörern zu verschaffen, liess mich den geburtshülflich seminaristischen Unterricht einführen, der stets eine Fülle des höchsten Interesses darbietet.

Jedesmal werden zwei in der Klinik früher dagewesene schwierige Fälle zur schriftlichen Erledigung dictirt. Nun heisst es, den Fall zergliedern und zerpflücken, geistig durchschauen, die drei Faktoren der Geburt herausheben (Mutter, Kind und treibende Kraft) und nun möglichst bald entscheiden und niederschreiben, was zu thun ist. Die Antworten werden durchgegangen, und dann erläutert und begründet, wie der Fall zu behandeln ist.

Es will mir scheinen, dass dieser Zweig der bisherigen Methode des Unterrichts richtig ausgewählt war, denn der Besuch der Klinik seitens jüngerer Collegen war immer ein sehr reger. Ihre Zahl betrug in den letzten 20 Jahren 1296. Unter diesen gehörten unserem engerem Vaterlande 302 an. Sie haben ausnahmslos und in erster Linie Wohnung im Hause erhalten. 66 von ihnen haben sich später in Dresden niedergelassen.

Doch wozu soll ich mich, meine hochgeehrten Herren Collegen, hier in Einzelheiten verlieren, die Ihnen zum guten Theile bekannt sind?

Ob wir unsere Vorsätze auch in den neuen Räumen werden durchführen können, mögen Sie selbst beurtheilen, wenn ich Ihnen nunmehr die Pläne unterbreite und wenn ich Sie durch die Räume geführt haben werde.

Doch zuvor noch ein Wort der Ehrerbietung und Huldigung.

Des hochseligen Königs Albert Majestät hat wiederholt das grösste Interesse über die Ausgestaltung der Klinik an den Tag gelegt. Seine Erlauchte Gemahlin ist die Samariterin im edelsten Sinne des Wortes. Unter Seiner glorreichen Regierung wurde das Werk begonnen. Doch Seine gütigen und freundlichen Augen haben sich für immer geschlossen.

Unter den Auspicien Sr. Majestät des Königs Georg wurde das Werk vollendet!

Möge ein gütiges Geschick über dem neuen Hause walten!

Möge es vor Allem unseren König und Sein ganzes Haus in seinen gnädigen Schutz nehmen!

Das walte Gott!

Digitized by Google

Die neue Königliche Frauenklinik ist erbaut auf einem Areal von rund 27 000 qm, im sogenannten Birkenwäldchen im Osten der Stadt Dresden und besteht aus 4 besonderen Gebäuden, nämlich dem Verwaltungsgebäude (A), dem Hause für Geburtshülfe und Gynäkologie (B), dem Isolirpavillon (C) und dem Wirthschaftsgebäude (D), A. B. und C. sind durch gedeckte Gänge verbunden. Unter allen Gebäuden läuft ein 3 m breiter unterirdischer, betonisirter Verbindungsgang hin.

Osten

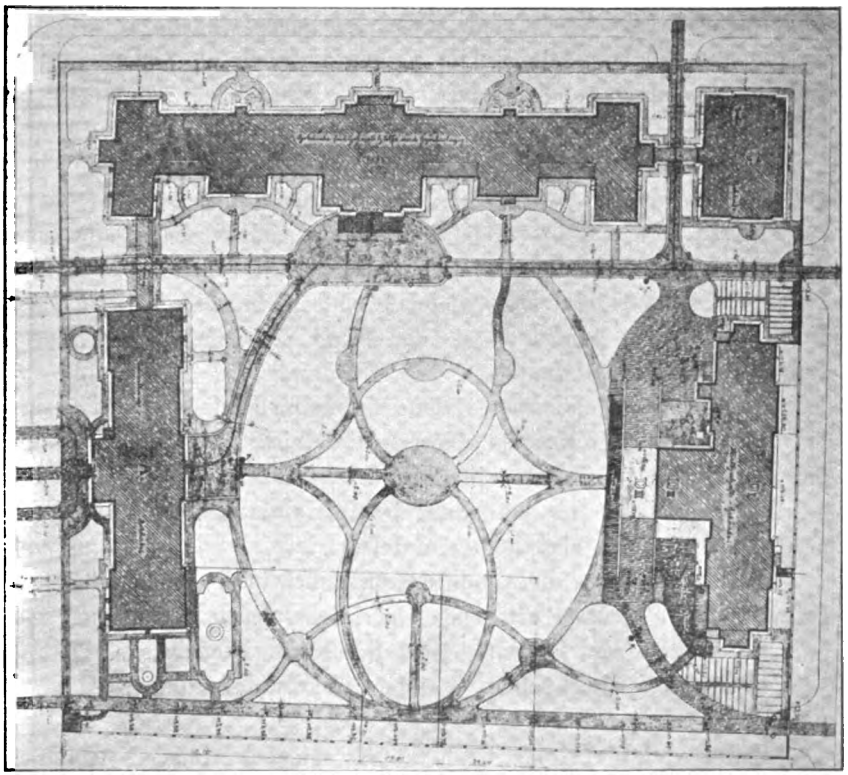

Norden. Süden.

Die Klinik umfasst 100 Betten für Wöchnerinnen, 56 für gynäkologisch Kranke, 12 für das Sonderhaus, 30 für Hauschwangere, 45 für Hebammenschülerinnen, 6 für die Assistenzärzte, 12 für externe Hülfsärzte, 20 für Oberhebamme, Oberpflegerin, Hebammen und Pflegerinnen und 20 für sonstiges Dienstpersonal.

Das Verwaltungsgebäude (A) dient nur dem Unterrichte, der Verwaltung und den Wohnungen des Directors, der Aerzte und

Digitized by Google

Beamten. Auch enthält es im Parterre die mit besonderem Eingange versehene, und gegen alle anderen Räume völlig abgeschlossene gynäkologische Poliklinik. Im ersten Stock sind die Wohn- und Diensträume des Directors, der Tauf- und Betsaal, die Wohnung und das Esszimmer des Oberarztes und der anderen Aerzte. Im zweiten Stock befindet sich ein amphitheatralisch gebauter Vortragssaal für rund 100 Plätze mit Einrichtungen zur Benutzung des Epidiaskops, daneben Räume zur Photographie, Röntgenaufnahme, Bakteriologie, Mikroskopie, ferner die Sammlung und Bibliothek mit Lesezimmer.

Das mit der Front nach Osten gelegene Gebäude B enthält im Parterre die Gynäkologie; im 1. und 2. Stock die Geburtshülfe und im Dachgeschoss die Wohn-, Schlaf-, Wasch- und Garderobenräume für 45 Hebammenschülerinnen und für 30 Hausschwangere.

In der Mitte der drei untersten Stockwerke findet sich je ein grosser und daneben ein etwas kleinerer Operations- bezw. Gebärsaal, beide getrennt in allen Stockwerken durch den Raum für Asepsis. Auf der anderen Seite der grossen Säle befindet sich im Parterre das Narkosenzimmer, im 1. und 2. Stocke das Bad für die Neugeborenen mit je 6 an der Wand befestigten, aber freistehenden Kinderbadewannen.

Zu beiden Seiten dieser Räume liegen im Parterre die Zimmer für die gynäkologisch Kranken der 1.—3. Classe, im 1. und 2. Stock die Zimmer für die Wöchnerinnen und in den kurzen Seitenflügeln die Wohnräume des der Abtheilung jeweilig vorstehenden Assistenzarztes und des ihm zugetheilten Externen.

Sonach gruppiren sich sämmtliche Kranken bezw. Wöchnerinnenzimmer um die central gelegenen Operations- bezw. Gebärsäle.

Ein elektrischer Fahrstuhl geht durch alle Stockwerke.

Für Bäder, Theeküchen, Wäsche-, Wärterinnenzimmer ist genügend gesorgt.

In das mit der Front nach Süden gelegene Haus C (Isolierpavillon), in dessen Mansardenräumen 1 Assistenzarzt und 3 Externe wohnen, werden in die links gelegenen Räume alle inficirten Gebärenden bezw. Wöchnerinnen, in die rechts gelegenen die Carcinomkranken aufgenommen. Mitten zwischen diesen Räumen befindet sich ein grosser 5 m hoher Operationssaal; auf der Nordseite sind Theeküche, Closett, Räume für Verbandstoffe, Bad, Wärterinnenzimmer und Bakteriologie untergebracht.

Digitized by Google

Das Wirthschaftsgebäude (D) liegt mit den Fronten ebenfalls nach Süden und Norden und enthält Küche, Wäsche-, Maschinen-, Kessel- und Desinfectionsanlagen, Accumulatoren, Vorraths- und Eisbereitungsräume, Werkstätten und Wohnungen für einzelne Beamten.

Zwischen diesen 4 Häusern befindet sich ein von Birken und Kiefern, grünen Rasenflächen und Beeten gebildeter kleiner Park, in welchen die zur gynäkologischen Station gehörenden vier Veranden direct einmünden.

Eine ausführlichere Beschreibung vom bautechnischen Standpunkte aus wird später erfolgen.

Digitized by Google

Berichtigung.

Von

Prof. **L. Bossi.**

Hiermit erlaube ich mir einen Irrthum zu berichtigen, in welchen A. Dührssen unabsichtlich in seiner Entgegnung in diesem Archiv, 69. Band, 1. Heft auf meine Erwiderung im 68. Bande, 3. Heft desselben Archivs gerathen ist. Er schreibt dort: „Bossi giebt also jetzt selbst zu, dass seine Methode für das erhaltene Collum einer I para nicht anwendbar ist."

Dieser Irrthum wurde durch ein Versehen des Uebersetzers meiner Veröffentlichung hervorgerufen, in welcher es auf Seite 804, erste Zeile, heissen soll „wenn es (Collum) auch noch nicht verkürzt ist".

Nach wie vor behaupte ich daher nicht nur, dass meine Methode der forcirten Geburt bei I parae und zwar bei unverkürztem Halse anwendbar sei, sondern bestehe mehr als je auf meiner Behauptung, dass vor allem in den Fällen von Erstgebärenden und gänzlich unverkürztem Halse sich der Vorzug meiner Methode bewährt hat, wenn der Uterus rasch entleert werden musste, wie bei Eklampsie, gefahrdrohendem Zustand der Mutter wegen acuter Erkrankung, Fäulniss des Uterusinhaltes etc.

Dies zur Vermeidung jeder zweideutigen Auslegung dessen, was ich A. Dührssen im 68. Bande, 3. Heft dieses Archivs entgegnete.

— — —

Hiermit ist die Discussion für die Redaction als geschlossen zu betrachten.

Druck von L. Schumacher in Berlin.

Digitized by Google

Verlag von **August Hirschwald** in Berlin.

Soeben erschien:

Compendium
der
Operations- und Verbandstechnik
von Geh. Med.-Rath Prof. Dr. **Ed. Sonnenburg** und Dr. **R. Mühsam.**
I. Theil. Allgemeine Operationstechnik, Verbandstechnik. 8. Mit 150 Textfig.
1903. 4 M.
(Bibliothek v. Coler-Schjerning, XV. Bd.)

Das Gewebe und die Ursache der Krebsgeschwülste.
Unter Berücksichtigung des Baues der einzelligen thierischen Organismen
von Dr. **Ludwig Feinberg.**
1903. gr. 8. Mit 4 Tafeln. 10 M.

Nahrungsmittel und Ernährung der Gesunden und Kranken
von Privatdocent Dr. **Felix Hirschfeld.**
1900. gr. 8. 6 M.

Die Nierenresection
und ihre Folgen
von Professor Dr. **Max Wolff.**
1900. 4. Mit 20 Taf. enth. 86 Abb. 20 M.

Säuglingsernährung und Säuglingsspitäler
von Prof. Dr. **O. Heubner.**
1897. gr. 8. Mit 19 Curven u. 1 Skizze.
1 M. 60 Pf.

Verlag von **August Hirschwald** in Berlin.

Soeben erschien der zweite Theil:

Anleitende Vorlesungen
für den
Operations-Cursus
an der Leiche
von Wirkl. Geh. Rath Prof. **E. v. Bergmann** und Dr. **H. Rochs**, Generalärzte im Preuss. Sanitätscorps.
Vierte erweiterte Auflage.
I. Theil. 1901. 8. Mit 60 Abb. Geb. 5 M.
II. Theil. Mit 76 Abb. 1903. Geb. 4 M.

Procentische, chemische Zusammensetzung der Nahrungsmittel des Menschen.
Graph. dargest. von Dr. **Chr. Jürgensen.**
Zweite Auflage. 1903. 1 M. 20 Pf.

Handbuch
der allgemeinen und speciellen
Arzneiverordnungslehre
bearbeitet von
Geh. Med.-Rath Prof. Dr. **C. A. Ewald.**
Ergänzungsheft 1901 zur dreizehnten Aufl.
Auf Grundlage des Arzneibuchs für das Deutsche Reich IV. Ausgabe m. Berücks. der neuesten Arzneimittel. gr. 8. 1901.
2 M. 40 Pf.

Die vaginale Radicaloperation.
Technik und Geschichte
von
Prof. Dr. **Leop. Landau** und Dr. **Th. Landau.**
1896. gr. 8. Mit 55 Abbildungen. 6 M.

Soeben erschien:

Erste ärztliche Hülfe bei plötzlichen Erkrankungen und Unfällen.

In Verbindung mit

Wirkl. Geh. Rath Dr. **E. v. Bergmann,**
o. ö. Prof. an der Universität Berlin.

Geh. Med.-Rath Dr. **O. Liebreich,**
o. ö. Prof. an der Universität Berlin.

Geh. Med.-Rath Dr. **C. Gerhardt,**
weil. o. ö. Prof. an der Universität Berlin.

Dr. **A. Martin,**
o. ö. Prof. an der Universität Greifswald.

Bearbeitet und herausgegeben von Prof. Dr. **George Meyer** in Berlin.

1903. gr. 8. Mit 5 Abbildungen im Text. Geb. 8 M.

Inhalt.

Drei Vorlesungen über die ersten chirurgischen Hülfsleistungen an Verunglückten. Von Exc. Ernst von Bergmann. — Vorlesungen über die erste ärztliche Hülfsleistung bei inneren Erkrankungen. Von Carl Gerhardt. — Vorlesungen über die ersten ärztlichen Hülfsleistungen bei Vergifteten. Von Oscar Liebreich. — Erste ärztliche Hülfe bei Frauenleiden und in der Geburtshülfe. Von August Martin. — Vorlesungen über erste ärztliche Hülfsleistungen bei Bewusstlosen und Scheintoten. Von George Meyer.

Digitized by Google

INHALT.

	Seite
Wormser, Die Regeneration der Uterusschleimhaut nach der Geburt. (Hierzu Tafel IX und X und 20 Abbildungen im Text.) . . .	449
Hitschmann und Lindenthal, Zur Frage der Deciduabildung bei Phosphorvergiftung. (Hierzu Tafel XI und XII.)	580
Hitschmann und Lindenthal, Der weisse Infarct der Placenta .	587
Hitschmann, Ein Beitrag zur Kenntniss des Corpuscarcinoms . .	629
Volk, Das Vorkommen von Decidua in der Cervix. (Hierzu 1 Abbildung im Text.)	681
Sittner, Bauchschwangerschaft beim Kaninchen	688
Hirschl, Bericht über die Gesundheitsverhältnisse bei 1000 Neugeborenen in den ersten Lebenstagen	702
Leopold, Zur Eröffnung der neuen Königl. Frauenklinik in Dresden. (Hierzu 1 Abbildung im Text.)	717
Bossi, Berichtigung	728

Den Herren Verfassern werden 10 Sonderabzüge ihrer Arbeit von der Verlagshandlung gleich nach Erscheinen kostenfrei geliefert. Bestellungen einer grösseren Anzahl von Abzügen wolle man gefälligst schon bei der Einsendung der Handschrift machen.

Druck von L. Schumacher in Berlin.

Digitized by Google

Digitized by Google

Digitized by Google

Digitized by Google

Digitized by Google